Paroksismal Noktürnal Hemoglobinüri

Dr Şule M Bakanay Öztürk
Ankara Yıldırım Beyazıt Ünv Tıp Fak
Atatürk Eğitim ve Araştırma Hastanesi
13 Ocak 2017
Ankara

PNH

- Hematopoietik kök veya progenitör hücrenin kazanılmış, klonal ama malign olmayan hastalığıdır
- 1-2/ 10^6/yıl
- X'e bağlı *PIG-A* genindeki somatik mutasyonlar GPI bağlı proteinlerin eksikliğine neden olur
- Eritrositlerdeki GPI bağlı CD55 ve CD59 eksikliği nedeniyle kompleman aracılı hemoliz önlenemez

PNH

- İntravasküler hemoliz
- Sitopeniler
- Tromboz
- Kronik, sistemik, ilerleyici

PNH

Yaşamı tehdit edici

- 5 yıllık mortalite %35
- 10 yıllık mortalite %50
- Morbidite ve mortaliteyi azaltmak için erken tanı önemlidir

Hillmen P NEJM 1995

Olgu-1

Olgu-1

19 y E Hava Harp Akademisi öğrencisi
Ağır egzersiz sonrası aşırı yorgunluk ve tükenmiş hissetme
Kola rengi idrar
Acil servis
Hb 7,4 gr/dl, Htc % 24 OEH 88fl
Lökosit 5300/mm^3, Nötrofil 2800/mm^3, TR 388,000/mm^3

Anemi parametreleri
SD 58µg/dl TDBK 390µg/dl Ferritin 21ng/ml
B12 292 FA 5,6
Retik %10 Düzeltilmiş Retik %5,3
LDH: 6800 id bil 2,5
Haptoglobin 0,01 ↓

Direk Coombs negatif

Coombs negatif hemolitik anemi

Olgu-1

Genitoüriner sistem USG Normal
Tam idrar tetkiki hematüri yok (Hb+)
2 ü ES transfüzyonu yapılmış

March hemoglobinürisi düşünülerek istirahat önerilmiş

Olgu-1

Aşırı bitkinlik ve koyu renkli idrar devam edince yeniden başvurmuş
3. basamak sağlık merkezine gönderilmiş

Hb 9,6 gr/dl,
Lökosit 8230/mm^3, Nötrofil 4600/mm^3, TR 256,000/mm^3
Kre 2,1 mg/dl LDH 5100 U/L
Renal USG normal, renal ven trombozu yok

PNH ?

FLAER

AKIM SİTOMETRİ

PNH tanısında en hassas ve güvenilir tanı metodudur

GPI-bağlı proteinlere bağlanan monoklonal antikorlar

veya

Doğrudan GPI çıpasına bağlanan **FLAER**

(**FL**oresan **AER**olizin)

En az 2 farklı GPI-bağlı protein eksikliğinin 2 ayrı hücre serisinde gösterilmesi gereklidir

En uygun hücreler granülositler ve monositlerdir

Borowitz MJ Cytometry B Clin Cytom 2010

Granülositlerin %98'i CD55 ve CD59 taşımıyor

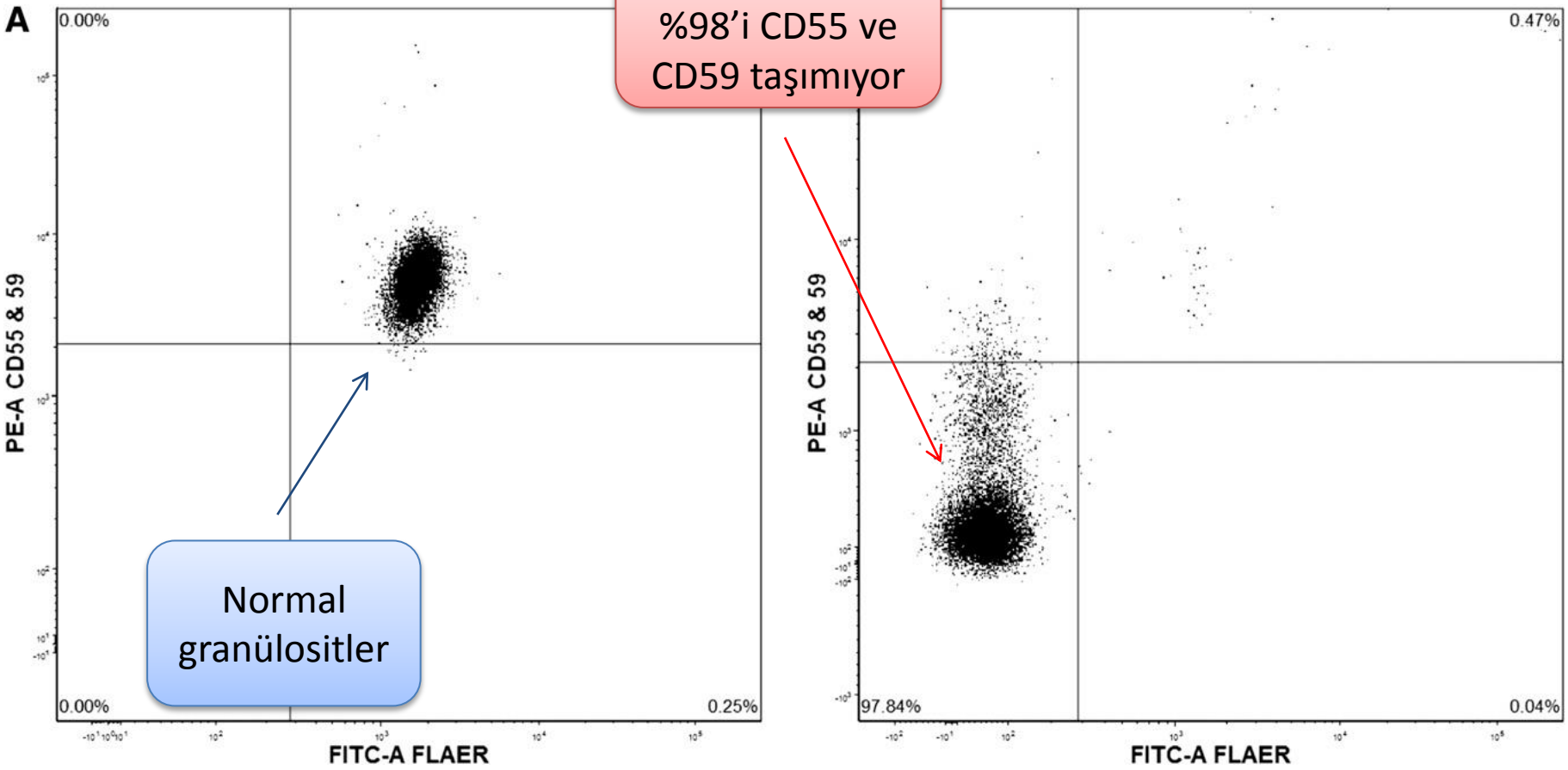

Normal granülositler

Granülosit CD16/CD24 Monosit CD14
CD33, CD15

FLAER Analizi için örnek nasıl gönderilmelidir ?

Periferik kan örneği EDTA'lı tüpte gönderilir. Analiz kan alındıktan sonra 24-48 saat içinde yapılmalıdır. Örnek oda ısısında 24 saat, +4 ^{o}C'te 48 saat saklanabilir

Akım sitometrik çalışmaların kemik iliğinden yapılması önerilmemektedir

Olgu-1

Perifer kan akım sitometrik inceleme:

Granülosit %87, Monosit %42 PNH klonu

Ağır hemoliz bulguları gösteren klasik tip PNH

PNH da klinik sınıflandırma

Kategori	İntravasküler hemoliz	Kemik iliği	Akım sitometri	Eculizumab yanıtı
KLASİK PNH	Ağır	Normoselüler , eritroid hiperplazi	Büyük PNH Klonu >%50	Var
Başka bir Kİ YETMEZLİĞİ SENDROMU zemininde bulunan PNH	Hafif	Kemik iliği yetmezliği Aplastik anemi Düşük riskli MDS	Genellikle küçük PNH klonu <%10	Genellikle yok Hemolizi fazla olan bazı hastalar yanıt verebilir
SUBKLİNİK PNH	Hemoliz bulgusu yok	Kemik iliği yetmezliği Aplastik anemi Düşük riskli MDS	Çok küçük PNH klonu <%1	Yok

Int PNH Interest Group Parker C Blood 2005

PNH da tedavi yaklaşımı

Asemptomatik/hafif semptomatik

- Tedavisiz yakın takip

Klasik PNH

- Antikompleman C5 (Eculizumab)
- Allojeneik hematopoietik kök hücre nakli

Eculizumab tedavisi için öneriler

- Yüksek Hastalık aktivitesi

Hemoliz bulgusu

LDH ≥1,5 X

- Aşağıdakilerden en az biri

Yorgunluk

Bitkinlik

Hemoglobinüri

Karın ağrısı

Dispne

Anemi <10 g/dl

Trombotik olay

Disfaji

Erektil disfonksiyon

Eculizumab tedavisi için öneriler

Organ hasarı belirti ve bulguları

Tromboz
Böbrek fonksiyonlarında bozukluk
Pulmoner Hipertansiyon
Hayat kalitesinde bozulma
- Bitkinlik
- Ağrı
- Disfaji
- Erektil disfonksiyon

Olgu-1

Transfüzyon ihtiyacı bulunan ağır hemoliz bulguları
Böbrek hasarı bulguları

↓

Eculizumab ve profilaktik antikoagülan tedavi önerilmiş

Hasta reddetmiş

Olgu-1

Şiddetli bitkinlik, okuldaki egzersiz programlarına katılamama
Sınav performansında azalma
Erektil disfonksiyon

Hb 7,5 g/dl oral demir desteği, LDH 2500-5000 U/L
Kreatinin normal değerlere gerilemiş
İdrar dipstick testi proteinüri (+)

Tanıdan 1 yıl sonra transtorasik ekokardiyografide pulmoner arter basıncında artış (47 mmHg)

Eculizumab tedavisi başlanmış

Olgu-1

Eculizumab tedavisi başlandıktan sonra haftalar içerisinde hemoliz bulguları gerilemiş
Enerji seviyesi belirgin olarak yükselmiş
Tedavinin 4. ayında pulmoner arter basıncı normale gelmiş

Kontrol akım sitomerik inceleme:
PNH Granülosit %98,7 Eritrosit %78

Geri dönüşsüz son organ hasarı gelişmeden önce tedaviye başlanmış olması hayat kurtarıcı olabilir

PNH da bitkinlik

- PNH hastaları sıklıkla anemi derecesinden orantısız iş göremez hale getirici bitkinlikten yakınırlar
- Hasta transfüzyon desteğine rağmen ve Hb düzeyi (10 gr/dl) ile orantısız şiddetli yorgunluk semptomları gösteriyor

Bitkinlik Skorlaması

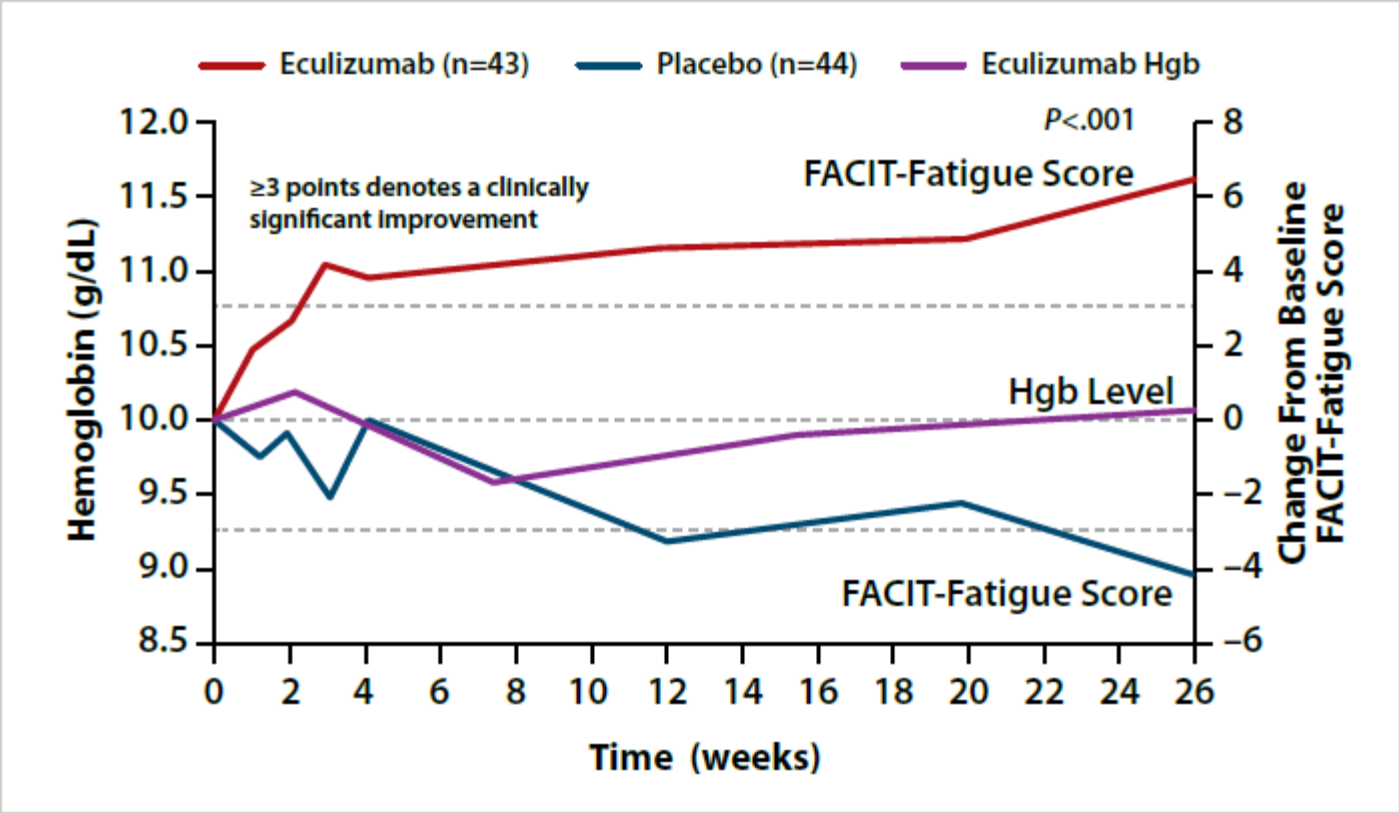

TRIUMPH Çalışmasında eculizumabın bitkinlik üzerinde etkisi

NO eksikliği PNH'nin pek çok semptomunun temelini oluşturur

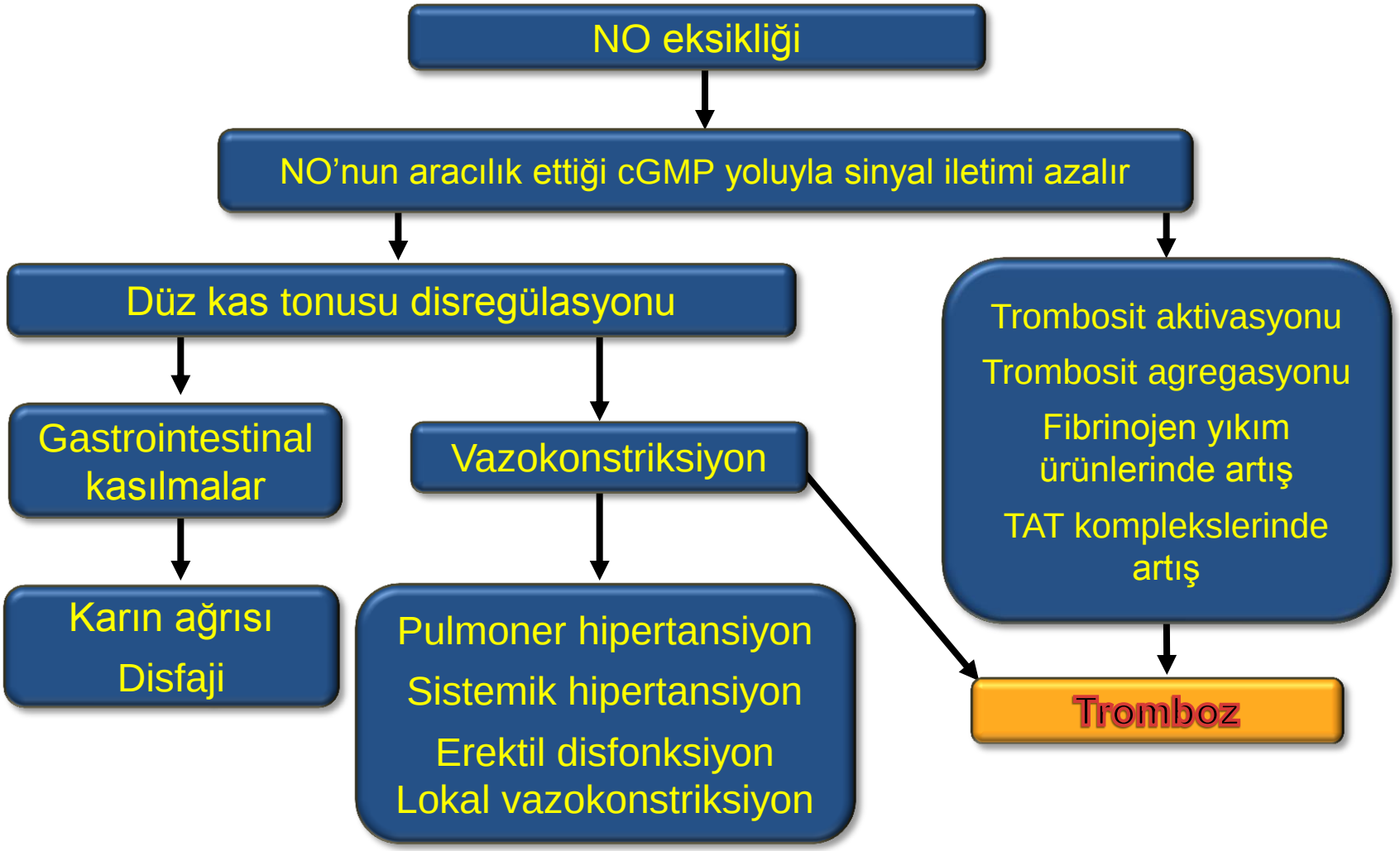

Adapted from Rother RP et al. JAMA 2005;293:1653-62

PNH da Kronik Böbrek Hastalığı

- Kronik hemoliz ve hücre dışı plazma hemoglobini KBH'ya neden olur
- PNH hastalarında anemi derecesinden bağımsız olarak renal defektler görülmektedir :
  - Kortikal infarktüs ve incelme, obstrüksiyon, mikrovasküler tromboz
  - Defektif tübüler fonksiyon (demir birikimine bağlı)
  - İnterstisyel skar dokusu

1. Parker C et al. Blood 2005;106:3699-709;
2. Rother RP et al. JAMA 2005;293:1653-62;
3. Clark DA et al. Blood 1981;57:83-9;
4. Hillmen P et al. Am J Hematol 2010;85:553-9;
5. Nishimura JI et al. Medicine (Baltimore) 2004;83:193-207;
6. Rosse WF, Nishimura J. Int J Hematol 2003;77:113-20

PNH da Kronik Böbrek Hastalığı

- PNH hastalarının %64'ünde KBH bulunur
  - Hastaların% 21'inde ileri evre böbrek yetmezliği vardır (KBH evre 3–5)
- Böbrek yetersizliği PNH hastaların yaklaşık %8-18'inde ölüm nedeni olarak belirlenmiştir

PNH da Pulmoner Hipertansiyon

- Hafif/orta düzeyde
- İlerleyici dispne ve bitkinlik
- Ağır PHT sıklıkla pulmoner TE ile birliktedir

Patogenez

- Subklinik mikrotrombüsler
- Nitrik oksit azalması

PNH da Pulmoner Hipertansiyon

- % 47 oranında artmış NT-proBNP ≥ 160 pg/ml
- Sağ ventrikül EF azalması (%80)

  Subklinik PE (%60)
- Bu bulgular transfüzyon bağımlılığı olmaksızın gelişebilir

PNH da Pulmoner Hipertansiyon Eculizumab tedavisi

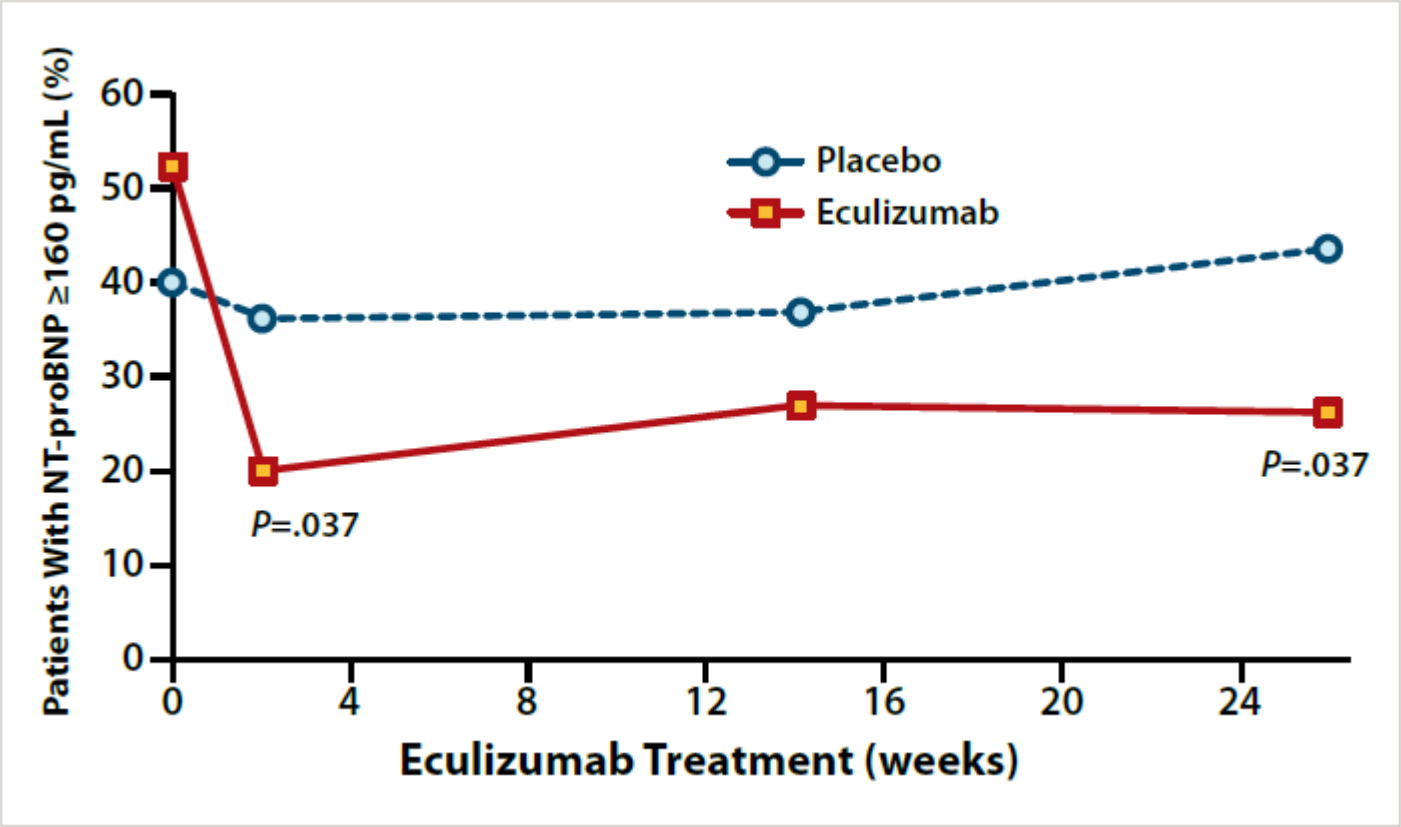

TRIUMPH Çalışması Hill A et al Br J Haematol

Olgu-2

Olgu-2

- 44 y K Ev hanımı
- Şiddetli baş ağrıları (→Nöroloji)
- MR Angio: Serebral kavernöz sinüs trombozu
- Antikoagülan tedavi

- Öykü: Demir eksikliği anemisi

- Trombofili testleri isteniyor ve hematolojiye yönlendiriliyor

Olgu-2

- Laboratuar
- Hb 6,7 gr/dl OEH 68fL
- Lökosit 4000/mm^3,N 2500/mm^3, TR 523,000/mm^3
- Hematolojiye danışılıyor

SD18µg/dl SDBK 466µg/dl
Ferritin 8
Vit B12 380 Folik asit 8,7

Biyokimya
LDH 413 d/id bil 2,5/1,8

Demir eksikliği anemisi
Oral demir tedavisi

Olgu-2

- 4 hafta sonra kontrolde
- Hb 7,2 g/dl Ferritin 15 ng/ml
- Trombofili testleri

Faktör V Leiden mut neg
Protrombin gen mut neg
Antitrombin III normal
Antifosfolipid antikorları neg
Lupus antikoagülan neg

Trombozla gelen hangi hastaya PNH taraması yapalım ? www.pesg.org

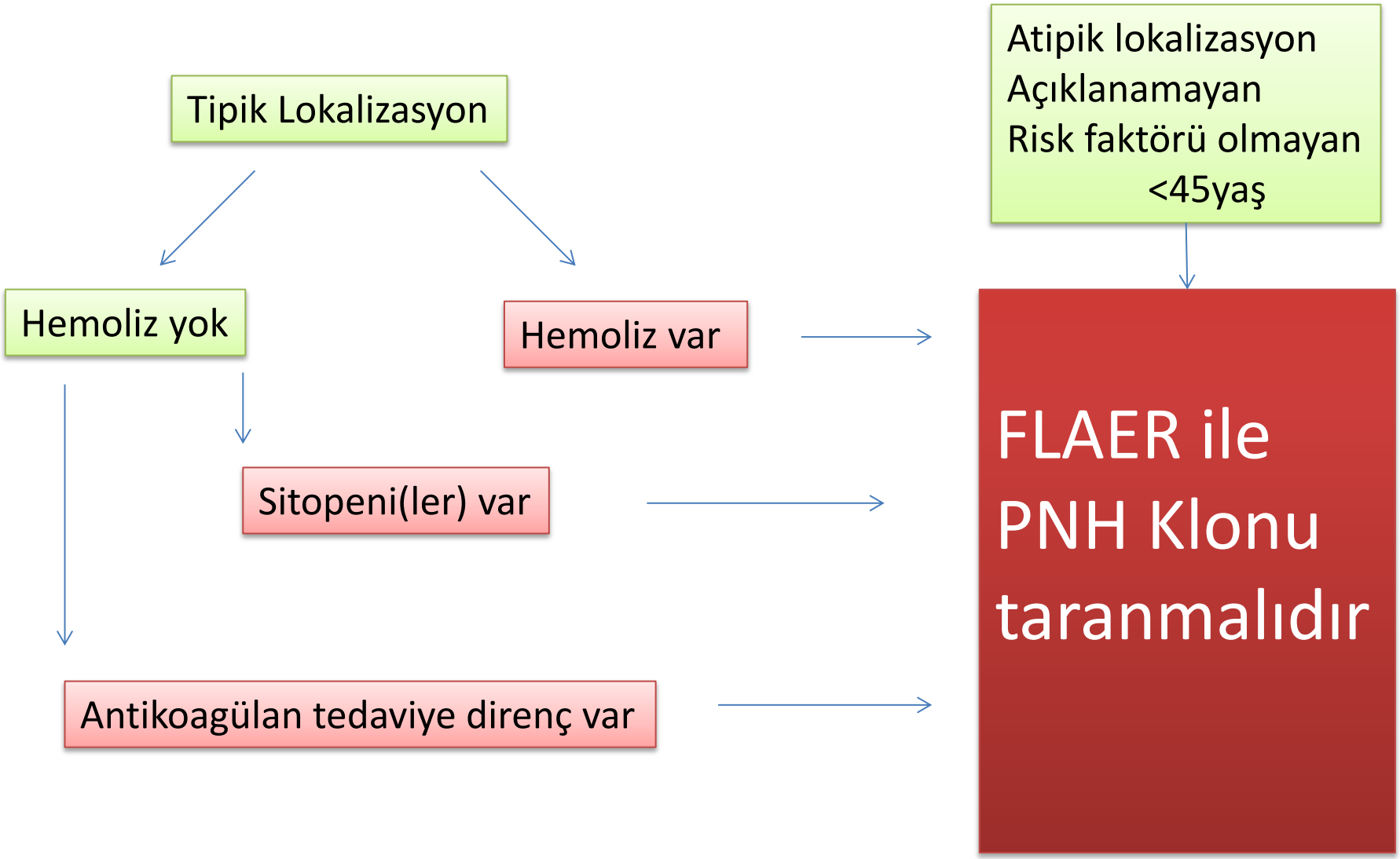

Olgu-2

Demir tedavisine yanıtsız ve semptomatik anemi
ES transfüzyonu
2 yıl süresince ayda 1ü ES transfüzyon gereksinimi
Kemik iliği biyopsisi

Eritroid seride hiperplazi

FLAER
PNH Granülosit %52, Monosit %48

Transfüzyona gereksinimi olan klasik PNH
Serebral ven trombozu

Eculizumab
Antikoagülasyon: Warfarin

PNH da TROMBOZ

- Tromboz PNH'de önde gelen **ölüm** nedenidir
  - PNH'de mortalitenin **%40-67'si** trombozdan kaynaklanır
  - İlk trombotik olayı izleyerek ölüm riski 5-10 kat artmıştır
  - Başlangıç bulgusu olarak nadir gözlenir. Hastalık takibinde **%40** kadar hastada gelişir
- PNH Klon boyutu **>%50-60 olan** hastalar tromboz açısından en yüksek riske sahiptir **ancak klon boyutu küçük (<%20) olan hastalarda da tromboz görülebilmektedir**
- ABD ve Avrupa > Asya

1. Hillmen P et al. Blood 2007;110:4123-8;
2. Hillmen P et al. N Engl J Med 1995;333:1253-8;
3. Brodsky RA. In: Hematology: Basic Principles and Practice, 4th ed. 2005;419-27;
4. Lee, JW et al. Haematologica 2010;95(s2):205-6, abs 0505;
5. Hill A et al. Blood (ASH Annual Meeting Abstracts) 2006;108:abs 979

PNH da TROMBOZ

VENÖZ %85

- **Intraabdominal venler**
  %60-70
  Hepatik –Budd Chiari
  (en sık)
  Portal,splenik,
  mezenterik…
- **Serebral**
  %10-20
  Sagital ve kavernöz sinüs
- Derin ven trombozu
- Pulmoner tromboemboli
- Dermal ven trombozları

ARTERİYEL %15

- Koroner arterler
- Serebral arterler

Genç miyokard infarktüsü
Genç serebrovasküler olay

PNH da TROMBOZ

- Asemptomatik (Tesadüfen)
- Asit, siroz (Budd-Chiari S)
- Splenomegali, hipersplenizm (Portal vn , splenik vn)
- Karın ağrısı atakları ve mukozal ülserler - mikrovasküler trombozlar

PNH da TROMBOZ

- Serebral ven trombozu

Katastrofik olay veya sinsi başağrısı

15 hastalık olgu serisi (465 PNH hastası 1990-2012)

- Çoğu kadın (12/15) Hormonal risk faktörü (6/12)
- Beraberinde hepatik vn trombozu (3/15)
- Başlangıç bulgusu (4/15)
- Akut dönemde 1 hasta kaybedilmiş
- Ortanca sağkalım 9 yıl
- 6 yılda trombozun tekrarlama oranı %50
- Nüksler kök hücre nakli veya anti kompleman tedavisi almayan hastalarda görülmüş
- Ölüm nedeni sıklıkla hepatik vn trombozu

Elodie M Medicine 2015

Olgu-2

Eculizumab tedavisi altında
Hb düzeyleri yükselmiş
Bitkinlik skorunda ve hayat kalitesinde belirgin iyileşme olmuş
Eritrosit süspansiyonu transfüzyon gereksinimi kaybolmuş
Başka tromboz olayı yaşamamış

5. yılın sonunda antikoagülan tedavi hastanın isteği üzerine kesilmiş

Olgu-2

Antikoagülan tedavi kesilmesinden 1 yıl sonra bir bisiklet kazası ardından aynı bacakta derin ven trombozu ve pulmoner emboli

Yeniden antikoagülan başlanmış
Eculizumab devam edilmiş

LDH düzeyi normal ve Hb düzeyi kararlı seyrediyor

PNH da tromboz profilaksisi

Primer profilaksi

- Daha önce tromboz geçirmemiş hastalarda antikoagülan önerilmiyor

- Akut medikal hastalık veya cerrahi nedeniyle hastaneye yatan hastalarda kısa süreli antikoagülan profilaksisi öneriliyor

PNH da tromboz tedavisi

- **Akut tromboz**

Antikoagülan tedavi

Trombolitik tedavi (t PA)

+

Eculizumab

Eculizumab tedavisi altında sekonder antikoagülasyon kesilebilir mi?

- Eculizumab alan hastanın daha önce geçirilmiş tromboz öyküsü varsa antikoagülasyonun devam edilmesi önerilir
- Ciddi kanama riski sekonder antikoagülasyonun kesilmesi için bir neden olabilir

  Ösefagus varisleri, SSS kanama öyküsü
- Hastalığı iyi kontrol edilenlerde

  3-6 aylık antikoagülasyon sonrası antikoagülasyonun kesilmesi düşünülebilir ??

- Eculizumab erişimi olmayan hastalarda antikoagülan profilaksi ile devam edilmesi önerilmektedir

- PNH'ı hastada aynı zamanda kalıtsal trombofilik durum varsa tromboz riski katlanarak artmaktadır, bu hastalar için eculizumab altında bile olsalar antikoagülan profilaksisi düşünülmelidir

Olgu-3

Olgu-3

32 y, Kadın
Bir iş gezisi sonrası ateş, epigastrik ağrı, bulantı-kusma
3 hafta sonra ataklar halinde tekrarlayan ve süregen epigastrik ağrı
Gastroenterolojik ve enfeksiyon incelemeleri negatif

1 yıl sonra solukluk
Hb 7g/dl LDH 3998 u/L, id bil 1,8 mg/dl
haptoglobin çok düşük
Direk coombs testi negatif
Steroid tedavisi başlanarak 3. basamak sağlık merkezine gönderiliyor

Olgu-3

Öykü: Sabah koyu-çay rengi idrar
Wbc 14,000/mm^3, N 11,000/mm^3, Hb 8,7gr/dl, OEH 112fL,
TR 255,000/mm^3
Retikülosit %15
Ferritin 10 ng/ml

Kemik iliği biyopsisi:
Eritroid hiperplazi, M/E:1/2, artmış eritroblastlar, %50-60 selülarite, depo demiri saptanmamış
Sitogenetik inceleme: normal

Akım Sitometri :
Eritrositlerin %51'i, granülositlerin %92'si GPI negatif

Olgu-3

3 yıl süre ile steroid tedavisi (Gün aşırı 15-30 mg/gün prednizon)
Gastrointestinal semptomlarında kısmi düzelme
Hb 7-8 gr/dl , transfüzyon ihtiyacı yok ancak LDH yüksek

Tromboza yatkınlık yaratabilecek ilaçlardan uzak durması ve gebe kalmaması önerilmiş

Olgu-3

Gebelik

Antikoagülan (Enoxaparin 1 mg/kg S.C. 12 saatte bir)

Hb 4-6 gr/dl LDH yükselme, transfüzyon ihtiyacı
Trombositopeni gelişmiş ve derinleşmiş (TR 22,000/mm^3)

Portal ven trombozu (insidental)

Gebeliğin 28. haftasında preeklampsi ve sezaryen ile gebelik sonlandırılmış

Warfarin tedavisi

Olgu-3

4 yıl sonra
Eculizumab
Transfüzyon ihtiyacı azalmış, LDH normale inmiş

Eculizumab tedavisinin 2. yılında
Transfüzyon devam ediyor, Hb >7gr/dl
Prednizon eklenmiş (Ekstravasküler immün hemoliz ?)
Transfüzyon ihtiyacı kalmamış

Olgu-3

Eculizumab tedavisinin 7. yılında

Sitopeni

Lökosit 2100/mm^3, N 380/mm^3, Hb 3,7 gr/dl, TR 5000/mm^3
Retikülosit 12,000/mm^3 Ferritin 4329 mcg/L
Kemik iliği aspirasyon ve biyopsisi tekrar edilmiş

10 yıl önce

10 yıl sonra

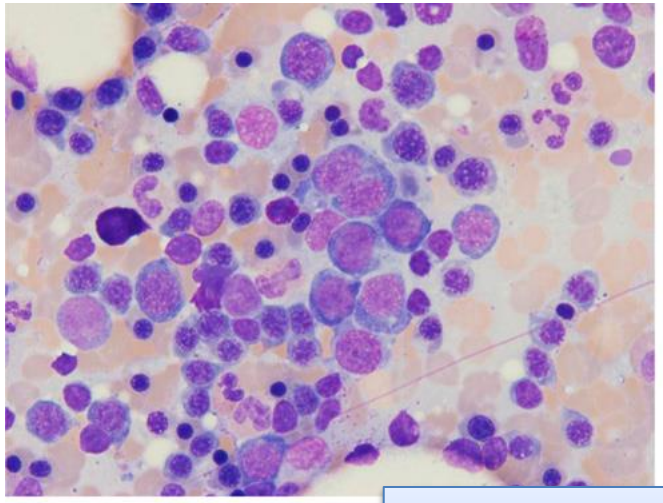

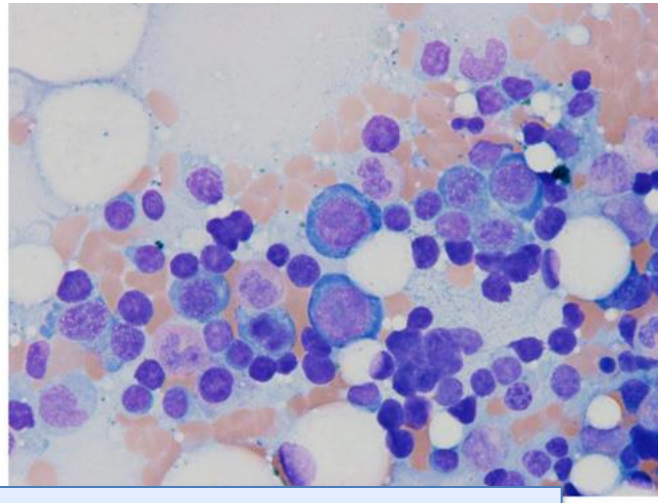

PNH zemininde gelişmiş
Ağır aplastik anemi

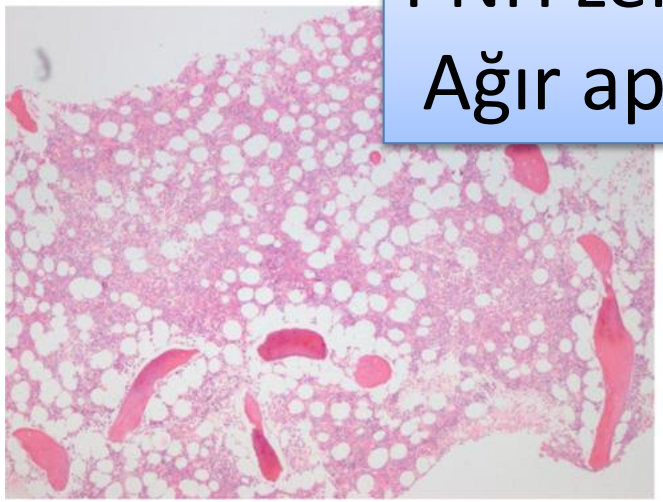

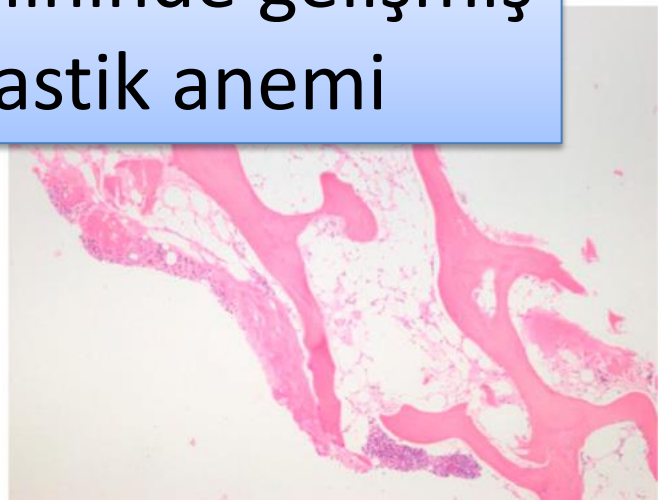

Kemik iliği aspirasyon ve biyopsi bulguları

PNH klasik bulgularla gelmeyebilir

- İntravasküler hemoliz
- Tromboz
- Sitopeniler

Hastaların %10'u gastrointestinal sistem şikayetleriyle başvurur

Ösefagial spazm
Tekaralayan karın ağrıları
Disfaji, odinofaji
Erektil disfonksiyon

Nitrik Oksit ↓

PNH ve gebelik

- PNH da anne ve fötal morbidite ve mortalite artmıştır
- Ağır hastalık aktivitesi olan hastalarda gebe kalınmaması önerilmelidir
- Eculizumab kullanılan gebeliklerde annede tromboemboli, fötal kayıp, düşük ve ölü doğum belirgin olarak kontrol altına alınmaktadır
- Eculizumab gebelik kategorisi C

Kelly RJ N Eng J Med 2015

Eculizumab tedavisine suboptimal yanıt nedenleri

- Ekstravasküler hemoliz

  CD55 eksikliğine bağlı C3 konvertaz aktivitesinin devam etmesi

  PNH eritrositlerinin C3 fragmanlarıyla (C3d) opsonizasyonu

  C3 için Coombs pozitif

  - Kortikosteroidler
  - Splenektomi (suboptimal yanıt)
  - Danazol
  - Rituksimab etkisiz (IgG)

- İlaç dozunun yetersizliği

  12-13 günde bir veya 1200mg

- Altta yatan Kİ yetersizliği ve demir eksikliği

  Demir depoları yeterli ve epo düzeyi düşükse EPO tedavisi denenebilir

PNH ve kemik iliği yetmezliği

- Büyük granülosit PNH klonu (>%50)
- Belirgin intravasküler hemoliz bulguları
- Kemik iliğinde selülaritenin normal olması ve eritroid hiperplazi
- Demir eksikliği

KLASİK PNH

↓

- Sitopeniler
- Retikülosit yanıtında azalma
- Kemik iliğinde hipoplazi
- Transfüzyonel hemosiderozis

PNH/AA

PNH ve kemik iliği yetmezliği

- Klasik PNH hastalarının 8 yıllık takipte kemik iliği yetmezliği gelişme oranı %15 bulunmuş

- Kemik iliği yetmezliği olan hastaların %70 kadarında PNH klonu (<%1) saptanmaktadır :
- %17 klonal genişleme göstermekte

  %9 Klasik PNH gelişmekte
- %59 aynı düzeyde kalmakta
- %24 kaybolmaktadır

Socie G Lancet 1996,
Sugimori C Br J Haematol 2009
Brodsky RA Uptodate 2016

PNH ve kemik iliği yetmezliği

- Ağır aplastik anemi (AA/PNH)

  Allojeneik KHT veya immünsupresif tedavi
- Miyelodisplastik sendrom (MDS/PNH)

  Destek tedavi veya allojeneik KHT
- Hafif pansitopeni + klasik PNH

  Klasik PNH tedavisi

  3-4 ayda bir takip

  Pansitopenide derinleşme olursa kemik iliği incelemesi

PNH da hematopoietik kök hücre nakli

- Ağır veya çok ağır aplastik anemi
- Miyelodisplastik sendrom
- Antikompleman tedaviye yanıt vermeyen PNH komplikasyonlarI (ağır hemoliz komplikasyonları veya tromboz)
- Hastanın ilaca erişimi sağlanamaması

Peffault de latour R Haematologica 2012

Teşekkür ederim