Poster Bildiriler

Deneysel Hematoloji / Gen Tedavisi / Rejeneratif Tıp / Hücresel Tedaviler

Abstract: 0585 P-001

KEMİK İLİĞİ KAYNAKLI MEZENKİMAL KÖK HÜCRELERİN GMP-UYUMLU KAPALI SİSTEM BİYOREAKTÖR İLE ÜRETİLMESİ VE HÜCRELERİN KALİTE KONTROLÜ.

İlknur Kozanoğlu[1], Erkan Maytalman[1], Pelin Bilir[1], Gülşah Ünver[1], Canan Siber[1], Brent Rice[2], Stefano Balia[2], Koray Şahin[2], Can Boğa[3], Hakan Özdoğu[3]. *[1]Başkent Üniversitesi Adana Erişkin Kemik İliği Nakil Merkezi, Hücre İşleme Ünitesi ve Hematoloji Araştırma Laboratuarı, Adana, [2]Terumo BCT, Lakewood, Colorado, USA, [3]Başkent Üniversitesi Adana Erişkin Kemik İliği Nakil Merkezi, Klinik Ünite, Adana*

Giriş-Amaç: MKH'ler, kemik iliği, yağ doku, ve plasenta gibi çok sayıda kaynaktan elde edilebilirler. Ancak uzun süren kültür koşullarında, bu hücrelerin telomeraz enzim aktivitesinde kısalmalar ve istenmeyen diferansiyasyonlar görülebilir. Ayrıca tedavi amacıyla kullanılacak hücrelerde GMP şartlarında üretilmiş olması gerekmektedir. Açık sistemlere alternatif olarak, bioreaktörlerin kullanılması son yıllarda oldukça popülerdir. Bu çalışmada amaç, kemik iliğinden elde edilen ve bioreaktör (Quantum Cell Expansion System, Teruma BCT, Colorado, USA) ile çoğaltılan MKH'lerin kalite kontrol sonuçlarının paylaşılmasıdır.

Metod: Sağlıklı donörden elde edilen 25ml kemik iliği aspirasyon örneği ile 4 litre medium ve 4 litre PBS Quantum cihazına ve kapalı sistem set kullanılarak yüklendi. Üretici firmanın önerdiği şekilde hücreler, sistem içi laktat düzeyi ölçümü sonuçlarına uygun olarak medium ile beslendi. 14 günlük kültür sonunda hücreler tripsin ile sistemden alındıktan sonra 2. pasaj için ekildiler. Son üründen alınan örneklerden; canlılık, hücre sayısı, mikrobiyolojik ve akım sitometrik çalışma, endotoksin analizi, telomeraz enzim aktivitesi ve lenfosit proliferasyon inhibisyonu testleri kullanılarak kalite kontrol analizleri yapıldı. Ayrıca MKH'lerin yağ ve kemik dokuya diferansiyonu gerçekleştirildi.

Sonuçlar: Başlangıçta 25ml kemik iliği örneğinden 21 günlük kültür sonunda 160 milyon hücre elde edildi. Hücrelerin %99 oranda canlı olduğu gösterildi. Kültürlerde mikrobiyolojik üreme tespit edilmedi ve endoksin analizi negatifdi. Hücrelerin yüzeyinde CD45 ve CD34 negatif olarak saptanırken, CD73, CD105 ve CD90 pozitif saptandı. Periferal lenfositlerle kültüre edilen MKH'lerin lenfosit proliferasyonunu %23 oranında inhibe ettiği gösterildi. Bioreaktöreden elde edilen hücrelerin yağ ve kemik dokuya dönüştüğü gösterildi. Telomeraz enzim aktivitesi %1.5RTA'nın altında saptandı.

Tartışma: MKH'ler klinik kullanımda oldukça popüler hücre grubudur. Ancak MKH'lerin üretim standardizasyonu, kalite kontrolünün yapılması ve klinikte kullanımı ile ilgili hala pek çok sorun vardır. Klinik kullanım için GMP standartlarının sağlanabildiği laboratuvarlara ihtiyaç vardır. GMP standartlarında üretilmiş olsada farklı laboratuvarda üretilmiş olan MKH'lerin immunmodulatuar kapasitelerinin standart olmadığı bazı çalışmalarda bildirilmiştir. GMP koşullarında üretilmiş olsada, uygun sayıya ulaşılabilmesi amacıyla defalarca pasajlanması ve yüzlerce kez manipülasyona maruz kalmaları hücrelerin standardizasyonunu etkileyen en önemli faktörlerdir. Bioreaktörin kapalı sistem olmaları (hücrelerin hiç bir şekilde havadaki CO2 ile temas halinde olmaması), üretim için minumum hava kalitesine ihtiyaç duymaları (GMP C klas yeterli), daha kısa sürede daha fazla sayıda hücre elde edilmesi, yüksek kalitede ürün elde edilmesi gibi avantajları mevcuttur. Ayrıca üretimin daha az sayıda personelle ve daha az medium kullanılarak gerçekleştirilmesi zaman ve para tasarrufu sağlamaktadır.

Anahtar kelimeler: bioreaktör, GMP, mezenkimal kök hücre

Abstract: 0519 P-002

KRONİK MİYELOİD LÖSEMİ HASTALARINDA JAK-STAT SİNYAL İLETİ YOLAĞI GENLERİNİN EKSPRESYON DÜZEYLERİ VE KLİNİK SEYİRE ETKİLERİ.

Yağmur Kiraz[1], Melis Kartal Yandım[1], İlknur Kozanoğlu[2], Hakan Özdoğu[2], Özden Pişkin[3], Mehmet Ali Özcan[3], Güray Saydam[4], Fahri Şahin[4], Ferit Avcu[5], Ali Uğur Ural[6], Ali Ünal[7], Yusuf Baran[1]. *[1]İzmir Yüksek Teknoloji Enstitüsü, Moleküler Biyoloji ve Genetik Bölümü, İzmir, [2]Başkent Üniversitesi, Adana Uygulama ve Araştırma Hastanesi, Hematoloji Bölümü, Adana, [3]Dokuz Eylül Üniversitesi, Tıp Fakültesi, Hematoloji Bölümü, İzmir, [4]Ege Üniversitesi, Tıp Fakültesi, Hematoloji Bölümü, İzmir, [5]Gülhane Askeri Tıp Akademisi, Tıp Fakültesi, Hematoloji Bölümü, Ankara, [6]Bayındır Hastanesi, Hematoloji Bölümü, Ankara, [7]Erciyes Üniversitesi, Tıp Fakültesi, Hematoloji Bölümü, Kayseri*

Giriş: JAK-STAT gen ailesi, tirozin kinaz aktivitesine sahip 4 adet JAK (JAK1, JAK2, JAK3 ve TYK2) ve sinyal dönüştürücü ve transkripsiyon aktivatörü fonksiyonlarına sahip 7 adet STAT (STAT1, STAT2, STAT3, STAT4, STAT5A, STAT5B ve STAT6) proteininden oluşmaktadır. JAK-STAT proteinleri, hücreye dışarıdan gelen sitokin aracılı sinyallerin dönüşümü, hücresel yanıtın belirlenmesi ve gen anlatımının düzenlenmesinde önemli roller üstlenmektedirler. Zara bağlı olan JAK proteinleri, sitokinlere yanıt olarak otofosforilasyonla aktif hale geçerler ve sitoplazmada bulunan STAT'ların fosforillenip dimerize hale gelmesini ve böylece aktifleşmesini sağlarlar. Aktif hale gelen STAT'lar ise, hücrede nukleusa göç ederek, transkripsiyon faktörü olarak iş görür ve çeşitli genlerin anlatımını düzenlerler. Bir çok kanser türünde JAK/STAT genlerinin aşırı anlatımı tespit edilmiştir.

Amaç: Yeni tanı, tirozin kinaz inhibitörü tedavisi alan ve minimum hematolojik yanıt veren ve direnç gösteren 22 kronik miyeloid lösemi (KML) hastasında JAK-STAT genlerinin ekspresyon düzeylerinin belirlenmesi amaçlanmıştır. Bu şekilde, JAK-STAT genlerinin ekspresyon düzeyleri ile hastalığın klinik seyri arasındaki ilişkinin ortaya konması projenin temel amacını oluşturmaktadır.

Yöntem: Bu çalışmamızda, 14 yeni tanılı, 1 nilotinibe pozitif yanıt veren, 1 moleküler yanıt kaybı olan, 1 imatinib ve 1 nilotinib dirençli ve 5 kronik fazda imatinib tedavisi gören olmak üzere toplamda 22 hasta örneği analiz edilmiştir. KML hastalarından kemik iliği örnekleri alınıp, mononükleer hücreler izole edilmiş ve bu hücrelerden RNA izolasyonu yapılmıştır. İzole edilen mRNA'lar geri transkripsiyon yöntemiyle cDNA'ya dönüştürülmüştür. JAK2, STAT1, STAT2, STAT3, STAT4, STAT5A, STAT5B ve STAT6 genlerinin ekspresyon seviyeleri real-time PCR yöntemiyle belirlenmiştir.

Sonuçlar: Elde ettiğimiz sonuçlar, STAT2, STAT3 ve STAT4 genlerinin ekspresyon seviyelerinin, yeni tanılı ve ilaca direnç gösteren hastalarda minimum hematolojik

yanıt gösteren hastalara oranla daha yüksek olduğu belirlenmiştir. Öte yandan, STAT1'in ilaca direnç gösteren hastalarda belirgin şekilde ekspresyon seviyesinin arttığı belirlenmiştir. STAT5B ve JAK2 genlerinin yeni tanılı hastalarda, ilaca direnç gösteren hastalara göre daha fazla anlatımı yapılırken, STAT5A'nın bazı yeni tanılı ve ilaca direnç gösteren hastalarda yüksek seviyede anlatımının yapıldığı belirlenmiştir.

Tartışma: Bu çalışma ile, KML hastalarının uygulanan ilaçlara verdiği yanıt veya gösterdiği direnç ile JAK/STAT sinyal ileti yolağı genleri arasındaki ilişki ortaya konmuştur. Söz konusu genler KML tedavisinde yeni hedef olabilecek ve aynı zamanda direncin öntahmini için de bir belirteç olabilecektir.

Anahtar kelimeler: ilaç dirençliliği, JAK-STAT, kronik miyeloid lösemi

Abstract: 0607 P-003

MEZENKİMAL KÖK HÜCRE İZOLASYONUNDA STANDART YÖNTEM İLE CELLEFFİC MEMBRAN İZOLASYON YÖNTEMİNİN KARŞILAŞTIRILMASI (ÖN RAPOR). Fatma Eyüboğlu Ünüvar, Serdar Çelik, Muhammet Yılancı, Utku Seyis, Hasan Aydın, Özlem Beydilli, Ömür Selin Araz, Türker Toktay, Nil Banu Pelit, Ercüment Ovalı. *Acıbadem Labcell Hücre Laboratuvarı ve Kordon Kanı Bankası*

Giriş: Erişkin Kök hücre tiplerinden mezenkimal kök hücrelerin kemik iliğinde non-hematopoietik hücre olarak tanımlanması 130 yıl önce Alman patalog Cohnheim tarafından gerçekleştirilmiştir. Daha sonra Fridenstein tarafından bu hücrelerin kültüre edilebildiğini ve diğer hücrelere farklılaşabildiğini göstermesinin ardından, üzerinde birçok çalışma yapılan MKH'lerin günümüzde tedavi amaçlı kullanımı oldukça yaygındır. MKH'lerin kemik iliğinden izole edilmesi basit sentrifügasyon, pozitif seleksiyon, negatif seleksiyon ve dansite gradient yöntemi gibi farklı metodlarla yapılmaktadır. Günümüzde yaygın olarak fikol dansite gradient yöntemi kullanılmaktadır. Fakat bu yöntem ile yapılan izolasyonda kullanılan fikolün toksik etki yaratabilme olasılığı nedeniyle kullanımı tartışma konusu iken, hücrelerin pozitif veya negatif seleksiyonla izolasyonunda da antikor kullanımı tartışmalıdır. Basit sentrifügasyon yönteminde ise ürün bufy-coat tabakasından izole edilirken bir miktar eritrosit ürün içerisine karışabilmektedir.

Tüm bu izolasyon metodları mononükleer hücre izolasyonu temeline dayanmakta, elde edilen heterojen hücre populasyonunun çok az bir miktarı MKH'dir. CellEffic membran MKH'leri tutabilecek şekilde dizayn edilmiş olup yüksek saflıkta MKH izolasyonu yapılabilmesini sağlayan bir sistem olarak geliştirilmiştir.

Amaç: Çalışmamızda yaygın olarak kullanılan fikol dansite gradient metodu ile karşılaştırmalı olarak CellEffic sisteminin MKH izolasyon verimliliğinin üzerine etkilerinin incelenmesi amaçlanmıştır.

Yöntem: Çalışmamızda 15 ml kemik iliğinden dansite gradient yöntemi, diğer 15 ml'den ise CellEffic metodu ile mononukleer hücre izolasyonu gerçekleştirilmiştir. Elde edilen hücreler %10 fetal buzağı serum, %1 penisilin/streptomisin içeren DMEM low glukoz içeren T-300 flasklarda 15 gün boyunca kültüre edilmiştir.

İzolasyon sonrası ve kültür boyunca hücre sayısı ve canlılığı tripan mavisi ile belirlenmiştir. Akım sitometrik analiz ile hücrelerin fenotipik özellikleri belirlenmiştir. Veriler üç kez tekrarlanan çalışmanın ortalama değerleri alınarak belirlenmiştir

Tartışma ve Sonuç: Celleffic yönteminin fikol dansite gradient yöntemine göre daha yüksek beyaz küre kazanımına neden olduğu ve kazanılan bu beyaz küreler içerisinde daha yüksek saflıkta CFU izole edebildiğini göstermektedir. Yöntemi basit ve yüksek verimlilikte olması nedeniyle, birinci pasajda elde edilen yaklaşık üç misli MKH'nin üçüncü pasaj sonucunda standart yönteme göre toplam MKH üretiminde 15 misli daha fazla bir üretime neden olabileceği düşünülmektedir. Bu da özellikle klinik amaçlı MKH üretiminde önemli ölçüde maliyet azalması anlamına gelecektir. Bu çalışmanın devamı olarak grubumuz celleffic ile izole edilen heterojen populasyon içerisinde VSEL (Very small embryonic-like stem cells) oranlarını ve bu yöntemle elde edilen MKH'lerin farklılaşma, immunmodulasyon etkinlikler arasındaki farkı da içerecek şekilde çalışmaya devam etmektedir.

Anahtar kelimeler: İzolasyon, Mezenkimal kök hücre, CellEffic

Abstract: 0427 P-004

YENİ TANILI VE DİRENÇLİ KRONİK MİYELOİD LÖSEMİ (KML) HASTALARINDA SERAMİD METABOLİZE EDEN GENLERİN EKSPRESYON DÜZEYLERİ: KML'DE YENİ HEDEF BULMA GİRİŞİMLERİ. Melis Kartal Yandım[1], İlknur Kozanoğlu[2], Hakan Özdoğu[2], Özden Pişkin[3], Mehmet Ali Özcan[3], Güray Saydam[4], Fahri Şahin[4], Ferit Avcu[5], Ali Uğur Ural[6], Ali Ünal[7], Yusuf Baran[1]. *[1]İzmir Yüksek Teknoloji Enstitüsü, Moleküler Biyoloji ve Genetik Bölümü, İzmir, [2]Başkent Üniversitesi, Adana Uygulama ve Araştırma Hastanesi, Hematoloji Bölümü, Adana, [3]Dokuz Eylül Üniversitesi Tıp Fakültesi, Hematoloji Bölümü, İzmir, [4]Ege Üniversitesi Tıp Fakültesi, Hematoloji Bölümü, İzmir, [5]Gülhane Askeri Tıp Akademisi, Tıp Fakültesi, Hematoloji Bölümü, Ankara, [6]Bayındır Hastanesi, Hematoloji Bölümü, Ankara, [7]Erciyes Üniversitesi Tıp Fakültesi, Hematoloji Bölümü, Kayseri*

Amaç. Seramidler, hücre içerisinde iyonize radyasyon, oksidatif stres, ısı stresi ve klinikte kullanılan kemoterapötik ajanların tetiklemesiyle sentezlenen, sfingolipid ailesinin en önemli üyelerinden biridir. Seramid sentaz (SERS1-6) genlerinin aşırı ekspresyonuyla hücre içerisinde seramid seviyeleri artmakta ve böylece hücresel büyüme baskılanmakta ve apoptoz tetiklenmektedir. Seramidleriin sfingozin-1-fosfata dönüşümünü katalizleyen sfingozin kinaz-1 (SK-1) ve glukozilseramide dönüşümünü katalizleyen glukozilseramid sentaz (GSS) genlerinin aşırı ekspresyonu ise hücre çoğalmasının tetiklenmesi, ilaç dirençliliği, transformasyon, anjiyogenez ve hücresel hareketlilik gibi hücre sağkalımını destekleyen olaylarla sonuçlanmaktadır. Gerçekleştirdiğimiz *in vitro* çalışmalarımızla, kronik miyeloid lösemi (KML) hücrelerinde tirozin kinaz inhibitörlerine (TKİ) karşı gelişen dirençte biyoaktif sfingolipidlerin önemli rollerinin olduğu gösterilmiş ve ayrıca biyoaktif sfingolipidlerin hedeflenmesiyle KML hücrelerinin TKİ'lere karşı duyarlılıklarının arttığı da ilk kez tarafımızca ortaya konmuştur.

Bu çalışmamızda, yeni tanılı, TKİ tedavisi alan ve minimum hematolojik yanıt gösteren ve TKİ dirençli 60 KML hastasında biyoaktif sfingolipid genlerinin ekspresyon seviyelerinin belirlenmesi ve bu ekspresyonların hastalığın seyri ile ilişkisinin ortaya konması amaçlanmıştır.

Gereç ve Yöntem. KML hastalarının kemik iliklerinden izole edilen mononükleer hücrelerden RNA izole

edilerek RNA, reverse transkriptaz ile cDNA'ya çevrilmiştir. BCR/ABL, SERS1-6, GSS ve SK-1 genlerinin ekspresyon seviyeleri real-time PCR yöntemiyle analiz edilmiştir.

Bulgular ve Sonuç. SERS1, -2, -3, -4, -5 ve -6 genlerinin ekspresyon seviyelerinin TKİ tedavisi alan ve minimum hematolojik yanıt gösteren KML hastalarında yeni tanılı ve TKİ dirençli hastalara göre daha yüksek olduğu belirlenmiştir. Öte yandan, GSS ve SK-1 genlerinin ekspresyon seviyelerinin yeni tanılı ve TKİ tedavisi alan hastalara göre TKİ dirençli hastalarda daha yüksek olduğu görülmüştür.

Elde ettiğimiz sonuçlar, *in vitro* verilerimizi destekler nitelikte, biyoaktif sfingolipid genlerinin ekspresyon seviyeleriyle KML hastalarının TKİ'lere karşı duyarlılık ve dirençlilikleri arasında önemli bir ilişki olduğunu ortaya koymuştur. Bu sonuçlar, KML hastalarında ilaç dirençliliğinin belirlenmesinde biyoaktif sfingolipid genlerinin ekspresyon seviyelerinin yeni bir belirteç olabileceğini göstermektedir. Daha da önemlisi, biyoaktif sfingolipidler, TKİ dirençli KML hastalarının daha etkin biçimde tedavi edilebilmesi için yeni hedefler olarak kullanılabilecektir. Bu çalışma, TÜBİTAK tarafından 111S392 proje numarası ile desteklenmektedir.

Anahtar kelimeler: Biyoaktif sfingolipidler, ilaç dirençliliği, kronik miyeloid lösemi

Abstract: 0387 P-005

PUNİCA GRANATUM EKSTRESININ MULTIPLE MYELOMA HÜCRELERI ÜZERINE APOPTOTIK ETKILERI. Yağmur Kiraz[1], Vidushi S. Neerghen Bhujun[2], Yusuf Baran[1]. [1]*İzmir Yüksek Teknoloji Enstütüsü, Moleküler Biyoloji ve Genetik Bölümü Urla, İzmir,* [2]*Mauritius Üniversitesi, ANDI Biyomedikal ve Biyomateryal Araştırma Merkezi, Sağlık Bilimleri Bölümü, Reduit, Mauritius*

Giriş: Multiple Miyeloma (MM) vücutta bağışıklık sisteminde görevli plazma hücrelerinin neden olduğu, kemik iliğinden kökenlenen hematolojik bir kanserdir. MM hastalarında yoğun bir şekilde üretimi yapılan plazma hücreleri kanda ve kemik iliğinde birikerek immun sistemin aktivitesine neden olan aşırı antikor üretimine neden olurlar. Günümüzde MM tedavisinde kullanılan ilaçlar, hastaların yaşam süresini uzatma ve yaşam kalitesini arttırma potansiyeline sahip olmalarına karşın hala kesin tedaviden bahsedilememektedir. Bu nedenle, daha etkili ajanların geliştirilmesi son derece önemlidir.

Punica granatum, çoğunlukla Asya'da yetişen, içeriğinde fenolik maddeler, flavonoidler ve mineraller gibi çeşitli biyoaktif bileşenler bulunduran bir bitki türüdür. Yapılan çalışmalarda *P.granatum*'un hücre çoğalmasını baskılayarak ve apopotozu tetikleyerek meme, akciğer ve kolon gibi birçok kanser türünde antikanserojen etki gösterdiği belirlenmiştir.

Amaç: Bu çalışmada, Mauritus Cumhuriyeti'ne özel bir tür olan *Punica granatum* ekstresinin, U266 multiple miyeloma hücreleri üzerine apopototik etkilerinin belirlenmesi amaçlanmıştır.

Yöntem: *P.granatum* gövde, çiçek ve yapraklarından elde edilen ekstrelerin sitotoksik etkileri (MTT hücre proliferasyon testi) ve apoptotik etkileri (mitokondri zar potansiyelindeki (MZP) bozulmalar JC-1 MZP kiti; hücre zarında bulunan fosfatidilserinin konumu ise Annexin-V FITC kiti) belirlenmiştir. Hücre siklusu analizleri akım sitometrisi kullanılarak propidyum iyodin (PI) boyası ile tespit edilmiştir.

Sonuç: *P.granatum* ekstreleri U266 hücreleri üzerine doza bağımlı olarak sitotoksik etki göstermiştir. 72 saat boyunca *P.granatum*'dan elde edilen 500 µg/ml yaprak, 500 µg/ml gövde ve 100 µg/ml çiçek ekstrelerine maruz kalan U266 hücrelerinin proliferasyonları kontrol grubuna göre sırasıyla %87, -88 ve -82 azalmıştır. 750 µg/ml *P.granatum* yaprak ekstresine maruz bırakılan U266 hücrelerinin MZP›lerinde kontrol grubuna kıyasla 64 kat fazla bozulma belirlenirken 500 µg/ml gövde ekstresine maruz bırakılan hücrelerin MZP›lerinde kontrol grubuna göre 12,2 kat daha fazla bozulma görülmüştür. Annexin-V testi sonuçları da elde ettiğimiz verileri doğrulamıştır. Elde edilen sonuçlarla, 72 saat boyunca 1000 µg/ml yaprak ekstresi uygulanan U266 hücrelerinde, apopototik hücre populasyonunun kontrol grubuna göre 19 kat arttığı hesaplanmıştır. Ayrıca, 100 µg/ml çiçek ve 1000 µg/ml gövde ekstresinin uygulandığı durumlarda ise apoptotik hücre populasyonunun 3,5- ve 27 kat arttığı gözlemlenmiştir.

Tartışma: Sonuç olarak, elde edilen veriler, *P.granatum* bitki ekstrelerinin U266 multiple miyeloma hücreleri üzerine güçlü apoptotik etkileri olduğunu, en etkili ekstrenin ise gövde ekstraktının olduğunu göstermiştir. Ayrıca, MM hücrelerinin mitokondri zar potansiyellerini etkileyerek ve hücre siklusunda tutulmalar meydana getirerek apopotozu tetiklediği belirlenmiştir.

Anahtar kelimeler: apoptoz, multiple myeloma, pomegranate

Abstract: 0610 P-006

SİGARA KULLANIMININ KORDON KANI CD34 ORANI ÜZERİNE ETKİLERİ. Nil Banu Pelit[1], Utku Seyis[1], Aslı Önder Gül[2], Fatma Eyüboğlu Ünüvar[1], Muhammet Yılancı[1], Ömür Selin Araz[1], Özlem Beydilli[1], Hasan Aydın[1], Hatice Kınık[1], Meltem Kilercik[2], Ercüment Ovalı[1]. [1]*Acıbadem Labcell Hücre Laboratuvarı ve Kordon Kanı Bankası,* [2]*Acıbadem Labmed Klinik Laboratuvarları*

Giriş: Sigara kullanımı içerdiği kimyasal maddelerin ağız boşluğundan başlayarak vücudun diğer tüm bölgelerinde ortaya çıkabilecek birçok patolojik durumun ortaya çıkmasında etkilidir. Gebelikte tütün mamulleri kullanımı ise plasenta previa, plasenta dekolmanı, erken membran rüptürü, erken doğum, intrauterin gelişme geriliği ve ani bebek ölümü gibi bir çok sendromu ile ilişkilidir

Kadınların yaklaşık %15-20 gebelik sırasında sigara kullanmaktadır. Bu durumun erken doğum oranlarının %15, düşük doğum ağırlığı nedeniyle ölüm oranlarının %20-30 ve genel perinatal ölüm oranlarının ise %150 oranında artışından sorumlu olduğu öne sürülmüştür. Sigara içmek kötü perinatal sonuçlar ile ilişkili en önemli ve değiştirilebilir risk faktörlerinden biridir.

Gebelikte sigara kullanımının doğumsal birçok durum üzerine etkilerinin incelendiği çalışmalar mevcutur fakat doğum esnasında toplanan kordon kanı üzerine etkileri hakkında herhangi bir veri bulunmamaktadır.Kordon kanı CD34(+) hematopoietik hücreler bakımından zengin ve klinik transplantasyon için alternatif bir kaynaktır.

Amaç: Çalışmamızda anne ve babada sigara kullanımının kordon kanı CD34+ hücre oranı üzerindeki etkilerinin incelenmesi amaçlanmıştır.

Yöntem: Çalışma 2014 yılının ilk 7 ayında kordon kanı bankamıza kabul edilen ve çalışmaya katılım için izin veren 64 aile ile yapılmıştır. Saklanan kordon kanlarının yüzde %CD34 değerleri, anne ve babaların sigara kullanımına göre analiz edilmiştir.

Tartışma ve Sonuç: Yapılan çalışmada kordon kanı toplanan bebeklerin, anne ve babalarında sigara kullanımının kordon kanı CD34+ hücre miktarı üzerinde bir etkisinin bulunmadığını ortaya koymuştur. Ancak vaka sayısın az olması, CD34 sayısının hiç içmeyenlerde daha yüksek ama çiftli içenlerde daha düşük olması, sigara içimi ile CD34 arasında bir ilişki olabileceği hakkında ipucu vermektedir. Bu çalışma ebeveynlerin yaş, sigara kullanım süresi, kullanım miktarı, bebeklerin doğum ağırlığı gibi etkili olabilecek diğer parametreler ile birlikte örnek sayısı arttırılarak tekrar edilmelidir.

Anahtar kelimeler: CD34, Kordon Kanı, Sigara Kullanımı

Abstract: 0191 P-007

MYOMA UTERİ GELİŞİMİ İLE PON1 Q192R VE L55M POLİMORFİZMLERİ ARASINDAKİ İLİŞKİNİN TÜRK POPULASYONUNDA İNCELENMESİ. Rukset Attar[1], Hande Atasoy[2], Gazi Yıldırım[1], Özlem Timirci Kahraman[3], Seda Güleç Yılmaz[2], Özge Kızılkale Yıldırım[1], Altay Burak Dalan[4], Turgay İsbir[2]. *[1]Yeditepe Üniversitesi Hastanesi, Kadın Doğum Anabilim Dalı, Istanbul., [2]Yeditepe University, Tıp Fakültesi, Tıbbi Biyoloji Anabilim Dalı, Istanbul, [3]Istanbul University, DETAE, Moleküler Tıp Anabilim Dalı, Istanbul, [4]Yeditepe Üniversitesi Hastanesi, Istanbul*

Amaç: Uterus miyomları, uterusun kas ve bağ dokularından kaynaklanan ve kadınlarda en sık görülen selim tümörlerdir. Klinik olarak üreme çağındaki kadınların yaklaşık %20'sinde görülmektedir. Glikoprotein yapıda, kalsiyum bağımlı bir ester hidrolaz olan paraoksonaz (PON), hem arilesteraz hem de paraoksonaz aktivitesine sahip bir enzimdir. PON1 geninin kodlama bölgesi, pozisyon 55'de lösin (L) ve metiyonin (M) (L55M, rs854560) transizyonu ve pozisyon 192'de glutamin (Q) ve arginin (R) (Q192R, rs662) transizyonu olmak üzere fonksiyonla ilişkili olduğu bilinen iki polimorfik bölge içermektedir. Bu bilgiler ışığında çalışmamızda, myoma uteri teşhisi konmuş hastalarda PON1 gen polimorfizmleri ile myoma uteri gelişimi arasındaki ilişkiyi incelemeyi hedefledik.

Gereç-Yöntem: Çalışmamızda örneklem profili olarak, Yeditepe Üniversitesi Kadın Hastalıkları ve Doğum Anabilim dalı tarafından toplanan 80 myoma uteri hastası ve 74 sağlıklı kontrol kullanıldı. PON1 Q192R ve L55M polimorfizmlerinin genotip dağılımları, Polimeraz Zincir Reaksiyonu-Restriksiyon Fragment Uzunluk Polimorfizmi (PCR-RFLP) yöntemi kullanılarak tespit edildi. Çalışma grupları arasındaki allel ve genotip frekansları kikare (x2) veya Fisher's exact test ile hesaplandı.

Bulgular: Deneysel çalışmamız sonucunda, PON1 geni Q192R polimorfizminde AA genotipi taşıma sıklığı kontrol grubuna göre myoma uteri hastalarında istatistiksel olarak daha yüksek bulundu (x2=21.799 p<0.001; OR=1.714, %95 CI= 1,306-2,250). Ayrıca, PON1 geni L55M polimorfizminde MM genotipi taşıma sıklığı myoma uteri hastalarında kontrol grubuna göre istatistiksel olarak daha yüksek tespit edildi (x2=4.373 p=0.049; OR=3.392, %95 CI= 0.985–11.683).

Sonuç: Çalışmamızdan aldığımız veriler doğrultusunda, PON1 geni Q192R polimorfizmi AA genotipi ve L55M polimorfizmi MM genotipi sıklığının yüksek olması, bu varyasyonların myoma uteri hastalığının oluşumunda risk faktörü olabileceği izlemini vermektedir.

Anahtar kelimeler: Myoma uteri, PON1, Polimorfizm

Abstract: 0411 P-008

KRONİK MİYELOİD LÖSEMİ'DE İLAÇ DİRENÇLİLİĞİ VE DUYARLILIĞINDA YENİ BİR BELİRTEÇ; MİKRORNA-17. Yusuf Baran[1], Burcu Fıratlıgil[1], Melis Kartal Yandım[1], Yağmur Kiraz[1], İlknur Kozanoğlu[2], Hakan Özdoğu[2], Özden Pişkin[3], Mehmet Ali Özcan[3], Güray Saydam[4], Fahri Şahin[4], Ferit Avcu[5], Ali Uğur Ural[6], Ali Ünal[7]. *[1]İzmir Yüksek Teknoloji Enstitüsü, Moleküler Biyoloji ve Genetik Bölümü, İzmir, [2]Başkent Üniversitesi, Adana Uygulama ve Araştırma Hastanesi, Hematoloji Bölümü, Adana, [3]Dokuz Eylül Üniversitesi, Tıp Fakültesi, Hematoloji Bölümü, İzmir, [4]Ege Üniversitesi, Tıp Fakültesi, Hematoloji Bölümü, İzmir, [5]Gülhane Askeri Tıp Akademisi, Tıp Fakültesi, Hematoloji Bölümü, Ankara, [6]Bayındır Hastanesi, Hematoloji Bölümü, Ankara, [7]Erciyes Üniversitesi, Tıp Fakültesi, Hematoloji Bölümü, Kayseri*

Giriş: mikroRNAlar, protein kodlama özellikleri bulunmayan, iç kaynaklı ve yaklaşık 20-22 nükleotit uzunluğundaki tek iplikçikli RNA molekülleridir. Bu küçük RNA molekülleri, hedef genlerinin ekspresyonunu baskılayarak ederek, gen regülasyonunda anahtar rol oynamaktadırlar. Bu baskılamalar, hedef mRNA'ların translasyonunun baskılanmasıyla veya parçalanmasıyla gerçekleşmektedir. Hayvanlarda, mikroRNA'ların büyük bir çoğunluğu, mRNA'ların translasyonel baskılanması veya parçalanması, 3'UTR sekansları yardımıyla hedef mRNA'larla yaptıkları kısmi tamamlayıcılıkla ve deadenilasyon yoluyla gerçekleştirmektedirler. mikroRNAların, genomun kodlanan genlerinin önemli düzenleyicilerinden biri olması ve onkogen veya tümör- baskılayıcı potansiyelleri dolayısı ile kanser tanı ve tedavisinde önemli rolleri bulunmaktadır. miR-17, CDKN1A, p21 ve E2F1 tümör baskılayıcı genlerin ekspresyonunu baskılayarak güçlü onkogenik aktivite gösteren bir mikroRNA'dır.

Amaç: Bu bilgilerden yola çıkarak, yeni tanılı, tirozin kinaz inhibitörü alan ve minimum hematolojik yanıt gösteren veya direnç gösteren KML hastalarının kemik iliği örneklerinden elde ettiğimiz mRNA'larda, Stem- Loop RT-PCR yöntemiyle spesifik olarak izole edilen miR-17nin ekspresyon seviyesindeki değişimler incelenmiştir.

Yöntem: KML hastalarının kemik iliklerinden izole edilen mononükleer hücrelerden RNA izole edilmiştir. Daha sonra ise Stem- Loop RT-PCR yöntemiyle spesifik olarak izole edilen miR-17nin ekspresyon seviyesindeki değişimler kantitatif olarak belirlenmiştir.

Sonuçlar: Onkogen olarak rol oynayan miR-17nin beklenildiği gibi yeni tanı hastalarda ekspresyon seviyesinin sağlıklı örneklere göre oldukça yüksek olduğu belirlenmiştir. Ayrıca, imatinib veya nilotinib tedavisine başlanmış hastalarda, miR-17'nin ekspresyon düzeylerinde önemli bir azalma olduğu tespit edilmiştir.

Tartışma: Bu çalışmadan elde edilen sonuçlar, miR-17 mikroRNA'sının kronik miyeloid löseminin tedavisinde umut verici bir hedef molekül olarak faktör olarak karşımıza çıkarmaktadır.

Anahtar kelimeler: İlaç dirençliliği, Kronik miyeloid lösemi, miR-17

Abstract: 0626 P-009

NADİR BİR OLGU: EPİDERMOİD DALAK KİSTİ. Ajda Güneş[1], Mustafa Yılmaz[2], Mine Hekimgil[3], Mahmut Töbü[1]. *[1]Ege Üniversitesi Tıp Fakültesi, Hematoloji Bilim Dalı, İzmir, [2]Ege Üniversitesi Tıp Fakültesi, Genel Cerrahi Bilim Dalı, İzmir, [3]Ege Üniversitesi Tıp Fakültesi, Patoloji Bilim Dalı, İzmir*

Giriş: Dalak kistleri, epitel olup olmamasına göre gerçek (%25) ve psödokist (%75) olarak ikiye ayrılır.Gerçek splenik kistlerin çoğunluğu paraziter enfeksiyon sonucu gelişir.(1)Epidermoid kistler tüm benign nonparazitik kistlerin %10'unu oluşturur ve genelde 20 yaş altında görülen kistlerdir. (2)Karın ağrısı şikayeti başvuran ve multiple splenik kistleri saptanan ondokuz yaşında kadın olgu sunulacaktır.

Olgu: Ondokuz yaşında kadın hasta, hastanemiz genel cerrahi polikliniğine sol üst kadranda ağrı şikayeti ile başvurdu. Hastanın yapılan fizik muayenesinde, öz ve soy geçmişinde özellik saptanmadı. Batın ultrasonografisinde dalakta multiple anekoik yapıda kistik oluşum saptandı. Batın bilgisayarlı tomografisinde dalakta 7X7 cm ve 4x4 cm sınırları belirgin, homojen, hipodens lezyon izlendi. Tam kan sayımı, biyokimya değerleri, tümör markerları normal ve indirekt hemaglutinasyon testi negatif saptandı. Hastaya splenektomi yapıldı ve postoperatif dönemi sorunsuz geçti. Histopatolojik incelemede dalağın epidermoid kisti olarak rapor edildi.

Tartışma:. Splenik kistler oldukça nadir görülür ve çoğunluğunu Echinococcus granulosus enfeksiyonu sonucu gelişir. Nadiren görülen nonparazitik epidermoid kistlerin etyopatogenezi bilinmemektedir.Genelde çocuk ve genç erişkin yaşlarda ve kadın cinsiyette daha sık görülmektedir. Asemptomatik olmakla birlikte 5 cm ve daha büyük olanlarda ağrı, genellikle sol üst abdominal kadranda dolgunluk hissi olabilmektedir. Travma sonucu rüptür, kanama hatta peritonit gibi komplikasyonlar gelişebilir. Semptomatik olan kistler, büyüklüğüne göre total veya parsiyel splenektomi çıkarılmaktadır. Sonuç olarak, özellikle genç bireylerdeki splenik kistlerin ayırıcı tanısında epidermoid kist nadir görülmekle birlikte akılda tutulmalıdır.

Anahtar kelimeler: dalak, epidermoid kist

Abstract: 0192 P-010

ENDOMETRİUM KANSERİ İLE PON1-55 POLİMORFİZMİ İLİŞKİSİNİN TÜRK POPÜLASYONUNDA ARAŞTIRILMASI. Gazi Yıldırım[1], Rukset Attar[1], Emre Murat Altınkılıç[2], Hande Atasoy[3], Özlem Timirci Kahraman[4], Seda Güleç Yılmaz[3], Özge Kızılkale Yıldırım[1], Altay Burak Dalan[5], Elif Kök[2], Ceren Öztunç[2], Turgay İsbir[3]. *[1]Yeditepe Üniversitesi Hastanesi, Kadın Doğum Anabilim Dalı, Istanbul, [2]Yeditepe Üniversitesi, Tıp Fakültesi, Tıbbi Biyoloji Anabilim Dalı, Istanbul, [3]Yeditepe Üniversitesi, Sağlık Bilimleri Enstitüsü, Moleküler Tıp Anabilim Dalı, Istanbul, [4]Istanbul Üniversitesi, DETAE, Moleküler Tıp Anabilim Dalı, Istanbul, [5]Yeditepe Üniversitesi Hastanesi, Istanbul*

Giriş: Rahim kanseri olarak da bilinen Endometrium kanseri, uterusun endometrium dokusundan kökenlenen malignitelerdir.Antioksidan benzeri aktiviteye sahip olan paraoksonaz enzimi (PON), PON1 geni üzerinde 55. Pozisyonda Lösin (L) ve Metiyonin (M) transisyonu olan (55 L>M) bir polimorfik bölgeye sahiptir.

Materyal-Metod: İstanbul Üniversitesi Çapa Tıp fakültesi Jinekoloji ve Kadın Doğum Anabilim Dalı'ndan toplanan 42 Endometrium kanseri hastası ve 79 sağlıklı kontrol kullanılarak yapılan çalışmada genotipleme, Polimer Chain Reaction- Fragment Lenght Polimorphism (PCR-RFLP) metoduyla yapılmıştır. Deney ve Kontrol grupları verilerinin istatistiki çalışması Kikare (x2) ve Fischers Exact ile yapılmıştır.

Sonuçlar: Hasta ve kontrol gruplarında LL, LM ve MM genotiplerinin görülme sıklıkları arasında istatistiksel olarak anlamlı bir fark bulunamamıştır(P> 0,05).

Anahtar kelimeler: Endometrium Kanseri, PON1, Polimorfizm

Erişkin Akut Lösemiler

Abstract: 0249 P-011

AKUT MYELOİD LÖSEMİ TANILI HASTALARIMIZIN RETROSPEKTİF DEĞERLENDİRİLMESİ. Serife Solmaz Medeni[1], Burcu Sayan[2], Ömür Gökmen Sevindik[1], Sunay Tunalı[3], Celal Acar[1], Doğuş Türkyılmaz[1], Süreyya Yiğit Kaya[1], İnci Alacacıoğlu[1], Özden Pişkin[1], Mehmet Ali Özcan[1], Hayri Güner Özsan[1], Fatih Demirkan[1], Bülent Ündar[1]. *[1]Dokuz Eylül Üniversitesi Tıp Fakültesi, Hematoloji Kliniği, İzmir, [2]Dokuz Eylül Üniversitesi Tıp Fakültesi, İç hastalıkları Anabilim Dalı, İzmir, [3]Dokuz Eylül Üniversitesi Tıp Fakültesi, Hematoloji Labaratuvarı, İzmir*

Çalışmamıza 07.2006/06.2014 tarihleri arasında Dokuz Eylül Üniversitesi tıp fakültesi hematoloji kliniğinde akut myeloid lösemi(AML) tanısı alarak tedavi edilen 140 hasta alındı. AML tanısı alan hastaların demografik, klinik, sitogenetik ve moleküler özellikleri,AML indüksiyon, konsolidasyon tedavilerinin tüm sağkalım(OS) ve progresyonsuz sağkalım(PFS) üzerine etkileri retrospektif olarak incelendi. Medyan izlem süresi 14. 4 ay(1-96) olan olguların 68'i kadın(%48.6), 72'si erkek(%51.4) olup medyan yaş 53±15.3(17-83)di. Tanıdaki sitogenetik sonuçları değerlendirildiğinde olgulardan 85'i normal sitogenetikli, 15 olguda bakılmamış, 18 olguda yetersiz sitogenetik, 14 olgunun komplex karyotipli, 2 olguda trizomi 8,2 olguda 11 q, 1 olguda t(8;21),1 olguda t(15;17), 1 olguda 5q,1 olguda t(1;18) saptandı. Olgularımızın 65 tanesine moleküler test(Flt-3, NPM1, inv16) yapılmış olduğu görüldü. 47 olgu moleküler yönden negatif,8 olgu NPM1 pozitif, 10 olgu ise Flt-3 pozitif olarak saptandı. Tanıdaki FİSH (t(15;17), t(8;21), 5q, inv 16) sonuçları incelendiğinde 97 olguda fish negatif, 28 olgunun fish bakılmamış, 7 olguda t(15;17), 4 olguda t(8;21), 4 olguda ise 5q pozitif olduğu görüldü. Hastaların ilk kür ile tam yanıt(CR) durumuna bakıldığında 101 hastanın (%72.1)CR, 34 hastanın (%24.3) yanıtsız, 5 hastanın (%3.6) ise indüksiyon tedavisi sırasında kaybedildiğinden yanıt durumunun değerlendirilemediği saptandı. Hastalardan 38 olgunun relaps (%27.1), 13 olgunun refrakter (%9.3) olduğu görüldü. Medyan 14.4 aylık izlem sonunda %70 olgunun ex olduğu ve nedenleri incelendiğinde ise %40.7 sinin hastalık nedeni ile, %30.6 enfeksiyon nedenli ve %28.7 sinin de diğer nedenlerden dolayı olduğu tespit edildi. Tüm hastalar değerlendirildiğinde medyan OS 11±1.4 aydı. 3 yıllık OS %22, 5 yıllık OS %19'du.Moleküler testi yapılan 65 hastanın sağkalım açısından alt grup analizi yapıldığında NPM-1 poz olan grupta medyan OS ulaşılamamış olup, Flt-3 poz olan grupta medyan OS 11±3. 4 ay, her ikisi

de neg olan grupta ise medyan OS 18±8 ay olarak saptanmakla beraber istatistiksel anlamlılık taşımıyodu. (p =0.35) Tüm hastalarda bakılan PFS 10±1.2 ay saptandı. Olgularımız yaşlarına göre 65 yaş ve altı, 65 yaş üstü olarak alt gruplara ayrılarak değerlendirildiğinde 110 hastanın (%78.6) 65 yaş ve altı, 30 hastanın 65 yaş üstü olduğu görüldü. Bu gruplar arasında yapılan sağkalım analizinde 65 yaş altı hastaların OS si 11±1.7 ay, 65 yaş üstü hastalarda ise 5±4.5 ay olduğu p<0.04 ile istatistiksel olarak anlamlıydı. PFS ise 65 yaş ve altı grupta 10±1.3 ay, 65 yaş üstü grupta 5±2.6 ay olup istatistiksel anlamlılık yoktu(p= 0.07).

Sonuç olarak tüm hastalarımızda moleküler ve sitogenetik verileri tam olmamakla beraber ulaşılmış olan veriler ışığında NPM 1 pozitif olan hasta grubumuzun en iyi prognoza sahip olduğu görülmüştür, hasta sayısı, grupların eşit dağılmaması gibi nedenlerden dolayı istatistiki anlamlılık saptanmamıştır. Bununla beraber 65 yaş ve altı hasta grubumuzun tedavi yanıtlarının daha iyi olduğu gözlenmiştir.

Anahtar kelimeler: Akut Myeloid Lösemi, Flt-3, NPM-1

Abstract: 0220 P-012

AKUT MYELOİD LÖSEMİ HASTALARINDA İNDÜKSİYON KEMOTERAPİSİ SONRASI GELİŞEN NÖTROPENİ SÜRESİNİ ETKİLEYEN FAKTÖRLER.

Nevzat Bulut[1], İlhami Kiki[2], Gülden Sincan[2], Rahşan Yıldırım[2], Murat Polat[1], Yusuf Bilen[2], Fuat Erdem[2], Mehmet Gündoğdu[2]. *[1]Atatürk Üniversitesi Tıp Fakültesi, İç Hastalıkları Anabilim Dalı, İç Hastalıkları Bilim Dalı, Erzurum, [2]Atatürk Üniversitesi Tıp Fakültesi, İç Hastalıkları Anabilim Dalı, Hematoloji Bilim Dalı, Erzurum*

Amaç: Akut myeloid lösemi (AML) hastalarında enfeksiyon gelişimindeki en önemli risk faktörü nötropenidir. Bu hastalarda nötropeninin nedeni kemik iliği (Kİ) tutulumu ve sitotoksik kemoterapilerdir. Özellikle mutlak nötrofil sayısının (MNS) 100/mm³'ün altında olduğu derin nötropenilerde enfeksiyon nedeni ile mortalite ve morbidite oranları artmaktadır. Bu çalışmada amaç kliniğimizde AML nedeniyle indüksiyon kemoterapisi almış hastalarda tedavi sonrası gelişen nötropeni süresine etki eden faktörleri belirlemek, değiştirilebilir faktörleri önceden tespit etmek, buna karşı önlem alarak nötropeni süresini kısaltmak ve nötropeniye bağlı gelişen mortalite, morbidite oranlarının azaltılmasına katkı sağlamaktır.

Gereç-Yöntem: Bu çalışmada 2009-2013 yılları arasında kliniğimizde AML tanısı alarak indüksiyon kemoterapisi verilen 60 erişkin hastanın tıbbi kayıtları incelendi. Yaş, cinsiyet, komorbid durumlar, vücut kitle indeksi, ailede kanser öyküsü, sigara kullanma öyküsü, medeni hali, başlangıç beyaz kan hücresi (WBC), platelet (PLT), eritrosit sedimantasyon hızı (ESH), C-Reaktif Protein (CRP), Laktat dehidrogenaz (LDH), ürik asit değerleri, AML alt tipi, Kİ blast oranı, sitogenetik özellikler, immünfenotipik özellikler, indüksiyon tedavisi sonrasında lökosit sayısının azalma hızı, ateşli gün sayısı kaydedildi. Bu parametrelerin nötropeni süresi üzerinde etkileri araştırıldı.

Bulgular: Hastaların yaş ortalaması 43,3±17,3 olup; %60 erkek, %40 kadın idi. Olguların %15'inde komorbid durum vardı. %28,3'ü sigara içiyordu. %78'i evliydi. Başlangıç anında WBC değeri 42525±101364 (mm³), PLT sayısı 58735±49104 (mm³), ESH 53,3±40,5 (mm/saat), CRP değeri 42,9±40,5 (mg/dl), LDH düzeyi 607,1±601,6 (U/L), ürik asit düzeyi 5±1,8 (mg/dl), kemik iliği blast oranı 54,9±30,5 (%) idi. WBC azalma hızı 12,1±5,4 (gün) idi. Ateşli gün sayısı 8,2±5,3 (gün) olup, nötropenik gün sayısı 21±8,3 (gün) idi. Vücut yüzey alanı (VYA) 1,73±0,1(m²) idi. HLA-DR pozitiflik oranı 24,9±28,5 (%) idi. CD34 pozitiflik oranı 28,5±33,4(%) idi. CD 117 pozitiflik oranı 30,6±27,2(%) ve Myeloperoksidaz (MPO) pozitiflik oranı 53,4±37,5(%) idi. Nötropenide kalış süresi ile bu parametrelerinin ilişkisini test etmek için korelasyon analizi yapıldı. Nötropenide kalış süresi ile PLT sayısı (r=0,269, p=0,038) ve CD34 pozitiflik oranı (r=0,396, p=0,007) ile anlamlı pozitif korelasyon, LDH düzeyi (r=0,295, p=0,022) ve MPO pozitiflik oranı (r=-0,483, p=0,001) ile anlamlı negatif korelasyon saptandı (Tablo 1). Diğer değişkenler ile nötropenide kalış süresi arasında anlamlı bir korelasyon saptanmadı.

Sonuç: AML hastalarında kötü prognozla ilişkili olduğu bilinen erken myeloid belirteçlerin pozitifliğinin oranı arttıkça hastaların nötropenide kalış süresinin arttığı görüldü. Bunun kemoterapi sonrası Kİ yeniden yapılanmasının gecikmesinden mi, yoksa bu hastaların remisyona girme oranlarının düşük olmasından dolayı mı olduğunun belirlenmesi için daha çok sayıda olgu içeren çalışmalara gerek olduğu kanısındayız.

Anahtar kelimeler: akut myeloid lösemi, nötropeni süresi

Tablo 1. Nötropenide uzun ve kısa süreli kalan grupların klinik ve biyokimyasal özelliklerinin ortalamalarının karşılaştırılması

Değişken	*<= 20 gün (n=32)*	*>20 gün (n=28)*	*P değeri*
Yaş (yıl)	44±16	42±18	0,692
Cinsiyet (E%)	59,4	60,7	0,916
VYA (m2)	1,74±0,20	1,72±0,69	0,753
Komorbid (var%)	18,8	10,7	0,384
Sigara (var%)	25	32,1	0,540
Medeni hal (evli%)	87,5	66,7	0,054
WBC (×103)	36±45	49±141	0,202
PLT (×103)	46±42	68±54	0,091
Sedimantasyon (mm/saat)	48±36	58±45	0,334
CRP (mg/dl)	44±41	41±45	0,677
LDH (U/L)	708±689	491±467	0,022
Ürik Asit (mg/dl)	5,2±2,0	4,8±1,5	0,388
Kİ blast oranı (%)	48±31	62±27	0,076
Ortalama WBC azalma hızı (/gün)	10,7±4,3	13,7±6,1	0,072
Ateşli gün sayısı	7,6±5,4	9,0±5,3	0,288
HLA-DR pozitiflik oranı (%)	17,9±23,4	32,2±31,9	0,027
CD34 pozitiflik oranı (%)	22,6±33	34,6±33,4	0,136
CD117 pozitiflik oranı (%)	32±26	28±28	0,648
MPO pozitiflik oranı (%)	67±32	38.6±37.5	0,011

Abstract: 0669 P-013

PH+ AKUT LENFOBLASTİK LÖSEMİDE TİROZİN KİNAZ İNHİBİTÖRLERİ VE STEROİDİN BİRİNCİ BASAMAK İNDÜKSİYON TEDAVİSİNDEKİ ETKİNLİĞİ.

Mustafa Merter, Erden Atilla, Pınar Ataca, Sinem Civriz Bozdağ, Selami Koçak Toprak, Pervin Topçuoğlu, Muhit Özcan, Osman İlhan, Günhan Gürman. *Ankara Üniversitesi Tıp Fakültesi, Hematoloji Bilim Dalı, Ankara*

Amaç: Philadelphia kromozomu pozitif akut lenfoblastik lösemi (Ph+ ALL), erişkin çağ ALL olgularının yaklaşık %20-30'unda görülmekte olup biyolojik ve klinik olarak farklı bir seyre sahiptir.Ph kromozomu ve bcr-abl füzyon geni varlığının, özellikle sadece klasik kemoterapötik ajanlarla tedavi edilen hastalar olmak üzere tüm ALL olgularında belirgin olarak kötü prognoza neden olduğu bilinmektedir. Bununla birlikte, tirozin kinaz inhibitörlerinin (TKI) tedavi modalitelerine eklenmesiyle daha iyi sonuçlar alındığı bildirilmiştir.Bu sayede daha fazla sayıda hastaya allojeneik hematopoietik kök hücre nakli (AHKHN) yapabilme olanağı doğmuştur.Son yıllardaki bazı çalışmalarda Ph+ ALL olgularında ilk sıra indüksiyon tedavisi olarak TKI+steroid kombinasyonlarının etkinliğinden söz edilmektedir.

Gereç-Yöntem: Biz bu çalışmada yeni tanı almış Ph+ de novo (n=2) ve kronik myeloid lösemiden transforme olan (n=3) ve indüksiyon tedavisi olarak TKI ile beraber metilprednizolon (MP) alan 5 erkek ALL hastamızı sunuyoruz. TKI ve MP kombinasyonu 3 hastaya ileri yaş ve komorbid hastalıkları nedeniyle verilirken diğer 2 hasta bu tedavileri AHKHN'ne köprü oluşturması amacıyla almıştır. Üç hasta imatinib 800 mg/gün ve MP 40 mg/m^2/gün 45 gün boyunca, bir hasta dasatinib 140 mg/gün ve MP 60 mg/m^2/gün 32 gün boyunca almıştır. Diğer hasta ise kronik myeloid löseminin kronik fazında imatinib, nilotinib ve dasatinibe dirençli olduğundan bosutinib 500 mg/gün ve MP 60 mg/m^2/gün 32 gün boyunca verilmiştir. TKI tedavisine idame tedavi olarak tüm hastalarda devam edilirken bir hastada TKI tedavisi AHKHN nedeniyle kesintiye uğramıştır. İndüksiyon tedavisi tamamlandığında 3 hasta 6-merkaptopürin 70 mg/m^2/gün,haftada bir metotreksat 20mg/m^2,iki ayda bir vinkristin 2 mg/gün,her ay 5 gün MP 40 mg/m^2 ve günlük TKI tedavisiyle izlenmiştir.Santral sinir sistemi (SSS) tutulumu iki hastada indüksiyon tedavisinin 30. ve 60. günlerinde tespit edilmiştir.İki hastadan birine dördüncü ayda yüksek doz metotreksat ile HLA uyumlu akrabadan AHKHN yapılmıştır. Diğer hastaya kraniyal ve spinal radyoterapi ile birlikte intratekal kemoterapi uygulanmıştır.

Bulgular: Tam hematolojik remisyona (THR) dört hastada 22. günde ve bir hastada 45.günde ulaşılmıştır.İndüksiyon sonrası tam moleküler remisyon hiçbir hastada sağlanamamıştır. Ortanca takip süresi 7 ay (3-22)dır.1 hasta teşhisten 22 ay sonra hala THR iken pnömoni nedeniyle exitus olmuştur.Hasta özellikleri Tablo 1'de özetlenmiştir.

Sonuç: Ph+ALL'de ilk sıra remisyon indüksiyon tedavisinde TKI ile birlikte steroid kombinasyonu daha iyi tolere edilebilen ve az toksisite oluşturan bir tedavidir.Ph kromozomunun ALL'de kötü prognostik etken olmasına karşın TKI ile birlikte steroid protokolü uygulanması sağkalımı arttırmakta ve hastalara AHKHN yapabilme olanağı sağlamaktadır.Bu rejimin literatür bilgisi ışığında yaşlı hastalarda etkinliği gösterilmiş olsa da çalışma sonuçlarımız dahilinde daha genç Ph+ ALL olgularında da uygulanabilir olduğu aşikardır.

Anahtar kelimeler: Akut Lenfoblastik Lösemi, Tirozin kinaz inhibitörleri

Tablo 1. Hastaların özellikleri

	Hasta 1	*Hasta 2*	*Hasta 3*	*Hasta 4*	*Hasta 5*
Yaş	69	65	38	70	29
Tanı anındaki Lökosit Sayısı	3500	46000	6000	26500	232000
BCR-ABL füzyon proteini (kD)	190	190	210	210	210
TKI (doz)	Imatinib (800mg)	Imatinib (800mg)	Imatinib (800mg)	Bosutinib (500mg)	Dasatinib (200mg)
Tanı anında BCR-ABL (FISH)%	96	90	85	90	-
Tanı anında BCR-ABL (RT-PCR)	3,8	-	30,76	40,9	2,7
22.günde BCR-ABL (RT-PCR)	0,0006	0,141	0,2964	25	0,2794
Hastalık durumu 22. ve 45. günlerde	Hematolojik Remisyon	Hematolojik Remisyon	Hematolojik Remisyon	Hematolojik Remisyon	Hematolojik Remisyon

Abstract: 0148 P-014

GÜNLÜK PRATİKTE AKUT PROMİYELOSİTİK LÖSEMİNİN PROGNOZU YILLAR İÇİNDE DÜZELME GÖSTERMİŞTİR.

Ayşe Işık, Eylem Eliaçık, Gürsel Güneş, Ümit Yavuz Malkan, Seda Balaban, Tuncay Arslan, Sezgin Etgül, Salih Aksu, İbrahim Celallettin Haznedaroğlu, Nilgün Sayınalp, Osman İlhami Özcebe, Hakan Göker, Haluk Demiroğlu, Yahya Büyükaşık. *Hacettepe Üniversitesi Tıp Fakültesi Hematoloji Bilim Dalı, Ankara*

Akut promiyelositik lösemi (APL) iyi prognoz beklentisi olan bir akut miyeloid lösemi (AML) alt tipidir. Ancak, bu hastaların klinik pratikteki prognozu her ülkede aynı düzeyde iyi bildirilmemiştir. Daha önce merkezimizin de yer aldığı iki merkez hastalarının dahil edildiği bir retrospektif çalışmada (Leuk Res 2010; 34:e317-e319) 2003-2008 yılları arasında APL hastalarında yüksek indüksiyon mortalitesi nedeniyle beklenenden kötü total sağkalım bildirilmiş ve bu durumun geç tanı ve tedavi ile ilişkili olabileceği belirtilmiştir.

Bu çalışmada yıllar içerisinde APL prognozunda düzelme olup olmadığını değerlendirmek hedeflenmiştir. 2003 ile 2014 yılları arasında merkezimize başvuran bütün AML hastaları taranarak APL hastaları bulundu. Tedavi öncesi ya da indüksiyon dönemi mortalite ihtimali, total ve hastalıksız sağkalım oranları hesaplandı. Bu oranların değişip değişmedikleri ve ölüm nedenleri üzerinde duruldu. Ölüm oranları Ki kare testi ile kıyaslandı. Sağkalım hesaplamaları Kaplan Meier yöntemine göre yapıldı ve log rank testi ile kıyaslandı.

Belirtilen süre zarfında yeni tanı konan 32 APL hastası belirlendi (19 kadın, 13 erkek, ortanca yaş [min-maks]=29[17-79]). Bunlar tüm yeni tanı AML hastalarının %14,8'ini (32/216) oluşturuyorlardı. Bu hastaların indüksiyon ve konsolidasyon tedavisinde all-trans retinoik asit (ATRA) ve antrasiklin içeren rejimler kullanıldı. Hastalara 2 yıl ATRA içeren rejim ile idame tedavisi verildi. 2008 öncesinde (n= 14) ve 2008 veya sonrasında (n=18) tanı alıp tedavi edilen hastaların Sanz skorları ve ECOG performans skorları açısından fark yoktu. APL hastalarının indüksiyonda ya da tedavi başlanamadan ölüm oranları 2008 öncesinde 8/14 (%57) iken bu tarihten sonra 3/18 (%16,6) düzeyine inmişti ve bu değişim istatistiksel olarak anlamlıydı (p= 0.048). Toplam 3 hasta kemoterapi verilemeden (2008 öncesi 2, 2008 ve sonrası 1 hasta) ölmüşlerdi. Yaşayan hastaların hepsi 1.

indüksiyon tedavisi ile remisyona girmişlerdi. Yaşayan hastalarda ortanca (min-maks) izlem süresi 34,6 (0,13-113) ay olarak hesaplandı. 3 yıllık total (Şekil 1) ve tam remisyon sağlananlarda hastalıksız sağkalım 2008 öncesinde %35,7 ve %83,3 iken 2008 ve sonrasında bu oranlar %70,6 ve %85,7 olarak gerçekleşti (p=0.058 ve p=0.7).

2008 öncesinde gerçekleşen 9 ölümün başlıca nedenleri 4 hastada enfeksiyon, 3 hastada çeşitli nedenler ile kanama ve 2 hastada lökostaz ve/veya ATRA sendromu nedeni ile idi. 1 hasta ise tam remisyon sağlandıktan sonra enfeksiyon nedeni ile kaybedildi. 2008 ve sonrasında ölen 6 hastadan 2'si enfeksiyon ve 1'i kanama olmak üzere 3 hasta indüksiyonda yada tedavi başlanamadan kaybedilirken 2 hasta ise tam remisyon sağlandıktan sonra enfeksiyon nedeni ile 1 hasta ise ikincil malinite nedeni ile öldü.

Sonuç olarak APL'nin rutin klinik pratikteki prognozu son yıllarda anlamlı olarak düzelmiştir. Bunun nedenleri diğer AML tiplerindeki prognoz değişimleri de incelenmek suretiyle kongre sunumunda detaylı olarak tartışılacaktır.

Anahtar kelimeler: Akut promiyelositik lösemi, Prognoz

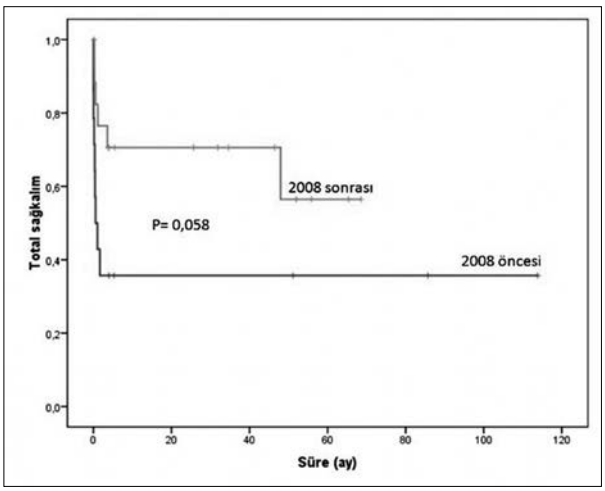

Şekil 1. APL hastalarında 2008 öncesinde ve sonrasında total sağkalım

Abstract: 0325 P-015

BURKİTT LÖSEMİ'NİN PROGNOZU SANILDIĞI KADAR İYİ Mİ?. Ümit Yavuz Malkan, Gürsel Güneş, Eylem Eliaçık, Ayşe Işık, Nilgün Sayınalp, Hakan Göker, Salih Aksu, Osman İlhami Özcebe, İbrahim Celalettin Haznedaroğlu, Haluk Demiroğlu, Mürüvvet Seda Balaban, Tuncay Aslan, Sezgin Etgül, Yahya Büyükaşık. *Hacettepe Üniversitesi Tıp Fakültesi, İç Hastalıkları Anabilim Dalı, Hematoloji Bilim Dalı, Ankara*

Amaç: Son yıllarda yapılan araştırmalarda Burkitt lenfoma/lösemi (BLL)'de prognozun düzeldiği ve %80 civarına yaklaşan sağkalım nedeniyle artık yüksek doz tedavi ve transplant gerekmediği ileri sürülmüştür.Diğer agresif lenfomalarda olduğu gibi BLL'de de prognoz evre ile ilişkilidir. Biz bu çalışmada, BLL hastalığının en ileri evresine karşılık gelen Burkitt lösemi (BL) hastalarında prognozu değerlendimeyi amaçladık.

Yöntem: Merkezimize son 10 yıllık süre zarfında başvuran ve intensif kemoterapiyle tedavi edilen BL hastaları izlemde prospektif olarak tutulan departman kayıtlardan belirlendi. Çalışmanın sonlanım noktaları; tam remisyon (CR) oranı,hastalıksız sağkalım süresi(DFS),kümülatif relaps insidansı(CRI),kümülatif relaps dışı mortalite insidansı (CNRMI) ve total sağkalım süresi (OS)idi.CRI ve CNRMI,CR tarihinden itibaren sırasıyla relaps ve relaps dışı mortalite tarihine kadarki süre olarak hesaplandı. Relaps olması,relaps dışı mortalite için rakip risk faktörü olarak kabul edilirken, relaps dışı mortalite ise CRI ve CNMRI hesaplamaları sırasında relaps için rakip risk faktörü olarak kabul edildi. Kümülatif insidanslar, "statistical software environment R Version 2.15.2" ile hesaplandı.Diğer analizler için SPSS v17.0 kullanıldı.

Sonuçlar: Bu koşullara uyan toplam 25 BL hastası vardı.Bunlardan 20 hasta standart olarak HiCVAD±R ile tedavi edilmişlerdi. Sadece bu 20 hastanın aynı şekilde HiCVAD ile tedavi edilen diğer ALL hastalarıyla kıyaslanması uygun bulundu. Demografik verilerde BL hastalarında erkek hakimiyeti anlamlı olarak vardı. Yaş dağılımları farklı değildi. CR oranı iki hastalık grubunda farklı değildi.Ancak, BL hastalarında indüksiyon mortalitesi daha yüksek ve bununla ilişkili olarak hesaplanan total sağkalım daha kısa idi. CR sağlanan hastalarda ortanca izlem süresi BL hastalarında sınırda anlamlı olmak üzere daha kısa idi. CR sağlanan hastalarda kümülatif relaps insidansı burkitt hastalarında daha yüksekti (63.18%±18.1 std. sapmaya karşılık 30.67%±8.3, 20 ayda, p=0.03) (Şekil 1).

Tartışma: BL hastalarında benzer şekilde tedavi edilen ALL hastalarına göre prognoz daha iyi değildir. Hatta CR sağlanan BL hastalarında relaps riski daha yüksektir.Bu bulgular iki şekilde izah edilebilir. İlki, BL'nin lösemik fazda halen kötü prognoz taşımasıdır. İkincisi ise, HiCVAD rejiminin optimal bir rejim olmaması sebebiyle BL hastaları ile diğer hastalar arasındaki farkın belli olmamasıdır. HiCVAD'ın ALL'de optimal bir rejim olmayabileceği daha önce yapılan çalışmalarda ileri sürülmüştür. Sonuç olarak literatürde genellikle Burkitt lenfoma için bildirilenin aksine bizim çalışmamızda BL prognozunun benzer şekilde tedavi edilen ALL hastalarına göre daha iyi olmadığı bulunmuştur.

Anahtar kelimeler: Burkitt lösemi, prognoz

BL ve ALL hastalarının süreye göre CRI ve CNRMI olasılıkları

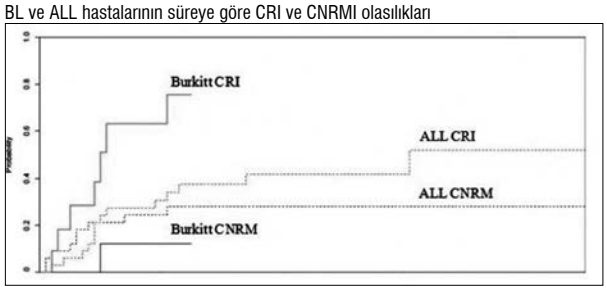

Şekil 1. Burkitt hastalarında CRI belirgin olarak daha yüksektir.

Abstract: 0366 P-016

AKUT PROMİYELOSİTİK LÖSEMİ OLGUSUNDA İLK KEZ TANIMLANAN KLONAL EK SİTOGENETİK BOZUKLUK: T(6:10).

Ozan Salim[1], Ramazan Erdem[1], Çiğdem Aydın Acar[2], Orhan Kemal Yücel[1], Utku Iltar[1], Aslı Toylu[3], Özden Altıok Clark[3], Sibel Berker Karaüzüm[2], Levent Ündar[1]. *[1]Akdeniz Üniversitesi Tıp Fakültesi, İç Hastalıkları Anabilim Dalı, Hematoloji Bilim Dalı, Antalya, [2]Akdeniz Üniversitesi Tıp Fakültesi, Tıbbi Biyoloji ve Genetik Anabilim Dalı, Antalya, [3]Akdeniz Üniversitesi Tıp Fakültesi, Tıbbi Genetik Anabilim Dalı, Antalya*

Giriş: Akut promyelositik lösemi(APL), akut myeloid lösemi (AML)'nin biyolojik ve klinik özellikleri farklı olan, yüksek oranda tedavi edilebilir bir alt tipidir. ATRA ve antrasiklin tedavisi ile APL hastalarının prognozunda anlamlı düzelmeler olurken bazı hastalarda kombinasyon tedavisine rağmen prognozda düzelme olmamıştır. Özellikle de t(15;17)'ye ek kromozomal anomalilerinin bunda rolü olabileceği düşünülmektedir. Bildiğimiz kadarıyla bugüne dek APL de tanımlanmamış translokasyon (6:10) saptanan olguyu sunuyoruz.

Olgu: 19 yaşında kadın hasta, 3 aydır olan halsizlik şikayeti ile başvurdu. Fizik muayenesinde konjonktivalarda belirgin solukluk dışında bulgu yoktu. Pansitopeni (Hb: 9,7 g/dl, WBC: 1950/mm^3, PNL: 240/mm^3, PLT: 149.000/mm^3) ve periferik yaymada promyelositler görüldü. Yaygın damar içi pıhtılaşma lehine klinik ve laboratuvar bulgusu yoktu. Kemik iliğinde %68 oranında Auer rod içeren immatür myeloid hücreler görüldü. İmmunfenotipik olarak promyelositler CD 117+, MPO+, CD34-, HLA DR- idi. Kemik iliği sitogenetik analiz sonucunda t(15;17) %66 ve t(6;10), FİSH sonucunda ise t(15;17) %78 oranında saptandı.Mevcut bulgularla akut promiyelositik lösemi (AML;FAB; M3) tanısı konularak ATRA + idarubisin remisyon-indüksiyon tedavisi başlandı. Remisyon kontrolünde kemik iliği sitogenetik ve FİSH analizinde t(15;17) ve t(6;10) kayboldu. Hastaya 3 siklus antrasiklin içeren konsolidasyon tedavisi uygulandı. Hematolojik,sitogenetik ve moleküler remisyonda hasta halen idame tedavisi ile ayaktan takip edilmektedir.



Şekil 1. karyogram

Tartışma: APL hastalarının %92'sinden fazlasında PML- RAR-α füzyon genini içeren translokasyon t(15;17) (q24.1;q21.1) saptanmıştır ve iyi prognoz göstergesidir. Yüzde 25-40 oranında bildirilen ek sitogenetik anomalilerin prognoz üzerine etkisi belirsizdir. Bunlar içerisinde en sık trizomi 8 görülmektedir. Daha az sıklıkta görülen diğer anomaliler ise; kromozom 6,7, 9, 12, 16, 17 ve 21 ile ilgilidir. Olgumuzda ilk kez tanımladığımız t(6:10)'un doğaldır ki prognostik önemi bilinmemektedir.

Anahtar kelimeler: APL, t(6:10)

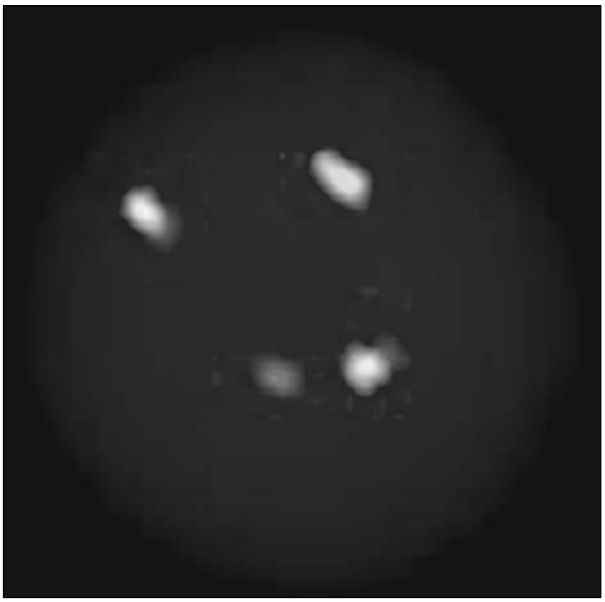

Şekil 2. Fish

Abstract: 0219 P-017

AKUT MYELOİD LÖSEMİLİ HASTALARDA REMİSYON İNDÜKSİYON KEMOTERAPİSİ SONRASI GELİŞEN NÖTROPENİK DÖNEMDE ENFEKSİYON ETKENLERİNİN DAĞILIMI VE ANTİBİYOTİK DİRENÇ DURUMU.

Muzaffer Erden[1], İlhami Kiki[2], Gülden Sincan[2], Rahşan Yıldırım[2], Yusuf Bilen[2], Fuat Erdem[2], Mehmet Gündoğdu[2]. *[1]Atatürk Üniversitesi Tıp Fakültesi, İç Hastalıkları Anabilim Dalı, İç Hastalıkları Bilim Dalı, Erzurum, [2]Atatürk Üniversitesi Tıp Fakültesi, İç Hastalıkları Anabilim Dalı, Hematoloji Bilim Dalı, Erzurum*

Giriş ve Amaç: Akut miyeloid lösemide; gerek hastalığın kendi etkisiyle gerekse tedavi sonrası meydana gelen nötropenik sürece bağlı ortaya çıkan enfeksiyonlar mortalite ve morbiditeyi önemli ölçüde artırmaktadırlar. Nötropenisi olan hasta grubunun takip ve tedavilerinin yapıldığı kliniklerin olası enfeksiyon etkenlerinin türü, yaygınlığı ve antibiyotik direnç paternlerinin iyi bilinmesi ampirik tedavi yaklaşımlarında yol göstericidir. Biz bu çalışmada kliniğimizde akut miyeloid lösemi tanısı alarak remisyon indüksiyon kemoterapisi verilen hastalardaki nötropenik ateş döneminde, klinik ve mikrobiyolojik olarak enfeksiyon odakları, enfeksiyon etkenleri ve antibiyotik direnç profillerini belirlemeyi amaçladık.

Materyal-Metod: Bu çalışmada retrospektif olarak 2009-2013 yılları arasında kliniğimizde akut miyeloid lösemi tanısı alarak remisyon indüksiyon kemoterapisi verilen ve nötrofil sayıları <=500/mm^3 olup axiller ateşi >=38,3oC olarak ölçülen 60 hasta değerlendirildi. Hastalardan kan, idrar, balgam ve varsa yara yeri ve katater giriş yeri kültürü alındı. Çalışmaya enfeksiyon dışı nedenlerle kaybedilen hastalar ve nötropenik ateş tedavisi tamamlanmadan takibimizden ayrılan hastalar

dahil edilmedi. Nötropenik ateş döneminde, klinik ve mikrobiyolojik olarak enfeksiyon odakları, enfeksiyon etkenleri ve antibiyotik direnç profilleri değerlendirildi.

Bulgular: Çalışmaya alınan 60 AML hastasının 33'ü (%55) erkek, 27'si (%45) kadındı. Hastaların yaş ortalaması 48,37±16,13 idi. Olguların 30'unda (%50) bakteriyel kültür pozitifliği tespit edildi. Kültürde üretilebilen bakterilerin 20'si (%66,6) gram negatif çomak, 10'u (%33,3) ise gram pozitif kok idi. En sık izole edilen bakteri gram negatif çomaklardan E. Coli (%23,33) iken, gram pozitif koklardan ise en sık Metisiline Rezistan Koagülaz Negatif Stafilokok (MRKNS) (%16,66) idi (Tablo 1). Gram negatif çomakların 5'i (%25) Genişletilmiş Spektrumlu Beta Laktamaz (Extended Spectrum Beta Lactamaz -ESBL-) pozitif idi. 3 adet enterekoktan 1 tanesinde (%33,3) vankomisin rezistansı mevcuttu. Gram negatif kültürlerin 3'ünde (%15) ise karbapenem rezistansı belirlendi. Gram pozitif kültürlerin 12'si (%40) yara kültürü, 7'si (%23,3) idrar kültürü, 5'i (%16,6) kan kültürü, 4'ü (%13,3) balgam kültürü, 2'si ise katater giriş yeri kültürü idi. Çalışmaya alınan 60 hastadan 8'inde (%13,3) kültür, histopatolojik ve/veya radyolojik yöntemlerle kesin ya da yüksek olasılıklı mantar enfeksiyonu tespit edildi. Mantar enfeksiyonlarının 4'ü (%6,65) Aspergillozis, 2'si (%3,325) Kandidiyazis, 2'si (%3,325) ise Mukormikozis olarak belirlendi (Tablo 2).

Sonuç: Hastanemizde her ay düzenli olarak yapılan sürveyans analizleri akılcı antibiyotik kullanımında yol gösterici olmaktadır. Febril nötropenik hastalarda ana ölüm nedeni olan enfeksiyonların erken tespiti ve uygulanacak en uygun antimikrobiyal tedavinin planlanabilmesi için benzer çalışmaların daha geniş olgu sayılarını içerecek şekilde yapılması önemlidir.

Anahtar kelimeler: akut myeloid lösemi, enfeksiyon, nötropeni

Tablo 1. Nötropenik dönemde enfeksiyon etkeni olarak belirlenen bakterilerin dağılımı

Etken (n:30)	*Sayı*	*%*
Esherichia Coli	7	23,33
MRKNS	5	16,66
Enterekok	3	10
Pseudomonas Aeruginosa	3	10
Enterobacter spp	2	6,66
Klebsiella Pneumoniae	2	6,66
Alfa hemolitik streptokok	2	6,66
Proteus Mirabilis	2	6,66
Serratia Marcescens	1	3,33
Citrobacter Freundii	1	3,33
Sphingomonas Paucimobilis	1	3,33
Stenotrophomonas Maltophilia	1	3,33

MRKNS: Metisilin rezistan kuagülaz negatif stafilokokus aureus

Tablo 2. Nötropenik dönemde enfeksiyon etkeni olarak belirlenen mantarların dağılımı

Etken (n:8)	*Sayı*	*Tespit yöntemi*	*%*
Aspergillus	4	Radyolojik	50
Candida albicans	2	Kültür	25
Mukormikoz	2	Radyoloji+Histopatoloji	25

Abstract: 0363 P-018

FLT3-ITD VE/VEYA FLT3-D835 VE/VEYA NPM1 POZİTİF AKUT MYELOİD LÖSEMİ OLGULARI: TEK MERKEZ DENEYİMİ.

Ozan Salim[1], Orhan Kemal Yücel[1], Aslı Toylu[2], Utku Iltar[1], Ramazan Erdem[1], Çiğdem Aydın Acar[3], Özden Altıok Clark[2], Sibel Berker Karaüzüm[3], Ayşen Timurağaoğlu[1], Levent Ündar[1]. *[1]Akdeniz Üniversitesi Tıp Fakültesi, İç Hastalıkları Anabilim Dalı, Hematoloji Bilim Dalı, Antalya, [2]Akdeniz Üniversitesi Tıp Fakültesi, Tıbbi Genetik Anabilim Dalı, Antalya, [3]Akdeniz Üniversitesi Tıp Fakültesi, Tıbbi Biyoloji ve Genetik Anabilim Dalı, Antalya*

Giriş: Akut myeloid lösemi (AML)'de tedavi stratejisi tanı anında yapılan risk sınıflamasına göre belirlenir. Bu durumda potansiyel prognostik belirteçler olan fms benzeri tirozin kinaz 3 (FLT3) gen mutasyonu ve nükleofosmin gen mutasyonu önem kazanmaktadır. FLT3 geni hücre çoğalmasında etkili bir transmembran tip tirozin kinaz reseptörünü kodlar. FLT3 tirozin kinaz aktivasyonuna neden olan başlıca 2 tip FLT3 mutasyonu tanımlanmıştır. Daha sık görülen FLT3 geninin jukstamembran alanında görülen iç tandem duplikasyonu (ITD) iken diğeri de tirozin kinaz aktivasyon alanının içerisinde oluşan ve aspartat 835'i (D835) çoğunlukla etkileyen nokta mutasyondur. Nükleofosmin (NPM1) proteini ise çekirdek ve sitoplazma arasında bir çok fonksiyonu olan, nükleositoplazmik mekik proteindir.

Hastalar ve Yöntem: 2011-2014 yılları arasında hastanemizde kemik iliği örneğinden polimeraz zincir reaksiyonu (PCR) ve kantitatif gerçek zamanlı reverse transkriptaz PCR yöntemi ile FLT3-ITD, FLT3-D835 ve NPM1 çalışılan 54 hasta içerisinde en az biri pozitif saptanan, 18 yaş ve üstü 15 hasta retrospektif olarak incelendi.

Bulgular: Hastaların demografik ve klinik özellikleri tablo 1 de sunuldu. Kromozom analizinde 7 hastada anormal metafaz izlenirken 6 hastada normal metafaz izlendi. Bir hastada metafaz elde edilemezken, 1 hastanın ise sonucuna ulaşılamadı. Üç hastada yalnızca FLT3 ITD pozitif, 4 hastada yalnızca FLT3-D835 pozitif ve 5 hastada yalnızca NPM1 pozitif gözlendi. İki hastada FLT3-ITD ve NPM1 birlikte pozitif izlenirken, 1 hastada ise FLT3 D835 ve NPM1 birlikte pozitif izlendi. İndüksiyon tedavisi sonrası 21. ve/veya 28. günde yapılan kemik iliğinde blast oranı <%5 olan 6 hasta var iken, blast oranı >%5 olan 6 hasta saptandı. 2 hasta takip dışı kaldığı için, 1 hasta yanıt değerlendirilmesinden önce kaybedildiği için yanıt değerlendirmesi yapılamadı.

Tartışma: Günümüzde, karyotip analizi AML'de en önemli prognostik belirteç olma özelliğini sürdürmektedir. Diğer yandan karyotipi normal, orta riske sahip, erişkin AML'lerin yaklaşık %40-50'lik bölümünü oluşturan grupta FLT3, NPM1, CEBPA gen mutasyonları risk sınıflamasında ve dolayısıyla da tedavi stratejisinde son derece önemlidir. FLT3 ve NPM1 birlikteliğinin klinik önemi ile ilgili yeterli veri bulunmamaktadır. Burada kliniğimizde tanı alan ve takip edilen bu belirteçleri taşıyan olgularımızın verilerini paylaşmak istedik. Olgu sayısı arttıkça istatiksel analiz planlandı.

Anahtar kelimeler: FLT3, NPM1, AML

Tablo 1.

Olgu no	Yaş	Cinsiyet	Tanı	Karyotip	FLT3ITD	FLT3D835	NPM1	İndüksiyon tedavisine yanıt	Son Durum
1	57	K	AML	46,XX,-7,mar (7?)(9)	Negatif	Negatif	Pozitif	ulaşılamadı	Takip dışı
2	57	K	AML	46,XX,del(5)(q31)(3)/46,XX(3)	Negatif	Negatif	Pozitif	ulaşılamadı	Takip dışı
3	51	K	KML Blastik faz	Metafaz elde edilemedi	Negatif	Negatif	Pozitif	yanıtsız	exitus
4	60	E	AML	46,XY(4)	Negatif	Negatif	Pozitif	yanıtsız	Takip dışı
5	58	E	AML (relaps)	46,X,-Y,+21 (7)/46,XY(7)	Negatif	Negatif	Pozitif	yanıtlı	Sağ
6	56	E	AML	46,XY,inv(16)(p13q22)(12)/46,XY(3)	Negatif	Pozitif	Negatif	yanıtlı	Sağ
7	46	K	AML (relaps)	46,XX(15)	Negatif	Pozitif	Negatif	yanıtlı	Takip dışı
8	59	K	APL	46,XX,t(15;17)(q24q21)(14)/46,XX(2)	Pozitif	Negatif	Negatif	yanıtlı	Sağ
9	57	K	AML	46,XX(8)	Negatif	Pozitif	Pozitif	yanıtsız	Sağ
10	60	E	AML	47,XY,+8(13)/46,XY(2)	Pozitif	Negatif	Negatif	yanıtlı	exitus
11	62	E	AML	46,XY(15)	Pozitif	Negatif	Pozitif	yanıtsız	sağ
12	40	E	MDS/ AML	ulaşılamadı	Negatif	Pozitif	çalışılmadı	ulaşılamadı	exitus
13	49	K	AML	46,XX,der(13)del(13)(q11q14)inv(13)(q21q34)(13)/46,XX(2)	Negatif	Pozitif	Negatif	yanıtsız	sağ
14	38	E	AML	46,XY(10)	Pozitif	Negatif	Pozitif	yanıtlı	sağ
15	75	E	AML	46,XY(15)	Pozitif	Negatif	Negatif	yanıtsız	sağ

Abstract: 0469 P-019

AKUT MİYELOİD LÖSEMİLİ HASTALARDA JAK2 V617F MUTASYONU SIKLIĞI. Halime Özçam[1], Melih Aktan[2]. [1]*Gaziosmanpaşa Üniversitesi Tıp Fakültesi, İç Hastalıkları Anabilim Dalı, Tokat,* [2]*İstanbul Üniversitesi İstanbul Tıp Fakültesi, İç Hastalıkları Anabilim Dalı, Hematoloji Bilim Dalı, İstanbul*

Amaç: JAK-STAT yolağı normal hematopoez ve hematolojik malignitelerde önemlidir. Hematopoetik progenitor ve prekürsörlerinin proliferasyon, diferansiyasyon ve apoptozunu düzenler. 2005 yılında JAK2'nin 617. pozisyonunda valin-fenilalanin (V617F) somatik tek nokta mutasyonu gösterilmiştir. Bu mutasyon kronik edinsel miyeloproliferatif hastalıklarda yaygın olarak görülen bir mutasyondur. Son yıllarda bazı çalışmalarda akut miyeloid lösemi (AML) hastalarında JAK2 V617F mutasyonun görülebildiği bildirilmiştir. Çalışmamızda AML hastalarında JAK2 V617F mutasyonu sıklığını araştırdık.

Gereç-Yöntem: Çalışmamıza AML tanısı konulmuş 51 hasta alınarak JAK2 V617F mutasyonu, Real-time PZR yöntemi ile "meltingcurve" analizine göre değerlendirildi.

Bulgular: AML tanısı konulmuş 51 hasta çalışmaya dahil edilerek elde edilen sonuçlar değerlendirildi. Hastaların yaş ortalaması 45 ± 13 bulundu. Hastalardan %58'i kadın, %42'si ise erkekti. Hastaların %14'ü sekonder AML, %86'sı ise de novo AML idi. Sekonder AML hastalarının %14'ü KML'den transforme, %14'ü KMML'den transforme, %58'i MDS'den transforme, %14'ü ise meme kanserinden sonra gelişmişti. Hastaların FAB tipine ait bulgular ise şöyledir; FAB tipi %9,8'inde M0, %2'sinde M0-M1, %5,9'unda M1, %5,9'unda M1-M2, %11,8'inde M2, %33,3'ünde M3, %7,8'inde M4, %7,8'inde M4-Eo, %5,9'unda M4-M5, %9,8'inde ise M5'ti. Hastaların %58'inde genetik bozukluk saptandı, %42'sinde saptanmadı. Hastaların hiçbirinde JAK2 V617F mutasyonu saptanmadı.

Tartışma: Son yıllarda yapılan bazı çalışmalarda AML hastalarında %1-10 arasında değişen oranlarda JAK2V617F mutasyonun görülebildiği bildirilmiştir. De novo AML hastalarında ise JAK2 V617F mutasyonu oldukça nadir görülmektedir. Bizim çalışmamızdaki hastaların %13,7'si sekonder AML, %86,3'ü ise de novo AML idi. Çalışmamızın sonucu de novo AML hastalarında JAK2 V617F mutasyonu araştırılmasının pratik olarak çok yararı olmayacağı biçiminde yorumlanabilir.

Anahtar kelimeler: akut miyeloid lösemi, JAK2 V617F mutasyonu

Abstract: 0277 P-020

B HÜCRELİ AKUT LENFOBLASTİK LÖSEMİDE CD49 F EXPRESYONU. Mesude Falay, Funda Ceran, Gülsüm Özet, Simten Dağdaş, Hülya Dalgalı, Kiraz Küçük, Ezgi Göçmen. *Ankara Numune Eğitim ve Araştırma Hastanesi, Ankara*

Hassas yöntemlerle B hücreli Akut Lenfositik Lösemi'de (B-ALL) MRD'yi saptamak hem çocuk hem de yetişkinlerde prognostik öneminin yanı sıra relapsın tahmininde,uygun tedavi seçiminde ve tedavi cevabının değerlendirilmesinde oldukça faydalıdır.

MRD saptanmasında ve takibinde bir çok yöntem geliştirilmiştir. Akım sitometri (AS)Akut lösemilerin 2/3 de: 10.000 de 1 hücreyi saptayabilen ve kolaylık sağlayan bir yöntemdir. B hücreli Akut Lenfositik Lösemi de aberant antijen expresyonu olarak değerlendirilen markırlardan biri de CD49f'dir (İntegrin, alpha 6). Literatürde B ALL'de CD49f expresyonu, sıklığı, ve MRD markırı olarak klinik önemiyle ilgili çelişkili birkaç çalışma bulunmaktadır. DiGiuseppe ve ark. 2009'da preB ALL olan 15 olguluk bir çalışmada CD49f expresyonunu olguların %73'ünde pozitif bulurlerken, 2011'de Campana ve ark'nın yaptığı başka bir çalışmada ise 38 B ALL olgusundan sadece 2 olguda (%5,3) çok düşük oranda pozitif bulmuşlardır. Kontrol grubu olarak sağlıklı bireylerden yapılan kemik iliği aspirasyonlarında ise CD49f expresyonunu ilk grup çoğunluğu negatif veya normal CD19+ hücrelerde minör bir grup izlerken, ikinci çalışmada kontrol grubunda progenitör B hücrelerde (hematogone) CD49f expresyonunu daha yüksek oranda bulmuşlardır.

Biz bu çalışmada Ankara Numune Eğitim ve Araştırma Hastanesi Hematoloji Akım Sitometri Laboratuarında 2009-2014 tarihleri arasında B-ALL tanısı konulan 203 olgunun CD49f expresyonunu değerlendirdik.

Akım sitometri laboratuarına gelen olguların Periferik tam kan/ Kemik iliği aspirasyon örneğinden 5 renkli akım sitometri ile immunfenotiplendirme yapıldı B ALL ile uyumlu olan olgularda CD45/CD10/CD19/CD20/CD49f monoklonal antikorlarından oluşan kombinasyonla CD49f expresyonuna ve sıklığına baktık.

Yaş aralığı 9 ay-56 yıl olan 203 olgudan (85 Kadın, 118 Erkek), 43 (%21) (17 K, 26 E) olguda CD49f pozitif olarak izlendi. 31 olgu preB ALL, 10 olgu comman ALL, 2 olgu da bifenotipik lösemi ile uyumlu idi.CD49f expresyonu %24-%92 arasında bulundu. Kontrol grubu olarak sağlıklı bireylerden alınan 3 kemik iliği aspirasyon örneğinde B hücrelerde CD49f expresyonu izlenmedi.

Ancak kontrol sayımız yeterli sayıda olmadığı için bu ön değerlendirmenin yeterli olmadığı kanaatindeyiz. MRD ancak 5 olguda bakılabildi. MRD analizi yaptığımız olguların tamamı yetişkin B ALL idi. CD49f expresyonunu diğer MRD markerları ile birlikte değerlendirdiğimizde uyumsuzluk görmedik. Ancak MRD çalışılan olgu sayımız sağlıklı bir değerlendirme için henüz yeterli sayıda değil. Ön değerlendirmemize göre CD49f olgularımızın %21'de orta/yüksek pozitif bulundu. MRD için markır olabilir, MRD takibinde CD49f ekspresyonunun kullanılabilmesi için daha fazla sayıda hastayı kapsayan çalışmaların gerekli olduğu kanısındayız.

Anahtar kelimeler: B-ALL, CD49f, MRD

Abstract: 0314 P-021

ALLOJENEİK HEMATOPOETİK KÖK HÜCRE NAKLİ SONRASI RELAPS YAPAN VE DASATİNİB İLE TAM MOLEKÜLER YANIT ELDE EDİLEN PHİLADELPHİA KROMOZOM POZİTİF AKUT LENFOBLASTİK LÖSEMİ OLGUSU.

Işık Kaygusuz Atagündüz, Tayfur Toptaş, Funda Pepedil Tanrıkulu, Ali Eser, Osman Kara, Aslıhan Sezgin, Toluy Özgümüş, Tülin Fıratlı Tuğlular. *T.C. Sağlık Bakanlığı Marmara Üniversitesi, Pendik Eğitim ve Araştırma Hastanesi, Hematoloji Bilim Dalı, İstanbul*

Amaç: Philadelphia kromozom pozitif Akut Lenfoblastik Lösemi (Ph+ALL)'nin birinci basamak tedavisinde ilk tirozin kinaz inhibitörü (TKİ) olan imatinib'in konvansiyonel kemoterapi ile beraber uygulanması, standart tedavi şeklini almıştır ve allojeneik hematopoetik kök hücre nakli (AHKHN) sonrası yaşam süresinde önemli oranlarda iyileşme sağlamıştır. Daha etkin bir TKİ olan dasatinib'in Ph+ALL tedavisinde, imatinib tedavisine dirençli veya intoleran olan hastalarda kullanımı onaylanmıştır. AHKHN sonrası relaps yapan Ph+ALL hastalarında tedavi seçenekleri ileri derecede kısıtlıdır. Çeşitli vaka bildirimlerinde AHKHN sonrası relaps yapan Ph+ALL hastalarında dasatinib'in etkinliği bildirilmiştir. Donör Lenfosit İnfüzyonu (DLİ)'nun hematolojik relapsda etkinliğinin düşük olduğu gösterilmiştir. Bu vaka sunumunda AHKHN sonrası geç hematolojik relaps yapan bir Ph+ALL hastasında, tek başına dasatinib tedavisinin tam moleküler yanıt elde edilmesinde etkinliğinin bildirilmesi amaçlanmıştır.

Gereç-Yöntem: Vaka sunumu

Bulgular: Yirmi yaşında bayan hastaya Ph+ALL tanısıyla Temmuz 2007 tarihinde imatinib 400 mg/gün ve HyperCVAD kemoterapi protokolü başlandı. Dört kür kemoterapi sonrası tam moleküler yanıt elde edildi ve Aralık 2007'de tam uyumlu erkek kardeş donöründen AHKHN yapıldı. AHKHN'nin 29. gününde grade II cilt graft versus host hastalığı (GVHH) tanısıyla 2 ay süreyle metilprednizolon tedavisi uygulandı. Üçüncü ayda tam sitogenetik ve tam moleküler yanıt elde edildiği, %100 donör kimerizmin sağlandığı görüldü. AHKHN sonrası 9 ay siklosporin verilen hastada kronik GVHH gelişmedi. Nakil sonrası hastaya imatinib tedavisi önerildi ancak hasta 17 günlük kullanım sonrasında kendi isteği ile tedaviyi kesti. Altı ayda bir yapılan RT-PCR takibi ile bcr/abl füzyon geni negatif saptandı. Haziran 2013'de bacaklarında ekimoz şikayeti ile başvuran hastanın kan sayımında lökosit 22,8x10^9/L, hemoglobin 12,3 g/dl, trombosit 13x10^9/L saptandı. Kemik iliği aspirasyon biyopsisi prekürsör B hücreli akut lenfoblastik lösemi ile uyumlu bulundu. RT-PCR ile bcr/abl füzyon geni 3x10^3 düzeyinde pozitif, FISH ile de hücrelerin %80'inde pozitiflik saptandı. Kimerizim'in %34 oranında donör özelliği taşıdığı görüldü. Hastaya dasatinib 2x70 mg/gün po ve metilprednizolon 60 mg/m^2/gün dozunda po başlandı. Metilprednizolon 32. günde kesildi. Hematolojik remisyon 18. günde sağlandı. Üçüncü ayda tam moleküler yanıt sağlandı ve kimerizim'in %100 donör olduğu izlendi. İkinci bir nakil yapılmasını kabul etmeyen hastanın dasatinib tedavisi halen devam etmekte olup tam moleküler remisyon ile takip edilmektedir.

Sonuç: AHKHN sonrası relaps yapan Ph+ALL hastalarında, tek başına dasatinib tam moleküler remisyon sağlanmasında etkin görünmektedir. Ancak bu konuda vaka sunumlarına dayanan kısıtlı bilgi birikimi mevcuttur. AHKHN sonrası relaps tedavisinde ikinci AHKHN, DLİ ve TKİ'lerinin beraber veya ayrı ayrı rollerini belirlemek için prospektif çalışmalara ihtiyaç vardır.

Anahtar kelimeler: Philadelphia kromozom pozitif Akut Lenfoblastik Lösemi, Dasatinib, Allojeneik Hematopoetik Kök Hücre Nakli

Abstract: 0235 P-022

REMİSYONDA AKUT LENFOBLASTİK LÖSEMİ OLGUMUZDA İKİNCİ HEMATOLOJİK MALİNİTE, ESANSİYEL TROMBOSİTEMİ.

Serife Solmaz Medeni, Ömür Gökmen Sevindik, Celal Acar, Doğuş Türkyılmaz, Süreyya Yiğit Kaya, İnci Alacacıoğlu, Özden Pişkin, Mehmet Ali Özcan, Hayri Güner Özsan, Fatih Demirkan, Bülent Ündar. *Dokuz Eylül Üniversitesi Tıp Fakültesi, Hematoloji Kliniği, İzmir*

Giriş: Akut lenfoblastik lösemi (ALL) erişkin yaşta mortalitesi daha yüksek giden bir hematolojik malinite olup esansiyel trombositemi ile birlikteliği oldukca nadirdir.Remisyonda ALL olarak izlemde olan hastada ikinci hematolojik malinite esansiyel trombositemi tanısı konmuş olup olgumuz bu nedenle sunulmuştur.

Olgu: 61 yaşında,bayan hasta 03.2006 halsizlik, kilo kaybı,nefes darlığı şikayetleri ile tarafımıza başvurmuş.O dönemde yapılan tetkiklerde WBC: 10.9 10^3/µL (lym %72, neu %25 mono %3), Hb: 8 g/dL (MCV: 70fL), Plt: 280 103/µL, LDH: 235U/L, Cre:0.6g/dl, AST:13U/L, ALT:16 U/L, ALP 192 U/L, GGT 27 U/L, Total Bil 0.4 mg/dL, Direk Bil 0.2 mg/dL olarak sonuçlanmış. Hastaya yapılan kemik iliği aspirasyonu ve akım sitometri sonucu pre-B akut lenfoblastik lösemi (ALL) tanısı alarak 4 kür Hypr-CVAD tedavisi verilmiş.Normal sitogenetikli ve ph negatif olan hasta tedavi sonrası remisyonda takipte iken hastanın 04.2014 de başlayan trombositozu saptanmış (plt:447 103/µL sonrasında 770103/µL olarak sonuçlanmış.)Hastada trombositoz yapan etkenler dışlanması sonrası görülen jak-2 muatasyonu sonucu pozitif, mpl mutasyonu negatif gelmiştir. Yapılan kemik iliği aspirasyon ve biyopsisi Kronik myeloproliferatif neoplazi esansiyel trombositemi ile uyumlu gelmiştir. Hastaya aspirin 100 mg/gün po başlanmış, yakın takipte izlemi sürmektedir.

Tartışma: Remisyonda ALL tanısı ile izlemde olan hastamızda esansiyel trombositemi tanısı almış ve literatür incelendiğinde saptanmayan bu nadir görülen birlikteliği literatüre katkı sağlamak amaçlı sunulmuştur.

Anahtar kelimeler: ALL, esansiyal trombositemi

Abstract: 0309 P-023

AKUT PROMYELOSİTİK LÖSEMİ HASTALARININ DEĞERLENDİRİLMESİ. Funda Ceran, Mesude Falay, Simten Dağdaş, Gülsüm Özet, Gül Tokgöz, Cenk Sunu. *Ankara Numune Eğitim ve Araştırma Hastanesi, Ankara*

Amaç: Akut promiyelositik lösemi (APL), bir akut miyeloblastik lösemi(AML) alt tipi olmasına rağmen, farklı klinik özelliklere ve tedaviye sahiptir. AML'lerin %10-15'ini oluşturur. All-trans retinoik asit (ATRA) ile tedavisi, akut lösemilerde hedefe yönelik ilk tedavilerdendir. APL yüksek yanıt oranları ile en iyi tedavi edilebilir akut lösemi tipidir.

Gereç-Yöntem: Merkezimizde 2004-2013 yılları arasında takip ettiğimiz 35 APL hastasını retrospektif olarak değerlendirdik. APL tanısı, periferik yayma, kemik iliği aspirasyon değerlendirilmesi, flowsitometrik inceleme ve sitogenetik ile konuldu.

Bulgular: Hastaların 24'ü kadın 11'i erkekti. Ortalama yaş 29'du(18-80 yaş). Başvuru sırasındaki lökosit sayıları 600/mm^3 ile 267000/mm^3, hemoglobin 4.1gr/dl ile 12.8gr/dl, trombosit sayısı 6000/mm^3 ile 138000/mm^3 arasındaydı. Fibrinojen seviyeleri 35-728 mg/dl arasındaydı. 1 hastada t(11;17) pozitifti. 2 hastada ek sitogenetik anomali saptandı. Bir hastada biopsi ile gösterilen dişeti infiltrasyonu vardı. Bir hasta düşük risk, 26 hasta orta risk, 8 hasta yüksek riskliydi. 8 hastada hayatı tehdit eden kanama olmak üzere 26 hastada kanama bulgusu mevcuttu. 3 hasta santral sinir sistemi(SSS) kanaması nedeniyle kemoterapi başlanamadan kaybedildi. 13 hastaya ATRA-İdarubisin(AIDA) protokolü, 18 hastaya ATRA-ARA-C-antrasiklin içeren protokol ve 1 hastaya sadece ATRA ile tedavi başlandı. Yüksek riskli hastalara SSS profilaksisi uygulandı. ATRA kullanan 10 hastada(%31) diferansiyasyon sendromu gelişti. 6 hasta remisyon indüksiyon tedavisi sırasında kaybedildi. 26 hastada ilk indüksiyon tedavisi ile remisyon elde edilirken 1 hastada ikinci indüksiyon tedavisi ile remisyon sağlandı. t(11;17) pozitifliği saptanan ve ATRA dirençli olan hastaya Arsenik trioksit(ATO) ile reindüksiyon tedavisi uygulandı. Takiplerde remisyon elde edilen 6 hastada relaps saptandı. Bu hastaların birinde SSS relapsı gözlendi. Relaps olan altı hastadan 3'ü tedavi sırasında kaybedildi. 3 hastada 2.tam remisyon elde edildi. Bu hastalardan birine allojenik kök hücre nakli uygulandı, bir diğerine moleküler remisyon sağlandığı için otolog kök hücre nakli planlandı. Daha yaşlı olan üçüncü hasta ise ATO tedavisine devam etti. Remisyonda izlenen bir hasta serebrovasküler olay nedeniyle kaybedildi. 22 hasta moleküler remisyonda takip edilmektedir.

Sonuç: APL sıklıkla karakteristik koagülopatiden kanama nedeniyle erken mortalitesinin yüksek olmasından dolayı tedavide aciliyet gösterir. Tanıdan şüphelenildiğinde sitogenetik ve moleküler konfirmasyondan önce diferansiye edici ajanlarla tedaviye başlanmalıdır. APL hücrelerinin granüllerindeki prokoagulan maddelerden dolayı tüketim koagulopatisi sıktır. Tanı sırasında ya da sitotoksik tedavi başlanmasından sonra görülebilir. Eğer tedavi edilmezse hayatı tehdit eden pulmoner ve serebral hemorajilere sebep olur. ATRA t(15;17) translokasyonu olan vakalarda matürasyonu tamamlanmamış hücrelerin diferansiye olmasını sağlar ve yüksek yanıt oranlarına sahiptir.

Anahtar kelimeler: akut promyelositik lösemi

Abstract: 0521 P-024

HEMATOLOJİK MALİNİTELİ 2 OLGUMUZDA KEMOTERAPİ SONRASI GELİŞEN'HİPERAMONEMİK ENSEFALOPATİ'KLİNİĞİ. Osman Yokuş, Şermin Altındal, Fuat Aydınlı, Hilal Tan Köker. *İstanbul Eğitim ve Araştırma Hastanesi, Hematoloji Kliniği, İstanbul*

Giriş: Hiperamonemik sendrom, metabolik ensefalopati nedenlerinden biri olup, nadiren hematolojik malinitelerin tedavisi amacıyla verilen yüksek doz kemoterapi tedavileri sonrası gözlenebilmektedir. Hematoloji kliniğimizde takip ettiğimiz iki maliniteli olguda, kemoterapiyi takiben gelişen'hiperamonemik sendrom'ön tanılı 2 olgu sunulacaktır

Olgu 1: 67 yaşında bayan hasta.Burkit lenfoma tanısı ile Hyper CVAD 2B tedavisi verildi. Tedaviden 1 hafta sonra giderek artan şuur bulanıklığı, letarji, ve koma kliniği gelişti. Tetkiklerinde ALP seviyesi 300-400 ve GGT 500-1500 civarı yüksek idi; aynı zamanda metabolik alkaloz mevcuttu.İleri tetkiklerdekan amonyak düzeyi yüksek saptandı. Siroz kliniği olmayan hastanın Nörolojik tetkiklerinde kraniyal patoloji de tespit edilmedi. Birkaç defa istenen kan amonyak düzeyi 350-500mmol/L(normal üst sınır 75mmol/L) geldi. LP ile BOS sonucu normaldi. Hastaya amonyak düşürücü tedavi başlandı ve yaklaşık 15 gün sonra giderek şuuru açıldı ve iyileşme gözlendi.

Olgu 2: 46 yaşında erkek hasta, AML- M3 tanısıyla remisyon indüksiyon(ATRA ve idarubisin) ardından 1. Konsolidasyon tedavisi aldı. Kemoterapiden yaklaşık 10-12 gün sonra konfüzyon ve koma gelişti. Yoğun bakımda 20 gün kaldı. Tetkiklerinde aynı şekilde ALP 300-400, GGT ise 600- ila 2000 arası yüksek olup, ayrıca metabolik alkaloz mevcuttu. Kan amonyak düzeyi 400- 600mmol/L civarı yüksek saptandı (üst sınır 75). Hastada karaciğer fonksiyonu bozukluğu yada nörolojik muayenede kraniyal patoloji yoktu. Bu iki olguda 1 ay ara ile peşpeşe benzer klinik ve laboratuvar bulguların gelişmesi ve metabolik alkaloza eşlik eden hiperamonnemi saptamamız nedeniyle kemoterapiyle ilişkili'hiperamonemik ensefalopati olabileceğini öncelikli düşünmekteyiz.

Tartışma: Hematolojik malinite nedeniyle yüksek doz kemoterapi aldıktan sonra hiperamonemik enefalopati gelişebileceği bildirilmiştir.

Yukarıda sunulan iki olgumuzda da kemoterapi verilişi ardından nörolojik bulgular ve koma gelişmesi; laboratuvar olarak ALP, GGT yüksekliğine kan amonyak düzeyi yüksekliğinin eşlik etmesi akıla kemoterapi sonrası gelişen hiperamonemi sendromunu getirmektedir. Diğer metabolik parametrelerin normal olması ve kraniyal görüntülemenin de normal gelmesi bu tanıda önemlidir.

Literatürde akut lösemiler(AML ve ALL) ve multiple myelomalı hastalarda sıklıkla bildirilmiştir Sıklıkla da MM'nın agresif ve tedaviye refrakter formlarında tanı anında yada kemoterapi sonrası bu tablonun gelişebileceği ifade edilmiştir. Tedavide: amonyum üretimini azaltıcı tedbirler önerilmektedir.

Sonuç: Öneri olarak, bilhassa hematolojik malinitelerde yoğun kemoterapi sonrası gelişen respiratuvar alkaloz ve açıklanamayan mental durum değişikliği halinde bunun hiperamonemi sendromuna bağlı olabileceği düşünülüp kan amonyak düzeyi ölçülerek tanı teyid edilince erkenden amonyak düzeyini düşürücü tedavi başlatılması iyileşme şansını artıracaktır

Anahtar kelimeler: amonyak, ensefalopati, malinite

Abstract: 0275 P-025

AKUT LÖSEMİ VE ABO VE RH KAN GRUPLARI ARASINDAKİ İLİŞKİ. Hatice Terzi[1], Mehmet Şencan[1], Ahmet Kerim Türesin[2], Gülşah Altun[2], Serdal Korkmaz[3]. *[1]Cumhuriyet Üniversitesi Tıp Fakültesi Hastanesi Hematoloji Bilim Dalı, Sivas, [2]Cumhuriyet Üniversitesi Tıp Fakültesi Hastanesi, İç Hastalıkları Anabilim Dalı, Sivas, [3]Kayseri Eğitim ve Araştırma Hastanesi Hematoloji Bölümü, Kayseri*

Amaç: Akut lösemiler, lenfohematopoetik hücrelerin olgunlaşmaları aşamasındaki duraklama sonucu malign özellikteki klonların çoğalması ile karakterize olan heterojen bir hastalıktır. Farklılaşmadaki duraklama sonucu fonksiyonunu yapamayan immatür görünümlü lösemik hücreler başta kemik iliği ve periferik dolaşım olmak üzere retiküloendotelyal sistem, merkezi sinir sistemi ve diğer vücut bölgelerinde birikirler. Kemik iliğinin kontrolsüz olarak çoğalan lösemik hücrelerle infiltre olması sonucu anemi, nötropeni ve trombositopeni gelişir. Sonuçta, halsizlik, solukluk, kanamalar ve hayatı tehdit eden enfeksiyonlar ortaya çıkar. Akut lösemiler, çoğalan hücrelerin morfolojik, sitokimyasal, immünolojik ve sitogenetik özelliklerine göre başlıca akut lenfoblastik lösemi ve akut myeloid lösemi olmak üzere iki ana sınıfa ayrılırlar. Bizim bu çalışmada amacımız Akut lösemiler ile ABO ve Rh kan grupları arasındaki ilişkiyi irdelemek.

Yöntem: Çalışmamıza 2008-2013 yılları arasında Hematoloji Kliniği'nde takip edilen 132 akut lösemili hasta ve kontrol grubu olarak da 132 sağlıklı gönüllü alınmıştır. Her iki gruptaki bireylerin 66'sı (%50) erkek 66'sı (%50) kadındır. Çalışmamızdan elde edilen veriler SPSS ver. 14.0 programına yüklendi. Verilerin değerlendirilmesinde iki ortalama arasındaki farkın önemlilik testi ve ki- kare testi kullanılmış ve yanılma düzeyi 0.05 olarak alınmıştır.

Bulgular: Akut lösemili hastaların yaş ortalaması 48.64±18.58 yıl, kontrol grubundaki sağlıklı gönüllülerin yaş ortalaması 47.67±13.62 yıl olarak bulunmuştur. Yaş yönünden her iki grup arasında farklılık önemsiz bulunmuştur. (p=0.48 p=0.629 p>0.05)

Akut lösemili grup ve kontrol grubundaki bireyler ABO kan grupları yönünden karşılaştırıldığında farklılık önemli bulunmuştur. Akut lösemili hastalar istatistiksel olarak anlamlı daha fazla oranda A kan grubunda (%50) ve AB kan grubunda (%15.9) toplanırken, kontrol grubundaki sağlıklı bireylerin kan grupları 0 (%31,8) ve B (%31.1) kan gruplarında toplanmıştır (x2 =24.47, p=0.001, p<0.05) (Tablo 1). Rh kan grubu açısından her iki grup karşılaştırıldığında gruplar arasında istatiksel olarak anlamlı farklılık yoktur (x2 = 0.95, p= 0.329, p> 0.05) (Tablo 2).

Tartışma: ABO sisteminin antijenleri, insan için belirlenen ilk genetik belirteçtir. Yapılan çalışmalarda farklı hastalıklarda kan gruplarının dağılımı incelenmiş ve değişken sonuçlar elde edilmiştir. Bu çalışma akut lösemili hastalar ile ABO ve Rh kan grubunun ilişkisini incelemek için yapılmış olup sonuç olarak, akut lösemili hastalar ile ABO kan grubu arasında önemli ilişki olduğunu göstermiştir. Akut lösemili hastalarda A ve AB kan grubu kontrol grubuna göre daha yüksek oranda mevcuttu (p<0.005).

Sonuç: Bu çalışma akut lösemili hastalar ile ABO kan grubu arasında önemli bir ilişki olduğunu ortaya koymuştur. Bu bulgular bu maligniteler için yüksek risk taşıdığı tanımlanmış toplumlarda epidemiyolojik belirteç olarak kan gruplarının kullanılma olasılığını artırmaktadır.

Anahtar kelimeler: Akut lösemi, kan grubu, genetik

Tablo 1. Her iki grubun ABO kan gruplarına göre karşılaştırılması

Gruplar		*ABO*				*Toplam*
		0	A	B	AB	
Sağlıklı kontrol	n	42	43*	41	6*	132
	%	31.8	32.6	32.6	4.5	100
A. Lösemi	n	23	66*	22	21*	132
	%	17.4	50.0	16.7	15.9	100
Toplam	n	65	109	63	27	264
	%	24.6	41.3	23.9	10.2	100

* X^2=24.47 p=0.001 p<0.05 önemli

Tablo 2. Her iki grubun Rh kan grubuna göre karşılaştırılması

		Rh		*Toplam*
		Negatif	*Pozitif*	
Sağlıklı kontrol	n	7	125	132
	%	5.3	94.7	100
A.Lösemi	n	11	121	132
	%	8.3	91.7	100
Toplam	n	18	246	264
	%	6,8	93.2	100

X^2=0.95 p=0.329 p>0.05 önemsiz

Abstract: 0189 P-026

DASATİNİB İLİŞKİLİ PROTEİN KAYBETTİREN ENTEROPATİ. Rahşan Yıldırım[1], İlhami Kiki[1], Yusuf Bilen[1], Irmak Durur Subaşı[2], Gülden Sincan[1], Selin Merih Urlu[1], Fuat Erdem[1], Mehmet Gündoğdu[1]. *[1]Atatürk Üniversitesi Tıp Fakültesi, İç Hastalıkları Anabilim Dalı, Hematoloji Bilim Dalı, Erzurum, [2]Atatürk Üniversitesi Tıp Fakültesi, Radyoloji Anabilim Dalı, Erzurum*

Giriş ve Amaç: Dasatinib, BCR-ABL ve SRC kinaz inhibitörü olup imatinib dirençli veya intolere Philadelphia kromozomu pozitif akut lenfoblastik lösemi (Ph+ALL)'li hastalarda sitotoksik kemoterapi ile birlikte uygulanan 2. Kuşak tirozin kinaz inhibitörüdür. Dasatinib kullanımı esnasında görülebilen yan etkiler arasında; plevral effüzyon, pulmoner hipertansiyon, kilo kaybı, enfeksiyöz komplikasyonlar, cilt kanseri ve protein kaybettiren enteropati sayılabilir. Biz dasatinib kullanmakta iken protein kaybettiren enteropati gelişen Ph + akut lenfoblastik lösemili bir hastayı sunduk.

Olgu: Philadelphia kromozomu pozitif akut lenfoblastik lösemi tanısı ile son dört yıldır Dasatinib 140 mg/gün kullanan ve sitogenetik remisyonda olup moleküler olarak minimal rezidüel hastalık belirlenen 19 yaşında bayan hasta, Mart 2014'te son bir ay içinde genel durumunda bozulma, günde bir kaç kez kusma, karın ağrısı ve günde ortalama sekiz kez kansız, sulu kıvamlı ishal ile birlikte son bir haftadır gittikçe artan karın şişkinliği ve nefes darlığı şikayeti ile kliniğimize başvurdu. Fizik muayenede hasta kaşektik görünümde olup ortopneik idi. Hasta taşikardik ve taşipneik olup, dinlemekle her iki akciğerde orta ve alt zonlarda solunum sesleri azalmıştı. Bilateral pretibial +++ gode bırakan yumuşak ödem, batında hassasiyet, distansiyon ve asit belirlendi. Akciğer grafisinde bilateral orta zonlara kadar plevral effüzyonu mevcuttu (Şekil 1(A) (B). Ekokardiyografide 1 cm'e varan perikardiyal effüzyonu

tespit edildi. Hastaya göğüs tüpü takılarak plevral mayii drenajı yapıldı. Kemik iliği aspirasyonunda blast artışı yoktu. Laboratuar testlerinde; hemoglobin 6,5 gr/dl, lökosit 14.600/mm^3 (nötrofil 11000/mm^3), trombosit 240 000/mm^3 olarak belirlendi. Biyokimyasal analizde total protein 5,6 gr/dL, albümin 1.4 gr/dl, kalsiyum 6,6 mg/dL, fosfor 3,4 mg/dL sodyum 127 mEq/L, potasyum 3,1 mEq/L, laktat dehidrogenaz 425 U/L ve 200 mg/gün proteinüri tespit edildi. Parasentez ve torasentez mayii transuda vasfında idi. Gram boyamada ve kültürde mikroorganizma izole edilemedi. Tekrarlayan hipoalbuminemi, normal karaciğer fonksiyon testleri, anlamlı proteinüri yokluğu ve yeterli protein alımı tablosu ile protein kaybettiren enteropati düşünüldü. Tc-99m albumin sintigrafisi planlandı ancak çekilemedi. Hastanın kullanmakta olduğu dasatinib kesilerek nilotinib 800 mg/gün başlandı. İki gün sonra hastanın ishali ve bulantı kusma şikayeti azaldı. Nisan 2014'te yapılan kontrolde hastanın tüm şikayet ve anormal fizik muayene bulguları düzelmişti (Şekil 1B). Tekrarlanan biyokimyasal parametrelerinde total protein 7,7 gr/dL, albümin 3,9 gr/dl, kalsiyum 9,1 mg/dL, fosfor 5,3 mg/dL sodyum 136 mEq/L, potasyum 4,3 mEq/L olarak belirlendi.

Sonuç: Dasatinibin çok yaygın olarak bilinen plevral effüzyon yan etkisi, direkt olarak gelişebileceği gibi kusma, karın ağrısı, yoğun ishal ve hipoalbuminemi ile kendini gösteren protein kaybettiren enteropatiye sekonder olarak da gelişebilir.

Anahtar kelimeler: dasatinib, protein kaybettiren enteropati

PA Akciğer Grafi

Şekil 1. (A) Bilateral hemitoraksta, sağda masif karakterde, menisküs bulgusu veren plevral efüzyona ait görünüm izlenmektedir. **(B)** Takipte her iki tarafta plevral efüzyonların izlenmediği film.

Abstract: 0633 P-027

AKUT LÖSEMİDE ÖNEMLİ PROGNOSTİK GÖSTERGE: ENFEKSİYON. Sema Akıncı[1], Muhammed Bülent Akıncı[2], Arife Ulaş[2], Kamile Sılay[3], Afra Alkan[4], İmdat Dilek[1]. *[1]Atatürk Eğitim ve Araştırma Hastanesi, Hematoloji, Ankara, [2]Yıldırım Beyazıt Üniversitesi, Onkoloji, Ankara, [3]Yıldırım Beyazıt Üniversitesi, Geriatri, Ankara, [4]Yıldırım Beyazıt Üniversitesi, Biyoistatistik, Ankara*

Amaç: Enfeksiyonlar kanser hastalarında mortalite ve morbiditeyi artıran en önemli faktörlerdendir. Akut lösemi seyrinde kemik iliği infiltrasyonu veya kemoterapiye bağlı kemik iliği supresyonunun neden olduğu nötropeni enfeksiyona eğilimi artırır. Bu çalışmada lösemi olgularının takiplerinde klinik veya mikrobiyolojik olarak saptanan enfeksiyonların mortaliteye etkisi araştırıldı.

Materyal-Metod: Hastanemizde takip edilen 70'i erkek 33'ü kadın toplam 103 akut lösemi (ALL ve AML) olgularının dosyaları retrospektif olarak incelendi. Fizik muayene ve görüntüleme yöntemleriyle enfeksiyon saptanması klinik, kültür pozitifliği bulunması ise mikrobiyolojk enfeksiyon olarak kabul edildi. Hastalar 65 yaş altı ve 65 yaş ve üzeri olgular olmak üzere iki grupta incelendi. Gruplararası farklılıkları değerlendirmede kikare, survival analizlerinde ise kaplan meier yöntemi kullanıldı.

Sonuçlar: Hastaların median yaşı 56 idi. Olguların %37,9'u (39) 65 yaş ve üzerindeydi. Median 9 aylık sağkalımda mortalite %69,9 (72) olarak saptandı. İleri yaş olgularda klinik olarak enfeksiyon görülme sıklığı %38,5 iken, 65 yaş altı grupta %57,8 olarak saptandı. Yaşa göre enfeksiyon sıklığında azalmanın istatistiki olarak anlamlı olma eğiliminde olduğu görüldü (p=0,06). Mikrobiyolojik olarak enfeksiyon saptanan yani kültür pozitifliği olan hastaların mortalitesinin yüksek olduğu saptandı (p=0,01).

Tartışma: İleri yaş akut lösemi olgularının düşük doz kemoterapi ve destek tedavileriyle izlenmeleri, enfeksiyon riskini azaltabilmektedir. Enfeksiyonun tüm akut lösemi olgularında başlıca mortalite ve morbidite nedeni olduğu unutulmamalıdır.

Anahtar kelimeler: akut lösemi, enfeksiyon

Abstract: 0537 P-028

PHİLADELPHİA POZİTİF MİKST FENOTİPİK AKUT LÖSEMİYE BAKIŞ: OLGU SUNUMU. Tuğcan Alp, Vildan Özkocaman, Fahir Özkalemkaş, Tuba Ersal, Hilmi Erdem Gözden, Rıdvan Ali. *Uludağ Üniversitesi Tıp Fakültesi, İç Hastalıkları Anabilim Dalı, Hematoloji Bilim Dalı, Bursa*

Giriş: Akut lösemide, bazı nadir vakalarda birden fazla seriye özgün immunfenotip belirteç üretimi durumunda gelişim ve farklılaşmayı ortaya koymak zordur. Bu vakalar, Dünya Sağlık Örgütü (DSÖ) 2008 Akut Lösemi sınıflamasına göre mikst fenotipik Akut Lösemi (MPAL) olarak adlandırılmıştır ve değerlendirme için skorlama sistemi kullanılır Tablo 1). MPAL olguları genel olarak kötü gidişlidir ve Akut Myeloid Lösemi(AML) ve Akut Lenfoblastik Lösemiden(ALL) daha yüksek oranda Philadelphia(Ph) pozitifliği gösterir.

Olgu: Bilinen hastalık ve ilaç kullanımı öyküsü olmayan, 29 yaşında erkek hastaya baş dönmesi ve halsizlik nedeniyle dış merkezde yapılan tetkiklerinde anemi, trombositopeni ve lökositoz saptanması üzerine tarafımıza sevk edilmiş. Hastanın ileri incelemelerinde; periferik yaymasında; çok sayıda myeloblast karakteri gösteren hücre, kemik iliği aspirasyonunda; displastik zeminde yaygın blastik hücre infiltrasyonu saptandı. Hasta bunun üzerine çoğul seri displazisi gösteren AML düşünülerek kliniğimize yatırıldı. Fakat hastanın flowsitometri sonucunda; CD19 %91,5, i.c. MPO %88,8, i.c. CD79a %81,4 olduğu görüldü. Bunun üzerine 2008 DSÖ MPAL skorlamasına göre hasta MPAL olarak kabul edilerek 3-7 remisyon indüksiyonu tedavisine başlandı. Hastada tam remisyon sağlandı, kemik iliğinden gönderilen genetik incelemelerinde t(9;22) %90 pozitif, polimeraz zincir reaksiyonu ile yapılan füzyon gen taramasında BCR/ABL-p210 iki milyon kopya saptandı. Hastaya dasatinib 140 mg/gün başlandı ve birinci konsolidasyon tedavisi olarak yüksek doz sitarabin verildi. Yüksek riskli olarak değerlendirilen hastanın HLA uyumlu kardeşi saptanmadı. Hasta akraba dışı hematopoetik kök hücre nakline(HKHN) yönlendirildi. Poliklinik takiplerinde lökositoz ve periferik yaymasında %84 blast saptanması üzerine erken nüks nedeniyle yatırılarak etoposid+ mitoksantron+ sitarabin (EMA) protokolü başlandı, dasatinib tedavisine devam edildi. Tedavi sonrası değerlendirilen

hastada ikinci tam remisyon sağlandı. Hastanın akraba dışı HKHN için taramaları halen devam etmektedir.

Tartışma: MPAL hastalarında Ph(+)'liği kötü gidişi gösteren bağımsız lösemi risk faktörüdür. Bu hastaların tedavisi konusunda remisyon indüksiyonunda AML ve/veya ALL kemoterapisi şeklinde yapılması ve HKHN'nin etkili olabileceği konusunda ortak görüş mevcuttur. Philadelphia(+)'liği olan hastaların tedavi ve takibinde tirozin kinaz inhibitörü kullanımı açısından net bilgi mevcut değildir.

Yazımızda; nadir görülen ve kötü seyreden Ph(+) MPAL olgularında; tanı ve tedavi yönünden halen karmaşıklığın devam ettiğini, tirozin kinaz inhibitörleri kullanımı konusunda ve hastalığın tanımlanmasının yeni olmasından dolayı yaşam süreleri yönünden veri yetersizliğine dikkati çekmek istedik.

Anahtar kelimeler: mikst fenotipik akut lösemi, Philadelphia kromozomu

Tablo 1. 2008 DSÖ, mikst fenotipik akut lösemi sınıflaması

Miyeloid seri	MPO (flowsitometri, immunhistokimya yada sitokimya) veya Monositik diferansiyasyon (NSE, CD11c, CD14, CD64, lizozim; en azından 2'sinin varlığı)
T lenfoid seri	Sitoplazmik CD3 (flowsitometride ε zincir antikorlarıyla) veya Yüzey CD3
B lenfoid seri	Güçlü CD19 VE güçlü CD79a, sitoplazmik CD22 ve CD10; en azından 1'inin varlığı veya Zayıf CD19 VE güçlü CD79a, sitoplazmik CD22, CD10; en azından 2'sinin varlığı

Abstract: 0160 P-029

ADRENAL KRİZ İLE BAŞVURAN AKUT MYELOİD LÖSEMİ; BİR OLGU SUNUMU. Senar Ebinç[1], Erdal Kara[2], Ramazan Esen[2], Cengiz Demir[2]. *[1]Yüzüncü Yıl Üniversitesi Tıp Fakültesi, İç Hastalıkları Anabilim Dalı, Van, [2]Yüzüncü Yıl Üniversitesi Tıp Fakültesi, Hematoloji Bilim Dalı, Van*

Akut myeloid lösemi (AML) normal hematopoetik kök hücrede oluşan olgunlaşma arresti ve hızlı çoğalmayla sonuçlanan genetik değişikliklerin yolaçtığı klonal bir hematopoetik malignitedir. AML erişkinlerde görülen akut lösemilerin yaklaşık %80'ini oluşturur. Hipofizden ACTH salınımı engelleyen herhangi bir durum sekonder adrenal yetmezlikğe neden olabilir. ACTH eksikliği izole veya diğer hipofiz hormon eksiklikleri ile birlikte meydana gelebilmektedir. Halsizlik, yorgunluk, diffüz miyalji ve artralji adrenal yetmezliği olan hastalarda sık görülen semptomlardır.

Olgu: 37 yaşında kadın hasta kliniğimize şuur bozukluğu şikâyetleri ile başvurdu. Hastanın yapılan fizik muayenesinde Ta: 90/70mmhg, nabız:70/dakika, Ateş:37C idi. Sözel uyarana yanıtsız, ağrılı uyaranla dört extremite hareketli, pupiller izokorik, ışık refleksleri +/+, derin tendon refleksleri canlı idi. Ense sertliği yoktu. Yapılan tetkiklerinde Hg 11,4gr/dl, MCV 70 fl, Nötrofil 4,2x10^3/ml, Lenfosit 0,5x10^3/ml, WBC 5,2x10^3/ml, Trombosit 74x10^3/ml, Glukoz 90mg/dl, ALT 12U/L, AST 20U/L, LDH 3069U/L, Kreatin Kinaz 37 U/L, CRP 3,3 mg/dl, Kreatinin 0,5mg/dl, Potasyum 3,4mmol/L, Sodyum 138mmol/L olarak izlendi. Hastanın periferik yaymasında blastik hücre izlenmesi üzerine yapılan kemik iliği biyopsisi AML ile uyumlu izlendi. Hastanın menenjit veya ensefalit ön tanısı ile beyin omurilik sıvı analizi yapıldı. BOS bulguları ve görüntülemeler bu hastalıklarla uyumlu değildi. BOS'nda birkaç adet dejenere hücre izlenmesi üzerine hastaya AML santral sinir sistemi tutulumu şüphesi ile intratekal cytarabin 100mg, metotrexat 12mg yapıldı. Beyin ödemi açısından dexametazon 4x8mg/gün tedavi başlandı. Bir sonraki gün genel durumunda düzelme ve şuur durumunun tama yakın iyileşme gözlendi. Hastaya standart indüksiyon (cytarabin + idarubicin) tedavisi verildi. Dexametazon stoplanmasından birkaç gün sonra hastanın kültür negatif antibiyotiklere yanıtsız ateşlerinin olması, eozinofili, hipokalemi, hipoglisemik ve hipotansif ataklar, ciddi halsizlik yakınmalarının olması, ayrıca hastada paraziter ve diğer enfeksiyon ve romatolojik hastalıklar yönünde yapılan tetkiklerinin negatif çıkması üzerine adrenal yetmezlikten şüphelenildi. Bakılan sabah kortizol düzeyi 5,5 ug/dl çıktı. Hastaya ACTH stimulasyon testi yapıldı. 2. saatte kortizol düzeyi 14 ug/dl çıktı. Hastanın diğer hipofiz hormonları normal idi. Hasta izole ACTH eksikliğine bağlı sekonder adrenal yetmezlik düşünüldü. Hastaya hidrokortizon 2x5mg başlandı. Takiplerinde genel durumunda iyileşme, eozinofilide düzelme, ateşlerde düşme ve tansiyon ile potasyum değerinde düzelme izlendi.

Sonuç olarak; adrenal yetmezlik stres durumlarında adrenal kriz ile karşımıza çıkabilmektedir. Şuur bozukluğu, hipotansiyon ile başvuran hastalarda primer hastalığı yanında adrenal yetmezlik gibi bir durumun da olabileceği göz ardı edilmemelidir. İlginç bir vaka olması nedeni ile bu vakayı sunmak istedik.

Anahtar kelimeler: Adrenal Yetmezlik, Akut Myeloid Lösemi

Abstract: 0424 P-030

SPONTAN DÜZELME GÖSTEREN PRİMER MYELOFİBROZİSİ İZLEYEN AKUT LENFOBLASTİK LÖSEMİ. Şeref Sülükçü[1], Mine Miskioğlu[2], Aliihsan Gemici[2]. *[1]Celal Bayar Üniversitesi Tıp Fakültesi, İç Hastalıkları Anabilim Dalı, Manisa, [2]Celal Bayar Üniversitesi Tıp Fakültesi, İç Hastalıkları Anabilim Dalı, Hematoloji Bilim Dalı, Manisa*

Primer myelofibrozis (MF); kronik miyeloproliferasyon, atipik megakaryositik hiperplazi ve kemik iliği fibrozisi ile karakterli, klonal bir miyeloproliferatif hastalıktır (MPH). Görülme oranı, 0.75-1.5/100000/y dolayındadır. %64'ünde JAK2V617F mutasyonu bulunur. Allo-KHN dışında küratif tedavi yoktur. Ölüm; sitopeniler, tromboz, kalp yetmezliği ve hastalık seyrinde görülebilen akut lösemiye dönüşüm nedeniyledir. Lösemiye dönüşüm JAK2(+) olgularda daha sık görülür ve daha çok AML şeklindedir. Burada, JAK2(+) MF tanısı sonrası kan ve Kİ bulguları tamamen düzelen, ancak izlemde B-hücre öncülü ALL gelişen bir olgu sunulmaktadır.

Olgu: 48 y E hasta, yaygın eklem ağrısı, halsizlik, ateş ve pansitopeni ile değerlendirildi. BK:0.35×103/uL, Hb:8.4g/dL, PLT:26×103/uL, FM:HSM, boyunda bilateral 1 cm şişlik, USG: boyunda 2 cm çaplı abse, KC 190 mm, dalak 135 mm. Kİ BX:Derece III-IV retikulum lif artışı, blast %3, Myelofibrozis (Şekil 1). JAK2(-) idi. Boyundaki abse drenajı ve antibiyotik tedavisiyle şikayetleri gerileyen ve pansitopenisi düzelen hasta taburcu edildi. 2 ay sonra kontrol BK, Hb ve PLT N, Kİ BX:Blast %3'ün altında, CD34(+) hücre %1'in altında, retiküler lif Derece II, Normosellüler Kİ idi. Hasta, 2 ay sonra tekrar şiddetli kemik ağrılarıyla başvurdu. Pansitopeni olan hastanın Kİ BX: Sellülarite %95, %80 blast infiltrasyonu, retiküler lif Derece II, ALL (Tablo 1) (Şekil 2). Ph(-) ALL tanısı ile HYPER-CVAD KT başlandı. Remisyon sonrası allojeneik kök hücre nakli yapılan hastanın takipleri devam etmektedir.

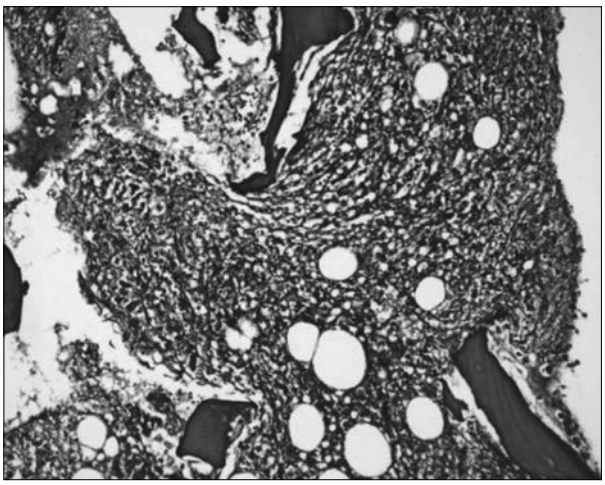

Şekil 1. Myelofibrozis. Derece III- IV retikulum lif artışı ile karakterli kemik iliğinde Masson-trikrom ile Tip 1 kollajen gösterebilmektedir.

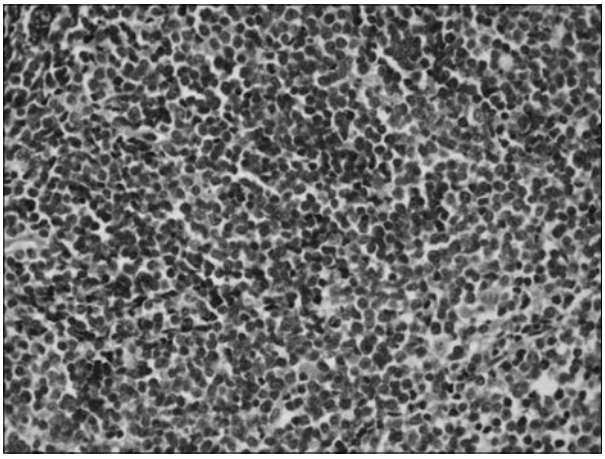

Şekil 1. Akut Lenfoblastik Lösemi Kemik iliği biyopsisinde sellülarite %95 olup hücrelerin %80`ini orta boy, seyrek nükleol içeren, bazıları bükümlü nükleuslu, dar stoplazmalı hücreler oluşturmaktadır. Bu hücreler CD20 ve CD79a yamalı(+), TdT yaygın (+), CD10 güçlü (+), bcl-2 (+)

Tablo 1. Akım Sitometrisi

Sitoplazmik CD3	0.3
CD 5	8.3
CD 117	0
CD 56	25.9
CD 22	44
CD 10	86.9
IGM-Surface	0.1
MPO	1.3
CD 19	83.6
CD 7	0
TdT	76.3
CD 34	36.5
CD 2	0.1
CD 33	2.7
HLA DR	13.1
CD 3	0.4
CD 14	0
CD 20	9.9
CD 45	48.7

Tartışma: MPH'larda görülen Kİ fibrozisi sekonder bir süreç olmakla beraber etyopatogenez açık değildir. Başlatıcı mutasyon halen bilinmemekte olup %64 JAK2V617F mutasyonu saptanır. Lösemi dönüşümü genellikle ölümcüldür. Yaş>65, Hb<10gr/dl, BK>25x10^9, periferik kan blast>%1 ve konstitüsyonel semptomlar prognostik faktörlerdir. Ayrıca, kötü karyotip (+8, -7/7q-, i(17q), inv3, -5/5q, 12p-, 11q23) prognozu olumsuz etkiler. Kötü karyotip olan hastalarda ort. sağkalım 2 y iken, N/kötü karyotip dışındaki anomalilerde 5.2 y bulunmuştur. Uygulanan tedavilerle dönüşüm arasında ilişki bildirilmektedir. JAK2(-) olgularda dönüşüm çoğ. AML'ye olur. ALL ve AML'ye dönüşüm arasındaki prognostik farklılık açık değildir. Akut MF'in ALL'de prognostik önemi tam bilinmemektedir. Ort. yaşam 2,6 ay olup en fazla 2 yıldır. ALL'ye dönüşümde en önemli faktörler JAK2(+) ve -20q olup, literatürde ALL'ye dönüşen vakalar çok nadirdir ve çoğu kaybedilmiştir. JAK2(-) ALL'ye dönüşen vakaların çoğunda -20q vardır; çoğu Ph+ ALL'dir ve yaşam süreleri JAK2(+) olgulardan daha kısadır.

Sonuç: Miyelofibrozis, spontan düzelme beklenmeyen ve genellikle AML'ye dönüşüm görülen bir hastalıktır. Sunulan vaka; hem JAK2(-) myelofibrozis seyrinde, kısa süreli de olsa, tam düzelme izlenmesi hem de izlemde, daha nadir olan ALL'ye dönüşüm göstermesi nedeniyle özellik taşımaktadır. Allo-KHN sonrası 5 ayı geçen izlem süresi, erken KHN ile hastalık gidişinin olumlu etkilenebileceğini düşündürebilir.

Anahtar kelimeler: primer myelofibrozis, akut lenfoblastik lösemi, spontan düzelme

Abstract: 0231 P-031

KARACİĞER TUTULUMU İLE PRESENTE OLAN AKUT LENFOBLASTİK LENFOMA/LÖSEMİ OLGUMUZ. Serife Solmaz Medeni, Ömür Gökmen Sevindik, Celal Acar, Doğuş Türkyılmaz, Süreyya Yiğit Kaya, İnci Alacıoğlu, Özden Pişkin, Mehmet Ali Özcan, Hayri Güner Özsan, Fatih Demirkan, Bülent Ündar. *Dokuz Eylül Üniversitesi Tıp Fakültesi, Hematoloji Kliniği, İzmir*

Giriş: Akut B hücreli lenfoblastik Lenfoma/Lösemi (ALL) olgularının hepatik disfonksiyon ile presentasyonu erişkinlerde oldukca nadir ve fataldir. Bazen primer hepatik lenfomayı taklit edebilir. Fakat hepatik disfonksiyon ve sitopeni ile başvuran hastalarda ön tanılar geniş tutulmalıdır. Biz akut hepatit nedeni ile tetkik edilen ve Akut B hücreli lenfoblastik Lenfoma/Lösemi tanısı alan bir olgu sunmaktayız.

Olgu: 37 yaşında,bayan hasta son 1 aydır olan halsizlik, iştahsızlık, sarılık şikayetleri ile başvurduğu gastroenteroloji polikliniğinde tetkik edilmiş. Hastanın bilinen komorbid hastalığı olmayıp sinüzit yakınması ile parasetamol, azitromisin medikal tedavisi dışında ilaç kullanım öyküsü bulunmamaktadır. Yapılan labaratuvar tetkiklerinde WBC: 1.2 10^3/µL (lym 1.2 10^3/µL, neu0.1 10^3/µL), Hb: 8 g/dL (MCV: 70fL), Plt: 43 10^3/µL, LDH: 870U/L, Cre:0.6g/dl, AST:2173U/L, ALT:1598 U/L, ALP 137 U/L, GGT 46 U/L, Total Bil 20 mg/dL, Direk Bil 15 mg/dL,APTT 38.3, INR 1.44, PT 16.6 olarak sonuçlanmış. Karaciğr fonksiyon testi yüksekliği ve pansitopeni mevcut olan hastanın hepatit serolojisi, HIV, brucellla ve TORCH paneli negatif olarak gelmiş. Bakılan otoimmün markerları negatif sonuçlanmış.Wilson Hastalığı ve Alfa 1 antitripsin Hastalığı yönünden tetkik edilen hastanın sonuçları negatiftir. Bakılan periferik yaymasında eritrositler hipokrom,

mikrositer, normoblast, %80 lenfosit, %10 nötrofil, %8 monosit, %2 eoz,yer yer atipik lenfoblast, trombositler 50 bin civarında izlenmiş olup hastaya kemik iliği aspirasyonu, biyopsisi, akım sitometri çalışması yapılmış. Pre-B ALL ile uyumlu gelmiştir. Hastanın sitogenetik sonucu normal karyotip, Ph negatiftir. ALL tanısı alan hastaya Hyper-CVAD kemoterapi protokolu gereğince 2 koldan olşan 2 kürlük kemoterapisi verilmiş olup halen tedavisi sürmektedir. Hastanın 1. kür 1. kol Hyper-CVAD tedavisi sonrası kemik iliği remisyonu ve kcft tetkiklerinde normalizasyon gözlenmiş ve remisyonda tedavisi devam etmektedir.

Tartışma: B hücreli lenfoblastik Lenfoma/Lösemi olgularının karaciğer tutulumu ile presentasyonu oldukca nadir olup fatal sonuçlanabilir.Literatür incelendiğinde Siddique MN ve arkadaşları 44 yaşında bir olguda, Daniel SV ve arkadaşları 39 yaşında bir erkek hastada, Kelleher CF ve arkadaşları da hepatik disfonksiyonla presente ALL vakaları bildirmişlerdir. Bizim olgumuzda karaciğer yetmezliği ile presente ALL tanısı alması nedeni ile literatüre katkı amaçlı sunulmuştur.

Anahtar kelimeler: Akut lenfoblastik lenfoma/lösemi, Hepatik Disfonksiyon

Abstract: 0565 P-032

MYELOPEROKSİZDAZ (MPO) POZİTİF B HÜCRELİ AKUT LENFOSİTİK LÖSEMİ (B-ALL) OLGUSU. Mesude Falay, Funda Ceran, Simten Dağdaş, Gülsüm Özet, Abdullah Agit, Ezgi Yudum Göçmen. *Ankara Numune Eğitim ve Araştırma Hastanesi Hematoloji Kliniği, Ankara*

MPO, myeloid hücrelerin primer granüllerinde bulunan hücre içi enzimdir. French-American–British (FAB) sınıflamasına göre blastlarda MPO aktivitesi > %3'ün üzerinde olduğunda Akut Myeloid Lösemi (AML) olarak sınıflandırılır. Özellikle çocukluk çağı ALL'de düşük oranda (%3-%5) MPO pozitifliği olabildiği yönünde birçok çalışma bulunmaktadır. Yüksek oranda MPO pozitifliği izlenen ALL olgusu ise çok nadir görülmektedir.

Hematoloji polikliniğine; ateş, halsizlik, kilo kaybı şikayetiyle başvuran 34 yaşında erkek hastanın yapılan fizik muayenesinde servikal lenfadenopatisi, hepatosplenomegalisi vardı. tam kan sayımında WBC: 26.900 10X3/L, Hb:8,3 g/dl, Plt:72.000 10X3/L, LDH: 4871 U/L idi. Çevre kanı yaymasında %70 ve kemik iliği aspirasyon örneğinde %80 oranında tek tip dar ve bazofilik stoplazmalı blastı vardı. Çevre kanından yapılan akım sitometride: cTdt:%88, CD34:%91, CD10:%55, CD19:%96, CD22:%93, cμ:%93, CD38:%89, cCD79a:%93 ve MPO:%92 oranında pozitif olarak bulundu. (Şekil 1) İmmunfenotip olarak pre-B ALL ile uyumlu olarak değerlendirildi. MPO pozitifliği harici başka bir myeloid antijen pozitifliği saptanmadı. Hastanın yapılan FISH analizinde TEL/AML1 t(12:21) füzyonu, Trizomi 8, Trizomi 7 pozitifliği vardı.

Literatüre baktığımızda 2001 yılında yapılan bir çalışmada 23 B-ALL olgusundan 5 olguda başka myeloid antijen expresyonu olmaksızın MPO zayıf pozitif olarak bulunmuş. MPO pozitif olguların tamamı 10 yaş altı çocuk, erişkin ALL olgularının hiçbirinde pozitiflik saptanmamış. BCR-ABL pozitifliği ile ilişkili olabilir denilmektedir ancak bu yönde de fazla bir bulgu yoktur. 2009 yılında yapılan bir çalışmada 4 yetişkin B-ALL olgusunda yüksek oranda izole MPO pozitifliği tespit etmişler ve tüm olgularda BCR-ABL negatif bulunmuş. B-ALL'de MRD markırı olarak değerlendirilebilir denilmektedir. Erişkin ALL olgularındaki sıklığı konusunda bilgi bulunmamaktadır. Biz nadir görülen bir expresyon olması nedeniyle uygun bir MRD markırı olacağını düşünmemekteyiz. Progenitör hücrenin matürasyonuna bağlı olarak bazı ALL olgularında da MPO pozitifliği olabilir diye düşünmekteyiz.

Anahtar kelimeler: B-ALL, MPO

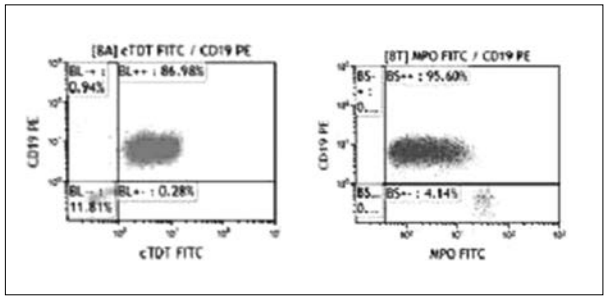

Şekil 1. CD19+MPO+ pozitif hücre oranı

Abstract: 0156 P-033

AKUT MYELOİD LÖSEMİ TEDAVİSİ ESNASINDA TIRNAKLARDA GELİŞEN MUEHRCKE ÇİZGİLERİ; BİR OLGU SUNUMU. Erdal Kara[1], Senar Ebinç[2], Mehmet Erdem[2], Ramazan Esen[1], Cengiz Demir[1]. [1]*Yüzüncü Yıl Üniversitesi Tıp Fakültesi, Hematoloji Bilim Dalı, Van,* [2]*Yüzüncü Yıl Üniversitesi Tıp Fakültesi, İç Hastalıkları Anabilim Dalı, Van*

Dr Robert Muehrcke 1956 yılında British Medical Journal'da yayınlanan bir makalede bu klinik bulguyu ilk olarak bildirmiştir. Yirmi üç nefrotik sendromlu olmak üzere, başka nedenlere bağlı hipoalbüminemisi bulunan toplam 32 hastada tırnakta birbirine paralel olarak bulunan non palpable beyaz bantlar şeklinde tarif etmiştir. Muehrcke bu beyaz hatları sadece serum albümin seviyeleri 2,2g/dL'nin altında olan hastalarında gözlemlemiştir. Muehrcke'nin 58 yıl önce tarif ettiği bu çizgiler 2.3.4. parmak tırnaklarında bulunup birbirine paralel beyaz bantlardır.

Olgu: Kliniğimizde Akut Myeloid Lösemi (AML) nedeni ile tedavi edilmekete olan 31 yaşında kadın hasta daha önce iki kür cytarabin ve idarubicin ile remisyon indüksiyon tedavisi sonrası remisyona girmemesi üzerine kurtarma tedavisi olarak fludarabin, cytarabin ve idarubicin içeren 1 kür kemoterapi verildi. Hastanın 3.kür kemoterapiden sonra her iki el tırnak yatağında lunulaya transvers uzanım gösteren beyaz renkte, non palpable, tırnak uzamasıyla yer değiştirmeyen çizgilenmeler izlendi (Şekil-1). Hastanın yapılan tetkikleri Hg 8,5gr/dl (11-18gr/dl), Hct 25%, MCV 85 fl (80-100), Nötrofil 3,6x10^3/ml (2-8x10^3/ml), Lenfosit 0,7x10^3/ml (1-5x10^3/ml), WBC 10.6x10^3/ml (4-11x10^3/ml), Trombosit 80x10^3/ml (150-400x10^3/ml), Glukoz 95mg/dl, ALT 12U/L(0-41), AST 18U/L (0-41), Kreatinin 0,6mg/dl (0,9-1,5), Albümin 3,4g/dl (3,5-5,2) olarak izlendi. AML nedeni ile kemoterapi alan hastanın ek bir patolojisi yoktu.

Muehrcke çizgilerinin nedeni tam olarak bilinmemekle birlikte tırnak yatağındaki ödeme bağlı olabileceği düşünülmektedir. Bu durum özellikle nefrotik sendrom, siroz veya ağır malnütrisyonu olan kronik hipoalbünemili (genellikle <2, 2g/dL) hastalarda görülür. Dört hastada albümin infüzyonu ve steroid tedavisi ile bu bulgunun kaybolduğunu kaydetmiştir. Bu bulgunun

hipoalbüminemi ve kardiyak yetmezlikte ayırıcı tanıda kullanılabileceğini belirtmiştir.

Muehrcke'nin orijinal keşfinden bu yana, Muehrcke hatları, aynı zamanda birden çok sitotoksik kemoterapi ilaçları ile tedavi edilen hastalarda hipoalbümineminin yokluğunda da tarif edilmiştir. Bizim vakamızda da AML nedeni ile alınan kemoterapiye bağlı gelişen Muehrcke çizgilerini nadir bir durum olması nedeni görsel olarak sunmayı istedik.

Anahtar kelimeler: Muehrcke çizgileri, Akut Myeloid Lösemi

Şekil 1. AML tanılı hastada sitotoksik kemoterapiye bağlı gelişen Muehrcke çizgileri.

Abstract: 0279 P-034

AKUT PROMİYELOSİTİK LÖSEMİLİ BİR HASTADA CİLT VE TESTİS TUTULUMU İLE NÜKS GELİŞİMİ.

Esra Turan Erkek, Gülkan Özkan, Nazlı Demir, Meliha Nalçacı, Akif Selim Yavuz. *İstanbul Üniversitesi, İstanbul Tıp Fakültesi, İç Hastalıkları Anabilim Dalı, Hematoloji Bilim Dalı, İstanbul*

Giriş: ATRA ve antrasiklin bazlı kemoterapi rejimlerinin kullanımı ile yeni tanı akut promiyelositik lösemide(APL) %90'ın üzerinde tedavi yanıt oranları ve artan sağkalım sağlansa da, halen hastaların %10-15'inde nüks gelişmektedir. Nüks APLde, en sık kemik iliği ve hematolojik tutulum görülmektedir. Geçmişte oldukça nadir görülen ekstramedüller(EM) nükslü APL olgularının sayısı gün geçtikçe artmakta olup, en sık MSS tutulumu olmak üzere, cilt, testis ve dış kulak yolu tutulumu saptanmıştır. APLde nüks çoğunlukla tam remisyon sonrası ilk 3 yıldadır, hastaların %2-3ü, 4. yıldan sonra nüks etmektedir.

Olgu: Yedi yıl önce APL nedeniyle ATRA ve antrasiklin bazlı kemoterapi alımı sonrasında remisyona giren, 2 yıl süre ile idame tedavi kullanım öyküsü olan 32 yaşında erkek hasta gövde ve bilateral üst ekstremitelerde kaşıntısız, ağrısız, morumsu, papülonodüler döküntü oluşumu (Şekil-1) ve testislerde şişlik şikayeti ile polikliniğimize başvurdu. Hastanın kan sayımı, biyokimyasal parametreleri ve periferik yayması normal sınırlarda olarak değerlendirildi. Hastaya cilt biopsisi ve kemik iliği aspirasyon-biopsisi uygulandı. Kemik iliğinde lösemik infiltrasyon görülmedi. Periferik kan örneğinde PCR ile t (15,17) negatif bulundu. Cilt biopsisinde akut miyeloid lösemi infiltrasyonu saptandı, ayrıca cilt biopsisi örneğinin RT-PCR değerlendirmesinde t (15,17) pozitif olarak değerlendirildi. Testis ultrasonografide bilateral heterojen görünümde, hipervasküler düzensiz sınırlı hipoekoik alanlar saptanarak lösemik tutulumla uyumlu olduğu düşünüldü. Tanı doğrulanana dek geçen 2 haftada D-dimer artışı (>5000 µ/ml) ve hipofibrinojenemisi (132 mg/L) gelişti. ATRA 45 mg/m^2, İdarubisin 12 mg/m^2/gün (2,4,6,8. gün) ve arsenik trioksit (ATO) 0.15 mg/kg yanında ATRA sendromu açısından profilaktik olarak 40 mg/gün metilprednizolon eklenerek tedavi başlandı.Tedavinin 20. gününde lökositozu saptanan hastanın periferik yaymasında promiyelositler görüldü. Periferik kan akım sitometrik immünofenotiplemede CD13+, CD 33+, CD34-, HLA-DR-, CD14 zayıf+ olarak saptandı. Tedavinin 30. gününde nefes darlığı, QT uzaması, ateş yüksekliği nedeniyle ATRA ve ATO tedavileri kesilerek deksametazon 20 mg/gün ve iv imipenem tedavisi başlandı. Toraks BTde her iki akciğer alt lobda subplevral konsolidasyon alanları ve peribronkovasküler infiltrasyon, sağ AC orta lobda fokal buzlu cam görünümü saptandı. Tedaviye trimetoprim-sülfometoksazol ve amfoterisin-B eklendi. Tedavinin 48. saati dolmasına rağmen ateş yüksekliği süren ve solunum sıkıntısı artan hasta yoğun bakım ünitesinde (YBÜ) takibe alındı. YBÜ takibinin 3. gününde hasta kaybedildi.

Tartışma: APLde EM nüks sıklıkla genç ve yüksek riskli hasta grubunda gözlenmekte olup kötü prognoz ile ilişkilidir. EM nükse sıklıkla eş zamanlı kemik iliği nüksü eşlik eder. Oldukça nadir gözlenen cilt ve testis tutulumu birlikteliği ile nüksetmesi ve tedavi başlanması sonrası hematolojik nüks gelişimi nedeniyle vakamız sunulmaya değer bulunmuştur.

Anahtar kelimeler: akut promiyelositik lösemi, ekstramedüller nüks

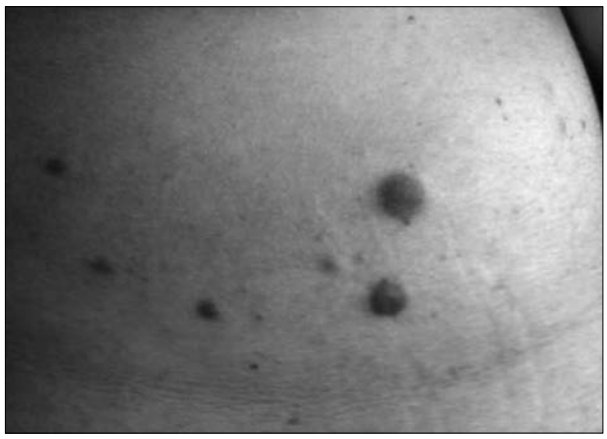

Şekil 1. Gövdede morumsu papülonudüler lezyonların görünümü

Abstract: 0346 P-035

L-ASPARAGİNAZ TEDAVİSİ ALAN ERİŞKİN AKUT LENFOBLASTİK LÖSEMİ HASTASINDA GELİŞEN POSTERİOR REVERSİBLE ENSEFALOPATİ SENDROMU.

Sezgin Etgül, Mürüvvet Seda Balaban, Gürsel Güneş, Ümit Yavuz Malkan, Tuncay Aslan, Nilgün Sayınalp. *Hacettepe Üniversitesi Tıp Fakültesi, Erişkin Hematoloji Bilim Dalı, Ankara*

Posterior Reversible Ensefalopati Sendromu (PRES) mental durum bozukluğu, senkop, nöbet, baş ağrısı, bulantı, kusma, görme kaybı gibi nörolojik semptomlarla ortaya çıkan ve altta yatan patolojinin veya etkenin

ortadan kalkmasıyla gerileyen nörolojik tablodur. Tanı genellikle semptomu olan hastada radyolojik tetkiklerle konur. Eklampsi, preeklampsi, allojenik kemik iliği nakli, solid organ transplantasyonu, immünsüpresif ve sitotoksik tedaviler, otoimmun hastalıklar, trombotik trombositopenik purpura ve ağır sepsis PRES sendromunun etyolojisinde iyi tanımlanmış sebeplerdir. Akut lenfoblasik lösemi (ALL) hastalarında kullanılan L-asparaginaz tedavisine bağlı PRES gelişimi, pediatrik hasta grubunda gösterilmiş olmakla birlikte yetişkin hasta grubunda çok nadir görülen bir antitedir. Bu olguda Ekim 2013'te ALL tanısı alan ve indüksiyon kemoterapisine tam yanıt alınan 23 yaşındaki erkek hastanın, reindüksiyon kemoterapisindeki L-asparaginaz tedavisi sonrasında gelişen PRES sunuldu. Son yatışında herhangi bir nörolojik semptomu olmayan hastada, vinkristin ve doksorubisin kemoterapisinden 6 gün sonra aldığı L-asparaginaz kemoterapisi sonrasında bilinç kaybı ve tonik klonik jeneralize nöbet gelişti. Hastanın beyin tomografisinde akut patoloji saptanmadı. Beyin manyetik rezonans görüntülemelerinde (MRG) oksipital ve celebellar bölgelerde PRES ile uyumlu görünüm izlendi. Hastaya steroid ve fenitoin tedavisi başlandı. Hastanın protokolündeki L-asparaginaz kemoterapisi kesildi. Takipte hastanın nörolojik semptomlarında gerileme saptandı. Hastanın 2 hafta sonraki kontrol beyin MRG'de önceki görüntülemesindeki PRES ile uyumlu lezyonlarında gerileme saptandı.

Sonuç olarak bu vaka ile, erişkin hasta grubunda L-asparaginaz tedavisi sonrası çok nadir olarak gelişen PRES'i sunduk. Bu hasta grubunda L-asparaginaz tedavisi sonrası gelişen nörolojik komplikasyonlarda PRES'in hatırlanması ve göz önünde bulundurulması açısından önemini vurgulamak istedik.

Anahtar kelimeler: Akut Lenfoblatik Lösemi, L-Asparaginaz, Pres

Abstract: 0348 P-036

VORİKONAZOL TEDAVİSİ ALAN AKUT PROMİYELOSİTİK LÖSEMİ HASTASINDA ALL-TRANS RETİNOİK ASİT SONRASI GELİŞEN MALİGN HİPERKALSEMİ. Sezgin Etgül, Mehmet Nezir Güllü, Tuncay Aslan, Gürsel Güneş, Ümit Yavuz Malkan, Mürüvvet Seda Balaban, İbrahim Celalettin Haznedaroğlu. *Hacettepe Üniversitesi Tıp Fakültesi, Erişkin Hematoloji Bilim Dalı, Ankara*

Malign hiperkalsemi, kanserli hastalarda paratiroid benzeri hormon, sitokinler ve/veya D vitamin aracılığıyla oluştuğu düşünülen düzeltilmiş serum kalsiyum değerinin 11 mg/dL'nin üzerinde olması durumudur. Multiple myelom, meme kanseri ve küçük hücreli dışı akciğer kanserinde sık saptanabilen metabolik acildir. Akut lösemi hastalarında hiperkalsemi nadir rastlanan bir durumdur. Itrakonazol veya vorikonazol gibi azol grubu antifungal tedavi alan hastalarda all-trans retinoik asit (ATRA) tedavisi sonrasında malign hiperkalsemi gelişen hastalar bildirilmiştir. Çok nadir bir durum olmasına ragmen, malign hiperkalsemi gelişen hastalarda mortalitenin yüksek olması ve erken müdahale ile morbiditenin azalabileceği bir komplikasyon olması önemini artırmaktadır. Bu vakada akut promiyelositik lösemi hastasında vorikonazol ve ATRA tedavisinin birlikte kullanımı sonrası gelişen malign hiperkalseminin erken dönemde başarılı tedavisi sunulmuştur.

Haziran 2014'te ateş şikayeti ile başvurduğu acil serviste pansitopenisi saptanan 41 yaşındaki kadın hastanın periferik kan yaymasında blastik infiltrasyon saptandı. Periferik kan örneğinin flow sitometrisi myeloid karakterde saptanması üzerine hastaya İdarubisin, Ara-C kemoterapisi başlandı. Takipte sepsis tablosuna giren hastaya uygun ampirik antibiyotik tedavisi başlandı. Takipte 3. günün sonunda ateşlerinin devam etmesi ve hastanın septik şok tablosuna girmesi nedeniyle, hastaya ampirik vorikonazol tedavisi başlandı. Hastanın kemik iliği biyopsisi akut promiyelositik lösemi ile uyumlu sapnması üzerine hastanın mevcut kemoterapisine ATRA tedavisi eklendi. Tedavinin 2. gününde malign hiperkalsemi gelişen hastaya, hidrasyon, diuretik ve bifosfonat tedavisi başlandı. Takipte kalsiyum değerleri normal aralığa gerileyen hastanın tedavisine devam edildi.

Bu olguda, akut lösemi gibi azol grubu antifungal tedavilerin sık kullanıldığı hasta grubunda, ATRA tedavisi başlanacak hastalarda malign hiperkalseminin gelişebileceği göz önünde bulundurularak erken tedavisi ile komorbidite gelişmenin engellenebilceği vurgulanmak istenmiştir.

Anahtar kelimeler: Akut lösemi, ATRA, hiperkalsemi

Abstract: 0401 P-037

NADİR BİR LÖSEMİ TİPİ: AML-M7. Nihan Alkış[1], Gürhan Kadıköylü[1], Gökhan Pektaş[1], İrfan Yavaşoğlu[1], Firuzan Kaçar Döğer[2], İbrahim Meteoğlu[2], Zahit Bolaman[1]. [1]*Adnan Menderes Üniversitesi Tıp Fakültesi, Hematoloji Bilim Dalı, Aydın,* [2]*Adnan Menderes Üniversitesi Tıp Fakültesi, Patoloji Anabilim Dalı, Aydın*

Giriş: Akut megakaryoblastik lösemi (M7) oldukça nadir görülen bir tip olup, prognozu kötüdür. Burada, 6 ay içinde kliniğimizde M7 tanısı alan 2 hasta sunulmuştur.

Vaka 1: 35 yaşında bayan; halsizlik, yorgunluk, çarpıntı ile başvurdu. Fizik bakısında; sinüs taşikardisi, mitral dinleme alanında 3/6 sistolik üfürüm, karaciğer kot altı 8, dalak 6 cm palpabl saptandı. Tam kan sayımında bisitopenisi (Hb 4,1 gr/dl, lökosit 1950 ve nötrofil 390/mkrL),LDH 918 U/L, Sedimentasyon 102 mm/h dışında laboratuvar bulguları normaldi. Periferik kan yaymasında (PY) blepli blastik hücreler görüldü. Kemik iliği (Kİ) aspirasyonu yapılamadı. Biyopsi; retikülin +3, CD61+ boyanan (Şekil 1) Akut myeloid lösemi (AML) olarak sonuçlandı. Genetik incelemede anomali saptanmadı. FAB'a göre M7 tanısı aldı. Orta risk grubu olarak değerlendirildi, 7+3 kemoterapisi (KT) başlandı. KT'den sonra yapılan Kİ değerlendirmesinde remisyonda olmadığı görüldü. Reinduksiyon tedavisi verildi. Tedavinin 10.gününde trombosit direnci gelişti, yapılan tüm medikal tedaviye rağmen intrakranial kanama nedeniyle exitus oldu.

Vaka 2: 39 yaşında bayan; halsizlik, yorgunluk yakınmalarıyla başvurdu. Fizik bakısında; sinüs taşikardisi, mitral dinleme alanında 3/6 sistolik üfürüm, karaciğer kot altı 2, dalak 6 cm palpabl saptandı. Tam kan sayımında derin anemisi mevcuttu (Hb 5,1 gr/dl). LDH 295 U/L ve Sedimentasyon 125 mm/h dışında laboratuvar bulguları normaldi. PY'da %20 blastik hücre mevcuttu. Hastaya 2. kez yapılan Kİ aspirasyonunda materyal elde edildi. Aspirasyonda %38 myeloblastik hücre görüldü (Şekil 2). Biyopsi; AML; blastik hücreler CD 61+ boyanmış (Şekil 3), retikülin +3 olarak sonuçlandı. Genetik incelemede anomali saptanmadı. FAB'a

göre M7 tanısı aldı. Orta risk grubu hastaya 7+3 KT'si başlandı. Tedavisinin 15.gününde kliniğimizde takip edilmektedir.

Tartışma: M7 yetişkin AML'lerin %1-2 sini oluşturmaktadır. Ortanca tanı yaşı 51-58 olup, erkeklerde sıktır. Organomegali erişkinlerde seyrek görülmektedir. Klinik bulgular diğer AML tiplerinden farklı değildir. Sitopeni genellikle mevcut, %30 hastada trombosit> 100000/mkrL'dir. LDH seviyeleri sıklıkla yüksektir. Tanı; AML tanı kriterlerine ek olarak, blastlarda platelet antijenlerinden (CD41, CD42b, CD61 veya faktör VIII- ilişkili antijen) birinin ekspresyonunun gösterilmesiyle konur. Blastlarda megakaryositer diferansiyasyonu düşündürür sitoplazmik blepler görülebilir. Kİ zor aspire edilir, 2/3'den fazla hastada fibrozis mevcuttur. Diğer AML tiplerinin aksine; nonspesifik, sitogenetik anomaliler %90'ın üzerindedir. Yetişkin M7'de tam remisyon oranı %43-50 ve median hastalıksız sağ kalım 6-10 aydır. M7 varlığı bağımsız kötü prognostik faktör olarak saptanmıştır.

Kliniğimizde son 6 ay gibi kısa bir sürede, nadir görülen M7 tipinin 2 ayrı vakada tespit edilmesi nedeniyle sunulmuştur. Hastalarımızın bayan, yaşlarının 35 ve 39 oluşu, tanı anında organomegalilerinin oluşu, genetik anomaliye sahip olmayışları farklı özellikleri olarak düşünülmüştür.

Anahtar kelimeler: akut megakaryoblastik lösemi, M7, CD61

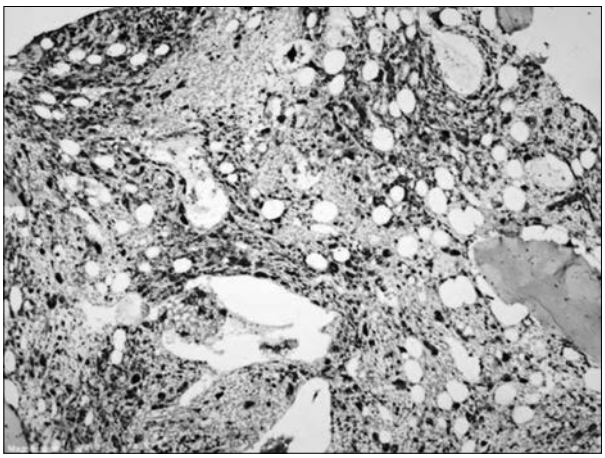

Şekil 1. 1.vakaya ait kemik iliği biyopsisinin CD61 ile pozitif boyanması (x10)

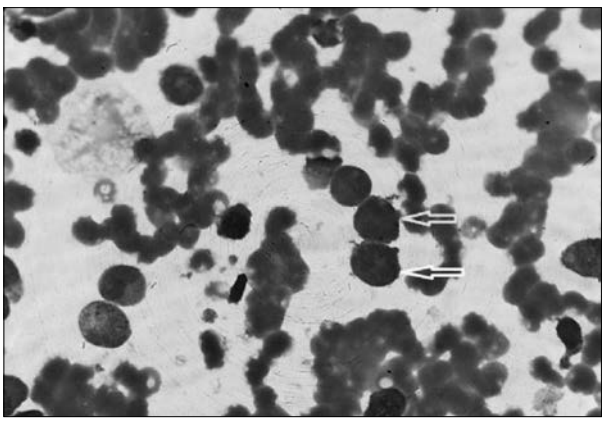

Şekil 2. 2.vakaya ait kemik iliği aspirasyonunda sitoplazmik blepleri olan blastlar (x100)



Şekil 3. 2.vakaya ait kemik iliği biyopsi materyalinin CD61 ile pozitif boyanması (x20)

Abstract: 0557 P-038

NADİR GÖRÜLEN BİR LENFOİD MALİGNİTE: T HÜCRELİ PROLENFOSİTİK LÖSEMİ. Ömer Önder Savaş, Yasin Kalpakçı, Hacer Berna Öztürk, Ahmet Kürşat Güneş, Aysun Gönderen, Gülten Korkmaz, Abdullah Agit, Funda Ceran, Simten Dağdaş, Gülsüm Özet. *Ankara Numune Eğitim ve Araştırma Hastanesi Hematoloji Kliniği, Ankara*

T ve B hücreli prolenfositik lösemi (PLL) nadir görülen, karakteristik morfolojik, immunfenotipik, sitogenetik ve moleküler özellikleri bulunan agresif bir lenfoid malignitedir. Patofizyolojide bazı onkojenler tanımlanmış olsa da küratif tedavi olmayışı nedeniyle bu hastaların prognozu oldukça kötüdür. Nadir görülmesi nedeniyle T hücreli prolenfositik lösemi tanısı alan bir olgumuzu sunmaktayız.

Vaka Sunumu: Kronik bronşit dışında bilinen hastalığı olmayan hastanın nefes darlığı şikayetiyle başvurması üzerine yapılan rutin değerlendirmede lökosit 1290000/mikrolitre saptandı. FM de splenomegali ve periorbital ödem olan hastanın periferik yaymasında prolenfosit hakimiyeti saptanması üzerine hasta akut prolenfositik lösemi öntanısı ile kliniğe yatırıldı. Acil lökoferez yapılan hastaya 1mg/kg dozunda metilprednizolon tedavisi başlandı ve 1 mg vincristin uygulandı. Yapılan akım sitometri incelemesinde hasta T hücreli prolenfositik lösemi tanısı ile uyumluydu. Lökosit değeri 400 000/mikrolitre'den aşağı düşmeyen hastaya CVP kemoterapi protokolü başlandı ve pentostatin tedavisi için endikasyon dışı onay başvuru yapıldı. 2 kür CVP tedavisi verildi. Hastanın takipte solunum sıkıntısı gelişmesi üzerine pnomoni öntanısı ile yoğun bakım ünitesine devredildi. Hasta yoğun bakım takibi esnasında tanı konmasını takiben 2.ayda kaybedildi.

Tartışma: T-hücreli PLL olgun posttimik bir T-hücreli malignitedir. Oldukça nadir görülmesi nedeniyle vakaların hızlı tanı alması her zaman mümkün olmamaktadır. Vakaların yaklaşık %15 i tanı anında asemptomatik olsa da agresif seyre dönüşüm kaçınılmazdır. İleri yaş hastalığı olup ortalama tanı yaşı 61 dir. FM de en sık rastlanan bulgu splenomegalidir ve vakaların 2/3'nde saptanır. Hepatomegali ve lenfadenopati vakaların yaklaşık yarısında mevcuttur. T-PLL için karakteristik bir bulgu olarak kabul edilen periferik ödem sık karşılaşılan bir bulgudur. Periferik ödem periorbital veya konjuktival ödem

olarak karşımıza çıkabilmektedir. Bizim hastamızda da splenomegali ve periorbital ödem mevcuttu fakat periferik lenfadenopati saptanmadı. Sık olmasa da maküler veya noduler tarzda cilt bulguları kliniğe eşlik edebilir, ancak bizim vakamızda cilt bulgusu görülmedi. Lenfositoz 100 000/mikrolitrenin üzerinde saptanabilmekte olup anemi ve trombositopeni vakaların yarısında görülmektedir. Bizim vakamızda trombositopeni ve lenfositoz mevcuttu.

T-hücreli PLL oldukça nadir görülen bir lenfoid malignite olup genelde agresif bir klinikle karşımıza çıkmaktadır. Konvansiyonel tedavi alternatiflerine karşı dirençli olup en ideal tedavi alemtuzumab ile indüksiyonu takiben allojenik kök hücre nakli ile konsolidasyondur. Bunun dışında pentostatin de tedavi alternatifleri arasındadır.

Anahtar kelimeler: lenfositoz, prolenfositik

T-PLL

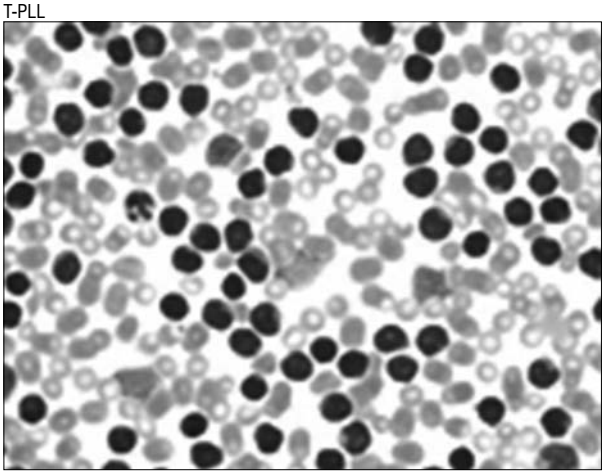

Şekil 1. Periferik yaymada prolenfosit hakimiyeti

Abstract: 0164 P-039

AKUT LENFOBLASTİK LÖSEMİ TANILI HASTADA SİKLOSPORİN KULLANIMINA BAĞLI TROMBOTİK TROMBOSİTOPENİK PURPURA; BİR OLGU SUNUMU.

Senar Ebinç[1], Erdal Kara[2], Ramazan Esen[2], Cengiz Demir[2]. *[1]Yüzüncü Yıl Üniversitesi Tıp Fakültesi, İç Hastalıkları Anabilim Dalı, Van, [2]Yüzüncü Yıl Üniversitesi Tıp Fakültesi, Hematoloji Bilim Dalı, Van*

Mikroanjiopatik hemolitik anemiler (MAHA) kapiller ve arteriol sistem içinde bulunan mikrotrombüsteki trombosit-fibrin ağı içinden geçen eritrositlerde yıkım ile karakterize bir grup hastalığı tanımlamak için kullanılmaktadır. Trombotik trombositopenik purpura (TTP) mikroanjiyopatik hemolitik anemi ve trombositopeni ile seyreden birden çok organ ve sistemi etkileyen akut bir hastalıktır. TTP patogenezinde; endotelden salınan çok büyük Von Willebrand faktör (VWF) multimerlerini keserek kısaltan bir metalloproteinaz olan ADAMTS 13 eksikliğine bağlı olarak, VWF'ün endotel hücre yüzeyinde bağlı kalıp trombositlerin adezyonuna veya kan akımına geçtiğinde trombositlerin agregasyonuna neden olması sorumlu tutulmaktadır. Klinik bulgularda klasik pentad (MAHA, trombositopeni, nörolojik semptomlar, ateş, renal bozukluk) hastaların %40'ında mevcutken, olguların %75'inde MAHA, nörolojik semptomlar, trombositopeni görülmektedir. Etyolojisinde siklosporin gibi bazı ilaçlar da suçlanmaktadır.

Olgu: Bir yıl önce akut lenfoblastik lösemi tanısıyla allojeneik kemik iliği nakli yapılan ve graft versus host hastalığı (GVHD) tanısıyla takip edilen hasta bir haftadır olan şuur bulanıklığı ve konvülzyon geçirme şikâyeti ile kliniğimize başvurdu. GVHD için siklosporin tedavisi almakta idi. Tetkiklerinde normositer anemi, trombositopeni LDH ve indirek billirubin yüksekliği ve direk coombs testi negatif (Hb: 10,1 gr/dl (11-18gr/dl), MCV 86 fl (80-100fl)), Trombosit 71x10^3/ml (150-400x10^3/ml), LDH 1161 U/L (240-480) İndirek Billirubin 2,9 mg/dl (0-0,89)) saptandı. Periferik yaymasında belirgin fragmente eritrositler görüldü. Santral sinir sistemine yönelik yapılan görüntülemeler, EEG ve lomber ponksiyon ile hastada santral sinir sistemi infeksiyonu ve iskemik-hemorajik hadiseler dışlandı. Ayrıcı tanıda kemik iliği transplantasyonuna bağlı MAHA, GVHD'nın santral sinir sistemi tutulumu veya siklosporine bağlı TTP olabileceği düşünüldü TTP ön tanısıyla plazmaferez ve metil prednizolon tedavisi başlandı. ADAM-TS 13 aktivitesi < %0,5 olarak tespit edilmesi üzerine TTP tanısı doğrulandı.

Sonuç olarak: TTP etyolojisinde ilaçların önemli bir yer tuttuğu unutulmamalı ve özellikle siklosporin kullanan hastaların takiplerinde TTP gelişimi açısından dikkatli olunmalıdır.

Anahtar kelimeler: Akut Lenfoblastik Lösemi, Siklosporin, Trombotik Trombositopenik Purpura

Abstract: 0263 P-040

AZASİTİDİN KAYNAKLI BÖBREK HASARI OLGU SUNUMU.

İhsan Dinçer Soyer[1], Aliihsan Gemici[2], Mine Miskioğlu[2], İsmet Aydoğdu[2]. *[1]Celal Bayar Üniversitesi Tıp Fakültesi, Hastanesi İç Hastalıkları Anabilim Dalı, Manisa, [2]Celal Bayar Üniversitesi Tıp Fakültesi, Hastanesi Hematoloji Bilim Dalı, Manisa*

Akut miyeloid lösemi (AML) erişkinlerde en sık görülen lösemidir. Son yıllarda yapılan çalışmalarda azasitidin standart sitostatik tedavilere göre daha az toksik, etkinliğinin ise daha fazla olması nedeniyle yaşlı AML tedavisinde kullanılmaya başlanmıştır. Sık görülen miyelosupresyon dışında daha az olarak böbreklerde tubuler toksisiteye de neden olabilmektedir. Nadir görülmesi nedeniyle Azasitidin kullanımına bağlı akut böbrek yetmezliği gelişen olgumuzu sunuyoruz.

Altmışaltı yaşında erkek hastaya pansitopeni (Lökosit 2,65 103/µL, Hgb 10,4 g/dL, Trombosit 93000 103/µL) saptanması nedeniyle yapılan kemik iliği aspirasyonunda %40 blastik hücre izlenmiştir. Hastaya morfoloji, immüntiplendirme ve genetik inceleme ile AML M5 tanısı konuldu. Daha önce standart ve yüksek doz sitozin arabinozid ile remisyona girmeyen hastaya yaşlı olması nedeniyle azasitidin tedavisi başlanmıştı. İkinci kür azasitidin tedavisinin dördüncü gününde hastanın böbrek fonksiyonları hızla bozulmaya başladı. Önce doz azaltılması, sonra da ilacın kesilmesine rağmen hastada akut böbrek yetmezliği gelişti. Asidozu ve elektrolit anomalisi izlenmeyen hastada ilerleyici kreatinin artışı görüldü ve oligüri gelişti. Trombositopeni ve anemi nedeniyle sık transfüzyon ihtiyacı olan konservatif tedaviye yanıt alınamayan hastaya günlük diyaliz tedavisi başlandı. Hasta febril nötropeni ve akut respiratuar distres sendromu gelişmesine bağlı öldü.

Azasitidin alan hastalarda %70'e varan oranlarda miyelosupresyon ve subklinik böbreklerde tubuler hasar görülmüştür. Azasitidin %50-85 böbrek yoluyla

atılmaktadır. Nadir olmakla birlikte böbrek bozukluğuna bağlı serum kreatinin yüksekliği, renal yetmezlik, renal asidoz bildirilmiştir. Yayınlarda azasitidinin ön planda böbreklerde tubuler bozukluk yaptığı gözlenmiş olmasına rağmen olgumuzda ilerleyici kreatinin artışı ve oligüri ile seyretmiş, hemodiyaliz ihtiyacı olmuştur. Böbrek bozukluğunun erken fark edilmesi ve destek tedavisi gereklidir. Bizim hastamızda da hızlı kreatinin yükselmesi meydana geldi. Bu durumda ilaç dozunun azaltılması hatta daha sonraki tedavinin geciktirilmesi önerilmektedir. Bizim hastamızda da doz önce azaltıldı sonra da kesildi. Destek tedavilerine rağmen hastanın böbrek yetmezliği yerleşti ve diyaliz ihtiyacı kalıcı oldu. Kendi klinik gözlemlerimize göre şimdiye kadar birçok hastaya azasitidin vermemize rağmen ilk defa bir hastamızda böbrek bozukluğu görüldü. Hastanın daha önce aldığı yüksek doz sitozin arabinozid ve antibiyotikler yardımcı faktörler olabilir. Azasitidin alan her hastanın yakın izlem ile asit-baz dengesi bozuklukları, sıvı ve elektrolit anomalileri açısından takip edilmesi önerilir. Erken tanı ve renal hasarın uygun yönetimi ile azasitidin kullanımının güvenle sürdürülebileceği bildirilmiştir.

Anahtar kelimeler: Azasitidin, Akut Böbrek Yetmezliği, Akut Lösemi

Abstract: 0465 P-041

HEMATOLOJİK MALİGNİTELİ HASTADA NADİR BİR FUNGEMİ ETKENİ: BLASTOSCHİZOMYCES CAPİTATUS.

Müge Ayhan[1], Gülden Yılmaz[1], Elif Mukime Öztürk[1], Serdar Sezer[2], Uğur Şahin[3], Pervin Topçuoğlu[2], Fügen Yörük[1]. *[1]Ankara Üniversitesi Tıp Fakültesi, Enfeksiyon Hastalıkları ve Klinik Mikrobiyoloji Anabilim Dalı, Ankara, [2]Ankara Üniversitesi Tıp Fakültesi, İç Hastalıkları Anabilim Dalı, Ankara, [3]Ankara Üniversitesi Tıp Fakültesi, Hematoloji Anabilim Dalı, Ankara*

Giriş: Son yıllarda kanser tedavilerindeki gelişme ile birlikte agresif kemoterapi alan hasta sayısındaki artış nadir görülen fırsatçı mantar enfeksiyonlarının görülme sıklığının artmasına neden olmuştur. Önceleri Geotrichum capitatum veya Trichosporon capitatum olarak adlandırılan Blastoschizomyces capitatus; özellikle immünsüprese hasta grubunda ciddi ve ölümcül seyreden enfeksiyonlara neden olan bir fungal etkendir. Bu olgu sunumunda hematolojik maligniteli bir hastada B.capitatus'a bağlı gelişen bir fungemi olgusu bildirilmiştir.

Olgu: B hücreli akut lenfoblastik lösemi (B-ALL) tanısı alan yirmi iki yaşında bayan hastada HYPER-CVAD kemoterapisinin altıncı gününde febril nötropeni gelişti. Önce ampirik olarak piperasilin-tazobaktam, takiben kan kültüründe gram negatif basil üremesi nedeni ile piperasilin-tazobaktam kesilerek imipenem başlandı. Tedavi altında ateşİ devam eden hastanın kan kültüründe maya üremesi bildirilmesi üzerine ampirik olarak kaspofungin eklendi. Solunum sıkıntısı gelişen hasta entübe edilerek yoğun bakım ünitesine devredildi. Cornmeal besiyerinde üreyen maya direkt bakı yöntemi ile tiplendirildi ve B. capitatus olduğu saptandı. Hastanın antifungal tedavisi lipozomal Amfoterisin B olarak düzenlendi. Hastanın trakeal aspirat kültüründe de B. capitatus üredi. Kan kültürü ve trakeal aspiratta üreyen mantarların Fungitest kitleri (BİO-RAD) ile belirlenen antifungal duyarlılıklarının aynı olduğu görüldü (amfoterisin B duyarlı). Hastanın çekilen toraks bilgisayarlı tomografisinde (BT) spesifik olmayan konsolidasyon alanlarına rastlandı. Ekokardiyografisinde vejetasyon izlenmeyip, göz dibi muayenesinde herhangi bir patolojik bulgu saptanmadı. Tedavinin üçüncü gününde kan kültürü negatifliği sağlandı. Genel durumu bozulan ve takibinde kardiak arrest gelişen hasta tedavinin on dördüncü gününde exitus oldu.

Tartışma: İmmünkompromize konak sayısındaki artış ile birlikte artık daha nadir görülen fungal etkenler bildirilmeye başlanmış. B.capitatus; deri, mukoza ve gastrointestinal sistem mukozalarında kolonize olabilmekte iken ciddi nötropenisi olan, sitotoksik kemoterapi, uzamış ve geniş spektrumlu antibiyotik alan, vasküler kateteri olan ve kortikosteroid kullanan hasta grubunda invazif hastalığa neden olabilmektedir. B.capitatus fungemisi %0.5 oranında olup pnömoni, üriner sistem enfeksiyonu, merkezi sinir sistemi enfeksiyonu, endokardit ve osteomyelite neden olabilmektedir. Uzun süredir nötropenik olan olgumuzda fungemi ile birlikte akciğer tutulumu birlikte görülmüştür. B.capitatus suşlarının in vitro antifungal duyarlılığı ile ilgili veriler kısıtlı olup sınır duyarlılık değerleri belirlenememiştir. Bizim hastamız başta ampirik olarak kaspofungin almakta iken B.capitatus identifiye edildikten sonra lipozomal amfoterisin B tedavisine geçilmiştir.

Sonuç: Sonuç olarak özellkle hematolojik maligniteli hastalarda mortalitesi yüksek olan B.capitatus'un febril nötropenik hasta grubunda etken olabileceği akılda bulundurulmalıdır.

Anahtar kelimeler: Blastoschizomycs capitatus, hematolojik malignite, fungemi

Abstract: 0163 P-042

TAZE DONMUŞ PLAZMA TRANSFÜZYONU SONRASI TRALI GELİŞEN AKUT MYELOİD LÖSEMİ OLGUSU.

Erdal Kara[1], Senar Ebinç[2], Ramazan Esen[1], Cengiz Demir[1]. *[1]Yüzüncü Yıl Üniversitesi Tıp Fakültesi, Hematoloji Bilim Dalı, Van, [2]Yüzüncü Yıl Üniversitesi Tıp Fakültesi, İç Hastalıkları Anabilim Dalı, Van*

Transfüzyon ilişkili akciğer hasarı (TRALI) kan ürünleri uygulandıktan hemen sonra veya 6 saat içerisinde gelişen akut solunum yetersizliği ve bilateral akciğer ödemi ile karakterize bir immün-inflamatuar akciğer hastalığıdır. Transfüzyona bağlı morbidite ve mortalitelerin en sık nedeni olup mortalitesi %5-8'dir. Patofizyolojide iki ana teori ileri sürülmektedir. İmmün TRALI'de donör plazmasında bulunan antilökosit antikorların alıcıdaki granülositleri aktive etmesi sonucu gelişen kapiller hasar ve geçirginlik artışı Non-immün TRALI'de ise granülosit aktive edici lipidleri ve sitokinleri içeren bekletilmiş kan ürünlerinin transfüzyonu ve alıcıda ortaya çıkan granülosit aktivasyonu sorumlu tutulmaktadır TRALI klinik bir tanı olup, tanı kriterlerinde transfüzyonun ilk 6 saati içinde gelişen hipoksi, akciğer grafisinde bilateral parankimal infiltrasyonu olması, volüm yüklenmesi ve transfüzyon öncesi akut solunum yetersizliği tablosu olmaması yer almaktadır. Tedavide transfüzyonu durdurmak, oksijen ve mekanik solunum desteği yapmak başta gelir.

Olgu: 33 yaşında kadın hasta acil polikliniğine yaklaşık iki haftadır olan halsizlik, ateş ve burun kanaması şikayetleri ile başvurdu. Fizik muayenede soluk görünümde olup, ateş: 38ºC idi. Tetkiklerinde Lökosit 76,x10^3/ml (4-11x10^3/ml), Nötrofil 17x10^3/ml (2-8x10^3/ml), Lenfosit 3,8x10^3/ml (1-5x10^3/ml), Monosit:55,300

(0,1-1x10^3/ml) Hb:7,6 gr/dl (11-18gr/dl), MCV:83,8 fl (80-100fl), Trombosit 10x10^3/ml (150-400x10^3/ml), LDH 1640 U/L (240-480), Kreatinin:0,79 mg/dl (0,7-1,3) saptandı. Periferik kan yaymasında granülositer serinin %90'nını myelomonobalstlar oluşturmakta idi. Ön tanıda AML-M4 düşünüldü. Febril nötropeni tanısıyla piperasin–tazobaktam başlandı. Aynı gece epistaksis ve INR yüksekliği olması üzerine iki ünite taze donmuş plazma (TDP) transfüzyonu yapıldı. Transfüzyondan yaklaşık 3 saat sonra giderek artan nefes darlığı, takipne ve genel durum bozukluğu gelişti.. PA akciğer grafisinde iki taraflı yaygın parankimal infiltrasyonlar saptandı. Transfüzyonu öncesi genel durumu iyi olan hastanın transfüzyon sonrası ilk saatlerde akut solunum yetersizliği gelişmesi nedeniyle ön planda TRALI düşünüldü. 8lt/dk O_2 altında oksijen satürasyonunun giderek düşmesi üzerine orotrakeal entübe edildi. Sık yapılan endotrekal aspirasyonda her seferinde sarı-pembe renkte köpüklü bol miktarda sıvı gelmekte idi. Lökostaz dışlanamadığından lökoferez yapıldı fakat; hasta fayda görmedi. %100 oksijenle mekanik ventilasyon uygulanmasına ve sık aspirasyon yapılmasına rağmen oksijen satürasyonu giderek düşen hastada kardiyak arrest gelişti. Resüsitasyona cevap vermeyen hasta kaybedildi.

Sonuç olarak; TRALI nadir, fakat hayatı tehdit edebilecek kadar ağır komplikasyonlara yol açan bir transfüzyon reaksiyonudur. Bu nedenle gereksiz kan ürünü transfüzyonlarından kaçınmak ve TRALI geliştiğinde maske veya mekanik ventilasyon ile oksijen destek tedavisi yapmak önemlidir.

Anahtar kelimeler: Transfüzyon İlişkili Akciğer Hasarı, Akut Myeloid Lösemi

Abstract: 0370 P-043

DERİN VEN TROMBOZU İLE BAŞVURAN AKUT MYELOİD LÖSEMİ OLGUSU. Ramazan Erdem, Ozan Salim, Orhan Kemal Yücel, Utku Iltar, Levent Ündar. *Akdeniz Üniversitesi Tıp Fakültesi, İç Hastalıkları Anabilim Dalı, Hematoloji Bilim Dalı, Antalya*

Giriş: Akut myeloid lösemi (AML) genellikle sitopeniler ile ilişkili belirti ve bulgular ile karşımıza çıkmaktadır. Trombozla başvuru ise akut promyelositik lösemide (APL) daha sık görülmesine rağmen APL dışı AML'lerde oldukça nadirdir. AML de venöz tromboembolizm için 2 yıllık kümülatif insidans %5 olarak bildirilmiştir. İlk başvuru bulgusu derin ven trombozu olan AML olgusunu sunuyoruz.

Olgu: Altmış yaşında erkek hastada beş gündür sol bacakta ağrı, kızarıklık, şişlik ve lökosit yüksekliği (Hb: 11.4 g/dl, WBC: 96.000/mm^3 (PNL: 36.000/mm^3, Monosit: 45.000/mm^3, Lenfosit: 14.000/mm^3), PLT: 94.000/mm^3) nedeni ile kliniğimize refere edildi. Periferik yayma ve kemik iliği aspirasyon yaymasında silme myeloblastlar (CD117+, CD13+, CD33+, HLADR+, MPO+) görüldü. Kemik iliği sitogenetik analiz sonucunda 15 metafazın 13'ünde %87 oranında trizomi 8 ve FİSH analizinde %91 oranında trizomi 8 saptandı. PCR ile FLT3 ITD mutasyonu pozitif bulundu. Hastaya yüksek riskli AML tanısı kondu. Sol alt ekstermite venöz doppler USG de tromboz ve tromboflebit saptandı. Koagülasyon testlerinden PT, aPTT, normal, fibrinojen ve D-Dimer yüksek bulundu. Kalıtsal trombofili testlerinden FV Leiden mutasyonu, Protrombin Gen mutasyonu, antitrombin, protein C normal, protein S ise düşük (%50 (60-130 bulundu. Remisyon- indüksiyon tedavisi (7+3) ile birlikte LMWH başlandı. Günler içerisinde sol bacaktaki şişlik ve kızarıklık geriledi. Remisyon-indüksiyon tedavisi sonrasında 21. gün kemik iliği değerlendirmesinde blast oranı %2,7'ye düşen ve sonrasında hematolojik toparlanma gözlenen olguya yüksek doz sitarabin 1. konsolidasyon tedavisi uygulandı. Nötropenik dönemde sol periorbital selülit ve fungal sinüzit gelişti. 2.konsolidasyon planlandığı süreçte hiperlökositoz ve AML progresyonu nedeniyle tekrar indüksiyon kemoterapisi(yüksek doz sitarabin ve etoposid) uygulandı. Bu tedaviye yanıt alınmayan hastaya FLAG-IDA kemoterapi protokolü başlandı ancak tedavinin 2. haftasında sepsis ve çoklu organ yetmezliği ile kaybedildi.

Tartışma: Venöz tromboembolizm çevresel ve kalıtsal risk faktörlerinin birlikteliği durumunda ortaya çıkan multifaktöryel bi durumdur. Her ne kadar olgumuzda 60 yaşına kadar tromboemboli öyküsü olmasa da remisyonda iken tekrar protein S çalışılmadığı için kalıtsal protein S eksikliği dışlanamamıştır. Ayrıca akut tromboz sırasında da protein S düzeyinin düşük olabileceği bilinmektedir.

Anahtar kelimeler: derin ven trombozu, AML

Abstract: 0336 P-044

AKUT MİYELOİD LÖSEMİ TEDAVİSİ ESNASINDA ALL TRANS RETİNOİK ASİT KULLANIMINA BAĞLI GELİŞEN PULMONER HEMORAJİ. Cengiz Demir[1], Senar Ebinç[2], Erdal Kara[1], Mehmet Erdem[2], Ramazan Esen[1]. [1]*Yüzüncü Yıl Üniversitesi Tıp Fakültesi, Hematoloji Bilim Dalı, Van,* [2]*Yüzüncü Yıl Üniversitesi Tıp Fakültesi, İç Hastalıkları Anabilim Dalı, Van*

Giriş: Akut Miyeloid Lösemi (AML) miyeloid seri hücrelerinden meydana gelen bir hematopoietik neoplazma grubudur. Akut Promiyelositik Lösemi (APL) AML'nin biyolojik ve klinik olarak farklı çeşididir. APL; AML hastalarının %5-20'sini oluşturmaktadır. Pansitopeni, kolay yorulma, enfeksiyon, dişeti, burun kanaması ve dissemine intravasküler koagulasyon gibi semptomlarla başvurmaktadır.

Olgu: Kliniğimize dişeti kanaması nedeni ile başvuran daha sonra akut promyelositik lösemi tanısı konulan 35 yaşında erkek hastaya ATRA ile birlikte sitarabin ve idarubisin tedavisi başlanmıştı. Hastanın takiplerinin 20. Gününde dispne, göğüs ağrısı ve hemoptizi yakınmaları gelişti. Çekilen akciğer grafisinde yaygın infiltratif alanlar mevcut idi (Şekil-1). Görüntü ATRA'ya bağlı pulmoner ödem ile uyumlu olmayınca çekilen torax BT'de yaygın alveolar hemoraji olduğu izlendi(Şekil-2) (hastanın o dönemki tetkikleri; Hemoglobin:8,5gr/dL, beyaz küre:1400/microL, trombosit: 60.000/microL, PT:16 APTT:26 INR:1,3 olarak görüldü). Bu tablonun ATRA'ya bağlı pulmoner hemoraji olabileceği düşünülerek ATRA tedavisi kesildi. Hastaya prednol 1gr/gün (3 gün) başlandı. Daha sonra 60mg/gün devam edildi. Takiplerinde genel durumu düzelen hastanın semptomları geriledi. Pulmoner hemorajisi duran hasta halen kliniğimizde takip edilmektedir.

Tartışma: Akut promiyelositik lösemi (APL) yüksek erken mortalite ile ilişkili acil bir tıbbı durum olup, sık kanamaya sebep olan koagulopati ile karekterize bir hastalıktır. Tanı konur konmaz geciktirmeden all-trans retinoik asit (ATRA) ile tedaviye başlamak önemlidir. Bununla birlikte ATRA hiperlökositoz ve differansiyasyon

sendromu gibi iki önemli klinik duruma da neden olabilmektedir. Tedavi süresi boyunca hastamızda ilaca bağlı ciddi toksisite izlenmedi. Fakat tedavinin 20. Gününde hastanın nefes darlığı, hemoptizi ve hipoksemisi olması üzerine çekilen görüntülemelerinde pulmoner hemoraji tespit edildi. Hastada ATRA sendromunu düşündürecek ödem asit ve kilo artışı yoktu. Pulmoner hemoraji daha çok APL seyrinde izlenmekle birlikte ATRA'ya bağlı sık görülmemektedir. Nadir görülmesi nedeni ile bu olguyu sunmak istedik.

Sonuç olarak; ATRA'ya bağlı differansiyasyon sendromu izlenmekle birlikte nadir de olsa hastalığın kendi doğasının da katkıda bulunduğu ciddi hemorajiler açısından dikkatli olunmalıdır.

Anahtar kelimeler: Akut Miyeloid Lösemi, All Trans Retinoik Asit, Pulmoner Hemoraji

Şekil 1. PAAG: Her iki akciğerde yaygın İnfiltrasyon alanları izlenmektedir.

Şekil 2. Toraks BT: Bilateral pulmoner Hemoraji izlenmektedir.

Abstract: 0342 P-045

ÇOK NADİR GÖZLENEN TESTİS TUTULUMLU MYELOİD SARKOM OLGUSU. Fuat Aydınlı[1], Osman Yokuş[1], Şermin Altındal[1], Hilal Tan Köker[1], Elif Suyanı[1], Ozan Cemal İçacan[2], İlker Nihat Ökten[2], Betül Kaya[2]. *[1]İstanbul Eğitim Araştırma Hastanesi, Hematoloji Kliniği, İstanbul, [2]İstanbul Eğitim Araştırma Hastanesi, Dahiliye Kliniği, İstanbul*

Myeloid sarkom (granülositik sarkom, kloroma), ekstrameduller alan veya kemikte oluşan, myeloblast veya immatur myeloid hücrelerin oluşturduğu tümoral kitledir. Akut, kronik lösemiler, MDS, KMPH ile eş zamanlı bulunabilir. AML li hastalarda görülme sıklığı %3 ile %4.7 arasında değişmektedir. İzole myeloid sarkom çok nadir gözlenmektedir. Myeloid sarkomun sık görüldüğü yerler periost, kemik, yumuşak doku, lenf nodu ve cilttir. Literatürde örneği çok nadir olan testiküler myeloid sarkomlu hastamızı sunmayı amaçladık.

Olgu: Bilinen kronik hastalık öyküsü olmayan 25 yaşındaki erkek hastanın yaklaşık 3 yıl önce inguinal bölgede ağrı şikayeti olması üzerine yapılan tetkiklerinde sağ testiste kitle saptanıyor. Laboratuar değerleri normal olan hastanın çekilen PET CT sinde mevcut kitle dışında patolojik özellik saptanmaması üzerine yapılan orşiektomi patoloji sonucu Myeloid sarkom olarak raporlanıyor. Bunun üzerine yapılan kemik iliği aspirasyon ve biyopisi normosellüler olarak gelen hasta takibe alınıyor. Yaklaşık 1 yıl sonra inguinal bölgede şişlik şikayeti olan hastanın yapılan tetkiklerinde bu kez sol inguinal bölgede kitle saptanıyor. Laboratuar değerleri normal olan hastanın çekilen PET CT sinde mevcut kitle dışında patolojik özellik saptanmıyor. Hastanın yapılan orşiektomi patoloji sonucu Myeloid Sarkom olarak raporlanıyor. Bunun üzerine yapılan kemik iliği aspirasyon ve biyopsisi normosellüler olarak raporlanan hasta takibe alınıyor. Sonrasında yürüme bozukluğu gelişen hasta tarafımıza başvurdu. FM de sağ ayakta şişlik ve sağ inguinalde yaklaşık 3 cm lik LAP tespit edildi. Doppler USG de tromboz saptanmayan hastanın çekilen EMG sinde ağır düzeyde motor nöropati tespit edildi. Hemogram, biyokimya değerleri normal olan hastanın yapılan LAP eksizyonel biyopsi sonucu Myeloid sarkom olarak raporlandı. Yapılan kemik iliği aspirasyon ve biyopsisi normosellüler olarak gelen hastaya 3/7 (İdarubusin + Sitozin arabinozid) tedavisi başlandı. Halen tedavinin 20. gününde olan hastanın ayak şişliği geriledi ve yürüyüş bozukluğunda anlamlı iyileşme oldu.

Tartışma: Testis tutulumu Akut Lösemiler içinde ALL de sık olup, AML de oldukça nadirdir. Testis myeloid sarkomunun kötü prognozlu olduğu bildirilmiştir. Tedavi seçenekleri arasında kemoterapi, hematopoetik kök hücre transplantasyonu, radyoterapi ve cerrahi tedavi bulunmaktadır. Radyoterapi lokalize form hastalıkta veya kemoterapi sonrası rezidü hastalıkta önerilmektedir. Transplantasyon kararında ise hastanın yaşı, komorbiditesi, hastalığın sitogenetik ve moleküler özellikleri etkili olmaktadır(2).

Bizim olgumuz, kemik iliği aspirat, biyopsi ve PET-CT de sistemik tutulum lehine kanıt olmaksızın sadece testis tutulumu göstermesi açısından nadir bir olgudur. Literatürde de önerildiği gibi hastamıza da bu yönde klasik 3-7 kemoterapisi başladık. Sonuç olarak testislerde kitle tespitinde bu tanının akıla getirilmesi, myeloid sarkom tanısı konunca da tedavide klasik AML'de olduğu gibi davranılması önerilir.

Anahtar kelimeler: Myeloid Sarkom, Testis Tutulumu, Kemoterapi

Abstract: 0685 P-046

ATİPİK CİLT TUTULUMU İLE PREZENTE OLAN AKUT MYELOİD LÖSEMİ. Andaç Develi, Yasemin Şefika Akdeniz, Tuba Demir Yıldırım, Ercan Ersoy, Ferhat Ekinci, Mehmet Can Uğur, Gülnur Görgün. *Tepecik Eğitim ve Araştırma Hastanesi, İç Hastalıkları Kliniği, İzmir*

Giriş: Yetişkinlerde görülen lösemilerin %80'ini akut myeloid lösemiler(AML) oluşturur. AML'de cilt tutulumu sık değildir. Leukemia cutis (LC) neoplastik lökositik cilt tutulumu olarak tanımlanır. Tanısı sıklıkla sistemik lösemi ile eş zamanlı olarak veya sistemik lösemi tanısından sonra konulur. LC ile prezente olan akut myeloid lösemi tanısı alan olgumuzdan göreselleri ile birlikte bahsetmek istedik.

Olgu: 32 yaşında bilinen kronik hastalık ve ilaç kullanım öyküsü olmayan erkek hasta dahiliye polikliniğine sol bacak ön yüzde oluşan şişlik sebebi ile başvurdu. Fizik muayenesinde ek bulgu yoktu.Yapılan cilt biyopsi patoloji sonucu T hücreli lenfoblastik lenfoma/lösemi olarak görülmesi üzerine dahiliye servisine yatırıldı. Bir aydır halsizlik,yaygın ağrı yakınmaları olduğu; son 1 haftadır vucudunun değişik yerlerinde şişlikle oluştuğu öğrenildi. Fizik muayenede kan basıncı:100/70 mm/hg, nabız: 86/ dakika, ateş: 37 derece, sol orbitada 2 cm, bilateral parotis bezlerinde 3cm ve her iki memede 4cm çapında nodüler lezyonlar; submental bölge, her iki tarafta submandibuler, juguler, supraklaviküler, aksiller ve inguinal bölgede 2-3 cm çaplı multiple lenfadenopatiler palpe edildi. Bilateral alt extremite tibia ön yüzde ciltten kabarık memenkşe renginde plaklar görüldü. Batın muayenesinde dalak kosta altında 2cm palpe edildi. Diğer sistem muayenelerinde olağan idi. Laboratuar incelemesinde Wbc:13200 /mm^3, Hgb:9,7 gr/dl, Plt:67.000 /mm^3, Üre:21 mg/dl, kreatinin:0,9 mg/dl, AST:127 U/L, ALT:103 U/L, ALP:343 U/L,LDH:3607 U/L, Na:133 mmol/L, K:3,42 mmol/L olarak saptandı. Yapılan periferik yaymasında silme blast görüldü. Kemik iliği aspirasyonunda da silme blastik hücreler görülmesi cilt biyopsi sonucu T hücreli lenfoblastik lösemi/lenfoma olarak raporlanması sebebi ile hastaya Hoelzer kemoterapi protokolü başlandı. Kemoterapi sonrası hastanın cilt lezyonları ve lenfadenopatileri geriledi. Alınan kemik iliği biyopsi sonucu akut myeloid lösemi olarak sonuçlandı. Kemoterapiye yanıt veren hastada protokol değişikliği yapılmadı. 2. kür kemoterapi uygulandı. Kemoterapi bitiminden 10 gün sonra kitlelerde ani progresyon ve hava yolu basısı gelişti. Genel durumu kötüleşen hasta dahiliye yoğun bakım ünitesine alındı trakeostomi açıldı ancak hasta kısa süre sonra kaybedildi.

Tartışma: Leukemia cutis (LC) epidermis, dermis veya subkutan dokuda neoplastik lökositlerin invazyonu ile oluşan, papül, makül, plak, nodül, ekimoz, palpabl purpura ve ülseratif lezyonlar gibi çeşitli kutanöz lezyonlarla prezente olan bir hastalıktır. Cilt lezyonları bizim hastamızda da olduğu gibi hematolojik tanıdan yaklaşık bir ay önce oluşur. AML ve LC birlikteliğinde kötü prognoz ve relaps sıklığında artış olabileceği yapılan çalışmalarda gösterilmiştir. Bizim olgumuz da literatüre benzer şekilde relaps ve kötü prognoz görülmüştür. AML'de cilt tutulumu nadir görüldğü ve çeşitli cilt lezyonları ile prezente olabildiği için hastamızı cilt lezyonları ile birlikte paylaşmak istedik.

Anahtar kelimeler: akut myeloid lösemi, leukemia cutis, cilt tutulumu

Şekil 1. Tibia ön yüzde plaklar

Şekil 2. bilateral orbita ve parotis bez tutulumu

Şekil 3. Bilateral meme dokusu tutulumu

Abstract: 0104 P-047

OPTİK SİNİR TUTULUMU OLAN SEKONDER AKUT MYELOİD LÖSEMİ VAKASI. Rahşan Yıldırım[1], Selin Merih Urlu[2], Gülden Sincan[1], Göktürk Kaban[1], Adem Karaman[3], Yusuf Bilen[2], İlhami Kiki[1], Fuat Erdem[1], Mehmet Gündoğdu[1]. *[1]Atatürk Üniversitesi Tıp Fakültesi, İç Hastalıkları Anabilim Dalı, Hematoloji Bilim Dalı, Erzurum, [2]Atatürk Üniversitesi Tıp Fakültesi, İç Hastalıkları Anabilim Dalı, Erzurum, [3]Atatürk Üniversitesi Tıp Fakültesi, Radyoloji Anabilim Dalı, Erzurum*

Giriş: Lösemilerde göz tutulumu çeşitli klinik bulgularla kendini göstermekle birlikte görülme sıklığı ve tutulum şekli, löseminin tipine göre değişir. Yapılan bir çalışmada myeloid lösemili hastaların %13-33'ünde, lenfoid lösemili hastaların %8-13'ünde retinal tutulum tespit edilmiştir. Akut lösemilerde, özellikle akut myeloid lösemi (AML) hastalarında daha sık olarak iris, retina, koroid ve optik sinir infiltrasyonu şeklinde göz tutulumları görülebilir. Bu yazıda, her iki gözde görme kaybı ile kendini gösteren optik sinir infiltrasyonu tespit edilen sekonder AML vakası sunulmuştur.

Olgu Sunumu: On yıl önce mesane tümörü nedeni ile kemoterapi alan altmış sekiz yaşında erkek hasta halsizlik, nefes darlığı ve mide bulantısı şikayetleri ve kan değerlerinde bozukluk olması nedeniyle üniversite hastanemize yönlendirilmişti. AML tanısı konan beraberinde kronik obstruktif akciğer hastalığı, kor pulmonale, diabetes mellitus, hipertansiyon gibi komorbid hastalıkları da mevcuttu. 21.03.2014 tarihinde 75 mg/m^2/gün (cilt altı) 28 günde bir 7 gün süreyle Azacitidine tedavisi başlandı. İkinci kürün bitiminde (01.05.2014) sağ gözünde, üç gün sonra ise sol gözünde ağrı ve şişme ile birlikte ani görme kaybı gelişen hastanın oftalmolojik muayenesinde sağ gözde pitoz, propitoz ve göz hareketlerinde tüm yöne kısıtlılık tespit edilirken her iki gözde direkt ve indirekt ışık refleksleri alınamıyordu. Sağ gözde görme keskinliği 1/10, sol gözde 3/10 olarak hesaplandı. Santral sistemi tutulumu açısından lomber ponksiyon planlandı ancak bilateral optik sinir ödemi olması nedeni ile yapılamadı. Çekilen kontrastlı orbital magnetik rezonans görüntüleme yönteminde bilateral optik sinir tutulumu olduğu tespit edildi (Şekil 1,2). Görme kaybının başladığı dönemde yapılan periferik kan yaymasında blast mevcudiyeti devam etmekte idi. 09.05.2014'te mekanik ventilatör ihtiyacı olan hasta 11.05.2014 te exitus oldu.

Tartışma: Lösemilerde görme kaybı ve diğer patolojik bulgular dokuların lösemik hücrelerle infiltrasyonu yanısıra hiperviskozite, anemi ve trombositopeni gibi hematolojik bozukluklara sekonder olarak da meydana gelebilir. Lösemik infiltrasyona bağlı olarak gelişmiş oftalmik bulgular, kötü prognostik gösterge olarak kabul edilir. Nitekim olgumuzda ortaya çıkan oftalmik bulgular, periferik kan yaymasında yoğun blastların olduğu; hastalığın aktif olduğu dönemde görülmüştür. Hastamızda yaşın ileri olması, sekonder myeloid lösemi gelişmesi ve komorbid başka hastalıkların varlığı prognozun daha da kötüleşmesine neden olmuştur. Literatürde kemoterapi ile remisyona girmiş olgularda remisyon sonrası optik sinir tutulumu ile ortaya çıkan nüksler görülebildiği gibi optik sinir tutulumu ile prezente olan AML vakaları da bildirilmiştir. Sonuç olarak optik sinir tutulumu lösemilerde önemli morbidite ve mortalite nedenidir ve lösemi hastalarında mutlaka ayrıntılı göz muayenesi yapılmalıdır.

Anahtar kelimeler: Myeloid lösemi, optik sinir tutulumu, görme kaybı

Şekil 1. Aksiyel T2 TSE AG de: bilateral optik sinir ve periferal dokuda lösemik infiltrasyon ile uyumlu dilatasyon ve nodüler kalınlık artışı izlenmektedir.

Şekil 2. Aksiyel Kontrastlı T1 AG de: bilateral optik sinir ve periferal dokuda lösemik infiltrasyon ile uyumlu kontrast tutulumu gösteren, nodüler kalınlık artışı izlenmektedir.

Abstract: 0313 P-048

ARSENİK TRİOKSİT TEDAVİSİ SIRASINDA ZONA GELİŞEN AKUT PROMYELOSİTİK LÖSEMİ OLGUSU.

Funda Ceran, Gülsüm Özet, Simten Dağdaş, Berna Öztürk, Önder Savaş, Aysun Gönderen, Kürşad Güneş, Yasin Kalpakçı. *Ankara Numune Eğitim ve Araştırma Hastanesi, Ankara*

Giriş: Herpes zoster(HZ) latent varisella zoster virusunun reaktivasyonundan kaynaklanır. Dorsal ve kranial sinir ganglionlarında latent halde bulunur. Yaşlılar, immunsupresif tedavi alanlar, HIV enfeksiyonu, lenfoproliferatif hastalıkları olanlar gibi özellikle hücresel immunitesi bozulan kişilerde daha sıklıkla ortaya çıkar. Ayrıca bazı tedavi ajanlarıyla zona ilişkisi saptanmıştır. Arsenik trioksit(ATO) tedavisi sırasında zona gelişen olgular da bildirilmiştir.

Olgu: 74 yaşında akut promiyelositik lösemi(APL) tanısıyla daha önce AIDA protokolü ile tedavi edilen kadın hastaya relaps olması üzerine ATO tedavisi planlandı. 0.15 mg/kg/gün haftada 5 gün intravenöz(İV) ATO tedavisinin üçüncü haftasında hastanın sol lumbosakral ve sağ kosta altında ağrılı lezyonları başladı. Daha sonra bu lezyonlar veziküler bir durum aldı. Dermatoloji ve enfeksiyon hastalıkları bölümünce değerlendirilen hastaya herpes zoster tanısıyla İV asiklovir tedavisi başlandı. Lezyonlarda ilerleme olması nedeniyle dozu arttırıldı. Ağrı kontrolu amacıyla tedaviye pregabalin eklendi. Sonrasında lezyonlar solmaya ve kabuklanmaya başladı. Takiplerde lezyonlar tamamen geriledi. Hastaya daha sonraki tedavilerinde antiviral profilaksi uygulandı.

Tartışma: HZ, genellikle hücre aracılı immünitesi bozulmuş kişilerde görülmesine rağmen immun sistemi sağlam kişilerde de ATO tedavisi sırasında görülebilir. ATO varisella zoster aktivasyonuna yatkınlık oluşturabilir. İn vitro yapılan çalışmaların bir kısmında arsenik bileşiklerinin immunsistemi baskılayabileceği gösterilmiştir. ATO normal T helper lenfositlerinin apopitozisini uyarabilir. Birçok araştırmacı ATO'in APL de klinik etkisinin bir kısmının apopitoz uyarımı ve caspase aktivasyonu olduğuna inanır. ATO'in sık görülen yan etkileri arasında cilt lezyonları gelmektedir. Bu nedenle ATO kullanan hastalarda HZ reaktivasyonu ATO'nun cilt bulgularından ayrılmalıdır. ATO tedavisi ile gelişen HZ infeksiyonunun tedavinin ilk yılında sık olduğu daha sonraki yıllarda reaktivasyonun azaldığı gösterilmiştir. Son zamanlarda relaps APL olgularında tedaviye ulaşımın kolaylaşması nedeniyle ATO kullanımının artmasından dolayı HZ reaktivasyonu akılda bulundurulmalıdır.

Anahtar kelimeler: arsenik trioksit, herpes zoster

Abstract: 0662 P-049

SANTRAL SİNİR SİSTEMİ TUTULUMU İLE BAŞVURAN BİR GRANÜLOSİTİK SARKOM OLGUSU.

Gürsel Güneş, Ümit Yavuz Malkan, Eylem Eliaçık, Ayşe Işık, Nilgün Sayınalp, İbrahim Celalettin Haznedaroğlu. *Hacettepe Üniversitesi Tıp Fakültesi, İç Hastalıkları Anabilim Dalı, Hematoloji Bilim Dalı, Ankara*

Granülositik sarkom (GS) sıklıkla akut myeloid löseminin (AML) başlangıç bulgusu olarak ortaya çıkan en sık deri ve lenf nodlarını tutan bir tümördür. Ancak santral sinir sistemi de dahil olmak üzere bir çok lokalizasyonda görülebilir. AML ile ilişkili GS olguları ortalama 7,4 ayda AML'ye dönmektedir.

Biz burada bir GS olgusu vesilesiyle bu konudaki deneyimlerimizi paylaşmak istedik.

23 yaşında erkek hasta ilk kez 2 yıl önce epileptik nöbet ve görme kaybı şikayetiyle dış merkeze başvurmuş. Lomber ponksiyonda pleomorfik nükleuslu hücreler görülmüş hastaya epileptik nöbet için ilaçlar başlanmış. Şikayetleri devam eden hastanın 6 ay sonraki kranial manyetik rezonans görüntülemesinde (MR) sol oksipital 4x2 cm kitle olduğu görülmüş. Kitle eksizyonundan sonra patoloji raporunun monoblastik monositik farklılaşma gösteren myeloid sarkom şeklinde rapor edilmesi üzerine ilk semptomlardan yaklaşık 8 ay sonra Hematoloji bölümüne yönlendirilmiş. Burada yapılan kemik iliği aspirasyon ve biyopsisinde (KİAB) kemik iliği tutulumunun olmadığı görüldü ve hastaya idarubisin+sitarabin başlandı. Takiben 4 kür yüksek doz sitarabin ve intratekal metotreksat verildi. 6 ay sonra yapılan kontrol KİAB'da tutulum olmayan hastanın nörolojik bulgularında kötüleşme ve MR'da yaygın leptomeningeal tutulum olması üzerine hastaya intraventriküler sitarabin ve sistemik metotreksat başlandı. 4 kür intraventriküler sitarabin verilen hastanın genel durumunda kısmi düzelme olması üzerine ayaktan tedavisine devam edilmek üzere taburcu edildi.

GS AML, kronik myeloid lösemi, myelodisplastik sendrom, hipereozinofilik sendrom ile ilişkili olarak ortaya çıkabilir. %8 oranında AML ile ilişkilidir ve kötü prognoz göstergesidir. GS olguları çok faklı lokalizasyonlarda yerleşebildiği, kan tablosunda ve kemik iliğinde hematolojik bulgu olmayabileceği için tanısında güçlük çekilebilen ve tedaviye dirençli olgulardır. Bizim olgumuzda da tanıya ulaşmak yaklaşık sekiz ay sürmüş ve tedaviye belirgin cevap alınamamıştır. Olgu M4 tipinde AML ile uyumluydu. İlginç olarak hastalığın ilk bulgusunun ortaya çıkışından son dönemine kadar yaklaşık 2 yıllık süre içinde kemik iliğinde AML saptanmamıştı.

Sonuç olarak GS myeloid neoplazi olmaksızın izole kitle şeklinde ortaya çıkabilmektedir. Bu nedenle tedavi planı özel olan bu hastalarda tedaviye daha erken başlayabilmek için ayırıcı tanıda daha dikkatli olunması, GS olasılığının da akılda tutulması gerekmektedir.

Anahtar kelimeler: Granülositik sarkom, Santral sinir sistemi tutulumu, Akut myeloid lösemi

Abstract: 0264 P-050

YÜKSEK DOZ SİTARABİN TEDAVİSİNE BAĞLI AKUT SEREBELLAR TOKSİSİTE.

Şeref Sülükçü[1], Aliihsan Gemici[2], Mine Miskioglu[2], İsmet Aydoğdu[2]. *[1]Celal Bayar Üniversitesi Tıp Fakültesi, Hastanesi İç Hastalıkları Anabilim Dalı, Manisa, [2]Celal Bayar Üniversitesi Tıp Fakültesi, Hastanesi Hematoloji Bilim Dalı, Manisa*

Akut miyeloblastik lösemi (AML) tedavisinde konsolidasyon tedavisi olarak yüksek doz sitozin arabinozid (YDSA) sıklıkla uygulanmaktadır. Toplamda 30 gr üzerinde doz alınması, karaciğer, böbrek ve nörolojik bozukluklara neden olabilir. Özellikle hastalarda %10-25 oranında akut serebellar toksisite görülebilir. Biz; AML nedeniyle YDSA kemoterapisi alan hastamızda görülen akut serebellar toksisiteyi paylaşmak istedik.

Elli dokuz yaşında kadın hasta, halsizlik ve karın ağrısı şikayeti ile başvurdu. Pansitopeni saptanan hastaya yapılan kemik iliği morfolojisi, immüntiplendirme ve genetik inceleme ile AML tanısı konuldu. İndüksiyon tedavisi ile remisyona giren hastaya YDSA konsalidasyon tedavisi verildi. Konsolidasyon tedavisi öncesi karaciğer

ve böbrek biyokimya değerleri normal olan hastanın kemoterapinin beşinci gününde bulantı ve baş dönmesi oldu. İzlemde dizartri, ataksi, disdiadokokinezi gelişti. Konsolidasyon tedavisi sırasında toplam 36 gr IV. sitarabin tedavisi alan hastanın mevcut bulguları yüksek doz sitarabine bağlı akut serebellar toksisite olarak değerlendirildi. Hastaya kemoterapisinin yedinci gününde 1 mg/kg intravenöz metilprednizolon başlandı. Nörolojik bulguları gerilemeyen hastanın mevcut bulgularına tansiyon yüksekliği eklendi. Kemoterapinin dokuzuncu gününde hasta kardiyak arrest sonrası kaybedildi.

Sitozin arabinozid'e bağlı akut serebellar toksisite karaciğer veya böbrek fonksiyon bozukluğu olan yaşlı hastalarda sık oluşur. Bizim hastamızda tedavi öncesi yapılan karaciğer ve böbrek biyokimyasal testleri normal olarak bulunmuştu. Hastamızda standart dozlarda (100 mg/m^2) ilacın kullandığı indüksiyon tedavisi sırasında böbrek ve karaciğer testlerinde ılımlı artış görülmüştü. Hastamızda bu durum dikkate alınıp daha düşük dozlarda arabinozid verilseydi aynı komplikasyonun gelişip gelişmeyeceğini bilememekteyiz. Hastamızda daha öncede bildirildiği gibi tedavinin beşinci gününde; ataksi, yardımsız oturamama, yürüyememe, dizartri ve disdiadokokinezi gelişti. Serebellar toksisiteye bağlı hastaların %16,7'de kalıcı ataksi görülmekle birlikte, ölüm oranları da yüksektir. Bizim hastamızdada bu belirtiler hızla gelişti ve hastaya dokuzuncu günde kaybettik. Bu tablonun oluşumunda yüksek doz sitarabinin; immun sistem üzerinden etki göstererek periferik sinir hücrelerinde, purkinje hücrelerinde harabiyete ve ayrıca myelin hasarına neden olduğu düşünülmektedir. Spesifik bir tedavisi olmamakla birlikte ilk görüldüğü andan itibaren sitarabin kesilmelidir. Tedavi kesildikten sonra bazı hastalarda sendrom kendiliğinden düzelmekle birlikte tedavi seçeneği olarak prednol ve plazmaferez tedavisi uygulanmaktadır. Prednol tedavisinin immun supresyon etkisi ile serebellar toksite etkilerini azalttığı düşünülmektedir. Bizde hastamızda steroid tedavisi başlamamıza rağmen cevap alamadık. Bu nedenle daha öncede belirtildiği gibi semptomlar görülür görülmez ilacın kesilmesi en başarılı yöntem olarak bildirilmiştir.

Anahtar kelimeler: Sitozin Arabinozid, Serebellar Toksisite, Akut Lösemi

Abstract: 0335 P-051

İZOLE SANTRAL SİNİR SİSTEMİ NÜKS İLE PREZENTE OLAN BİR AKUT LENFOBLASTİK LÖSEMİ OLGUSU.

Gülden Sincan, Yusuf Bilen, Rahşan Yıldırım, Fuat Erdem, İlhami Kiki, Mehmet Gündoğdu. *Atatürk Üniversitesi Tıp Fakültesi, İç Hastalıkları Anabilim Dalı, Hematoloji Bilim Dalı, Erzurum*

Giriş ve Amaç: Akut lenfoblastik lösemi (ALL) hastalarında en sık nüks yeri kemik iliğidir. Santral sinir sistemi (SSS) nüksü en sık görülen ekstramedüller nüksdür. SSS nüksü; kemik iliği tutulumu ile beraber, izole veya önce SSS ardından kemik iliği nüksü olmak üzere üç şekilde görülebilir. Bu çalışmada izole SSS nüksü ile başvuran philedelphia (Ph)+ B hücreli ALL'li olguyu nadir görülmesi nedeniyle sunuyoruz.

Olgu: 25 yaşında erkek hasta mide bulantısı, kusma ve baş ağrısı şikayetleri ile başvurdu. Hastaya 2 yıl önce Ph(+) B ALL tanısı konmuş olup; tirozin kinaz tedavisi ile beraber 4 kür hiper-CVAD A ve 4 kür hiper-CVAD B tedavisi verilmişti. Tedavi sonrası remisyonda olarak takip edilen hasta 9 aydır idame tedavisi almaktaytı. Hastanın başvurusunda fizik muayenesinde; tansiyon arteryal 130/80 mmHg, nabız 90/dk, ateş 37.0 °C, genel durum orta-bozuk, şuur somnale ve ense sertliği mevcut idi. Diğer fizik muayene bulguları normaldi.

Labaratuvar incelenmesinde; serum hemoglobin 14 gr/dl, hematokrit %44, WBC 3900/mm^3, nötrofil 1700/mm^3, lenfosit 2200 /mm^3, platelet 255000 µ/l idi. Serum üre değeri 15 mg/dl, kreatin 0.7 mg/dl, sodyum 136 mEq/L, potasyum 3.7 mEq/L, ürik asit 3.6 mg/dl, total protein 6.7 mg/dl, albumin 3.7 mg/dl, C-reactive protein 30.6 mg/l, aspartat amino transferaz 49 UI/L, alanin amino transferaz 27 UI/L, LDH 421 U/L idi. Kemik iliği aspirasyonunda %3 oranında lenfoblast izlendi. Kemik iliği aspirasyonundan bakılan t (9,22) sitogenetik olarak negatif ve moleküler olarak pozitif saptandı. Hasta ense sertliği açısından menenjit ön tanısı ile intaniye kliniği ile konsülte edildi. Meropenem 3x2 gr başlandı. Göz hastalıkları tarafından değerlendirilen hastada papil ödemi saptandı. Bu nedenle lumbal ponksiyon (LP) yapılamadı. Kraniyal magnetik rezonans (MR) görüntülemesinde beyin parankiminde yaygın infiltrasyon saptandı. Hastaya 3 gr/m^2 metotreksat (1. gün) ve 3 gr/m^2 (12 saatte bir) Sitozin Arabinozid (2-3. gün) tedavisi verildi. Beyin ödemi açısından dexametazon tedavisi başlandı. Takipte hastanın somnolansı ve ense sertliği geriledi. Papil ödemi düzelen hastaya LP yapıldı. Beyin omurilik sıvısı yaymasında 5 adet lenfosit izlendi. Haftada 2 gün olmak üzere intratekal tedavi başlandı. Kraniyal radyoterapi verilmesi planlanan hastaya spinal MR çekildi. Spinal tutulum saptandı. Hastanın takibi halen devam etmektedir.

Sonuç: ALL hastalarında izole SSS nüksü %2-4'dür. Hiperlökositoz, Ph pozitifliği, yüksek riskli sitogenetik anomaliler [t (4,11), t (1,19)], ilk tanı anında SSS'nde blastik hücre varlığı, hipodiploidi, sistemik tedavinin tipi ve etkinliği SSS nüksü için önemlidir. Bizim olgumuzda tanı anında SSS nüksü açısından Ph+ liği dışında başka risk faktörü yoktu. Yapılan çalışmalarda izole SSS nüksü olan hastalarda mikroskopik düzeyde kemik iliği tutulumu saptanmıştır. Yine izole SSS nüksü olan hastalarda takipte kemik iliği nüksü gelişebilmektedir. Bu nedenle bu olguların kemik iliği nüksü açısından yakın takibi gerekmektedir.

Anahtar kelimeler: akut lenfoblastik lösemi, intratekal tedavi, santral sinir sistemi nüks

Abstract: 0173 P-052

MEME KARSİNOMU SONRASI SEKONDER AKUT MYELOİD LÖSEMİ; BİR OLGU SUNUMU.

Senar Ebinç[1], Erdal Kara[2], Ramazan Esen[2], Alper Can[3], Erkan Doğan[2], Cengiz Demir[2]. [1]*Yüzüncü Yıl Üniversitesi Tıp Fakültesi, İç Hastalıkları Anabilim Dalı, Van,* [2]*Yüzüncü Yıl Üniversitesi Tıp Fakültesi, Hematoloji Bilim Dalı, Van,* [3]*Yüzüncü Yıl Üniversitesi Tıp Fakültesi, Onkoloji Bilim Dalı, Van*

Tipik olarak bir ileri yaş hastalığı olan akut myeloid lösemi (AML) erişkin yaş grubunda en sık rastlanan lösemi tipidir. Hastalığın sıklığı 3-5/100.000 düzeylerinde seyretmektedir. Who 2008 sınıflandırmasına göre sitotoksik ajan kullanımı veya radyoterapi sonrasında gelişen AML Tedavi ilişkili Myeloid neoplaziler (t-MN) içerisinde kategorize edilmiştir. Özellikle siklofosfamid gibi alkilleyici ajanlar ve antrasiklin gibi topoizomeraz II inhibitörleri

da dahil olmak üzere kemoterapinin ve radyoterapinin, t-MN gelişme riskini arttırdığı bilinmektedir. Klinik prezentasyon denovo AML ile benzer olup, ortalama tanı yaşı 61yıldır. Sitotoksik ajana maruziyetten sonraki 1 ila 10 yıl arasında karşımıza çıkabilir. De novo AML'ye göre prognozu kötüdür. Optimal küratif tedavi yaklaşımı belirsiz olup, uygun hastalar klinik çalışmalara yönlendirilmelidir. Diğer hastalara de novo AML protokollerine göre tedavi edilebilr.

Olgu: Meme karsinomu tanısıyla Onkoloji polikliniğimizde takip edilen 45 yaşında kadın hasta yapılan kan sayımında pansitopeni (Lökosit 2,8x10^3/ml (4-11x10^3/ml), Nötrofil 0,6x10^3/ml (2-8x10^3/ml), Lenfosit 2,1x10^3/ml (1-5x10^3/ml) Hb:10,8 gr/dl (11-18gr/dl), MCV: 86,5 fl (80-100fl), Trombosit 136x10^3/ml (150-400x10^3/ml)) saptanması üzerine kliniğimizle konsülte edildi. Özgeçmişinde 1,5 yıl önce sağ memede duktal karsinom tanısı konularak modifiye radikal mastektomi yapıldığı, sonrasında 4 kür siklofofamid-doksorubisin bazlı kemoterapi (KT) ve sağ memeye radyoterapi (RT) verildiği, ardından dosetaksel ve herceptin bazlı KT rejimi ile tedavinin halen devam ettiği ve toplamda 13 kür aldığı öğrenildi. Fizik muayenesinde sağ mastektomi yerinde RT'ye bağlı hiperpigmentasyon ve cilt altı dokuda skarklaşma görüldü. Periferik yaymasında %10 civarında myeloblast görülmesi üzerine kemik iliği aspirasyonu yapıldı. Kemik iliğini yaygın olarak infiltre eden auer rod pozitif myeloblastlar görüldü Kemik iliği biyopsi sonucu; %20'nin üzerinde myeoblastik hücre ile infiltre kemik iliği olarak bildirildi. İmmünofenotiplemede CD 13, CD 33 ve CD 45 pozitif saptandı. Tedavi ilişkili-Akut Myeloid Lösemi tanısı konulan hastaya remisyon indüksiyonu amacı ile cytrabin ve idarubucin içeren 7+3 KT rejimi sonrası kemik iliği remisyonda izlenen hastanın konsolidasyon tedavisi devam etmektedir.

Sonuç olarak; herhangi bir malignite nedeni ile aldığı tedavi protokolünde sekonder lösemi yapma potansiyeli olan ilaç kullanan hastaların bu yan etki açısından yakın takip edilmesi gerekmektedir.

Anahtar kelimeler: Meme Karsinomu, Sekonder Akut Myeloid Lösemi

Abstract: 0594 P-053

AKUT LÖSEMİLİ OLGUDA NADİR BİR SENDROM: SWEET. Sema Akıncı, Tekin Güney, Senem Maral, İmdat Dilek. *Atatürk Eğitim Araştırma Hastanesi, Hematoloji, Ankara*

Sweet sendromu akut febril nötrofilik dermatoz olarak bilinir. Etyolojisi bilinmeyen, nadir görülen, genellikle infeksiyon (üst solunum yolu, gastrointestinal sistem), inflamatuar hastalıklar, ilaçlar, gebelik, hematolojik ve solid maligniteler sonrasında ortaya çıkan ateş, periferik lökositoz, yüz, boyun, üst ekstremitelerde ağrılı, eritemli psödoveziküller ve büller ile karakterize, histopatolojide dermal nötrofilik infiltrasyon saptanan bir dermatozdur. Kortikosteroid tedavisine dramatik olarak iyi yanıt verir. Hematolojik malignitelerden en sık akut myeloid lösemi (AML) ile birlikte görülür. Literatürde AML tanısından önce veya AML tanısı aldıktan sonra nötrofil sayısının yeterli olduğu dönemlerde görülen Sweet sendromu olguları bildirilmiştir. Bizim olgumuz AML nedeniyle reindüksiyon kemoterapisinin 14. Gününde periferik nötropenik olduğu dönemde saptanan nadir bir Sweet sendromu olgusu olması nedeniyle sunulmuştur (Şekil1,2).

Anahtar kelimeler: Akut myeloid lösemi, sweet sendromu

Hematolojik Malignitelerde Sitogenetik ve Moleküler Biyoloji / İmmunofenotipleme

Abstract: 0298 P-054

TÜMÖR GELİŞİMİ İLE TROMBOZ ARASINDAKİ İLİŞKİNİN GENOM EBADINDA İFADE PROFİLLEMESİ İLE TANIMLANMASI. Semih Dalkılıç[1], Kıvılcım Oğuzülgen[2], Beyza Doğanay Erdoğan[3], Nejat Akar[4], Hilal Özdağ[1]. *[1]Ankara Üniversitesi Biyoteknoloji Enstitüsü, Ankara, [2]Gazi Üniversitesi Tıp Fakültesi, Göğüs Hastalıkları Anabilim Dalı, Ankara, [3]Ankara Üniversitesi Tıp Fakültesi Biyoistatistik Anabilim Dalı, Ankara, [4]TOBB ETU Hastanesi, Pediatri Anabilim Dalı, Ankara*

Kanser ve venöz tromboz arasındaki yakın ilişkinin varlığı yapılan epidemiyolojik çalışmalar ile net bir şekilde ortaya konmuş ancak bu bağlantının moleküler temelleri ve altında yatan mekanizmalar halen net olarak ortaya çıkarılamamıştır.

Bu amaçla gerçekleştirdiğimiz araştırmada kanser ve venöz tromboz arasındaki ilişkinin moleküler mekanizması genom ebadında ifade profillemesi yolu ile sorgulanmıştır. Bu araştırmada "idiopatik venöz tromboz hastalarında kanserin asemptomatik olduğu preneoplastik dönemde moleküler düzeyde ne gibi değişiklikler olmaktadır ve hangi moleküler yolaklar etkilenmektedir ? Bu değişiklikleri belirleyebilecek spesifik bir moleküler imza mevcut mudur ? Venöz tromboz hastaları arasında daha sonradan kanser geliştirmesi en muhtemel olan yüksek riskli bireyleri ayrımlayabilecek biyobelirteçler tanımlanabilirmi?" sorularına yanıt aranmıştır.

Bu amaçla her biri 30 bireyden oluşan epitelyal kanser, idiopatik VTE, kanser/tromboz ve sağlıklı kontrol bireylerden oluşan dört grup oluşturulmuştur. Gruplardaki bireylerin total RNA örnekleri Affymetrix GeneChip HGU-133 Plus 2.0 mikrodizinleri ile karşılaştırma yapılmıştır.

Her grubun birbiriyle karşılaştırılması sonucu kat değişimi 2 ve üstü olan genler ($p<0.005$) ile farklı ifade edilen gen listeleri oluşturulmuştur. Bu genler kullanılarak yapılan biyoinformatik analizler sonucunda bu grupların özgün bir moleküler imzaya sahip oldukları ve bu profili oluşturan genler ile yapılan hiyerarşik kümeleme analizi ile birbirlerinden ayrı olarak kümelendikleri belirlenmiştir. Daha ileri biyoinformatik analizler sonucunda gruplar arasında farklı ifade edilen genlerin kanser yolağı, kemokin sinyal yolağı, Wnt sinyal yolağı, prostat kanser yolağı, lökosit göç yolağı gibi yolaklara oturduğu belirlenmiştir. Fonksiyonel kümeleme analizleri ve yolak analizleri sonucunda grupları birbirinden ayrımlamada kullanılabilecek biyobelirteç adayı olarak tanımlanabilecek bir gen listesi oluşturulmuştur. Bu listede kanserle ilişkilendirilmiş yolaklara oturan HSP90B1, JAK1, CDC42, K-RAS, RUNX1, RTKN, MAPK11, CEACAM8 ve IKBKB genleri belirlenmiştir. Bu genlerden HSP90B1 ve CEACAM8 genleri kantitatif eş zamanlı PCR ile valide edilmiştir.

Bu çalışmada, valide edilecek genlerden oluşan bir panel vasıtası ile kanser hastaları arasından daha sonra tromboz geliştirecek yüksek riskli bireylerin ve/veya idiopatik venöz tromboz bireyleri arasında daha sonraki süreçte kanser geliştirecek bireylerin belirlenebilmesinin yolu açılabilecektir.

Anahtar kelimeler: Kanser, Venöz tromboz, Gen ifade profili

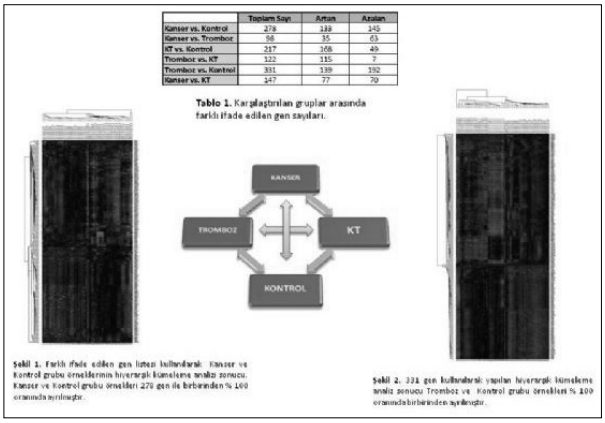

	Toplam Sayı	Artan	Azalan
Kanser vs. Kontrol	278	138	140
Kanser vs. Tromboz	98	35	63
KT vs. Kontrol	217	168	49
Tromboz vs. KT	122	115	7
Tromboz vs. Kontrol	331	139	192
Kanser vs. KT	147	77	70

Tablo 1. Karşılaştırılan gruplar arasında farklı ifade edilen gen sayıları.

Şekil 1. Farklı ifade edilen gen listesi kullanılarak: Kanser ve Kontrol grubu örneklerinin hiyerarşik kümeleme analiz sonucu. Kanser ve Kontrol grubu örnekleri 278 gen ile birbirinden % 100 oranında ayrılmıştır.

Şekil 2. 331 gen kullanılarak yapılan hiyerarşik kümeleme analiz sonucu Tromboz ve Kontrol grubu örnekleri % 100 oranında birbirinden ayrılmıştır.

Şekil 1. Kümeleme analizleri ve Karşılaştırmalar

Abstract: 0688 P-055

PAROKSİSMAL NOKTÜRNAL HEMOGLOBİNÜRİDE İMMÜNFENOTİPLEME ÇALIŞMALARININ KLİNİĞE YANSIMASI: TEK MERKEZ DENEYİMİ. Uğur Şahin, Mustafa Merter, Pınar Ataca, Erden Atilla, Berna Ateşağaoğlu, Gültekin Pekcan, Sinem Civriz Bozdağ, Selami Koçak Toprak, Pervin Topçuoğlu, Önder Arslan, Muhit Özcan, Taner Demirer, Osman İlhan, Hamdi Akan, Meral Beksaç, Nahide Konuk, Günhan Gürman. *Ankara Üniversitesi Tıp Fakültesi, Hematoloji Bilim Dalı, Ankara*

Giriş: Bu retrospektif çalışmada proksismal noktürnal hemoglobniüri (PNH) tanısında kullandığımız akım sitometrik çalışmaların (ASÇ) sonuçlarını hastalık özellikleri ile birlikte tanımlamayı amaçladık.

Yöntem: Kasım 2007 ve Temmuz 2014 arasında PNH tanısına yönelik olarak hastalardan istenen ASÇ sonuçları retrospektif olarak değerlendirildi. ASÇ sonuçları CD55/59 negatif bulunan granülosit ve monositlerin yüzdesi olarak verildi. Merkezimizde FLAER uygulamasının Aralık 2011'den itibaren kullanıma girmiş olması nedeniyle bu tarihten sonra elde edilen ASÇ sonuçları bu yöntem kullanılarak doğrulandı.

Sonuçlar: Toplam 175 hastada PNH tanısına yönelik olarak ASÇ yapıldı. FLAER yöntemi bu çalışmaların 136'sında (%77,7) kullanılmıştı. Toplam 136 olguda (%77,7) PNH klonu saptanmamıştı. PNH klonu saptanmayan hastalara tanımlanmamış anemi (n=34, %1,4), diğer tanımlanmamış sitopeni (n=30, %17,2), PNH dışı hemolitik anemi (n=7, %4,0), miyelodisplastik sendrom (n=23, %13,1), aplastik anemi (n=9, %5,1), miyelofibrozis (n=1, %0,6), lösemi (n=7, %4,0), lenfoma (n=3, %1,7), trombotik olay (n=14, %8,0), romatolojik hastalık (n=4, 2.3%) tanısı konmuş olup %2,3 hastada tanı bilinmemektedir (n=4).

PNH klonu saptanan hasta sayısı 39 olarak bulunmuştur (22.3%). Bunların 27'sinde (%69,2) klasik PNH ve 12'sinde (%30,8) diğer kemik iliği hastalıklarına eşlik eden PNH olduğu görülmüştür. PNH klonu pozitif bulunan hastalar arasında PNH'nın eşlik ettiği kemik iliği bozuklukları, aplastik anemi (n=9) ve miyelodisplastik sendrom (n=3) olarak saptandı. Ortanca tanı yaşı klasik PNH için 31 (10-82), diğer kemik iliği hastalıklarına eşlik eden PNH 35 (18-77) idi.

Eritrosit transfüzyonu ihtiyacı hastaların %48,7'sinde (n=19) belirgin olup trombotik olaylar hastaların %20,5'inde (n=8) izlendi. Hiçbir hastada lösemik transformasyon görülmedi. Aplastik anemisi olan bir hastada bir yıllık takip sonrası ASÇ ile PNH klonunun pozitifleştiği görüldü.

Klasik PNH'si olan hastalar arasında trombotik olaylar yalnızca klon büyüklüğü >%50 olan hastalarda izlendi. Klon büyüklüğünün (hem granülosit, hem de monosit klonları) düzeltilmiş retikülosit ve serum laktat dehidrojenaz düzeyleri ile korelasyonu izlendi (sırasıyla, granülositler için p=0,001 ve p<0,001, monositler için p=0,001 ve p<0,001).

PNH klonu pozitif bulunan hastaların tedavisinde ekulizumab (n=12, %30,8), allojenik kök hücre nakli (n=13, %33,3) ve tedavisiz izlem/diğer yöntemler (CsA, steroidler, ATG, danazol) (n=16, %41,0) kullanılmıştı.

Yorum: Klon büyüklüğü PNH'nın şiddetini ve klasik PNH'de tromboz riskini değerlendirmede kullanılabilir. Diğer kemik iliği hastalıklarına eşlik eden PNH'sı olan hastalarda klon büyüklükleri genellikle küçük olup klasik PNH'da izlenen komplikasyonlar nadirdir. Ancak aplastik anemi ve miyelodisplatik sendromda hastalık seyri süresince PNH gelişimi ortaya çıkabilir ve bu durum klon büyüklüğündeki artış gösterilerek tesbit edilebilir.

Anahtar kelimeler: FLAER, paroksismal noktürnal hemoglobinüri

Abstract: 0406 P-056

PARSİYEL KROMOZOM 1Q TRİPLİKASYONUNUN MULTİPL MİYELOM VE AKUT LENFOBLASTİK LÖSEMİDEKİ PROGNOSTİK ÖNEMİ. Mustafa Karagülle[1], Beyhan Durak Aras[2], Neslihan Andıç[3], Sevgi Işık[2], Eren Gündüz[3], Hava Üsküdar Teke[3], Deniz Gören Şahin[3], Olga Meltem Akay[3]. [1]*Yunus Emre Devlet Hastanesi, Hematoloji, Eskişehir,* [2]*Eskişehir Osmangazi Üniversitesi Tıp Fakültesi, Tıbbi Genetik Anabilim Dalı,* [3]*Eskişehir Osmangazi Üniversitesi Tıp Fakültesi, İç Hastalıkları Anabilim Dalı, Hematoloji Bilim Dalı, Eskişehir*

Giriş: B hücreli lenfoid malignitelerde 1. kromozom ile ilgili anomaliler kötü prognoz ile ilişkilendirilmektedir. Diğer 1. kromozom anomalileri sıklıkla bildirilirken, parsiyel kromozom-1qtriplikasyonu oldukça nadir görülmektedir. Parsiyel Kromozom 1qtriplikasyonu olan ALL ve multiplmiyelom tanılı iki olgu sunulmuştur.

Olgu 1: 50 yaşında erkek hastaya Mayıs 2011 tarihinde Ph(-) ALL tanısı kondu. Hastanın konvansiyonel sitogenetik incelemesi de normaldi. TLG-ALL protokolü ardından 2 yıl Metotreksat-Vinkristin-Prednizolon ile idame tedavi verildi. İdame tedavisi tamamlandıktan 1 ay sonra yaygın vücut ağrıları olan hastanın incelemeleri sonucunda nüks ALL olduğu görüldü. FISH ile Ph (-) ve konvansiyonel sitogenetik inceleme ile kompleks karyotip ve parsiyel kromozom 1qtriplikasyonu olduğu belirlendi (Şekil 1). Hastaya LINKER 1A protokolü başlandı. Kemoterapi sonrası kontrol kemik iliğinin tümüyle blastlar ile infiltre olduğu görüldü ve Metotreksat-ARA-C tedavi protokolü başlandı. Tedavi sonrası hasta nötropenik dönemde fungal pnomoni nedeniyle kaybedildi.

Olgu 2: 42 yaşında kadın hastaya IgG Kappa tipi multip lmiyelom (DurieSalmon'a göre evre III B) tanısı ile Mayıs 2014'de VAD (Vinkristin-Adriamisin-Deksametazon) tedavi protokolü başlandı. Hastanın FISH incelemesinde del13q olduğu görüldü. Konvansiyonel sitogenetik incelemesinde kompleks karyotip yanı sıra

parsiyel kromozom-1qtriplikasyonu olduğu saptandı. PET incelemesinde çok sayıda plazmositomları da olan hastanın VAD tedavisi sonlandırılarak Bortezomib-Siklofosfomid-Deksametazon tedavisine geçildi. Hastanın tedavisi halen devam etmektedir.

Tartışma: Kromozom 1 anormallikleri multiplemiyelom ve lenfoidmalignitelerde sıkça bildirilmekte ve genellikle kötü prognozla ilişkilendirilmektedir. Daha nadir görülen kromozom 1 triplikasyonunun ise prognostik önemi tam bilinmemektedir. Hematolojik kanserlerde, genden zengin olan kromozom1'in uzun kolu ileri derecede kromozomal dengesizlik göstermektedir. Hastalarımızda olduğu gibi 1q'nun duplikasyonunun proliferasyonda avantaj sağladığı ayrıca tümör hücrelerinde invazyonunda rolü olduğu düşünülmektedir. Prekürsor B-ALL'de hastamızda olduğu gibi trp(1)(q21q32) saptanmış az sayıda olgu bildirilmiş ve bunlarda erken relapslar gözlenmiştir. Bu iki olguda da görüldüğü üzere, malignitelerde sadece FISH ile bilinen mutasyonların çalışılması ile yetinilmeyip, daha güç ve zaman alıcı olmasına rağmen konvansiyonel sitogenetik incelemenin yapılması, yeni ve prognostik önemi olan genetik anomalilerin ortaya konabilmesi açısından çok önemlidir. Bu tip genetik değişiklikleri olan hastalarda daha erken ikinci basamak tedavilere geçiş konusunda sağlık uygulama tebliğinde gerekli değişikliklerin yapılması gerektiğini düşünmekteyiz.

Anahtar kelimeler: kromozom 1q, triplikasyon

Şekil 1. Olgu 2 (Multipl miyelom) konvansiyonel sitogenetik sonucu: 41~46,XX,trp(1)(q21q32),del(1)(p?)del(1)(q?),t(1;2),der(6),+9,-13,der(19)(q?),-20,-21,-22,-X[cp6]/46,XX[3]



Şekil 2. (ALL) konvansiyonel sitogenetik sonucu: 55~56,XY,+X,trp(1)(q21q32),+2,der(3),+4,+der(6),+8,+9,+10,+17,+17,der(19),+21,+21,+22[cp6]

Abstract: 0408 P-057

AKUT MYELOİD LÖSEMİ (AML) VE MYELODİSPLASTİK SENDROM (MDS)'LU HASTALARDA TRİZOMİ 8 VARLIĞININ KLİNİK VE PROGNOSTİK ÖNEMİ. Mustafa Karagülle[1], Beyhan Durak Aras[2], Olga Meltem Akay[3], Fezan Şahin Mutlu[4], Neslihan Andıç[3], Hava Üsküdar Teke[3], Deniz Gören Şahin[3], Eren Gündüz[3]. *[1]Yunus Emre Devlet Hastanesi, Hematoloji, Eskişehir, [2]Eskişehir Osmangazi Üniversitesi Tıp Fakültesi, Tıbbi Genetik Anabilim Dalı, [3]Eskişehir Osmangazi Üniversitesi Tıp Fakültesi, İç Hastalıkları Anabilim Dalı, Hematoloji Bilim Dalı, Eskişehir, [4]Eskişehir Osmangazi Üniversitesi Tıp Fakültesi, Biyoistatiüstik Anabilim Dalı, Eskişehir*

Giriş: Trizomi 8, AML ve MDS'li olgularda en sık izelenen genetik anomalilerden biridir. Yapılan çalışmalara göre AML'de %10-15, MDS'de ise %15-20 oranında görülmektedir. Bu hastalarda trizomi 8 tek başına olabileceği gibi diğer anomalilerle birlikte de görülebilmektedir. Trizomi 8 varlığının prognozla ilişkisi hakkında çok az çalışma olmakla birlikte son yapılan bazı çalışmalarda orta veya kötü prognozla ilişkisi olabileceği ileri sürülmüştür. Bu çalışmada trizomi 8 pozitif olan olgular ile trizomi 8 negatif olan olgular karşılaştırılarak trizomi 8 varlığının klinik ve prognostik öneminin belirlenmesi amaçlandı.

Yöntem: Çalışmamıza trizomi 8 pozitif saptanan 19 ve trizomi 8 negatif saptanan 19 olmak üzere toplam 34 AML, trizomi 8 pozitif saptanan 11 ve trizomi 8 negatif saptanan 13 olmak üzere toplam 244 MDS olgusu dahil edildi. Olguların sosyodemografik özelliklerinin yanısıra hematolojik ve biyokimyasal laboratuar değerleri incelendi. Hastaların sitogenetik verilerine göre risk stratifikasyonu kötü prognostik grup (komplex karyotip, tetrazomi, trizomi 11 gibi) ve iyi prognostik grup [(inv 16, t(15;17), t(8;21) gibi] olmak üzere yapıldı. AML'li hastalara sitarabin-daunorubisin protokolünü takiben seçilmiş vakalarda otolog veya allojenik kök hücre nakli uygulandı. İndüksiyon tedavisi sonrası remisyon değerlendirilmesi kemik iliği aspirasyon ve laboratuar sonuçlarına göre yapıldı. Sağkalım analizi Kaplan-Meier yöntemi ile yapıldı.

Sonuçlar: Cinsiyet, yaş, lösemi tipi gibi sosyodemografik özelliklerin yanısıralaboratuar özellikleri açısından trizomi 8 pozitif ve negatif iki grup arasında istatistiksel olarak anlamlı fark saptanmadı ($p>0.05$). Ancak trizomi 8 pozitif olan gruptaki hastaların tanı anındaki kemik iliği blast oranının trizomi 8 negatif olan gruptan daha düşük olduğu saptandı ($p<0.05$). Trizomi 8 pozitif AML'lihastalarda indüksiyon tedavisi sonrası kompletremisyon oranı trizomi 8 negatif hastalardan daha düşük idi ($p<0.05$). Çalışmamızda iyi prognostiksitogenetik verilere sahip ve trizomi 8 negatif AML'liolgularda en uzun yaşam süresi (54 ay) gözlenirken, en kısa yaşam süresi (1 ay) kötü prognostiksitogenetik verilere sahip ve trizomi 8 pozitif olgularda izlendi ($p<0.05$). MDS'li hasta grubundatrizomi 8 negatif olgularda en uzun yaşam süresi (53.57±7.28 ay) gözlenirken, en kısa yaşam süresi (25.86±8.17 ay) trizomi 8 pozitif olgularda izlendi ($p<0.05$).IPSS'e göre trizomi 8 pozitif gruptaki hastaların risk skoru (=1.5), trizomi 8 negatif gruptaki hastaların risk skorundan (=0.5) daha yüksek bulundu ($p<0.05$).

Tartışma: Çalışma sonuçlarımız, trizomi 8 varlığının AML ve MDS'li olgularda kötü prognoz belirteci olup tedavi rejimlerine yanıtsızlık ile ilişkilendirilebileceği lehinedir. Ancak bu konuda daha geniş kapsamlı çalışmalara ihtiyaç duyulmaktadır.

Anahtar kelimeler: Lösemi, prognoz, trizomi 8

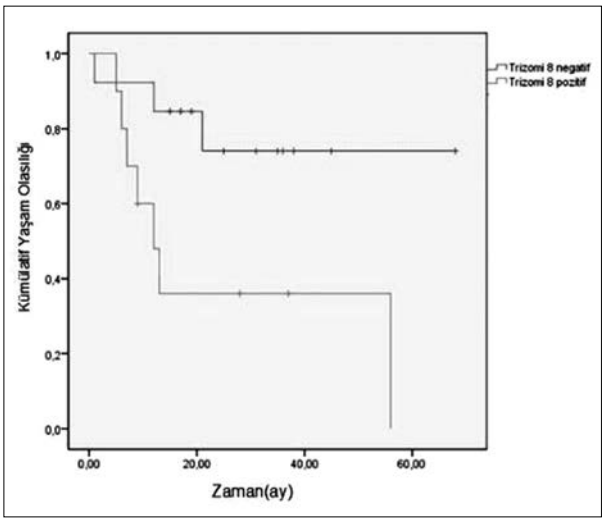

Şekil 1. MDS'lihastalarda trizomi8 varlığına göre sınıflandırılmış olan hastaların kümülatif yaşam olasılığını karşılaştıran Kaplan Meier yaşam eğrileri

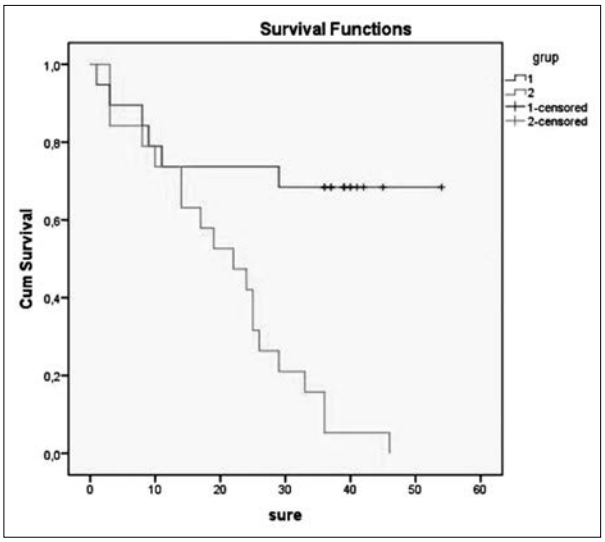

Şekil 2. AML'li olgularda trizomi8 varlığına göre sınıflandırılmış olan hastaların kümülatif yaşam olasılığını karşılaştıran Kaplan Meier yaşam eğrileri

Abstract: 0352 P-058

SERÖZ VÜCUT SIVILARININ AKIM SİTOMETRİ İLE İNCELENMESİ; TEK MERKEZ DENEYİMİ. Ozan Salim, Utku Iltar, Orhan Kemal Yücel, Ramazan Erdem, Melike Ulubahşi, Levent Ündar. *Akdeniz Üniversitesi Tıp Fakültesi, İç Hastalıkları Anabilim Dalı, Hematoloji Bilim Dalı, Antalya*

Giriş: Güncel pratikte seröz vücut sıvıları biyokimyasal, mikrobiyolojik ve sitomorfolojik incelemeler ile değerlendirilmektedir. Seröz vücut sıvıları infeksiyöz ve inflamatuar hastalıkların yanı sıra hematopoetik ve solid neoplastik hastalıklar sonucu da gözlenebilmektedir. Hematopoietik hücrelerin immünfenotipik olarak hızlı değerlendirilmesinde kullanılan akım sitometri yöntemi, özellikle nedeni bilinmeyen seröz vücut sıvılarının irdelenmesinde alternatif bir tanı yöntemidir. Bu bildiride 4 yıllık süreçte seröz vücut sıvılarının irdelenmesinde akım sitometri deneyimimizi gözden geçirdik.

Hastalar ve Yöntem: Mayıs 2010 - Şubat 2014 tarihleri arasında hastanemiz Özel Hematoloji Bölümü Laboratuvarı'nda altı-renkli akım sitometri (FACSCanto II, BD Biosystems, San Jose, USA) cihazı ile analizi yapılmış olan 76 hastanın (40 kadın, 36 erkek, 24-84 yaş) 79 seröz vücut sıvı örneği (45 plevra, 33 periton, 1 perikard) retrospektif olarak incelendi.

Sonuçlar: Kırkbeş plevra sıvı örneğinden 3 ünde hematolojik neoplazi için tanısal immünfenotipik bulgular gözlendi (Diffüz Büyük B hücreli Lenfoma, Burkitt Lenfoma, T hücreli Akut Lenfoblastik Lösemi/Lenfoma). Otuzüç periton sıvı örneğinden ise 3 ünde hematolojik neoplazi için tanısal immünfenotipik bulgular gözlendi (T hücreli Prolenfositik Lösemi, Diffüz Büyük B hücreli Lenfoma, Burkitt Lenfoma (Şekil1)). Bu altı farklı olguda tanı ve alt tip tayini doku biyopsisi ile doğrulandı.

Tartışma: Özellikle agresif seyreden ve zamanın hayati değer taşıdığı hematolojik kanserlerde patolojik değerlendirme uzun sürebilmekteyken akım sitometri ile seröz vücut sıvılarının immünfenotipik analizi daha erken tanıya ulaşmayı sağlayabilir kanısındayız.

Anahtar kelimeler: efüzyon, immünfenotipleme, lenfoma

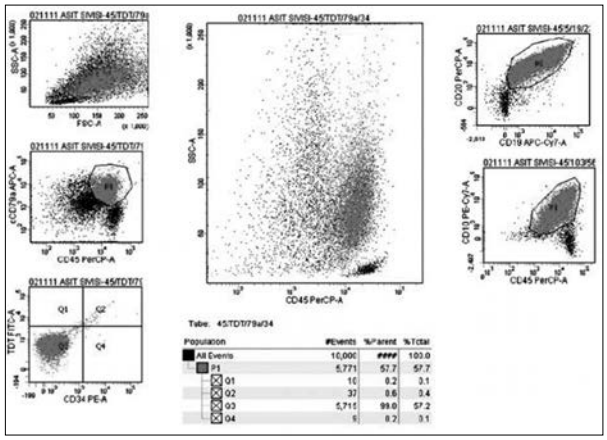

Şekil 1. Asit örneği immünfenotiplemesi (Burkitt Lenfoma)

Abstract: 0599 P-059

AKIŞ SİTOMETRİSİNİN KLİNİK TANI VE İZLEMDE KULLANIMI: TEK MERKEZ DENEYİMİ. Mehmet Şevki Uyanık[1], Mehmet Baysal[2], Veysi Asoğlu[2], Muhammet Maden[1], Elif Gülsüm Ümit[1], Burhan Turgut[3], Gülsüm Emel Pamuk[1], Ahmet Muzaffer Demir[1]. [1]*Trakya Üniversitesi Tıp Fakültesi, Hematoloji Bilim Dalı, Edirne,* [2]*Trakya Üniversitesi Tıp Fakültesi, İç Hastalıkları Anabilim Dalı, Edirne,* [3]*Namık Kemal Üniversitesi Tıp Fakültesi, Hematoloji Bilim Dalı, Tekirdağ*

Giriş: Akış sitometrisi çeşitli hücrelerin bir süspansiyon halinde bir akış kanalı boyunca tek tek geçmesi ve bu esnada hücre büyüklük ve içeriğine göre sınıflandırılması esasında dayanan florokromojenik-lazer tabanlı bir tanı yöntemidir. Akış sitometrisi hematolojik malignitelerin tanı ve tedaviye yanıtlarına, B ve T lenfosit sayı ve fonksiyonlarına, HIV analizine, DNA analizine, hücre canlılığının değerlendirilmesine, retikülosit/eritrosit analizine, hücre içi glutatyon tayinine ve ayrıca trombosit fonksiyonlarının değerlendirilmesine olanak tanıyan bir

immunohematolojik laboratuvar uygulamasıdır. Mevcut çalışmada hastanemiz akış sitometrisi laboratuvarına gönderilen örneklerin yıllara göre dağılımlarını, istek yapan bilim dalının dağılımını, gönderinin yapıldığı örnek tipini ve tanı-izlemde akış sitometrisinin yerini değerlendirmeyi hedefledik.

Gereç-Yöntem: Trakya Üniversitesi Tıp Fakültesi Akış Sitometrisi Laboratuvarı'na 01.01.2002 ile 01.01.2014 tarihleri arasında gönderilerek değerlendirilen akış sitometrisi testleri geriye dönük olarak değerlendirildi. Elde edilen parametreler tanımlayıcı istatistik çerçevesinde değerlendirildi.

Sonuç: Bu zaman zarfında toplam 4874 adet test değerlendirildi (ort. 406 test/yıl). Örneklerin %19,7'si çocuk yaştaki hastalardan (n=964) gönderilmişken, %81,3'ü (n=3910) erişkin hastalarından gönderilmişti. Örneklerin yıllara göre dağılımları ve örneklerin gönderilme amaçları Şekil 1'de gösterilmiştir. Gönderilen örneklerin %35,3'ü (n=1725) kemik iliği, %58,0'ı periferik kan (n=2828), %6,5'i (n=321) diğer vücut dokularından gönderilmişti. Örneklerin %20,2'sinin (n=989) tanısında akış sitometrik inceleme başrol oynamıştır. Örneklerin %18,5'i (n=880) hastalıkların tedaviye yanıtlarının değerlendirilmesinde kullanıldı. Tanısı akış sitometrisiyle konulan hastaların %34,6'sı AML (n=342), %32'si kronik B-lenfoproliferatif hastalıklar (n=316), %19,5'i ALL (n=193), %10,2'si MDS (n=101), %3,2'si KML (n=32), %0,3'ü Burkitt lösemi/lenfoma (n=3), %0,1'i T-lenfoproliferatif hastalık (n=1) ve %0,1'i bifenotipik lösemiydi (n=1) (Şekil 2).

Tartışma: Tek merkez verilerinin değerlendirildiği bu çalışmada elde edilen veriler, ülke genelindeki ortalamaları yansıtmaktadır. Tanı konulması istenilen hastalıklarının ülkemizdeki sıklıklarını göstermesi açısından önemli veriler olduğu kanısındayız. Yıllara göre dağılım ise merkezimizin deneyim artışını ve hastaların merkezimize ulaşımının kolaylaşması olarak değerlendirilebilir. Bu tarzda laboratuvar verilerine dayalı geriye dönük çalışmaların birkaç yararının olduğu düşüncesindeyiz. İlki; hastalık sıklık verilerinin saptanmasında indirekt olarak katkısı vardır. İkincisi, ilgili merkezin deneyimini yansıtmaktadır. İleri teknoloji ürünü olan bu yöntemin araştırma amaçlı da kullanılması cihazın ve bilim camiamızın verimi açısından oldukça önemlidir. Daha ileri dönemlerde ve kliniklerin araştırma alt yapıları geliştikçe bu alanda da kullanılması en önemli hedeflerimizden biridir.

Anahtar kelimeler: Akış Sitometrisi, Hematolojik malignite

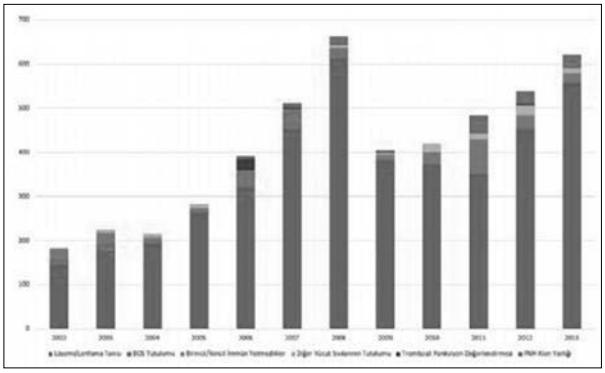

Şekil 1

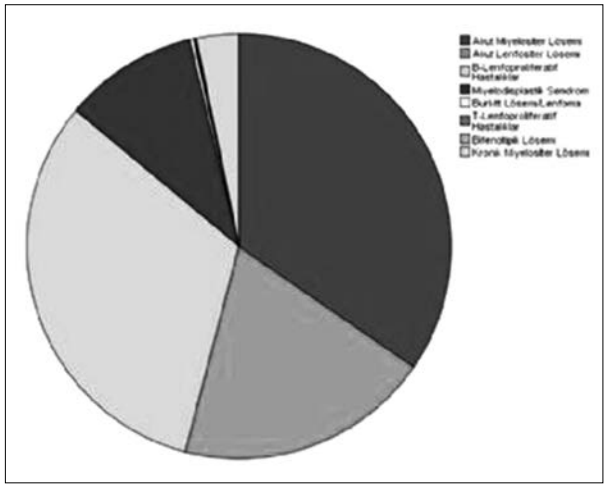

Şekil 2

Abstract: 0409 P-060

KRONİK MYELOİD LÖSEMİ (KML)'NİN MOLEKÜLER TANISINDA VE TEDAVİSİNİN TAKİBİNDE FARKLI KİTLERİNİN KARŞILAŞTIRILMASI. Mustafa Karagülle[1], Deniz Gören Şahin[2], Neslihan Andıç[2], Hava Üsküdar Teke[2], Eren Gündüz[2], Olga Meltem Akay[2]. *[1]Yunus Emre Devlet Hastanesi, Hematoloji, Eskişehir, [2]Eskişehir Osmangazi Üniversitesi Tıp Fakültesi, İç Hastalıkları Anabilim Dalı, Hematoloji Bilim Dalı, Eskişehir*

Amaç: KML, anormal hematopoetik kök hücreden kaynaklanıp myeloid, eritroid ve megakaryositer serileri etkileyen klonal bir myeloproliferatif hastalıktır. Hastalığın patogenezinde Philadelphia kromozomunun varlığı önemli bir rol oynar. Bu kromozomun tespitinde klasik sitogenetik, FISH ve moleküler olarak da PCR yöntemleri kullanılmaktadır. Bu yöntemler içerisinde moleküler analiz olan PCR yöntemi yüksek sensitivitesi nedeniyle daha çok tercih edilmektedir. Kantitatif PCR yöntemiyle bir milyon hücre içinde tek bir hücre bile PCR yöntemiyle saptanabilir. Bu çalışmada amacımız moleküler tanı yönteminde kullanılan 2 farklı kitin karşılaştırılarak daha güvenilir kiti tespit etmekti.

Yöntemler: Çalışmamıza Eskişehir Osmangazi Üniversitesi Tıp Fakültesi İç Hastalıkları Anabilim Dalı, Hematoloji Bilim Dalı polikliniğinde takip edilen 50 KML hastası dahil edildi. Hastalardan alınan periferik kan ve kemik iliği örnekleri ile Phe kromozomu PCR yöntemiyle eş zamanlı olarak Light Cycler Real Time PCR (LCERT) kitiyle LightCycler 480 II (Manheim, Germany) cihazında ve IPSOGEN BCR-ABL 1 Mbcr IS-MMR (IBIMIS) kitiyle Rotor-Gene Q QIAGEN (Hilden, Germany) cihazında otomatik olarak çalışıldı.

Sonuçlar: Yapılan bu çalışmada 29 hastada her iki yöntemle Phe kromozomunun negatif, 12 hastada ise pozitif olduğu saptandı. LCERT kitiyle Phe kromozomu negatif saptanan 9 hastanın IBIMIS kitiyle çalışılan örnekleri pozitif olarak tespit edildi. Yapılan istatistiki incelemede (Mc Nemar Test) her iki kit sonuçlarının birbiriyle uyumlu olduğu saptandı (p=0.004). Ancak yapılan analiz sonucunda IBIMIS kitinin diğer kite oranla daha güçlü olduğu ve gücünün 1.000 olduğu tespit edilmiştir.

Tartışma: KML'nin tanısında ve tedavisinin takibinde Phe kromozomunun varlığı önemli rol oynamaktadır. Hastaların tedavisinde bu kromozomunun varlığına göre

değişiklik yapılmaktadır. Bu nedenle 9 hastada iki farklı kitle yapılan incelemede farklı sonuçların elde edilmiş olması klinisyenleri oldukça zor durumda bırakmaktadır. Bizim çalışmamızda IBIMIS kitinin gücünün diğer kite oranla daha yüksek olduğu belirlenmiştir. Bu kitin rutinde kullanılabilmesi için daha geniş serili çalışmalara ihtiyaç olduğu kanaatine varılmıştır.

Anahtar kelimeler: kronik myeloid lösemi, philadelphia, PCR

Abstract: 0415 P-061

T-HÜCRELİ NON-HODGKİN LENFOMA VE AKUT MYELOİD LÖSEMİLİ HASTADA T(8;13) VARLIĞININ KLİNİK VE PROGNOSTİK ÖNEMİ. Mustafa Karagülle[1], Beyhan Durak Aras[2], Neslihan Andıç[3], Eren Gündüz[3], Hava Üsküdar Teke[3], Deniz Gören Şahin[3], Sevilhan Artan[2], Olga Meltem Akay[3]. *[1]Yunus Emre Devlet Hastanesi, Hematoloji, Eskişehir, [2]Eskişehir Osmangazi Üniversitesi Tıp Fakültesi, Tıbbi Genetik Anabilim Dalı, [3]Eskişehir Osmangazi Üniversitesi Tıp Fakültesi, İç Hastalıkları Anabilim Dalı, Hematoloji Bilim Dalı, Eskişehir*

Giriş: Hematolojik malignitelerde hematopoetik öncül hücrelerin çoğalmasını uyaran, yaşam sürelerini uzatan ya da farklılaşma yeteneklerini baskılayan genetik değişikliklerin varlığından dolayı tanı, tedavi ve prognozun belirlenmesinde sitogenetik çalışmalar büyük önem arzetmektedir. Translokasyon (8;13) oldukça nadir görülen bir sitogenetik anomalidir. Literatürde özellikle myeloproliferatif hastalık bulgularını taklit eden T ve B hücreli lenfomalarda görülebileceğini bildiren 14 olgu mevcuttur. Nadir görülen bir sitogenetikanomali olması nedeniyle kliniğimizde takip ettiğimiz iki olguyu sunmaya karar verdik.

Olgu 1: 75 yaşında erkek hasta halsizlik, sırt ağrısı şikayetiyle kliniğimize başvurdu. Yapılan fizik muayenesinde en büyüğü 2 cm olan yaygın lenfadenopatisi saptanan hastanın laboratuvar incelemelerinde lökosit sayımının 68X104/L olduğu saptandı. Periferik kan yayma incelemesinde blastik karakterde hücre görülmeyen, myeloid öncül hücrelerin hakimiyeti olan hasta myeloproliferatif hastalık ön tanısıyla kliniğimize yatırıldı. Hastaya kemik iliği aspirasyonu ve biyopsisi yapıldı. Kemik iliği aspirasyon incelemesinde blastik infiltrasyon izlenmeyen hastada myeloid seride artış olduğu belirlendi. Hastanın yapılan moleküler ve FISH incelemelerinde philadelphia kromozomunun negatif olduğu saptandı. Kemik iliği biyopsisi granüler seride belirgin artış olarak raporlanan hastaya servikal bölgedeki lenfadenopatilerindeneksizyonelbiyopsi yapıldı. Lenf nodu biyopsisi T hücreli lenfoma olarak raporlanan hastanın klasik sitogenetik incelemesinde t(8;13) (p11;q12) olduğu saptandı (Şekil1). Yaşı ileri olmasına rağmen performans düzeyi iyi olan hastaya HyperCVAD tedavisi başlandı. Hastanın tedavisi halen devam etmektedir.

Olgu 2: 2003 yılında over kanseri ve 2009 yılında meme kanseri nedeniyle kemoterapi ve radyoterapi tedavileri uygulanan 57 yaşındaki kadın hastanın anemisi ve trombositopenisi olması üzerine kliniğimize yönlendirilmiş. Periferik kan yaymasında atipik hücreler görülen hastaya kemik iliği aspirasyonu ve biyopsisi yapıldı. Kemik iliği aspirasyonu ve flowsitometrik incelemesi akut myeloid lösemi ile uyumlu olan hasta sekonder AML olarak kabul edildi. Kemik iliği örneğinden yapılan sitogeneteik incelemede kompleks karyotip ve t(8;13) olduğu belirlendi (Şekil 2). Hastaya sitozinarabinozit ve idarubisinden oluşan remisyon-indüksiyon tedavisi başlandı. Tedavi sonrasında remisyonda olduğu saptanan hasta yatarak tedavi almak istemediğinden tedavisine 5-azasitidin ile devam edilmesine karar verildi. 4 kürlük 5-azasitidin tedavisi sonrasında yapılan cevap değerlendirmesinde remisyonda olmadığı gözlenen hastaya yüksek doz Ara-C tedavisi verilmek üzere kliniğe yatırıldı. Takiplerinde ateşi olan hasta fungal pnömoni ve solunum yetmezliğinden kaybedildi.

Tartışma: Yapılan çok az sayıdaki çalışmalarda t(8;13) varlığının kötü prognozla ilişkili olabileceği ileri sürülmektedir. Bu konuda daha geniş serili çalışmalara ihtiyaç duyulmaktadır.

Anahtar kelimeler: multipl myeloma, prognoz, genetik

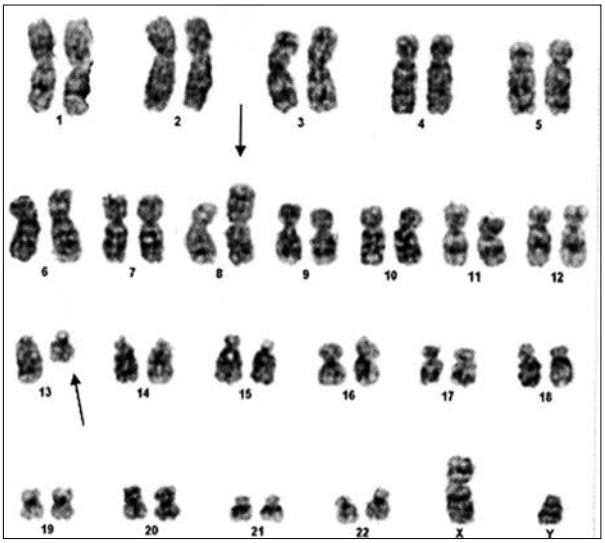

Şekil 1. Olgu 1 (T-NHL) konvansiyonel sitogenetik;46,XY,t(8;13)(p11;q12)

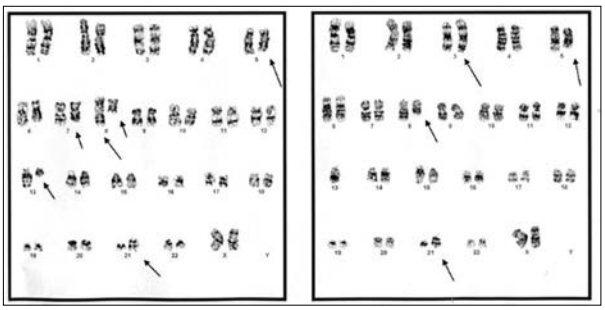

Şekil 2. Olgu 2 (Sekonder AML) konvansiyonel sitogenetik: Kompleks karyotip ve t(8;13)

Abstract: 0514 P-062

MONOZOMİ 7'YE EŞLİK EDEN 7 NUMARALI KROMOZOM ORJİNLİ RİNG/MARKER KROMOZOMA SAHİP MDS-RAEB-2 TANILI BİR OLGU SUNUMU. Çiğdem Aydın[1], Orhan Kemal Yücel[2], Ozan Salim[2], Levent Ündar[2], Sibel Berker Karaüzüm[1]. *[1]Akdeniz Üniversitesi Tıp Fakültesi, Tıbbi Biyoloji ve Genetik Anabilim Dalı, Antalya, [2]Akdeniz Üniversitesi Tıp Fakültesi, İç Hastalıkları Anabilim Dalı, Hematoloji Bilim Dalı, Antalya*

Özgeçmişinde transfüzyon öyküsü olan ve halsizlik yakınması ile başvuran, 30 yaşındaki kadın hastanın tam kan sayımında, anemi ve trombopeni (Hb: 10,9 gr/

dl, MCV: 90 fl, Lökosit: 4960/mm^3, Nötrofil: 1610/mm^3, Lenfosit: 2570/mm^3, Trombosit: 46000/mm^3) saptanmıştır. Açıklanamayan anemi ve trombopeni nedeni ile yapılan kemik iliği biyopsisi, granülositer seride duraklama ve anormal lokalizasyon izlenen, dismegakaryopoezis gözlenen normoselüler kemik iliği şeklinde raporlandırılmıştır. Akım sitometri ile yapılan immünfenotipik incelemede ise %14,3 myeloblast tespit edilmiştir. Olgunun kemik iliği aspirasyon örneğinde yapılan kromozom analizinde 46, XX, ring(7) (p22q22) [7]/46,XX,-7,+mar(7) (p22p13?) [7]/46,XX[23] karyotipi belirlenmiştir. Değerlendirilen 37 metafazın 7'sinde 7q31 lokusunun kaybına neden olan ring yapısında 7 numaralı kromozom, diğer 7 metafazda ise monozomi 7 ve beraberinde marker kromozom belirlenmiştir. Yapılan FISH analizi sonucunda sitogenetik sonuçlar desteklenmiş ve ayrıca, belirlenen marker kromozomun 7q22 ve 7q31 lokuslarının kaybıyla ortaya çıktığı; dolayısıyla 7 numaralı kromozomdan köken aldığı sonucuna varılmıştır. Olgu mevcut bulgularla MDS RAEB-2 (IPSS:3, yüksek risk) tanısı almıştır. Aile içi tam uyumlu verici tarama süreci başlatılmış ve AML tipi indüksiyon tedavisine başlanmıştır (7+3, 100 mg/m^2 ARA-C, 12 mg/m^2 İdarubisin). Tedavinin 28.gününde yapılan yanıt değerlendirilmesinde kemik iliğinde minimal kalıntı hastalık (MKH) %5,3 olarak belirlenmiştir. Sitogenetik analizde ise 46,XX,del(7)(q22) [5]/46,XX,-7,+mar(p22q13?) [2]/46,XX,ring(7)(p22q22) [1]/46,XX[4] gözlenmiş ve sonuçlar FISH ile desteklenmiştir. Re-indüksiyon amaçlı HIDAC tedavi rejimi başlanmış ve yanıt değerlendirilmesinde MKH %3,5 olarak saptanmıştır. Nakil hazırlık süreci devam eden olguya konsolidatif amaçlı 1 siklus Azasitidin tedavisi verilmiştir. HLA tam uyumlu kardeş vericisi olan olguda standart doz myeloablatif hazırlama rejimi eşliğinde allojenik hematopoetik kök hücre nakli kararı alınmıştır. Nakil öncesi kemik iliğinde %3,2 MKH tespit edilmiştir. Sitogenetik analiz sonucunda ise 45,XX,-7[6] /46,XX[9] karyotipi ve FISH analizinde %31 oranında monozomi 7'ye ait sinyal paterni belirlenmiştir. Olgunun kemik iliği nakil ünitesinde tedavi süreci devam etmektedir.

Anahtar kelimeler: MDS, monozomi 7, ring kromozom 7

Abstract: 0407 P-063

MULTİPL MYELOMA'LI HASTADA TRANSLOKASYON(12;22) VARLIĞININ KLİNİK ÖNEMİ.

Mustafa Karagülle[1], Beyhan Durak Aras[2], Neslihan Andıç[3], Sevgi Işık[2], Eren Gündüz[3], Hava Üsküdar Teke[3], Deniz Gören Şahin[3], Olga Meltem Akay[3]. *[1]Yunus Emre Devlet Hastanesi, Hematoloji, Eskişehir, [2]Eskişehir Osmangazi Üniversitesi Tıp Fakültesi, Tıbbi Genetik Anabilim Dalı, Eskişehir, [3]Eskişehir Osmangazi Üniversitesi Tıp Fakültesi, İç Hastalıkları Anabilim Dalı, Hematoloji Bilim Dalı, Eskişehir*

Giriş: Multipl myeloma (MM), plazma hücrelerinin kemik iliğinde birikmesi, proliferasyonu ve monoklonalimmunglobulinsekresyonu ile karakterize klonal bir hastalıktır. Hastaların çoğunda hematopoetik öncül hücrelerin çoğalmasını uyaran, yaşam sürelerini uzatan ya da farklılaşma yeteneklerini baskılayan genetik değişikliklerin varlığından dolayı tanı, tedavi ve prognozun belirlenmesinde sitogenetik çalışmalar büyük önem arzetmektedir. MM'lu hastaların %90'da farklı kromozomları içeren klonalanomaliler tanımlanmıştır. Yapılan çalışmalarda 1 ve 13.kromozom anomalilerinin sık görülmesine rağmen t (12;22) oldukça nadir görüldüğünden bu vakayı olgu sunumu olarak bildirmeye karar verdik.

Olgu: 2 yıldır kronik böbrek yetmezliği tanısıyla rutin hemodiyalize giren 45 yaşında kadın hastada inatçı anemi ve sedimentasyon yüksekliği saptanması üzerine kliniğimize yönlendirilmiş. Hastaya kemik iliği aspirasyonu-biyopsisi yapıldı. Kemik iliği aspirasyon incelemesinde %40 oranında plazma hücresi izlendi.Yapılan incelemelerinde Lambda hafif zincir klonalitesi saptanan hastaya Lambda hafif zincir tip MM tanısı konuldu. Hastanın yapılan sitogenetik incelemesinde komplekskaryotipe (Şekil 1) sahip olduğu belirlendi. Klasik sitogenetik incelemesinde bu hastalarda sık görülen 1. ve 13. kromozom anomalilerinin yanısıra nadir görülen t (12;22)'nde olduğu belirlendi. Otolog kök hücre transplant adayı olan hastaya VAD tedavisi uygulandı. Kemoterapi ile birlikte profilaktik tedavi başlanan hastada tedavi sonrasında genel durumunda bozulma gözlendi. Takiplerinde genel durumu düzelmeyen hasta pnömoni ve solunum yetmezliğinden kaybedildi.

Sonuç: Literatürde t (12;22) olan olgular oldukça azdır. Yapılan çalışmalara göre günümüze kadar 2 MM, 1 MDS, 1 malign melanom ve 1 beyin rabdoid tümör olmak üzere toplam 5 vaka bildirilmiştir. Bu vakalarda prognoza katkısı bilinmemekle birlikte kötü prognoz ile ilişkili olabileceği ileri sürülmüştür. Bizim vakamızda da kompleks karyotipin yanısıra t(12;22) varlığının kötü prognozla ilişkili olabileceği düşünülmüştür.

Anahtar kelimeler: Myelom, prognoz, sitogenetik

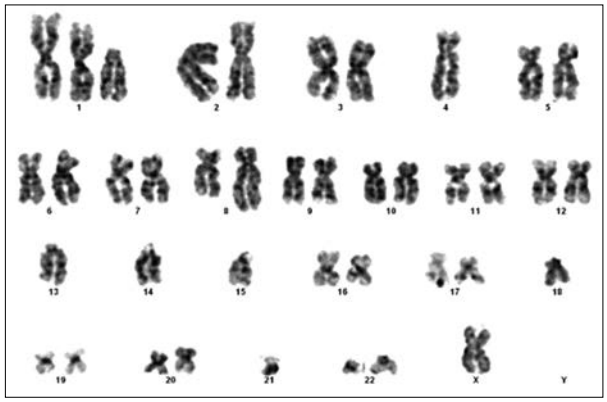

Şekil 1. MM'lu olguda kompleks karyotip ve t(12;22) duplikasyonu

Abstract: 0237 P-064

THE MOLECULAR BASİS OF POLYCYTHAEMİA VERA İN SUDANESE PATİENTS WİTH SPECİAL EMPHASİS TO JAK2 MUTATİONS.

Ibrahim Khider Osman. *Haematology Departement, Al Neelain University*

Background: Primary polycythaemia or polycythaemia Vera is a myeloproliferative disorder characterized by increased red cell mass with low serum erythropoietin level. In recent years, a somatic point mutation in the Janus Kinase 2 (JAK2) gene(1849 G→T,V617F) has been reported to occur in over 90%of patients with polycythaemia vera. Another JAK2 mutation in exon 12 had been described and reported by researchers and the studies showed that JAK2 exon12 mutations can activate erythropoietin signaling pathways.This mutation is now playing an important role in differentiating polycythaemia Vera from erythrocytosis.

Objective: The purpose of this study was to determine the frequency of JAK2V617F and JAK2 exon 12 mutation among Sudanese patients with polycythaemia Vera.

Materials and Methods: A total of 84 patients with polycythaemia were enrolled in this study. females. Six milliliter (ml) of venous blood were collected from each patient, 3.0 ml in ethylene diamine tretraacetic acid (E.D.T.A) container for molecular analysis and 3.0 ml in a plain container for measurement of serum erythropoietin level using enzyme-linked immunoassay (ELISA). For molecular analysis DNA was extracted from EDTA anticoagulated blood sample by GF-1BLOOD DNA EXTRACTION KIT.JAK2 V617F mutation was detected using Allele-specific competitive blocker (ACB)-PCR assay and JAK2 exon 12 mutation was detected by High Resolution Melting analysis technique.

Results: According to patients'history and the results of EPO level, nine (10.7%) out of 84 patients were found to have secondary polycythaemia patient was found to have secondary polycythaemia and 75 (89.3%) of patients had polycythaemia Vera (PV).

The frequency of JAK2 2 mutations (JAKV617F and exon 12) was 94.6% o in Sudanese patients with polycythaemia Vera. JAK2V617F was found in 91%and JAK2 exon 12 mutation in 8.1%of studied patients.the overall mean age of the studied group was 38 years while it was 41 years among those with JAK2V617F mutation and 36 years among those with JAK2 exon 12 mutation; this finding is going with published data which reported that PV is uncommon in individuals younger than 20 years.

The mean of HCT was higher in patients positive for JAK2 exon 12mutation than those positive for JAK2V617F mutation (0.51 1/l and 0.53 1/l respectively), mean of leucocyte count was higher in patients with JAK2V617F mutation than those positive for JAK2 exon 12 mutations. (7.39 and 6.7 X 10 9 / L respectively) and mean Platelets count was higher in patients with JAK2V617F mutation than those positive for JAK2 exon 12 mutations (352 and 279X 10 9 / L respectively).

In summary JAK2 V617F and JAK2 exon 12 mutations are detected in 94.6% of the studied Sudanese polycythaemia Vera patients. The data indicated and exemplified the importance of JAK2V617F and JAK2 exon 12 mutations analysis in a clinical laboratory for the diagnosis of PV.

Keywords: JAK2.Vera, EPO

Hematopoetik Kök Hücre Nakli ve Yüksek Doz Tedaviler

Abstract: 0403 P-065

OTOLOG KÖK HÜCRE NAKLİ DESTEĞİNDE YÜKSEK DOZ KEMOTERAPİ: DÜŞÜK ERKEN MORTALİTE GENEL SAĞ KALIMI ETKİLİYOR MU?.

Serkan Güvenç[1], Fehmi Hindilerden[2], Emine Tülay Özçelik[1], Mehtap Bektaş[1], Hasan Sami Göksoy[2], Reyhan Küçükkaya[2], Mutlu Arat[1].
[1]Şişli Florence Nightingale Hastanesi Hematopoetik Kök Hücre Transplantasyonu Ünitesi, İstanbul, [2]İstanbul Bilim Üniversitesi Tıp Fakültesi, İç Hastalıkları Anabilim Dalı, Hematoloji Bilim Dalı, İstanbul

Giriş: Solid tümörlerin aksine hematolojik kanserlerde kemoterapi dozıu cevap ilişkisi in vitro ve in vivo gösterilmiştir. Burada otolog hematopoetik kök hücre desteği (OHKH) büyük bir çığır açmış, periferik kök hücre toplama teknolojisindeki gelişmeler dünyada en sık uygulanan hücresel tedavi işlemi konumuna gelmesini sağlamıştır. Artık oldukça düşük ve kabul edilebilir transplanta bağlı mortalite (TBM) oranları ile çalışan kök hücre nakli üniteleri, büyük kitlelere hizmet vermektedirler. Son 4 yıldan beri yılda 50 üzerinde bu işlemi gerçekleştiren merkezimizin verilerini geriye dönük olarak inceleyerek, TBM'nin sağ kalıma etkisini, ve hastalık kemoterapi direncinin (KD) uzun dönem sağkalıma etkisini araştırdık.

Hastalar ve Metod: 213 ardışık lenfoma (n=91, NHL: 53 ve HL:38) ve miyelom (n=122) olgusu çalışmaya alındı. Ortanca yaş 55 (19-72), ve K/E =82/138 olup, ortanca takip süresi tüm olgular için 12 ay (3-44) hesaplandı.

Sonuçlar: Hastaların 28'inde (%12.7) KD vardı. Miyelom olguları lenfomalara göre daha yaşlıydı (56,9±7.6 vs 44.3±14.6, p=0.0001) Hazırlık rejimi olarak miyelom olgularında melfelan 200mg/m^2, ve lenfoma olgularında BEAM kullanıldı. Takip sürecinde olgulardan sadece üçü (%1,4) ilk 100 gün (TRM100) içinde (ort. 43 g) transplant işlemine bağlı olarak (infeksiyon, solunum yetmezliği, sepsis) kaybedildi. Erken kaybedilen 3 olgudan sadece birisi kemoterapi dirençliydi. Birinci yıl sonunda miyelom olgularının %95'i (kemorefrakter %62) ve lenfoma olgularının %84'ü (kemorefrakter %56) sağdı (p=0.78). Miyelom olgularının 2 yıllık kümülatif sağ kalımı %78 olup, lenfomalarda %86'dır (p=0.2). Transplant öncesi kemosensitif miyelom olgularının sadece 8/113'ü (%7,1) ve, KD olanların 3/8'i (%37,5) hastalığa bağlı kaybedilirken, kemosensitif lenfoma olgularının 7/72'si (%9,7), ve KD olguların 9/19 (%47,4)'ü takipte kaybedilmiştir. Bu durum istatistiki olarak hem miyelom (p=0.005) hem de lenfomalar (p=0.0001) için anlamlıdır (Şekil 1-2).

Tartışma: Lenfoma ve miyelom olgularında OHKH desteğinde YDKT düşük TRM100 ile karakterizedir. Kemoterapi direncinin TRM100 ve birinci yıl genel sağ kalıma etkisi izlenmezken, ikinci yıl sonrası hem lenfoma hem miyelom olguları için işlem öncesi kemoterapi direnci olmaması anlamlı bir sağ kalım unsurudur. Kemoterapi duyarlı olgularda %80 üzeri 2 yıl üzeri kümülatif sağ kalım izlenmektedir.

Anahtar kelimeler: otolog hematopoetik hücre nakli, miyelom, lenfoma

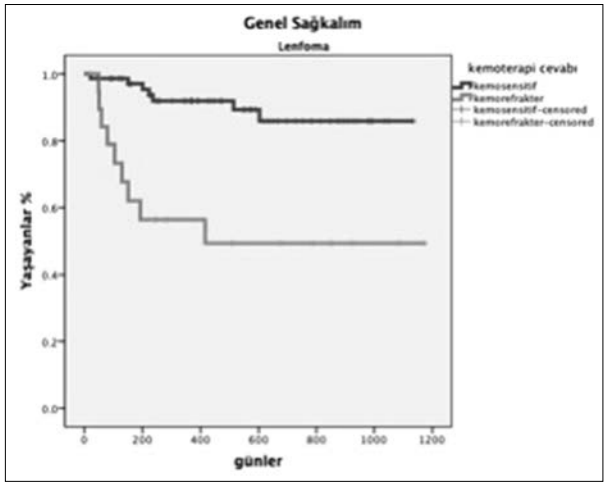

Şekil 1. Lefoma olgularında nakil öncesi kemoteapi duyarlılığı sağkalım için anlamlıdır (p=0.0001)

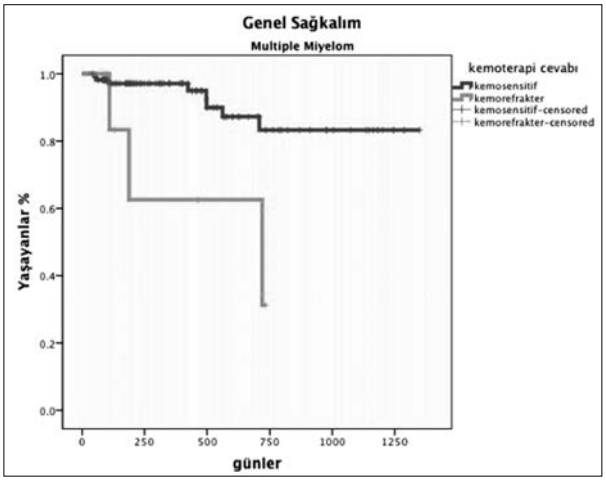

Şekil 2. Miyelom olgularında kemoterapi duyarlılığı sağ kalım ilişkisi kaplan meier sağ kalım eğrisi ve log rank analizi (p=0.005)

Abstract: 0532 P-066

YÜKSEK RİSKLİ ÇOCUK OLGULARDA AKRABA DIŞI KORDON KANI TRANSPLANTASYONU. Gülsün Karasu[1], Vedat Uygun[2], Suar Çakı Kılıç[1], Fügen Pekün[1], Öykü Özbörü[1], Hayriye Daloğlu[2], M. Akif Yeşilipek[2]. *[1]Bahçeşehir Üniversitesi Tıp Fakültesi, Medicalpark Göztepe Hastanesi Çocuk Kemik İliği Nakil Ünitesi, [2]Bahçeşehir Üniversitesi Tıp Fakültesi, Medicalpark Antalya Hastanesi Çocuk Kemik İliği Nakil Ünitesi, Antalya*

Aile içi uyumlu verici bulunamayan allogeneik hematopoetik kök hücre nakillerinde kordon kanı kullanımı son yıllarda hızla artmaktadır. Dünyadaki bankalarda 500.000 in üzerinde KK vardır. 5/6 veya 6/6 uyumlu KK bulunma olasılığı %70 dir. Hemen tüm hastaların en az bir tane 4/6 uyumlu kordon kanı bulabileceği kabul edilmektedir. Tarama işlem süresinin kısa olması da önemli bir avantajdır.

Bu çalışmada akraba dışı kordon kanı nakli yapılan olgularımızın veri dökümü yapılmıştır.

Olgular ve Yöntem: Medicalpark Antalya ve Göztepe Çocuk Kemik İliği Nakil Ünitelerinde Ocak 2011 ile Haziran 2014 tarihleri arasında akraba dışı kordon kanı kullanılarak hematopoetik kök hücre nakli yapılan 54 olgunun verileri retrospektif olarak değerlendirildi.

Sonuçlar: Olguların genel değerlendirme sonuçları Tablo 1 de görülmektedir.

Tartışma: Sonuçlarımız hematopoetik kök hücre nakli gereken aile içi vericisi olmayan hastalar için akraba dışı kordon kanının etkin ve güvenilir bir kök hücre kaynağı olduğunu göstermiştir. Ayrıca hasta grubumuzun yüksek riskli ve acil nakil gerektiren tanılardan oluştuğu görülmektedir. Tarama ve diğer prosedür süreçlerinin kısa olması nedeniyle kordon kanı özellikle acil nakil gereken olgularda akraba dışı vericilere tercih edilebilir. Yurt dışından aldığımız bir kordon kanına 50.000 USD a kadar ulaşan ödemeler yapmak zorunda olmamız nedeniyle doğum oranının yüksek olduğu ülkemizde allojenik amaçlı ve halkın kullanımına açık kordon kanı bankası kurulmasının önemli bir grup hastamıza kök hücre kaynağı sağlanması yanında ülke ekonomisine de katkıda bulunacağı açıktır.

Anahtar kelimeler: Hematopoetik Kök Hücre Nakli, Kordon Kanı

Tablo 1. Akraba dışı kordon kanı nakli yapılan olgularımızın bulguları

n	54
Yaş (Ay, median)	12 (2-160)
Cins (E/K)	31/23
Tanı	
İmmün Yetmezlikler	
SCID	20
Hiper IgE	2
Diğer*	6
Akut Lösemi	
AML	8
ALL	6
Osteopetrozis	8
HLH	3
DBA	1
HLA Uyumu	
6/6	18
5/6	35
4/6	1
TNC (Median) x 10^7	12.1 (1.1-34.0)
$CD34^+$ (Median) x 10^5	10.0 (0.5-55.0)
Nötrofil engrafmanı(gün,median)	16 (9-45)
PLT engrafmanı (gün, median)	24 (8-130)
TRM 50 gün	7/54 (% 12.9)
TRM 100 gün	13/54 (% 24.1)
Hastalıksız yaşam	**33/54 (% 61.1)**
Genel yaşam	**36/54 (% 66.7)**
Ölüm nedenleri	
Akciğer enf.	6
Sepsis	4
GVHD	6
Hastalık progresyonu	2

* Birer olgu; WAS, Chediak Higashi, IPEX, Omenn Send, Ligaz4 eksikliği ve tanımlanamamış immün yetmezlik

Abstract: 0592 P-067

AKUT MİYELOBLASTİK LÖSEMİDE TR1 DE ALLOJENEİK HHN: İNVAZİF FUNGAL İNFEKSİYON GEÇMİŞİNE DİKKAT!. Serkan Güvenç[1], Emine Tülay Özçelik[2], Hasan Sami Göksoy[2], Fehmi Hindilerden[1], Mehtap Bektaş[2], Reyhan Küçükkaya[1], Mutlu Arat[2]. *[1]T.C Bilim Üniversitesi, Hematoloji Bilim Dalı, İstanbul, [2]Şişli Florence Nightingale Hastanesi, Hematopoietik Kök Hücre Transplantasyon Merkezi, İstanbul*

Allo-HHN, birinci veya ikinci tam remisyon (TR1, TR2) sağlanmış M3 dışı-Akut Myeloid Lösemili (AML) hastalarda küratif tedavi seçeneğidir.Sitogenetik faktörler, nakil öncesi hastalık durumu ve lösemi dışı hasta ile ilgili faktörler allo-HHN'nin erken ve geç başarısını etkilemektedir.Özellikle sitogenetik standart riskli hastalar için TR1'de allo-HHN'nin üstünlüğü belirsizdir. Tedavi amacına yönelik, tek merkez, geriye dönük bu çalışmada, Ocak 2011-Kasım 2013 tarihleri arasında allo-HHN uygulanmış ardışık 40 AML'li olgu değerlendirmeye alınmıştır. TR1 ve TR1 dışı hastalarda allo-HHN'nin rolü incelenmiş, genel sağ kalım, hastalıksız sağkalım, erken ve geç transplant ilişkili ölüm irdelenmiştir. Sağ kalım analizleri Kaplan-Meier metodu ile yapılırken, log-rank testi ile yaşam eğrileri üzerine etkisi olan değişkenler değerlendirilmiştir.Ortanca yaş 48 yıl (19-64) idi.Sitogenetik verisi bilinen 28 (%70) olgunun 12'si (%30) yüksek sitogenetik risk grubundaydı.Tanıdan allo-KHN'ye kadar geçen ortanca süre 6,5 ay (2-54)

olup,yaşayan olguların ortalama takip süresi 419 gündü (105-487).24 olgu (%60) TR1'de, 12 olgu (%30) TR2'de, 4 olgu ise (%10) aktif hastalıkla allo-HHN programına alındı.Hazırlık rejimi olarak 32 olguya (%80) miyeloablatif (Bu16-Cy120), 8 hastaya (%20) ise azaltılmış yoğunlukta rejim (Flu150-Bu8) uygulandı.Otuz iki olguda (%80) HLA tam uyumlu kardeş, 7 olguda (%17,5) HLA tam uyumlu akraba dışı verici ve bir olguda (%2,5) haploidentik verici kullanıldı. İki olgu dışındaki tüm hastalara (%95) periferik kök hücre verildi. Primer antifungal profilaksi tüm hastalarda uygulandı. Genel olarak, 30. ve 100. gün transplant ilişkili ölüm oranı sırasıyla %7,5 (n=3) ve %10 (n=4) bulundu. Geç ölüm (>100 gün) 7 olguda (%17,5) görülürken, bunların 3'ü transplant ilişkili idi. Grade 2-4 akut GVHD 20 olguda (%50), kronik yaygın GVHD 8 olguda (%20) gelişti. TR1'de allo-HHN uygulanan 24 olgudan 18'i (%75) halen remisyonda ve hastalıksız olarak takip edilmektedir. TR1 dışında nakil uygulanan 16 olgunun 9'u (%56,5) hastalık nüksü nedeniyle kaybedilmiştir. Sağ kalım analizleri, TR1'de allo-HHN uygulanan olgularda (ortanca 901 gün), TR1 dışı olgulara göre (ortanca 202 gün) daha üstün genel sağkalım ortaya koymuştur (log-rank, GSK p=0,003). Hastalıksız sağ kalımda da benzer sonuçlar saptanmıştır (p=0,007). TR1'de allo-HHN uygulanan olgularda (n=24) yapılan tek değişkenli analizlerde standart risk sitogenetik, yüksek komorbidite indeksi (>=2), tanıda yüksek lökosit sayısı (>30k), cinsiyet, kan grubu uyumsuzluğu ve TR için çift indüksiyon uygulanmasının genel sağ kalıma etkisinin olmadığı gözlenirken, sadece pretransplant invazif fungal enfeksiyon varlığının genel sağkalıma olumsuz etkisi olduğu saptandı (p=0,038, 901 gün vs 553 gün). Kardeş vericisi olan AML hastalarında TR1'de allo-HHN %70 üzeri uzun dönem sağ kalım verisi nedeniyle özendirilebilir.Nakil öncesi gelişmiş invazif mantar enfeksiyonu genel sağ kalım üzerine etkisi olan yegane olumsuz unsurdur.

Anahtar kelimeler: Akut Miyeloblastik Lösemi, Allojeneik hematopoietik hücre nakli, Tam Remisyon 1

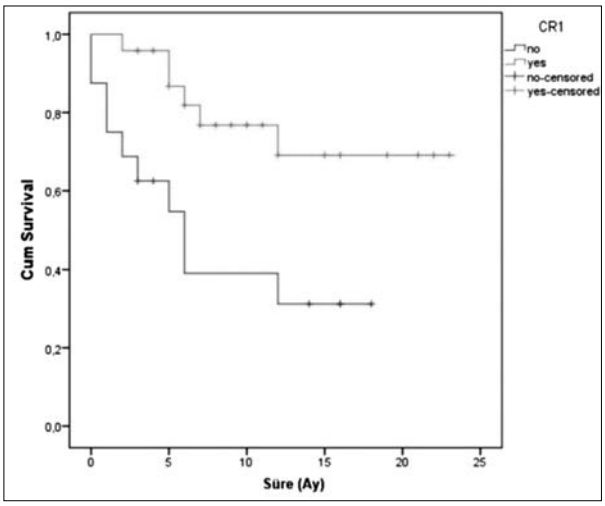

Şekil 1. Hastalıksız Sağ Kalım

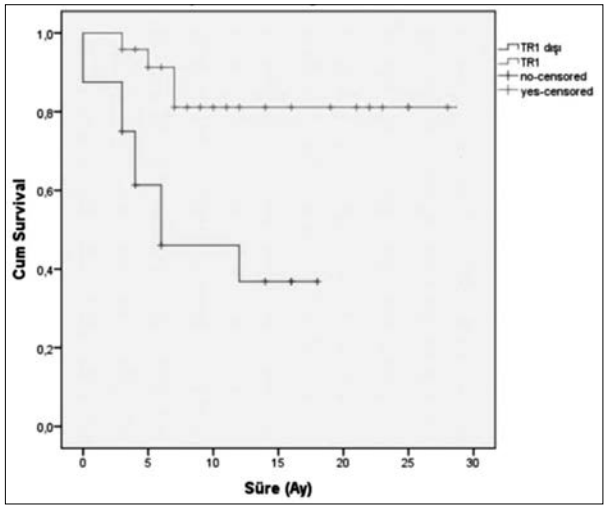

Şekil 2. Toplam Sağ Kalım

Abstract: 0533 P-068

ÇOCUKLARDAKİ GRAFT VERSUS HOST HASTALIĞINDA THERAKOS CELLEX MODELİ İLE EKSTRAKORPOREAL FOTOFEREZ UYGULANMASININ GÜVENİLİRLİĞİ VE SONUÇLARI. Vedat Uygun[1], Hayriye Daloğlu[1], Gülsün Karasu[2], Volkan Hazar[3], M. Akif Yeşilipek[1]. *[1]Bahçeşehir Üniversitesi Tıp Fakültesi, Medicalpark Antalya Hastanesi Çocuk Kemik İliği Nakil Ünitesi, Antalya, [2]Bahçeşehir Üniversitesi Tıp Fakültesi, Medicalpark Göztepe Hastanesi Çocuk Kemik İliği Nakil Ünitesi, Antalya, [3]Akdeniz Üniversitesi Tıp Fakültesi, Pediatrik Hematoloji ve Onkoloji Bilim Dalı, Antalya*

Giriş: Graft versus host hastalığı hematopoetik kök hücre nakli sonrası gelişebilen ve yşam kalitesine ciddi negatif etkisi olan bir komplikasyondur. Steroidler tedavinin ilk basamağını oluşturmakla beraber infeksiyon sıklığında artış, "graft versus leukemia" etkisinde azalma ve sekonder malignani olasılığında artış gibi riskleri de taşımaktadır. Ekstrakorporeal fotoferez tedavisinin GVHH´ye olan düzeltici etkisi immunsupresyona bağlı olmayıp immunmodulasyon aracılığı ile olduğu düşünülmektedir. Bahsedilen riskleri taşımayan bu yöntemin çocuklarda uygulanması bazı zorluklar içermektedir. Bu çalışmada Therakos Cellex modeliyle fotoferez tedavisi uygulanmış GVHH´i olan 17 çocuk hastanın retrospektif değerlendirmesi yapılmıştır.

Yöntem: Hastaların akut ve kronik GVHH değerlendirmesi Glucksbeg ve NIH kriterlerine göre yapıldı. Tedaviye yanıt ise akut GVHH´te etklenen organ evresinde gerileme ve kronik GVHH´te ağırlık düzeyinde gerileme açısından değerlendirilmiştir. Ekstrakorporeal fotoferez rejimi tüm akut ve kronik GVHD hastalarında aynı şekilde uygulandı: ilk 2 ay her hafta 2 gün üstüste, onraki 2 ay 15 ünde bir 2 gün üstüste, daha sonra en az 1 yıl ayda bir 2 gün üstüste. Demografik veriler, fotoferez öncesi GVHH derecesi, fotoferez sırasında yan etkiler, immünsupresfi tedavide değişiklikler ve tedaviye yanıt kaydedildi.

Sonuçlar: Yedi hastada akut GVHH, beşer hastada kronik GVHH ve overlap sendromu saptandı. Akut GVHH´i olan 12 hastanın 11´inde (%90), kronik GVHH´i olan 10 hastanın 7´sinde (%70) hastalıkta gerileme saptandı. Fotoferez öncesi onüç hastada cilt tutulumu mevcuttu ve 11´i tedaviye yanıt verdi (%84). Gastrointestinal tutulum

10 hastada saptandı ve 7´sinde fotoferez tedavisi sırasında düzelme gözlendi (%70). Karaciğer tutulumu olan 4 hastanın hiçbirinde yanıt görülmedi. Ciddi yan etki saptanmadı.

Sonuç: Hastalarımızın GVHH tedavisinde diğer tedaviler de (steroid, kalsinörin ihibitörleri, mezenkimal kök hücre, metotreksat...) uygulanmış olmakla beraber çalışmamız Terakos Cellex modelinin çocuklardaki GVHH tedavisinde güvenilir ve etkin olduğunu göstermektedir.

Anahtar kelimeler: graft versus host hastalığı, fotoferez, çocuk kemik iliği nakli

Abstract: 0086 P-069

ALLOJENİK HEMATOPOİETİK KÖK HÜCRE NAKLİ(ALLOHKHN) YAPILAN HASTALARDA CD34+ KÖK HÜCRE TOPLAMA ETKİNLİĞİ AÇISINDAN ORİJİNAL FİLGRASTİM (NEUPOGEN), BİYOBENZER FİLGRASTİM (LEUCOSTİM) VE LENOGRASTİM (GRANOCYTE) İÇEREN DEĞİŞİK GCSF AJANLARININ ETKİNLİĞİ.

Serdar Şıvgın, Muzaffer Keklik, Esen Karakuş, Gülsah Akyol, Gökmen Zararsız, Musa Solmaz, Leylagül Kaynar, Bülent Eser, Mustafa Çetin, Ali Ünal. *Erciyes Üniversitesi Tıp Fakültesi, Erişkin Hematoloji Bilim Dalı, Kayseri*

Giriş-Amaç: Bu çalışmada, Allojenik hematopoietik kök hücra nakli (alloHKHN) yapılan hastalarda CD34+ kök hücre toplama etkinliği açısından orijinal filgrastim (Neupogen®), biyobenzer filgrastim (Leucostim®) ve Lenograstim (Granocyte®) içeren değişik GCSF ajanlarının etkinliğinin araştırılması amaçlanmıştır.

Gereç-Yöntem: Allojenik HKHN yapılmış 243 hasta ve onların 243 sağlıklı donörleri (verici) retrospektif olarak analiz edildi. Hasta dosyalarından kök hücre toplama ile ilgili veriler kaydedildi. Hücre toplama işlemi sonucunda toplanan CD34+ sayılarında, orijinal filgrastim (Neupogen®), biyobenzer filgrastim (Leucostim®) ve Lenograstim (Granocyte®) kullanımının etkinliği araştırıldı.

Bulgular: Retrospektif olarak toplam 243 hasta ve donor araştırıldı. Donor ve hasta özellikleri Tablo 1'de gösterilmiştir. Donorlerin 133'ü (%54.7) erkek ve 110'u (%45.3) kadın idi. Hasta tanıları açısından; akut myeloid lösemi (AML) (110 hasta, %45.2), akut lenfoid lösemi (ALL) (61 hasta, %25.1), aplastik anemi (37 hasta, %15.2), lenfoma (14 hasta, %5.9) ve diğerleri (21 hasta, %8.6) şeklinde idi. Nakil için gerekli olan en az $5x10^6$ CD34+/kg miktarında hücre toplamak için yapılan aferez işlem sayısı Neupogen® grubunda 2 (min-max:1-4), Granocyte® grubunda 2 (min-max:1-4) ve Leucostim® grubunda 1 (min-max:1-3) idi. İstatistiksel olarak anlamlı farklılık yok idi (p>0.05). Kullanılan GCSf median dozları (µg/kg/day); Neupogen® grubunda 10.00 (min-max:7.00-12.00), Leucostim® grubunda 8.00 (min-max:7.25-9.00) ve Granocyte® grubunda 8.50 (min-max:6.00-9.50) idi. İstatistiksel olarak anlamlı farklılık yok idi (p=0.067). Toplanan total CD34+ hücre sayısı ($x10^6$/kg) Neupogen® grubunda 7.64 (min-max:4.09-13.86), Leucostim® grubunda 13.43 (min-max:8.15-23.38 ve Granocyte® grubunda 5.45 (min-max:4.28-9.40) idi.

Sonuç: Biyobenzer Filgrastim (Leucostim®), periferik kök hücre toplama gücü açısından, allojenik hematopoietik kök hücre nakli vericilerinde orijinal filgrastim (Neupogen®) ile benzer etkinlik gösterebilir.

Anahtar kelimeler: allojenik hematopoietik kök hücre nakli, biyobenzer, filgrastim

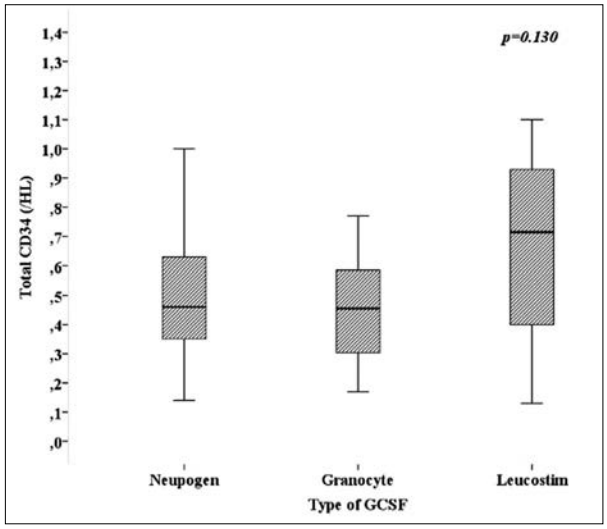

Şekil 1. Her 3 ajana ait periferik kök hücre sayıları(mikrolitrede)

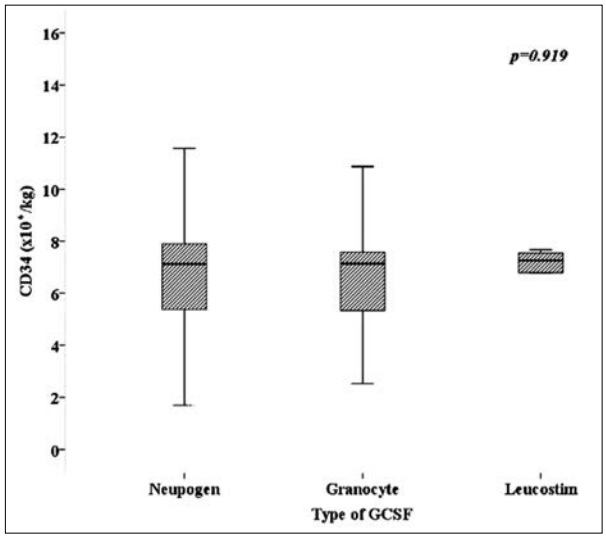

Şekil 2. Her 3 ajana ait periferik kök hücre sayıları (10x6/kg)

Abstract: 0303 P-070

MULTİPL MYELOMADA ÇİFT KÖK HÜCRE NAKLİ (OTO/ALLO): TEK MERKEZ DENEYİMİ.

Ali Hakan Kaya, Emre Tekgündüz, Filiz Bekdemir, Hikmetullah Batgi, Bilge Uğur, Sinem Namdaroğlu, Ömür Kayıkçı, Murat Çınarsoy, Kübra Taşkın, Mehmet Sinan Dal, Şerife Koçubaba, Fevzi Altuntaş. *Dr. Abdurrahman Yurtaslan Ankara Onkoloji Hastanesi, Hematoloji ve Kök Hücre Nakil Kliniği, Ankara*

Giriş: Günümüzde performansı uygun multipl miyelom (MM) olgularında otolog kök hücre destekli yüksek doz melfelan (otolog hematopoyetik kök hücre nakli; oto-HKHN) standard tedavi olarak kabul edilmektedir. Yeni nesil ilaçların oto-HKHN ile kombinasyonu, konsolidasyon ve idame tedaviyi içeren bütüncül yaklaşımlar ile MM olgularında sağkalım artmıştır. Ancak beklenen yaşam süresi açısından bakıldığında elde edilen yaşam sürelerinin anlamı genç ve yaşlı popülasyonda biri birinden farklıdır. Bu nedenle özellikle genç ve yüksek riskli hastalarda sağlanan yaşam süreleri beklentileri karşılamaktan

uzaktır. Gerek graftın tümör hücresi içermemesi, gerekse graft versus myeloma (GVM) etkisi nedeniyle allogeneik hematopoyetik kök hücre naklinin (allo-HKHN) oto-HKHN'ne göre teorik üstünlüğü bulunmaktadır. Ancak yüksek transplant ilişkili mortalite ve nüks nedeniyle allo-HKHN standart bir tedavi değildir. Burada oto-HKHN sonrası allo-HKHN uygulanan genç MM olgularımızdaki deneyimimizi paylaşıyoruz.

Materyal-Metod: Merkezimizde Haziran 2010 - Ocak 2013 arasında MM tanısıyla oto-HKHN sonrasında HLA uyumlu akraba vericiden allo-HKHN yapılmış olan 7 hastanın sonuçları geriye dönük olarak değerlendirilmiştir.

Bulgular: Çalışmaya medyan yaşı 38 (25-51) olan, 4 erkek ve 3 kadın olmak üzere toplam 7 hasta katıldı. Hastaların tümüne MEL200 hazırlama rejimiyle oto-HKHN sonrasında periferik kan kaynaklı allo-HKHN uygulandı. Hastaların klinik ve demografik özellikleri Tablo-I'de özetlenmiştir. Allo-HKHN'ne iki hasta tam remisyonda, bir hasta VGPR ve iki hasta kısmi remisyonda girdi. Öte yandan iki olguda stabil hastalık saptandı. Hastalardan biri posttransplant 39. günde kandida sepsisi, diğeri posttransplant 180. günde grade 3 akut graft versus host hastalığı (GVHH) ve nüks hastalık nedeniyle kaybedildi. Yaşayan 5 olguda hastalıksız sağ kalım medyan 650 gün (530-1170 gün arasında) olarak izlendi.

Sonuç: Allo-HKHN küratif potansiyeli olan bir tedavi seçeneğidir, fakat yüksek TRM riski nedeniyle seçilmiş genç ve kötü risk grubunda olan hastalarda standart olmamakla birlikte kullanılmaktadır. Günümüzde MM hastalarında allo-HKHN yüksek transplant ilişkili mortalite nedeniyle standart bir tedavi olarak önerilmemektedir. Kaybedilen olgulardan birine ilerleyici hastalık ile myeloablatif hazırlama rejimi kullanılarak allo-HKHN uygulandı. Halen hayatta olan hastalar değerlendirildiğinde medyan 650 gün (530-1170) süreyle %70 hastalıksız sağ kalım elde edildiği görüldü. Özellikle seçilmiş genç ve yüksek riskli MM hastalarında oto-HKHN ile tümör redüksiyonu sağlandıktan sonra, azaltılmış yoğunluklu allo-HKHN ile GVT etkisinden faydalanmak akılcı olabilir.

Anahtar kelimeler: multipl myelom, otolog ve allogeneik KHN

Tablo 1. Multipl Myeloma Tanılı oto+allo-HKHN Uygulanan Hastaların Klinik ve Demografik Özellikleri

Hasta	*Yaş*	*Cinsiyet*	*Nakil öncesi hastalık durumu*	*Hazırlama rejimi*	*Akut GVHH*	*Kronik GVHH*	*Son durum*
1	38	E	OKHN sonrası: PR	Flu-Mel	karaciğer ve cilt	yok	+180: relaps ve GVHD nedeniyle ex
2	37	E	OKHN sonrası: VGPR	FluBuATG	cilt	Cilt, göz, akciğer	+1170: hayatta ve TR
3	41	E	OKHN sonrası: İlerleyici (aktif) hastalık	CyTBI	yok	yok	+39: kandidemi ilişkili sepsis nedeniyle ex
4	25	E	OKHN sonrası: PR	FluBuATG	yok	yok	+700: hayatta ve TR
5	51	K	OKHN sonrası: İlerleyici (aktif) hastalık	FluBuATG	yok	yok	+650: hayatta ve TR
6	42	K	OKHN sonrası: TR	FluBuATG	yok	yok	+565: hayatta ve TR
7	31	K	OKHN sonrası: TR	FluBuATG	yok	yok	+530: hayatta ve TR

E: erkek; **K:** kadın; **GVHH:** graft versus host hastalığı; **OKHN:** otolog kök hücre nakli; **PR:** parsiyel remisyon; **VGPR:** çok iyi kısmi yanıt; **TR:** tam remisyon

Abstract: 0301 P-071

İKİ DİZE MOBİLİZASYONA DİRENÇLİ OLGULARDA PLERİXAFOR İLE HEMATOPOYETİK KÖK HÜCRE MOBİLİZASYONU: TEK MERKEZ DENEYİMİ. Emre Tekgündüz, Ali Hakan Kaya, Filiz Bekdemir, Hikmetullah Batgi, Bilge Uğur, Sinem Namdaroğlu, Ömür Kayıkçı, Şerife Koçubaba, Murat Çınarsoy, Kübra Taşkın, Fevzi Altuntaş. *Dr. Abdurrahman Yurtaslan Ankara Onkoloji Hastanesi, Hematoloji ve Kök Hücre Nakil Kliniği, Ankara*

Giriş-Amaç: Günümüzde hematopoyetik kök hücre mobilizasyonunda çoğu merkezde ilk sırada tek başına G-CSF, başarısızlık durumunda ise ikinci basamak olarak kemoterapi ile birlikte G-CSF (KT+G-CSF) uygulanmaktadır. Fakat %5 olguda en az iki dize tedaviye karşın mobilizasyon başarısızlığı ile karşılaşılmaktadır. SDF-1α ve CXCR4 arasındaki etkileşim kök hücre trafiğinde ve kök hücrelerin kemik iliğinde tutunmasında anahtar düzenleyici olarak rol oynamaktadır. Plerixafor CXCR4/SDF-1a etkileşimini geriye dönüşümlü olarak engellemektedir. Bu şekilde kemik iliğinden dolaşıma kök hücrelerin salınımını sağlamaktadır. Bu analizde kliniğimizde mobilizasyon başarısızlığı gelişen 20 olgumuzda plerixafor ile kök hücre mobilizasyonu deneyimimizi paylaşmayı amaçladık.

Yöntem-Bulgular: Merkezimizde Haziran 2011 ile Mayıs 2014 tarihleri arasında 324 olguya periferik kök hücre mobilizasyonu yapıldı. 324 olgunun 20 (%6)'sinde mobilizasyon başarısızlığı gözlendi. Hastaların 7'si kadın, 13'ü erkek, median yaşı 49 (19-65) idi. Mobilizasyon başarısızlığı olan hastaların tanıları şu şekildeydi: Hodgkin lenfoma (n:8), Non-hodgkin lenfoma (n:6), multipl myeloma (n:5) ve lenfoblastik lenfoma (n:1). G-CSF ve KT + G-CSF ile iki dize mobilizasyona rağmen yeterli (> 2×106/kg CD34+ hücre) hematopoyetik kök hücre toplanamayan olgularda plerixafor + G-CSF standart doz ve şemada uygulandı. Olguların 5'inde (%25) tek doz, 10'unda (%50) 2 doz, 4'ünde (%20) 3 doz ve 1'inde (%5) 4 doz plerixafor kullanıldı. Toplanan CD34+ kök hücre sayısının medyan $4{,}30x10^6$/kg ($1{,}35x10^6$ – $10{,}15x10^6$/kg) olduğu görüldü. Üç olguda (%15) plerixafor ile $<2x10^6$/kg CD34+ hücre toplandı. Plerixafor kullanımı ile ilişkili en sık yan etkilerin hafif düzeyde gastrointestinal rahatsızlık ve injeksiyon yerinde eritem olduğu gözlendi.

Sonuç: Lenfomada %10-50 ve multipl myelomda ise %5-25 olguda mobilizasyon başarısızlığı bildirilmektedir. Mobilizasyon başarısızlığında etkin bir ilaç olan plerixaforun üç farklı uygulama alanı olabilir: mobilizasyon başarısızlığı açısından yüksek riskli hastalarda up-front kullanım, mobilizasyon sürecinde yeterli kök hücre toplanamayacağı anlaşılan olgularda preemptif uygulama ve G-CSF ve/veya G-CSF/KT kombinasyonlarına dirençli olgularda üçüncü basamakta kurtarma amaçlı. Biz çalışmamızda iki dize mobiliazyona dirençli olgularda plerixaforu kurtarma amaçlı kullandık. Çalışmaya alınan 20 olgunun 17(%85)'sinde yeterli CD34+ kök hücre toplandı. Plerixafor ile başarılı mobilizasyon sağlanan olgular değerlendirildiğinde çoğu olguda (n:15; %87) iki günlük uygulamanın yeterli olduğu gözlendi. Plerixafor genel olarak çok iyi tolere edilen ve kök hücre mobilizasyonu başarı oranı yüksek bir yaklaşım olarak kabul edilmelidir. Özellikle risk bazlı uygulamalar ve preemptif kullanım ile başarısız mobilizasyonların neden olduğu vakit kaybı önlenebilir ve böylece daha başarılı sonuçlar elde edilebilir.

Anahtar kelimeler: mobilizasyon, plerixafor

Abstract: 0087 P-072

ALLOJENİK HEMATOPOİETİK KÖK HÜCRE NAKLİ (ALLOHKHN) YAPILAN HASTALARDA NAKİL ÖNCESİ KEMİK İLİĞİ DEMİR DÜZEYLERİNİN NAKİL SONRASI PROGNOZLA İLİŞKİSİ. Serdar Şıvgın[1], Sinan Nazlim[2], Süleyman Baldane[1], Muzaffer Keklik[1], Gökmen Zararsız[3], Leylagül Kaynar[1], Bülent Eser[1], Mustafa Çetin[1], Ali Ünal[1]. *[1]Erciyes Üniversitesi Tıp Fakültesi, Erişkin Hematoloji Bilim Dalı, Kayseri, [2]Erciyes Üniversitesi Tıp Fakültesi, Patoloji Anabilim Dalı, Kayseri, [3]Erciyes Üniversitesi Tıp Fakültesi, Biyoistatistik Anabilim Dalı, Kayseri*

Kapsam: Demir birikimi lösemi tanısı alan hastalarda ve allojenik hematopietik kök hücre nakli (HKHN) olanlarda önde gelen ölüm sebepleri arasındadır.

Method: Bu çalışmada, allojenik hematopietik kök hücre nakli olan hastaların kemik iliği (Kİ) demir depolarını retrospektif olarak değerlendirdik (n=125). HKHN öncesi yapılmış olan en son Kİ biyopsi örnekleri elde edilerek, standart skorlama sisteminin (1-4 arası) kullanıldığı skorlama ile Kİ demir düzeyi kör olarak belirlendi.

Bulgular: Çalışmaya toplam 125 hasta dahil edildi. Hastaların 76'sı (%60.8) erkek, 49'u (%39.2) kadın idi. Nakil öncesi median serum ferritin seviyesi 1023.00 ng/mL (min-max: 393.80-1627.50) bulundu. Hastaların çoğunluğunun tanısı akut lösemi (83 hasta, %66.4) ve lenfoma (20 hasta, %16.0) idi. Nötrofil engraftmanı için median süre 14.00 gün (min-max:13.00-16.00) ve trombosit için 11.00 gün (min-max:10.00-14.00) idi. Toplam 50 (%40) hasta, ya primer hastalık nedeniyle ya da sekonder komplikasyonlar nedeniyle (enfeksiyon, kanama) nakil sonrası dönemde öldü. Tüm yaşam süresi (TYS) ve hastalıksız yaşam süresi (HYS) açısından, Kİ demir düzeyi arttıkça hasta yaşam süresi kısalmakta idi ve bu istatistiksel olarak anlamlı bulundu (TYS için p<0.001 ve HYS için p=0.012).

Sonuç: Kİ demir düzeylerinin belirlenmesi, allojenik HKHN yapılan hastalarda risk belirleme açısından önemli bir prognostik belirteç olabilir

Anahtar kelimeler: allojenik hematopoietik kök hücre nakli, demir birikimi, kemik iliği

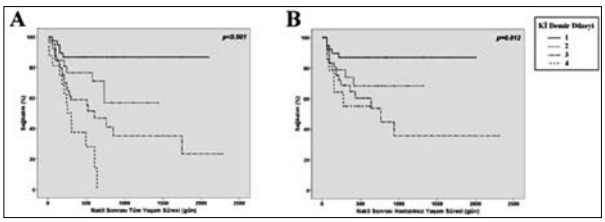

Şekil 1. Hastaların kemik iliği demir düzeyleri ile yaşam ilişkisi eğrileri (Tüm yaşam süresi ve hastalıksız yaşam süresi)

Abstract: 0642 P-073

NON HODGKİN LENFOMA TANILI HASTALARDA HAPLOİDENTİK HEMATOPOETİK KÖK HÜCRE NAKLİ SONUÇLARIMIZ. Demet Çekdemir[1], Elif Birtaş Ateşoğlu[2], Cengiz Bal[3], İmran Dora[1], Bekir Koşan[1], Eda Er[1], Banu Sarıtaş[1], Neslihan Başkan[1], Serap Kural[1], Emel Güçyener[1], Türkan Özdaş[1], Neslihan Tiryaki[1], Zafer Gülbaş[1]. *[1]Özel Anadolu Sağlık Merkezi Hastanesi, Kemik İliği Nakil Merkezi, Kocaeli, [2]Kocaeli Üniversitesi Tıp Fakültesi, İç Hastalıkları Anabilim Dalı, Hematoloji Bilim Dalı, Kocaeli, [3]Osmangazi Üniversitesi Bioistatistik Bölümü, Eskişehir*

Giriş: Çalışmamızda, Non Hodgkin Lenfoma tanılı hastalarda Haploidentik Hematopoetik Kök Hücre Nakli (HKHN) sonuçları sunulmuştur.

Materyal-Metod: Temmuz 2010 ile Nisan 2014 tarihleri arasında, Non Hodgkin Lenfoma tanılı, Haploidentik HKHN yapılan 15 hastanın verileri sunulmuştur. Nakil öncesinde hastaların kemoterapi ile hastalıklarında en az %50 yanıt elde edilme şartı aranmıştır. Hastaların %73.3'ünde nakil öncesinde aktif hastalık mevcuttu. Toplanan ürüneT hücre deplesyonu yapılmadı. GVHD proflaksisi için siklofosfamid + siklosporin + mikofenolat mofetil kullanıldı. Posakanazol ve asiklovir nakil gününde, piperasillin tazobakatam ise nötropeni gelişince proflaktik olarak başlandı. Hastalara ait karakteristik özellikler Tablo 1'de özetlendi.

Bulgular: Hastaların genel karakteristik özellikleri Tablo 1'de belirtilmiştir. Mortalite oranları 100 gün %20, 1 yıl %42.9 bulunmuştur. Klinik sonuçlar Tablo 2'de özetlenmiştir.

Sonuç: Otolog nakil sonrasırelaps olan HLA eş donörü ve Akraba Dışı donörü bulunamayan hastalarda Haploidentik nakil klinikte etkili bir seçenek olarak görülmüştür.

Anahtar kelimeler: Non Hodgkin Lenfoma, Haploidentik Hematopoetik Kök Hücre Nakli

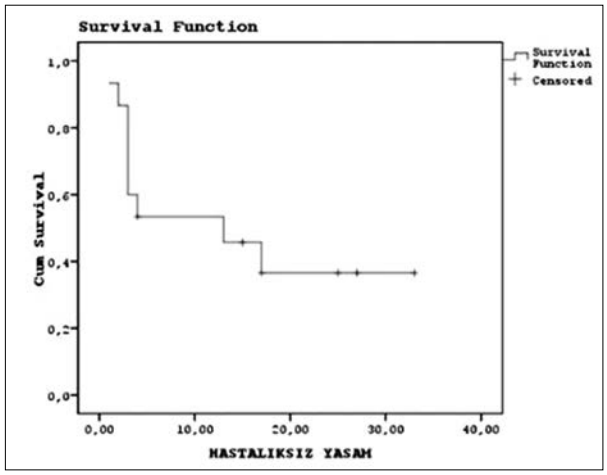

Şekil 1. Hastalıksız Yaşam

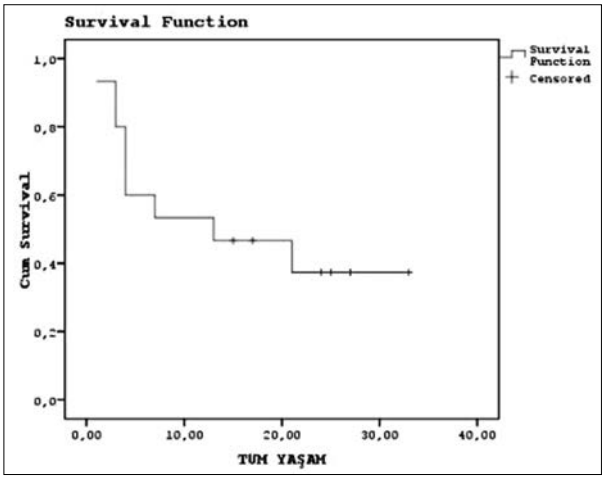

Şekil 2. Tüm Yaşam

Tablo 1. Hastaların Genel Karakteristik Özellikleri

Değişkenler	*Haploidentik (n=15)*
Yaş[1]	41 ± 4.2
Cins (K/E)	2/13
Hastalık durumu	
Remisyon	4 (%26.7)
Aktif	11 (%73.3)
TBI	
Yok	4 (%26.7)
Var	11 (%73.3)
Verilen Kök hücre[1] (miü/kg)	9.28±0.7
İzlem süresi[1] (gün)	407.2±83.9

[1]; ortalama

Tablo 2. Klinik Sonuçlar

Değişkenler	*(n=15)*
Nötrofil engraftman süresi[1](gün	16.1±0.66
Trombosit engraftman süresi[1](gün)	20.6±2.73
Yatış süresi[1](gün)	35 (28-59)
Dökümante Bakteriyel Enfeksiyon	7 (%46.7)
Dökümante Viral Enfeksiyon	12 (%80)
VOD	1 (%6.7)
Engrafman Yetmezliği	1 (%6.7)
aGVHD	6 (%50)
Mortalite (100 gün)	3/15 (%20)
Mortalite (1 yıl)	6/14 (%42.9)
Hastalıksız Yaşam (Ay)	11.3±2.7
Tüm Yaşam (Ay)	13.4±2.7

[1]; ortalama

Abstract: 0650 P-074

HEMOTOLOJİK MALİGNİTELERDE TREOSULFANLI HAZIRLAMA REJİMLERİ İLE YAPILAN ALLOJENİK HEMATOPOETİK KÖK HÜCRE NAKLİ SONUÇLARI: TEK MERKEZDEN 7 OLGU SUNUMU. İbrahim Eker[1], Gökhan Özgür[2], Orhan Gürsel[1], Murat Yıldırım[2], Oğuzhan Babacan[1], Ferit Avcu[2], Ahmet Emin Kürekçi[1].
[1]Gülhane Askeri Tıp Fakültesi, Çocuk Hematolojisi Bilim Dalı, Ankara, [2]Gülhane Askeri Tıp Fakültesi, Hematoloji Bilim Dalı, Ankara

Giriş: Treosulfan (Treo) busulfan (Bu)'ın struktürel analoğu olan, alkilleyici bir ajandır. Hematolojik malignitelerin ve solid tümörlerin tedavisinde yaygın bir şeklide kullanılmaktadır. Öngörülebilir farmakokinetiği, engraftman için yeterli immünsüpresif etkinliği ve halihazırda kullanılmakta olan diğer ajanlara göre çok daha yüksek olan antilösemik etkisi, son yıllarda treosülfanı hematolojik maligniteler için yapılan nakillerin hazırlama rejimlerinin önemli bir bileşeni haline getirmiştir. Burada, Gülhane Askeri Tıp Akademisi, Hematopoietik Kök Hücre Transplantasyon Merkezi'nde, hematolojik maligniteli çocuk ve erişkin hastalarda total vücut ışınlaması kullanılmadan, treosülfanlı hazırlama rejimleri ile yapılan hematopoietik kök hücre transplantasyonu (HKHT) sonuçları sunulmuştur.

Olguların Sunumu: Merkezimizde Eylül 2012, Ocak 2014 tarihleri arasında, yaşları 4-40 yıl arasında olan 7 olguya, yüksek risk lösemi (6 AML, 1 ALL) tanısıyla Treo'lu hazırlama rejimi kullanılarak HKHT yapıldı. Olguların demografik özellikleri ve HKHT bilgileri Tablo 1'de özetlenmiştir. Üç hasta ilk tam remisyonda, diğer hastalar ise >= 2. tam remisyonda idiler. Olguların ikisi önceden TBI'lı HKHT yapılmış olgularken, diğer ikisi de önceden yoğun anti-lösemik tedavi almış olgulardı, üç olguda ise başka bir risk faktörü yoktu. Nakillerin üçü periferik, diğerleri ise kemik iliği kaynaklı kök hücre kullanılarak uygulandı. Olguların beşinde donör tam uyumlu kardeş verici iken (bir tanesi singeneik nakil), bir olguda haploidentik HKHT uygulandı. Tüm hastaların hazırlama rejimi toplam 36 g/m^2 dozunda treosulfan içermekteydi.

Tablo 1. Olguların demografik özellikleri ve nakil bilgileri

Sıra numarası	Yaş (Yıl)	Cinsiyet	Tanı	Nakil Esnasındaki Hastalık Durumu	Tanıdan Treosulfanlı Nakile Kadar Geçen Süre (Ay)	Diğer Risk Faktörleri	Graft	Treosulfan (g/m^2)	Hazırlama Rejiminde Kullanılan Diğer Ajanlar	Donor	GVHH profilaksisi	Komplikasyonlar	Relaps (Ay)	Takip süresi (Ay)	Son Hastalık Durumu
1	14	K	ALL	4 TR	60	Önceden TBI'lı HKHT	PKH	3X12	Cyc 2 X 60 mg/kg	Tam uyumlu kardeş	Mtx + CyA	Yok	9	20	TR
2	12	K	AML	2 TR	54	Yoğun anti-lösemik tedavi	PKH	3X12	Cyc 2 X 60 mg/kg + Etoposid 2 x 30 mg/kg	Tam uyumlu kardeş	Mtx + CyA	Yok	Yok	15	TR
3	4	E	AML	1 TR	8	Yok	Kİİ	3X12	Cyc 2 X 60 mg/kg + Etoposid 2 x 30 mg/kg	Tam uyumlu kardeş	Mtx + CyA	Yok	4	6	Aktif ela
4	4	K	AML	1 TR	7	Yok	Kİİ	3X12	Cyc 2 X 60 mg/kg	Singeneik	Yok	Yok	Yok	10	TR
5	40	K	AML	1 TR	2	Yok	PKH	3X12	Flu 5 x 30 mg/m^2	Tam uyumlu kardeş	Yok	Yok	5	9	Aktif ela
6	22	E	AML	2 TR	24	Yoğun anti-lösemik tedavi	Kİİ	3X12	Flu 5 x 30 mg/m^2	Tam uyumlu kardeş	CyA	HBV reaktiv + Sepsis	Yok	1	TR ela
7	20	E	AML	2 TR	8	Önceden TBI'lı HKHT	Kİİ	3X12	Tiotepa 2 x 5 mg/kg + Flu 3 x 50 mg/m^2	Haploidentik	Cyc 2x60 mg/kg + Tacro + MMF	Hemorajik sistit	Yok	2	TR ela

E: Erkek
K: Kadın
ALL: Akut lenfoblastik lösemi
AML: Akutlmyeloblastik Lösemi
TR: Tam remisyon

TBI: Total Vücut Işınlaması
PKH: Periferik Kök Hücre
Kİİ: Kemik İliği
Cyc: Siklofosfamid
Flu: Fludarabin

GVHH: Graft Versus Host Hastalığı
Mtx: Metotreksat
CyA: Siklosporin
Tacro: Takrolimus
MMF: Mikofenolat mofetil

Sonuçlar: Tüm hastalarda tam engraftman sağlandı. Hastalar ortalama +38 (35-42) günde taburcu edildi. İki olguda hemorajik sistit, HBV reaktivasyonu ve sepsis

şeklinde komplikasyonlar gelişirken, beş olguda herhangi bir komplikasyon gözlenmedi. Üç olguda HKHT sonrası 4-9 ay arasında değişen süreler içerisinde relaps gelişirken, diğer dört olguda primer hastalığın relapsı gelişmedi. Olguların üçü TR'de ve komplikasyonsuz olarak 10-20 aydır takip edilmekte iken (tümü pediatrik olgular), ikisi tedaviye refrakter primer hastalık relapsı, diğer ikisi de TR'de olmalarına rağmen gelişen komplikasyonlar nedeniyle kaybedildi.

Tartışma: Literatürde, özellikle pediatrik myeloid malignitelerde ve ikinci HKHT'de Treo'nun Bu ile eşit myeloablatif, immünosüpresif ve sitotoksik etkinliğinin olduğu, fakat Bu'dan daha iyi splenik B ve T lenfosit deplesyonu sağladığı bildirilmektedir. Fakat, olgularımızdaki tecrübelerimizin de desteklediği gibi, Bu'nun aksine Treo'da nöbet, ciddi mukozit veya hepatotoksisite komplikasyonları çok daha az görülmektedir. Bu nedenlerle de Treo radyoterapisiz hazırlama rejimlerinde, özellikle pediatrik olgularda giderek Bu'nun yerini almaktadır. Treo'nun özellikle erişkin hematolojik malignitelerinde yapılan HKHT'de kullanımının güvenilirliği ve etkinliği ile ilgili ileri çalışmalara ihtiyaç duyulmaktadır.

Anahtar kelimeler: Transplantasyon, Lösemi, Treosulfan

Abstract: 0404 P-075

YÜKSEK DOZ KEMOTERAPİ ADAYI MİYELOM OLGULARININ KARDİYAK FONKSİYONLARININ DEĞERLENDİRMESİNDE KARŞILAŞILAN ANORMALLİKLER.

Nurcan Arat[1], Songül Usalp[1], Tülay Özçelik[3], Serkan Kahraman[1], Serkan Güvenç[2], Mutlu Arat[3], Çavlan Çiftçi[1]. *[1]İstanbul Bilim Üniversitesi Tıp Fakültesi, Kardiyoloji Anabilim Dalı, İstanbul, [2]İstanbul Bilim Üniversitesi Tıp Fakültesi, İç Hastalıkları Anabilim Dalı, Hematoloji Bilim Dalı, İstanbul, [3]Şişli Florence Nightingale Hastanesi, Hematopoetik Kök Hücre Transplantasyonu Merkezi, İstanbul*

Giriş: Otolog hematopoetik kök hücre (OHKH) desteğinde yüksek doz kemoterapi (YDKT) öncesi kardiyak anormalliklerin derecesi HKHN sonrası morbidite riskini etkileyebilir. Miyelom olgularının ileri yaş grubu (>55) olmaları da koroner arter hastalığı açısında ayrı bir risk oluşturmaktadır. Multipl miyelom (MM) hastalarında YDKT öncesi değerlendirmede kardiyak fonksiyonel ve anatomik durum konusunda ayrıntılı çalışmalara rastlanmamıştır.

Amaç: Tek merkezde, nakil öncesi kardiyolojik değerlendirmede kardiyovasküler anormalliklerin sıklığının tespiti ve tanımlanması, geriye dönük analizi amaçlandı.

Yöntem: Merkezimizde OHKH desteğinde YDKT uygulanması planlanan 88 ardışık olgunun tüm klinik, EKG ve ekokardiyografi (transtorasik ekokardiyografi, TTE) verileri kaydedildi. YDKT öncesi hastalarda kardiyak fonksiyonlar ve kardiyak anormalliklerin sıklığı araştırıldı. Kardiyolojik parametreler üzerinde farklı nakil öncesi kemoterapi (KT) rejimlerinin etkisi analiz edildi.

Bulgular: MM ile takip edilen 88 hasta (K/E:31/57, 57,9±7.4 yıl) çalışmaya dahil edilmiştir Hastaların%37,5'undaYDKT öncesi radyoterapi öyküsü vardı. Değerlendirilen hastalarda aort yetersizliği %29,3, pulmoner arter hipertansiyon %5,3, mitral yetmezlik %60, triküspit yetersizliği %50, EF'de azalma %10,4, artmış sol atriyal çapı %22,7 oranında, sol ventrikül hipertrofisi %40, diyastolik disfonksiyon 76,9 %ve perikardiyal efüzyon %5,3 oranında saptandı. EKG'de düşük voltaj saptanması prekordiyal derivasyonlarda %23,6 ve ekstremite derivasyonlarında ise %8,3, zayıf R dalga progresyonu %16,7, yalancı enfarktüs örneği %15,3 ve aritmi %27,8 oranında tespit edildi. P dalga dispersiyonu 40,07±14,4 hesaplandı. PR dispersiyonu sağlıklı kontrollere göre daha fazla idi. Talidomid-deksametazon KT ekstremite derivasyonlarda belirgin düşük voltaj (p = 0,028) ile ilişkili bulundu. Bortezomib-deksametazon KT alan hastalarda EKG'de daha yüksek miktarda QT dispersiyonu ve yalancı enfarktüs örneği (p = 0.036) gözlendi. Bortezomib-deksametazon-siklofosfamid KT, düşük EF (p = 0,015) ve diyastolik disfonksiyon (p = 0,029) ile ilişkili bulundu. Kullanılan KT rejimi ile PR dispersiyonu arasındaki ilişki saptanmadı.

Sonuç: OHKH desteğinde YDKT adayı olan miyelom hastalarında sık TTE ve EKG ile saptanan kardiyak fonksiyonel ve anatomik anormallikler vardır. PR dispersiyonu herhangi bir KT rejiminden bağımsız olarak artmıştır. Bu sık anormallikler işlem için klinik bir engel teşkil etmemişlerdir.

Anahtar kelimeler: kardiyak, miyelom, yüksek doz kemoterapi

Abstract: 0252 P-076

GATA 1 MUTASYONUNA BAĞLI KONJENİTAL ERİTROPOİETİK PORFİRİ VAKASINDA BAŞARILI HEMATOPOİETİK KÖK HÜCRE NAKLİ.

Neslihan Karakurt[1], Betül Tavil[1], Fatih Mehmet Azık[1], Dilek Gökçebay[1], Zeynep Karakaş[2], İsmail Kurt[3], Bahattin Tunç[1], Duygu Uçkan Çetinkaya[1]. *[1]Ankara Çocuk Sağlığı ve Hastalıkları Hematoloji Onkoloji Eğitim ve Araştırma Hastanesi, Hematoloji Bölümü, Ankara, [2]İstanbul Tıp Fakültesi Hastanesi, Pediatri Anabilim Dalı, Hematoloji Departmanı, İstanbul, [3]Gülhane Askeri Tıp Akademisi, Biyokimya Bölümü, Ankara*

Konjenital eritropoietik porfiri(CEP) uroporfirinojen III sentaz(UROS) enzim aktivitesinde belirgin azalmayla giden nadir bir hastalıktır. Bunun sonucunda fizyolojik olmayan porfirin metabolitleri; eritroid öncülleri, kemik ve diş gibi organlarda birikmektedir. Hastalığın en önemli özelliği fotosensitif deri lezyonları ve bazı vakalarda düzenli transfüzyon gerektirebilen hemolitik anemidir.

CEP sıklıkla UROS gen mutasyonu sonucu (otozomal resesif) oluşmaktadır. GATA 1, eritroid ve megakaryositer seri başta olmak üzere hematopoietik hücre dizinlerinin terminal maturasyonunda etkin rolü olan bir transkripsiyon faktörüdür. GATA 1; aynı zamanda UROS genini de kontrol etmektedir ve mutasyonu X'e bağlı geçişli CEP gelişimine neden olmaktadır.

Günümüzde hematopoietik kök hücre nakli (HKHN) ağır vakalarda tek tedavi seçeneğidir. Literatürde yaklaşık 20 CEP vakasının HKHN ile tedavi edildiği bildirilmiştir. Bu vakaların sadece bir tanesi GATA 1 mutasyonuna bağlıdır. Burada HLA tam uyumlu abisinden HKHN yapılmış; 5 yaşındaki GATA 1 mutasyonuna bağlı CEP olgusu sunulmuştur. Hastaya Busulfan (3.2 mg/kg/gün, 4 gün) ve Siklofosfamid (50 mg/kg/gün, 4 gün) içeren hazırlık rejimi sonrasında 5.58x108/kg çekirdekli hücre/ $7.05x10^6$/kg CD34(+) kök hücre verilmiştir. Kök hücre kaynağı olarak kemik iliği tercih edilmiştir. Graft versus host hastalığı proflaksisi olarak Siklosporin A ve Metotreksat (+1, +3 ve +6. günlerde) uygulanmıştır. Nötrofil engraftmanı +21. günde, trombosit engraftmanı +38 günde sağlanmıştır. Halen posttransplant +43. ayında olan hasta HKHN sonrasında transfüzyon bağımlı hemolitik anemi ve fotosensitif cilt lezyonlarından tamamen kurtulmuş; klinik ve biyokimyasal olarak sorunsuz

şekilde izlenmektedir. Vakamız literatürde bildirilen 2. vaka olması ve allojenik HKHN sonrası sorunlarının tamamen düzelmesi nedeniyle önem arzetmektedir.

Anahtar kelimeler: konjenital eritropoietik porfiri, GATA 1, hematopoietik kök hücre nakli

Tablo 1. Hastanın HKHN öncesi ve sonrası hemoglobin, platelet değerleri ve kimerizm sonuçları

	HKHN öncesi	*+1. ay*	*+3. ay*	*+6. ay*	*+9. ay*	*+12. ay*	*+24. ay*	*+3. yıl*
Hb (gr/dL)	8,5	11,3	13,1	10,4	12,5	12,8	12,3	12,6
Plt (/mm³)	61000	27000	50000	166000	140000	140000	145000	150000
Kimerizm(%)	-	85	85	75	68	62	58	58

Abstract: 0718 P-077

65 YAŞ ÜSTÜ MYELOM VE LENFOMA TANILI HASTALARDA İLK 100 GÜNLÜK OTOLOG HEMATOPOETİK KÖK HÜCRE NAKLİ SONUÇLARI, 55-65 YAŞ GRUBU HASTALARA BENZERDİR. Demet Çekdemir[1], Elif Birtaş Ateşoğlu[2], Cengiz Bal[3], İmran Dora[1], Bekir Koşan[1], Eda Er[1], Banu Sarıtaş[1], Neslihan Başkan[1], Serap Kural[1], Emel Güçyener[1], Türkan Özdaş[1], Neslihan Tiryaki[1], Zafer Gülbaş[1]. *[1]Özel Anadolu Sağlık Merkezi Hastanesi, Kemik İliği Nakil Merkezi, Kocaeli, [2]Kocaeli Üniversitesi Tıp Fakültesi, İç Hastalıkları Anabilim Dalı, Hematoloji Bilim Dalı, Kocaeli, [3]Osmangazi Üniversitesi Bioistatistik Bölümü, Eskişehir*

Giriş-Amaç: Çalışmamızda, Otolog Hematopoetik Kök Hücre Nakli (HKHN) yapılan 65 yaş üstü ve 55-65 yaş arası hastaların neticelerinin karşılaştırılması amaçlandı.

Materyal-Metod: Otolog HKHN yapılan 65 yaş üstü 40 hasta ile 55-65 yaş arası 81 hastanın sonuçları irdelendi. Hastalarda kök hücre kaynağı olarak periferik kan kullanıldı. Triflucan ve asiklovir nakil gününde, piperasillin tazobakatam ise nötropeni gelişince proflaktik olarak başlandı. 100 günlük sonuçlar karşılaştırıldı. İstatistik yöntem olarak Chi-Square Testi (Continuity Correction) kullanıldı. Hastalara ait karakteristik özellikler Tablo 1'de özetlendi.

Bulgular: Hastaların genel karakteristik özellikleri Tablo 1'de, Klinik Sonuçlar Tablo 2'de özetlenmiştir. Otolog HKHN yapılan gruplardaki median yaş ortalaması ilk grupta, 60 (55-65), diğer grupta 67 (66-80) idi. Her iki grupta infüze edilen ortanca kök hücre sayıları benzerdi. (5.1 vs 5.3 p>0,05). Ortanca takip süresi 55-65 yaş grubu için 11 (1-42) ay, 65 yaş üstü grup için 13 (1-42) aydı. Ortanca nötrofil ve trombosit engraftman süreleri her iki grupta benzer bulundu. Bakteriyel ve viral enfeksiyon sıklığı, ortanca yatış süresi. Grupların relaps ve 100 günlük mortalite oranları benzerdi.

Sonuç: 65 yaş üstü hastalarda Otolog Hematopoetik Kök Hücre Nakli, 55-65 yaş grubu kadar güvenlidir.

Anahtar kelimeler: Geriatri, Otolog Hematopoetik Kök Hücre Nakli

Tablo 1. Hastaların genel karakteristik özellikleri

Değişkenler	*55-65 yaş (n=81)*	*65 yaş üstü (n=40)*	*p değeri*
Yaş	55-65	66-80	<0,001
Cins (K/E)	31/50	12/28	0.49
Tanı			
Myelom	62 (%75.6)	29 (%72.5)	0.88
Lenfoma	20 (%24.4)	11 (%27.5)	
Verilen Kök hücre[1] (miü/kg)	5.1 (4.5-6.9)	5.3 (4.4-6.5)	0.76
İzlem süresi[1] (ay)	11 (1-42)	13 (1-42)	0.35

[1]; ortanca (25%-75%)

Tablo 2. Klinik Sonuçlar

Değişkenler	*55-65 yaş*	*65 yaş üstü*	*p değeri*
Nötrofil engraftman süresi[1] (gün)	10 (9-10)	10 (9.25-10)	0.365
Trombosit engraftman süresi[1] (gün)	11 (10-12)	11.5 (10-14)	0.082
Yatış süresi[1] (gün)	19 (16-23)	21 (17-24)	0.218
Dökümante Bakteriyel Enfeksiyon	6 (%7.7)	5 (%13.9)	0.319
Dökümante Viral Enfeksiyon	3 (%3.8)	0	0.55
Mortalite (100 gün)	1/76 (%1.3)	2/36 (%2.7)	0.241

[1]; ortanca (%25-%75)

Abstract: 0604 P-078

ALLOJENEİK HEMATOPOİETİK KÖK HÜCRE NAKLİ SONRASI ERİTROSİTOZ GELİŞEN 5 OLGU. Gültekin Pekcan, Selami Koçak Toprak, Pervin Topçuoğlu, Erden Atilla, Atilla Uslu, Muhit Özcan, Osman İlhan, Günhan Gürman. *Ankara Üniversitesi Tıp Fakültesi, Hematoloji Bilim Dalı, Ankara*

Amaç: Post transplant eritrositoz, allojeneik hematopoietik kök hücre naklini (AHKHN) takiben gelişmesi beklenen komplikasyonlardan birisi değildir. Literatürde sadece 3 aplastik anemi olgusunda AHKHN sonrası eritrositoz geliştiğine ilişkin yayımlanmış bir makale bulunmuştur. Biz de 900'ü geçkin AHKHN deneyimimiz içerisinde sadece 2 akut myeloblastik lösemi (AML), 2 paroksismal noktürnal hemoglobinüri (PNH) ve 1 myelodisplastik sendrom (MDS) olgusunda rastladığımız eritrositoz varlığını sunmak istedik.

Gereç-Yöntem: Hasta 1: AML, 38 y, erkek, 2.TR, tam uyumlu verici, CsA+MTX ile graft versus host hastalığı (GVHH) profilaksisi, ablatif periferik AHKHN. Takipte grade 2 akut cilt ve cilt, oral mukoza, karaciğer kronik GVHH. Remisyonda, komplikasyonsuz. Hasta 2: PNH/ kemik iliği yetmezliği, 29 y, erkek, tam uyumlu verici, CsA+MMF ile GVHH profilaksisi, indirgenmiş yoğunluklu kemik iliği AHKHN. Takipte grade 1 akut cilt GVHH. Remisyonda, komplikasyonsuz. Hasta 3: AML, 49 y, erkek, 2.TR, tam uyumlu verici, CsA+MTX ile GVHH profilaksisi, ablatif periferik AHKHN. Takipte grade 1 kronik cilt, oral mukoza ve karaciğer GVHH. Remisyonda, cilt, oral mukoza, karaciğer, göz ve akciğer (bronşiolitis obliterans (BO)/tedavi altında nazal oksijen gereksinmesi yok) GVHH. Hasta 4: MDS, 17 y, erkek, bir antijen uyumsuz akrabadışı verici, CsA+metil prednizolon ile GVHH profilaksisi, ablatif periferik AHKHN. Takipte grade 3 akut cilt, karaciğer ve gastrointestinal sistem GVHH. Remisyonda, komplikasyonsuz. Hasta 5: PNH/kemik iliği yetmezliği, 26 y, erkek, tam uyumlu verici, CsA+MMF ile GVHH profilaksisi, indirgenmiş yoğunluklu kemik iliği AHKHN. Remisyonda, komplikasyonsuz.

Bulgular: Takipte hemoglobin (Hb gr/dL) ve hematokrit (hct %) değerleri ilk olarak sırasıyla, birinci hastada nakil sonrası +5. yılda 17,9 ve 52, ikinci hastada +3. ayda 17,6 ve 51, üçüncü hastada +4. yılda 17,5 ve 54,5, dördüncü hastada +4. yılda 17,7 ve 51,7 ve beşinci hastada +3. yılda 17,5 ve 55 olarak tespit edilirken eşlik eden lökositoz ve trombositoz saptanmamıştır. 5 hastada da eritrositoza bağlanabilecek hipervizkozite semptomları (örn: baş ağrısı) varken, organomegali bulunamamıştır. Tüm hastaların eritropoietin değerleri normal sınırlarda -üst sınırda- olup JAK2V617F mutasyonu saptanmamıştır. BO olan hasta dahil hiçbir hastanın

arteriyel kan gazlarında bozukluk ve oksijen tedavisine gereksinimi olmamıştır.

Sonuç: Literatür bilgisi dahilinde, hastalarımızda ikincil eritrositoz nedeni olarak kuşkulanılabilecek karaciğer GVHH, BO ve siklosporin kullanımı bulunmakla birlikte bu etkenlerin eritrositozla neden-sonuç ilişkisi kanıtlanabilmiş değildir. Suçlananlar arasında hipertansiyon varlığı, erkek cinsiyet ve sigara tüketimi de olup serimize uyan sadece tüm olguların erkek olmasıdır. Biri hariç tüm olgularda eritrositozun +3. yıldan sonra görülmesi de dikkat çekici bir bulgudur. Olgularımızın daha uzun yıllar takibi eritrositoz hakkında bilgilerimizi arttıracaktır.

Anahtar kelimeler: Allojeneik hematopoietik kök hücre nakli, nakil sonrası eritrositoz

Abstract: 0339 P-079

KRONİK İMMUN SİTOPENİDE RİTUKSİMAB DENEYİMİMİZ: TEK MERKEZ. Yılmaz Ay, Ersin Töret, Yeşim Oymak, Tuba Hilkay Karapınar, Bengü Demirağ, Esin Albudak, Burçak Tatlı Güneş, Gülcihan Özek, Özgür Cartı, Yöntem Yaman, Canan Vergin. *Dr. Behçet Uz Çocuk Hastalıkları ve Cerrahisi Eğitim ve Araştırma Hastanesi, Çocuk Hematoloji-Onkoloji Kliniği, İzmir*

Giriş: Rituximab, CD20 antijen taşıyan pre-B ve olgun B lenfositlere karşı monoklonal antikordur. İlk olarak B hücreli lenfoma tedavisinde kullanılmaya başlanan bu molekül, kompleman ve antikor bağlı B hücre lizisi gerçekleştirir. Dolaşımdaki B hücrelerin azaltması sonucunda immün trombositopeni ve otoimmün hemolitik anemiler gibi otoimmün hastalıkların tedavisinde etkili olacağı düşünülmüştür(1,2). Kronik immün trombositopeni (kronik İTP), Evans sendromu ve otoimmün hemolitik anemi (OİHA) tanılı çocuklarda rituximabın tedavi başarısı ve yan etkileri ile ilgili deneyimimizi sizlerle paylaşmak istedik.

Yöntem ve Bulgular: Bu çalışmada rituximab tedavisi uygulanan 5 kronik İTP'li, 2 Evans sendrom ve 1 OİHA'li olmak üzere toplam 8 hastanın verileri retrospektif olarak değerlendirildi. Hastaların demografik özellikleri, daha önce almış olduğu tedaviler ve yanıtları Tablo-1'de sıralanmıştır. Primer tedavilere geçici, kısmi yanıtlı veya yanıtsız hastalara 375 mg/m^2/doz, haftada 1, 4 hafta süreyle rituximab tedavisi uygulandı. Tedavi sonrası 12 ay süreyle rituximab yanıtı ve yan etki açısından takip edildi (Tablo 2). Kronik İTP ve Evans sendromlu hastalarımızın tedavi yanıtı; 100 X109/L üzeri trombosit sayısı komplet yanıt (CR), 50.000-100 X109/L arası parsiyel yanıt (PR), 20 X109/L üzerine çıkan ancak 50 X109/L geçmeyen durumu minimal yanıt (MR) ve hiç artış görülmeyen hastaları yanıtsız (NR) kabul ettik. Tedavi sonrası trombosit sayısında yükselme olmasına rağmen 7-14 günde tekrar tedavi gerektiren düzeylere inmesi'geçici yanıt'olarak değerlendirildi. OİHA hastamızda ise hemoliz bulgularının azalmasını ve kullandığı immünsupresif ilaçların dozunu azaltarak kesmeyi olumlu yanıt olarak değerlendirildi.

Tartışma ve Sonuç: Literatür bilgisinin aksine Rituksimab tedavisi verdiğimiz kronik İTP veya Evans Sendromlu hiçbir hastamızda tam-parsiyel veya minimal yanıt elde edilmemiştir. Her ne kadar Rituximab'a bağlı ciddi bir yan etki saptamasak da, etkinlik konusunda daha fazla çalışma yapılması gerekmektedir.

Anahtar kelimeler: kronik immun trombositopenik purpura, Evans sendromu, rituksimab

Tablo 1. Hastalarımızın klinik ve hematolojik özellikleri

Hasta No	Yaş (yıl)	Cinsiyet	Tanı	Tanı yaşı (yıl)	Önceki tedaviler	Hastalık takip süresi (ay)
1	14	E	Kronik ITP	9	Steroid, IVIG, Siklosporin	50
2	17	E	Kronik ITP	14	Steroid, IVIG, Siklosporin	37
3	5	E	Kronik ITP	3	Steroid, IVIG	31
4	7	K	Kronik ITP	3	Steroid, IVIG, Siklosporin	39
5	10	K	Kronik ITP	4	Steroid., IVIG, Siklosporin	64
6	15	E	Evans sendrom	11	Steroid, IVIG, MMF	52
7	18	E	Evans sendrom	1	Steroid, IVIG, Siklosporin, MMF	168
8	10	K	OİHA	7	Steroid, IVIG	40

Kronik immün trombositopeni (İTP), otoimmün hemolitik anemi (OİHA), intravenöz immünglobilin (İVİG), mikofenolat mofetil (MMF)

Tablo 2. Rituximab tedavisine yanıt ve gözlenen yan etkiler

Hasta No	Tanı	Tanıdan Rituximab uygulamasına kadar geçen süre (yıl)	Rituximab tedavi yanıtı	Rituximab yan etkisi	Rituximab tedavisinden sonra geçen süre (ay)	Sık veya ciddi enfeksiyon
1	Kronik ITP	4	Yanıtsız	Makulopapüler döküntü	14	Yok
2	Kronik ITP	2	Yanıtsız	Yok	14	Yok
3	Kronik ITP	2	Yanıtsız	Subfebril ateş, makulopapüler döküntü	16	Yok
4	Kronik ITP	3	Yanıtsız	Yok	15	Yok
5	Kronik ITP	5	Yanıtsız	Yok	15	Yok
6	Evans sendromu	3	Yanıtsız	Yok	15	Yok
7	Evans sendromu	13	Yanıtsız	Yok	44	Yok
8	OİHA	2	Yanıtsız	Yok	15	Yok

Kronik immün trombositopeni (İTP), otoimmün hemolitik anemi (OİHA)

Abstract: 0315 P-080

AKUT GRAFT VERSUS HOST HASTALIĞINA BAĞLI NADİR BİR KOMPLİKASYON: WERNİCKE ENSEFALOPATİSİ. Mehmet Demir[1], Nilay Ermantaş[2], Hasan Mücahit Özbaş[2], Şule Yüzbaşıoğlu[2], Sibel Gazioğlu[3], Mehmet Sönmez[2]. [1]*Karadeniz Teknik Üniversitesi Tıp Fakültesi, İç Hastalıkları Anabilim Dalı, Trabzon,* [2]*Karadeniz Teknik Üniversitesi Tıp Fakültesi, Hematoloji Bilim Dalı, Trabzon,* [3]*Karadeniz Teknik Üniversitesi Tıp Fakültesi, Nöroloji Anabilim Dalı, Trabzon*

Akut mental konfüzyon, ataksi, oftalmopleji ile seyreden Wernicke ensefalopatisi tiamin eksikliğine bağlı olarak özellikle yetersiz beslenen kronik alkolizm hastalarında, malabsorbsiyon ve malnütrisyon ile seyreden hastalıklarda gelişebilmektedir. Bu vaka takdiminde akut miyeloid lösemi (AML) tanısıyla allojenik kök hücre nakli (AKHN) yapılan bir hastada akut graft versus host hastalığı (AGVH) sonrası gelişen Wernicke ensefalopatisi sunuldu.

Olgu: 39 yaşında bayan hasta AKHN sonrası 50. günde bulantı, kusma, ishal nedeni ile kliniğimize başvuruyor. Hastanın öyküsünde 1 haftadır immünosupressif ilaçlarını kullanmadığının öğrenilmesi üzerine, hastaya mikofenolat mofetil, siklosporin, kortikosteroid ve budesonid başlandı. Yapılan endoskopik mide antrum, terminal ileum ve çekum biyopsileri grade 3 AGVHH ile uyumluydu. Mevcut tedavi ile ishal, bulantı ve kusması düzelmeyen hastaya yapılan yeni biopsilerinde de AGVH bulgularının devem etmesi üzerine toplam 4 kez mezenkimal kök hücre uygulandı. Tedavi sonrası 40. günde ishal, bulantı, kusması düzlen hasta taburcu edildi. Tedaviyi takiben 10 gün sonra hasta halsizlik, uykusuzluk, anlamsız hareketler ve

konuşma şikayetleri ile başvurdu. Kan sodyum değeri 119 mEq/L olan hastanın hidrasyon ile sodyum değeri normale gelmesine rağmen dezoryantasyonu ve uyku hali devam etmekteydi ve bilateral horizontal nistagmusu mevcuttu. Çekilen beyin MR'da bilateral talamus medial kesiminde, periakuaduktal alanda ve inferior serebellar pedinküller düzeyinde hiperintens patolojik sinyal alanları (Şekil 1-2) görülmesi üzerine WE öntanısı ile intravenöz 300 mg/gün tiamin replasmanı başlandı. Tedavinin 24 saati sonunda uykuya eğiliminde azalma, nistagmusta düzelme izlendi. Takip eden günler içinde dezoryantasyon ve bilinç durumda iyileşme hali gözlendi.

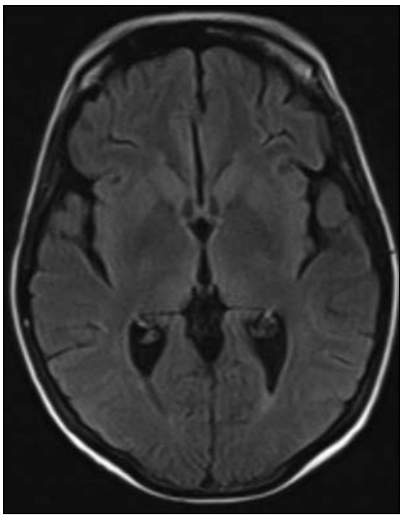

Şekil 1

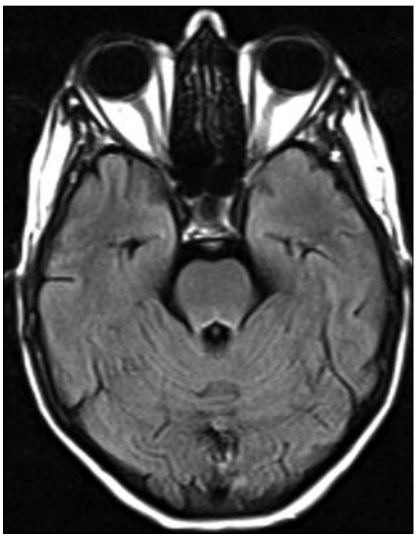

Şekil 2.

Bu vaka bize, AKHN yapılan hastalarda oral alımda azalmaya neden olan anoreksi, stomatit, GVHH, gastrointestinal sistem enfeksiyonları ve uzun süreli TPN kullanımına bağlı olarak WE gelişebileceğinin düşünülmesi ve tedavinin geç kalmadan başlanması gerektiğini göstermekteydi.

Anahtar kelimeler: Akut graft versus host hastalığı, Wernicke ensefalopatisi

Abstract: 0639 P-081

ALLOJENİK AKRABA DIŞI HEMATOPOETİK KÖK HÜCRE NAKLİ SONUÇLARIMIZ: TEK MERKEZ DENEYİMİ. Demet Çekdemir[1], Cengiz Bal[2], İmran Dora[1], Bekir Koşan[1], Eda Er[1], Banu Sarıtaş[1], Neslihan Başkan[1], Serap Kural[1], Emel Salman[1], Türkan Özdaş[1], Neslihan Tiryaki[1], Zafer Gülbaş[1]. [1]*Özel Anadolu Sağlık Merkezi Hastanesi, Kemik İliği Nakil Merkezi, Kocaeli,* [2]*Osmangazi Üniversitesi Bioistatistik Bölümü, Eskişehir*

Giriş: Çalışmamızda, Allojenik Akraba Dışı Hematopoetik Kök Hücre Nakli (HKHN) yaptığımız hastaların sonuçları sunulmuştur.

Materyal-Metod: Temmuz 2010 ile Nisan 2014 tarihleri arasında, Allojeneik Akraba Dışı HKHN yapılan 28 hastanın verileri analiz edildi. T hücre deplesyonu yapılmadı. GVHD proflaksisi için siklofosfamid + siklosporin + mikofenolat mofetil kullanıldı. Posakanazol ve asiklovir nakil gününde, piperasillin tazobakatam ise nötropeni gelişince proflaktik olarak başlandı. Hastalara ait karakteristik özellikler Tablo 1'de özetlendi.

Bulgular: Hastaların genel karakteristik özellikleri Tablo 1'de belirtilmiştir. Mortalite oranları 100 gün %7.1, 1 yıl %25, 2 yıl %50 bulunmuştur. Klinik sonuçlar Tablo 2'de özetlenmiştir.

Sonuç: Akraba Dışı Allojenik Hematopoetik Kök Hücre Nakil sonuçlarımız, HLA eş donörü olmayan hastalarda, Akraba Dışı nakil yapmanın güvenli ve uzun süreli survey sağladığını göstermiştir.

Anahtar kelimeler: Akraba Dışı, Hematopoetik Kök Hücre Nakli

Tablo 1. Hastaların Genel Karakteristik Özellikleri

Değişkenler	*Akraba Dışı (n=28)*
Cins (K/E)	11/17
Tanı	
AML	7 (%25)
ALL	8 (%28.6)
NHL	1 (%3.6)
HL	4 (%14.3)
MDS	1 (%3.6)
AA	1 (%3.6)
KML	2 (%7.1)
KMML	3 (%10.7)
MM	1 (%3.6)
Hastalık durumu	
Remisyon	16 (%57.1)
Aktif	12 (%42.9)
Hazırlık rejimi	
CY+Busulfan	10 (%35.7)
CY+TBI	8 (%28.6)
Flu+Busulfan	3 (%10.7)
Flu+ATG+CY	1 (%3.6)
Flu+Melfalan	6 (%21.4)
TBI	
Yok	20 (%71.4)
Var	8 (%28.6)
Verilen Kök hücre[1] (miü/kg)	6.03±0.45

AML; akut miyeloblastik lösemi **ALL;** akut lenfoblastik lösemi **CY;** siklofosfamid **Flu;** fludarabin **TBI;** total vucüt ışınlaması **ATG;** anti-timosit globülin [1]; ortalama

Tablo 2. Klinik Sonuçlar

Değişkenler	*(n=28)*
Nötrofil engraftman süresi[1] (gün)	17 (15-20)
Trombosit engraftman süresi[1] (gün)	17 (13-26)
Yatış süresi[2] (gün)	33.46±2.26
Dökümante Bakteriyel Enfeksiyon	4 (%14.3)
Dökümante Viral Enfeksiyon	6 (%21.4)
VOD	1 (%3.6)
Engrafman Yetmezliği	1 (%3.6)
aGVHD	19 (%67.9)
Evre >=2 (aGVHD)	10 (%35.7)
kGVHD	7 (%25)
Evre >=2 (k GVHD)	5 (%17.9)
Fotoferez	1 (%3.6)
Mortalite (100 gün)	2/28 (%7.1)
Mortalite (1 yıl)	4/16 (%25)
Mortalite (2 yıl)	4/8 (%50)
Hastalıksız Yaşam (Ay) [1]	8 (4-15)
Tüm Yaşam (Ay) [1]	8 (4-15)

[1]; ortanca (25%-75%) [2]; ortalama

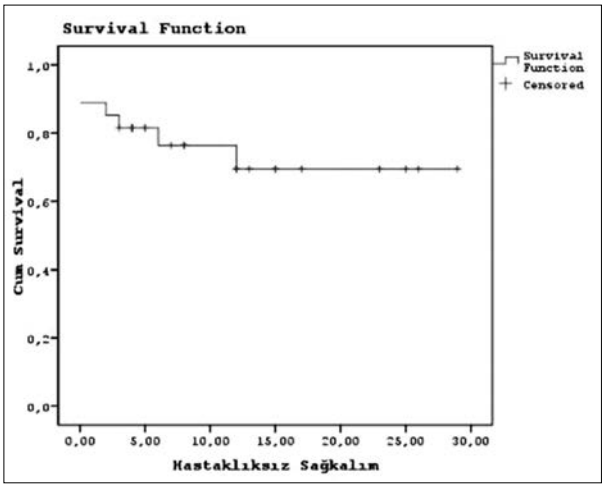

Şekil 1. Hastalıksız Sağkalım

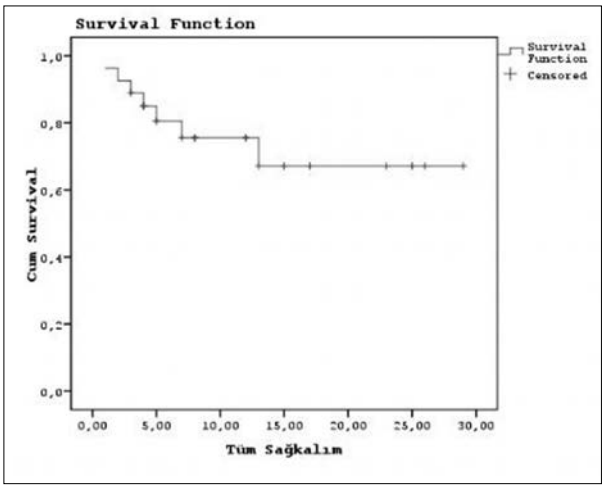

Şekil 2. Tüm Sağkalım

Abstract: 0232 P-082

PAROKSİSMAL NOKTURNAL HEMOGLOBİNÜRİ HASTASINDA, ALLOJENİK NAKİL ÖNCESİ ECULİZUMABA SİKLOSPORİN EKLENMESİ VE NAKİL BAŞARISINA KATKISI. Gülşah Akyol, Ali Ünal, Esen Karakuş, Esra Yıldızhan, Muzaffer Keklik, Çiğdem Pala, Leylagül Kaynar, Mustafa Yavuz Köker. *Erciyes Üniversitesi Tıp Fakültesi, Hematoloji Kliniği, Kemik İliği Nakli Merkezi ve Aferez Ünitesi, Kayseri*

4 aydır pansitopeni ile takip edilen 30 yaşında bayan hasta, pansitopenisinin derinleşmesi nedeniyle üniversitemize sevk edildi. Hastaneye kabul değerleri wbc:990/µL, hgb: 7.9g/dl, rbc:2,39 trombosit: 5000/mm^3 idi. LDH:659u/L, total/direkt billirubin:0,9/0,3mg/dl, Coombs testi(-) olan hastadan kemik iliği biyopsisi yapıldı, sonucu hiposellüler kemik iliği olarak raporlandı(selülarite oranı %10-30). Hastadan gönderilen Akım Sitometri testi sonucunda totalin %17'si, myeloid seride totalin %30'u oranında PNH yönünden anlamlı hücre grubu tespit edildi.

Hastada transfüzyon ihtiyacını azaltmak, kronik hemolizi düzeltmek ve allojenik kök hücre nakli sırasında PNH'den kaynaklı komplikasyonları azaltmak amacıyla Eculizumab 600 mg /gün /haftalık, 5 hafta tedavi planlandı. Tedavinin 3. haftasında, laboratuar değerleri; wbc:690/µL hgb:6,1gr/dl, trombosit:2000/mm^3 nötrofil.60/mm^3, t/d bil:1,02/0,3mg/dl LDH:605u/L idi. Tedaviye istenilen düzeyde yanıt alınamadığı için Siklosporin 3mg/kg/oral ve Deksametazon 20 mg i.v tedaviye eklendi. Eculizumab 5 hafta tedavi tamamlandıktan sonra 900 mg/kg/gün/2hafta dozu ile bir ay idame tedavi devam edildi. Eculizumab ile birlikte Siklosporin tedavileri tamamlandıktan sonra Deksametazon 3 hafta süresince azaltılarak kesildi. Hastanın kan parametrelerinde belirgin düzelme tespit edildi. Nakil öncesi lab değerleri wbc:3100/µL hg:9,4gr/dl trombosit:10000/mm^3, LDH:250u/L, t/d bil:0,6/0,4mg/dl retikülosit sayısı:7,6(%0,2). Son Eculizumab tedavisinden 3 hafta sonra tam uyumlu vericiden allogeneik nakil için hazırlama rejimi başlandı. Hazırlama protokolu şu şekilde idi; Fludarabin 30 mg/m^2 4gün, Siklofosfamid 600 mg/kg 2gün, ATG 5mg/kg/gün 4gün. Hastanın tromboemboli riski nedeniyle Defibrotid (25 mg/kg/gün 7 gün) nakil öncesi hazırlama rejimine eklendi.

Allojeneik nakilin +13. gününde nötrofil ve trombosit engraftmanı oldu. Nakilin 24. gününde PNH paneli gönderildi ve PNH klonunun kaybolduğu saptandı. Nakilin 24. gününde son bir haftadır kan ürünü transfüzyonu yapılmayan hastamızda wbc:2,99 hgb:9,1 trombosit:160000 ve nötr:1,67 olduğu görüldü. Hastanın nakil sonrası trombosit ve eritrosit transfüzyon ihtiyacı azaldı. Hastanın kemik iliği transplantasyon merkezinde takibi devam etmektedir.

Bu vaka ile PNH tedavisinde Eculizumab'a Siklosporin A eklenmesinin tedavi başarısını arttırdığını gözledik.

Anahtar kelimeler: PNH, Eculizumab, siklosporin

Abstract: 0598 P-083

İKİ YILLIK OTOLOG KÖK HÜCRE NAKLİ: TEK MERKEZ DENEYİMİ. Sinan Demircioğlu, Kazım Çamlı, Mehmet Ali Karaselek, Handan Çipil, Özcan Çeneli, Aynur Uğur Bilgin. *Necmettin Erbakan Üniversitesi, Meram Tıp Fakültesi, Hematoloji Bilim Dalı, Konya*

Amaç: Yüksek doz kemoterapi eşliğinde otolog kök hücre nakli Multiple miyelom, dirençli ve/veya nüks Non-Hodgkin ve Hodgkin Lenfoma hastalarından tedavisinde önemli bir yere sahiptir. Çalışmamızda tek merkez olarak 2 yıllık otolog kök hücre nakil sonuçlarımız sunulmuştur.

Yöntemler: Konya Necmettin Erbakan Üniversitesi Erişkin Hematoloji Kök Hücre Nakli Ünitesinde Nisan 2012 ve Haziran 2014 arasında otolog periferik kök hücre nakli yaptığımız toplam 48 hastanın verileri hasta dosyalarından geriye dönük olarak incelenmiştir.

Sonuçlar: Hastaların yaş ortancaları: 56 (21-69), Kadın/ erkek oranı: 24/24 idi. Hastalık dağılımları: Multiple Miyelom: 32 (%67), Non-Hodgkin Lenfoma: 11 (%23),) Hodgkin Lenfoma: 5 (%10) olarak tespit edildi. MM hastaları nakilden önce 8 tanesi 1 sıra tedavi, 23 tanesi 2 sıra tedavi, 1 tanesi de 3 sıra tedavi almıştı. Nakil yapılan lenfoma hastalarının 12 tanesi nakil öncesi 2 sıra tedavi, 4 tanesi 3 sıra tedavi aldı. 15 lenfomalı hastaya birinci nüks sonrası, 1 hastaya ise ikinci nüks sonrası nakil yapıldı. Mobilizasyon rejimleri: 36 hasta G-CSF mobilize edilirken, 10 hasta kemoterapi(siklofosfamid 2gr/m^2+etoposid 200 mg/m^2)+G-CSF ile mobilize edildi. Hazırlık rejimi olarak MM tanılı 25 hastaya yüksek doz melfelan (200 mgr/m^2), 7 hastaya da böbrek problemi nedeniyle azaltılmış dozda doz 140 mgr/m^2 melfelan verildi. Tüm lenfoma tanılı hastalarda BEAM(BCNU 300 mg/m^2, Etoposide 200 mg/m^2, ARA-C 100 mg/ m^2, Melfelan 140 mg/m^2) kemoterapi protokolü uygulandı. Hastalara ortalama 8,34x10^6 kadar kök hücre nakledildi. Hastalara 5. günden engraftman olana kadar G-CSF uygulandı. Nötrofil engraftmanı ortancası 11 gün (7-17), trombosit engraftmanı ortancası 13 (9-24)gündü. Hastanede yatış süresi ortancaları 29,5 gün (20-64). 45 hasta da ateş nedeniyle antibiyotik kullanıldı. Miyelom tanılı 8 hasta nakil sonrası ortalama 6. ayda (4-9) nüks etti ve bunlardan 2'si tedaviye cevap vermeyerek kaybedildi. 6 hasta tedavi altında izlemine devam edilmektedir. 24 MM'lu hasta ise tedavisiz remisyonda takip ediliyor. Lenfoma nedeniyle transplantasyon yapılan hastalardan 4'ü (HL:2 NHL:2, ortalama: HL: 6. ay(5-7), NHL:16 ay(12-19)) nüks etti.

Tartışma: Günümüzde Multipl Miyelom hastalarının tedavisinde ilk sıra, lenfoma hastalarının tedavisinde ise 2. Sıra olarak yerini bulan ve pek çok merkezde standart olarak uygulanan otolog periferik kök hücre nakli düşük mortalite ve morbidite ile birlikte etkin bir tedavi seçeneğidir.

Anahtar kelimeler: otolog kök hücre nakli, multiple miyelom, lenfoma

Abstract: 0704 P-084

HEMATOPOİETİK KÖK HÜCRE TRANSPLANTASYONU SONRASI, ANJİODİSPLAZİYE BAĞLI GASTROİNTESTİNAL SİSTEM KANAMASI GELİŞEN PEDİATRİK BİR OLGUNUN ANJİOEMBOLİZASYONLA TEDAVİSİ. İbrahim Eker[1], Orhan Gürsel[1], Oğuzhan Babacan[1], Ozan Koç[2], Mehmet Şahin Uğurel[3], Ahmet Emin Kürekçi[1]. *[1]Gülhane Askeri Tıp Fakültesi, Çocuk Hematolojisi Bilim Dalı, Ankara, [2]Gülhane Askeri Tıp Fakültesi, Çocuk Sağlığı ve Hastalıkları Anabilim Dalı, Ankara, [3]Gülhane Askeri Tıp Fakültesi, Radyoloji Anabilim Dalı, Ankara*

Giriş: Hematopoietik kök hücre transplantasyonu (HKHT) sonrası gastrointestinal sistem (GİS) komplikasyonları sıktır, fakat HKHT ve anjiodisplazi ilişkisi tam olarak ortaya konmamıştır. Literatürde birkaç erişkin HKHT alıcısında, anjiodisplaziye sekonder GİS kanaması bildirilmiştir. Burada, HKHT sonrası anjiodisplaziye bağlı masif GİS kanaması gelişen ve anjioembolizasyonla, komplikasyonsuz olarak tedavi edilen, pediatrik bir olgu sunulmuştur.

Olgu: 6 yaşındaki erkek olguya relaps ALL tanısıyla, total vücut ışınlaması ve etoposid kullanılarak HLA-C'de bir antijen uyumsuz babasından HKHT yapıldı, 2.4 x10^6/kg CD34 + kök hücre verildi. Graft versus host hastalığı (GVHH) proflaksisi için siklosporin (CsA) kullanıldı. Nötrofil, trombosit ve eritrosit engraftmanları 13, 20 ve 27. günlerde gerçekleşti, 14.günde grade IV akut GVHH gelişti (cilt stage III, karaciğer ve GİS stage IV). Prednizolon ile sadece cilt bulguları düzeldi, 19. günde ise CsA'ya bağlı olduğu düşünülen trombotik mikroanjiopati (TMA) gelişti, CsA kesilip mikofenolat mofetile (MMF) geçildi ve plazma değişimine başlandı, 14 seans sonrası TMA ve karaciğer GVHH bulguları düzeldi. Ancak octreotid, rekombinant faktör VIIa ve mezenkimal kök hücre tedavilerine rağmen, masif GİS kanamaları devam etti. Sintigrafi, kolonoskopi, endoskopi tetkikleri ve biyopsi örneklerinin patolojik ve mikrobiyolojik incelemeleri normal sonuçlandı, kanama etiyolojisi saptanamadı. Transkateter arteriografi ile de etiyoloji saptanamadı, ancak gastroduedanal ve çölyak arter dallarında anjiodisplastik göllenmeler görüldü. Aktif kanama görülmese de, hastadaki GİS kanaması etiyolojisinin bu anjiodisplastik göllenmeler olabileceği düşünülerek süperselektif embolizasyon yapıldı (Şekil 1 ve 2). Kanama bulguları geriledi, ancak tam düzelme olmadı. İki gün sonra tekrarlanan transkateter arteriografide, süperior mezenter arterin dallarında da saptanılan ve aktif kanama olmayan anjiodisplastik göllenmelere de aynı düşünceyle süperselektif embolizyon yapıldı (Şekil 3). Bu işlemin ardından, hastadaki GİS kanamaları herhangi bir komplikasyon gelişmeden sona erdi. İkinci işlemden 10 gün sonra gaitada gizli kan tetkiki de negatifleşen hasta, naklin 4.ayında taburcu edildi.

Sonuç ve Tartışma: Literatürde HKHT'deki anjiodisplazinin TMA ile ilişkili olduğu, TMA'daki lokal endotelyal hasarın ve takiben gelişen lokal trombozun, submukozal kan damarlarını obstrükte ederek anjiodisplastik değişiklikler yaptığı ileri sürülmüştür. Anjiodisplastik damarlarda görülen fibrin trombüsler ve ektazik oluşumlar bu hipotezleri desteklemektedir. Ayrıca MMF tedavisinin komplikasyonu olarak da anjiodisplazi gelişebildiği bildirilmektedir. Anjiodislazinin erken tanı ve tedavisi hayat kurtarıcıdır, transkateter arteriografi ve süperselektif embolizasyon ise en önemli tanı ve

tedavi aracıdır. Özellikle TMA öyküsü olan veya MMF ile immünsüpresyon uygulanan olgularda, GİS kanama sebebi olarak anjiodisplazi akılda tutulmalıdır.

Anahtar kelimeler: Transplantasyon, Anjiodisplazi, Gastrointestinal Kanama

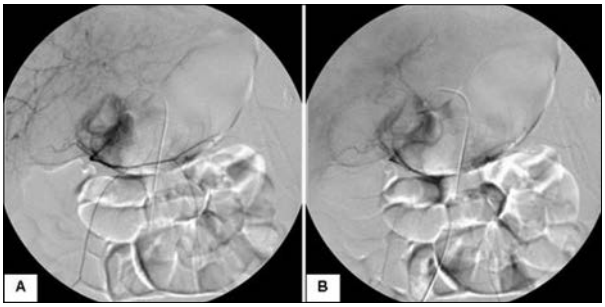

Şekil 1. Gastroduedanal arter dallarındaki anjiodisplastik göllenmelerin embolizasyon öncesi **(A)** ve sonrası **(B)** transkateter arteriografik görünümü

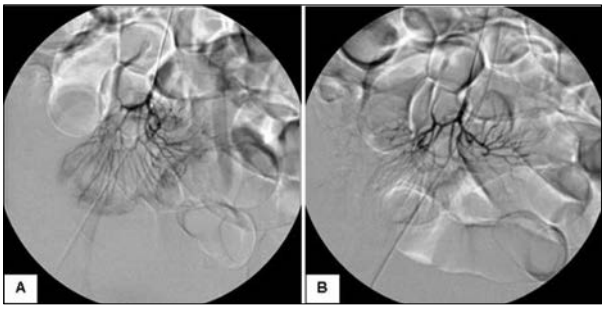

Şekil 2. Çölyak arter dallarındaki anjiodisplastik göllenmelerin embolizasyon öncesi **(A)** ve sonrası **(B)** transkateter arteriografik görünümü

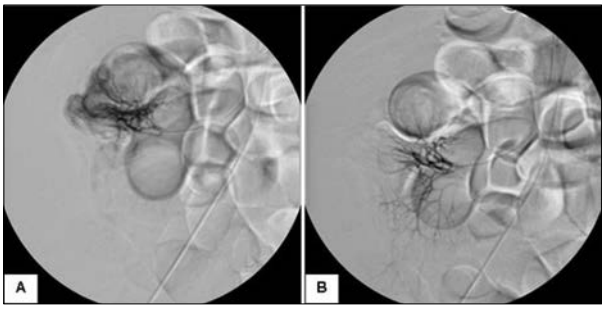

Şekil 3. Süperior mezenterik arter dallarındaki anjiodisplastik göllenmelerin embolizasyon öncesi **(A)** ve sonrası **(B)** transkateter arteriografik görünümü

Abstract: 0680 P-085

ALLOJENEİK KÖK HÜCRE NAKLİ SONRASI NÜKS EDEN AKUT LÖSEMİLİ 2 OLGUDA KEMOTERAPİ SONRASI AKUT GRAFT-VERSUS HOST HASTALIĞI İLE BERABER ELDE EDİLEN TAM REMİSYON: DLI OLMADAN GRAFT VERSUS LÖSEMİ MÜMKÜN MÜ?.

Serkan Güvenç[1], Emine Tülay Özçelik[2], Hasan Sami Göksoy[2], Fehmi Hindilerden[1], Mahmut Çarin[3], Murat Büyükdoğan[4], Reyhan Küçükkaya[1], Mutlu Arat[2]. *[1]T.C Bilim Üniversitesi, Hematoloji Bilim Dalı, İstanbul, [2]Şişli Florence Nightingale Hastanesi, Hematopoietik Kök Hücre Transplantasyon Merkezi, İstanbul, [3]Gayrettepe Florence Nightingale Hastanesi, İmmunoloji (doku tipleme) Bölümü, İstanbul, [4]Gayrettepe Florence Nightingale Hastanesi, Genetik Hastalıklar Tanı Merkezi, İstanbul*

Giriş: Allojenik hematopoietik hücre nakli (Allo-HHN) sonrası nüks eden akut lösemili hastalarda prognoz kötüdür. Nüks sonrası yapılan tedavilerin toksisiteleri yüksek olmakla beraber donör lenfosit infüzyonu (DLI) gibi daha az toksik tedavilerin etkisi oldukça sınırlıdır. Allo-HHN sonrası nüks etmiş 2 akut lösemili olguyu tek başına kemoterapi verilmesi sonrasında ortaya çıkan akut graft versus hastalığı ile beraber elde edilen tam remisyon nedeniyle irdelemek istedik.

Olgu 1: 36 yaşında bayan hasta, 2010 yılında meme karsinomu tanısı ile mastektomi sonrası kemoterapi ile tedavi gördükten sonra Ekim 2013›de MLL (+) sekonder AML gelişmiş. 3+7 ile tam remisyon (TR) elde edildikten sonra bir kez HiDAC ile konsolide edilmiş. Ocak 2014'te merkezimizde TR1›de HLA tam uyumlu erkek kardeşinden miyeloablatif hazırlama rejimi sonrası (Bu/Cy) başarılı allo-HHN uygulandı. Naklin 30.gününde hasta TR'da, tam kimerik ve MLL negatif idi. Takiplerinde akut GVHH gelişmezken, 2. ayında nüks etti. Nüks sonrası FLAG-ida verilen hastada, nötropeniden çıkarken cilt ile sınırlı evre 3 akut GVHH gelişti. Kontrol kemik iliği tam remisyonda ve tam kimerik bulundu. Hasta kemoterapi sonrası 3. ayında tam remisyonda izlenirken, NIH evre II ağız ve cilt kronik GVHH gelişmiştir.

Olgu 2: 28 yaşında erkek hasta Nisan 2013'de servikal lenf nodu biyopsisi ile prekürsör T hücreli lösemi/lenfoma tanısı almış. Kemik iliği tutlumuda olan hastaya Hyper-CVAD başlanmış. 3. Tedavi B kolunda lenf nodunda progresyon saptanan hasta refrakter kabul edilirek uygun vericisi olması sebebiyle allo-HHN için merkezimize yönlendirildi. Nakil öncesi nodal aktif hastalığı yanı sıra kemik iliğinde %18 blast saptanan hastaya kasım 2013'de miyeloablatif rejim (Bu/Cy) sonrası allo-HHN uygulandı. Nakil sonrası nodal hastalığı devam eden hastada tam kimerizm elde edildi. Akut GVHH gelişmedi ve 2. ayında hastalık progrese oldu. FLAG-İda uygulanan hastada tam remisyon elde edilirken evre II cilt akut GVHH gelişti. Hasta halen kemoterapi sonrası 4. ayında PET-CT'de nodal hastalık görülmezken, kemik iliği tam remisyonda, tam kimerikdir ve NIH evre III cilt, evre II oromukozal kronik GVHH gelişmiştir.

Tartışma: DLI gerekesinimi olmaksızın denovo GVH ve GVL oluşabilmektedir. Nüksü takiben verilen kemoterapi ile, azalmış olan mikst kimerizmin GVH/GVL indüklenmesine uygun ortam hazırladığı speküle edilebilir. Yüksek riskli GVHH gelişmeyen olgularda, siklosporinin erken kesilmesi ve düşük doz indüktif KT değerlendirilmesi gereken bir tedavi seçeneği olabilir. Seri çok merkezli olarak genişletilerek, DLI sonrası GVH/GVL gelişen olgular ile bağımsız karşılaştırılmalıdır.

Anahtar kelimeler: Yüksek riskli akut lösemi, Graft-versus host, Graft-versus lösemi

Abstract: 0347 P-086

KEMİK İLİĞİ NAKLİ HASTASINDA GASTROSKOPİ SONRASI GELİŞEN İNTRADUEDONAL HEMATOM.

Emine Tülay Özçelik[1], Fehmi Hindilerden[2], Nuri Barış Hasbal[2], Murat Akyıldız[3], Murat Dayangaç[4], Refik Killi[5], Mutlu Arat[1]. *[1]Şişli Florence Nightingale Hastanesi, Kemik İliği Nakli Ünitesi, İstanbul, [2]Bilim Üniversitesi Tıp Fakültesi, Hematoloji Bilim Dalı, İstanbul, [3]Bilim Üniversitesi Tıp Fakültesi, Gastroenterohepatoloji Bilim Dalı, İstanbul, [4]Şişli Florence Nightingale Hastanesi, Genel Cerrahi Bölümü, İstanbul, [5]Şişli Florence Nightingale Hastanesi, Radyoloji Bölümü, İstanbul*

İntramural duedonal hematom nadir bir durum olup sıklıkla abdomene travma sonrası ortaya çıkar. En sık çocuklar ve gençlerde bildirilen bu tablo endoskopi sonrası özellikle kanama diyatezi olan siroz, renal yetmezlik, lösemi gibi hasta gruplarında görülebilmektedir. İnsidans 1/1250 oranında bildirilmektedir. Duedonal biyopsinin genellikle 48 saati içinde akut abdominal ağrı, uzamış kusma ile ortaya çıkar. Perforasyon mutlaka dışlanmalıdır. Genellikle 2-3 hafta içinde spontan gerilemesi beklenir. Burada kemik iliği nakil hastasında GVHD değerlendirmesi amaçlı yapılan gastroskopi sonrası gelişen intraduedonal hematom olgusunu tartışmayı amaçladık.

18 yaşında ALL nedeniyle periferik kök hücre nakli yapılmış olguya takibinde GVHD değerlendirme amaçlı gastroskopi yapılıp biyopsi alındı. Endoskopi sırasında gastrik mukoza eritematöz ve ödemli olup diğer alanlar normal görünümdeydi. İşlemden 3 saat sonra hastada şiddetli kusma, karında hassasiyet ve masif hematemez başladı. Acil yapılan endoskopide kusmaya bağlı Mallory-Weiss olabileceği düşünüldü ve epinefrin injeksiyonu yapıldı. Şiddetli karın ağrısı devamı üzerine çekilen abdomen BT'de duedonum 2. ve 3. kısmında 9x5 cm'lik kitle saptandı (Şekil). İntramural duedonal hematom olarak değerlendirildi. Perforasyon ekarte edilerek konservatif tedavi başlandı(Nazogastrik dekompresyon, parenteral nutrisyon, analjezik tedavi). Kitle basısına bağlı yükselen bilirubin düzeyleri 14. günde 7.5 mg/dl düzeyine ulaştı. (Amilaz ve lipaz normal). Ursodeoksikolik asit tedavisi almakta olan hastaya Oddi sfinkter spazmı azaltmak için izosorbit-dinitrat tedavisi başlandıktan sonra bilirubin düşmeye başladı. Karın ağrısı 15. günde azalmaya başladı. Radyolojik değerlendirmede barsakta pasaj olduğu görülünce oral alım başlatıldı. Bilirubin düzeyleri 4 haftada normale döndü. Hasta taburcu edildiğinde hematom 3 cm'e kadar gerilemişti.

Olgumuzda kan koagülasyon testleri ve trombosit sayısı işlem sırasında normal olup, biyopsi hafif GVHD düşündürür düzeydeydi. Bu yüzden mukoza hassasiyetine bağlı kanamanın kolaylaştığını düşünmek düşük olasıdır. Pubmed literatür taramasında transplant hastası olup bu tablo gelişen az sayıda olguya rastladık (tablo). Bunların pediatrik grupta olduğunu gördük. Bu durum da tablonun daha çok gençlerde olduğunu desteklemektedir. GVHD, mukozayı hassas hale getirerek tabloyu kolaylaştırabilmektedir.

Endoskopi sonrası gelişen şiddetli kusma ve karın ağrısı durumunda'intramural duedonal hematom'mutlaka düşünülmelidir. GVHD değerlendirmesi için nereden biyopsi yapılması gerektiği konusu net değildir. Duedonum travmaya yatkın bir organ olduğu için gastrointestinal sistemin diğer alanlarından biyopsi yapılması uygun olabilir fakat duedonumdan alınması gerekiyorsa submukozal damarları hasarlamamak için biyopsi forsepsisini endoskoptan 2-3 cm'den daha uzakta tutmamak, biyopsiyi papilla duodeniden olabildiğince uzak bir noktadan almak uygun olacaktır.

Anahtar kelimeler: Gastrsoskopi, intraduedonal hematom, kemik iliği nakli

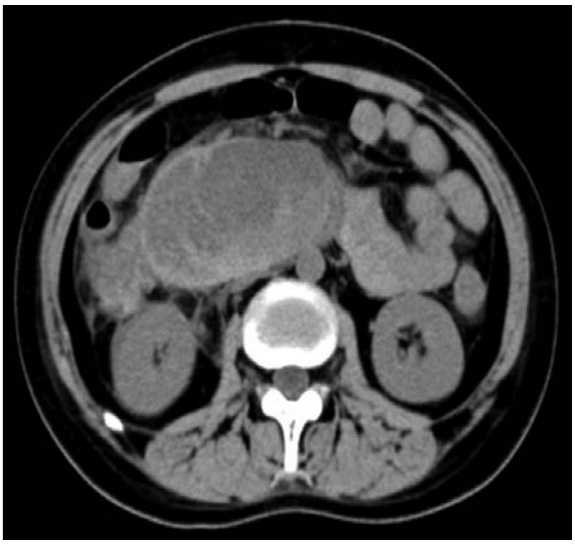

Şekil 1. Duedonum 2. ve 3. kısmında 9x5 cm'lik hematomun BT görüntüsü

Tablo 1. Transplantasyon sonrası intramural duodenaş hematom gelişen olgular

Teşhis	*Yaş/ Cinsiyet*	*GVHD/ histoloji*	*Koagülasyon testleri*	*Tedavi*	*Sonuç*
SCID	5/K	+/hafif/mide-duedonum	normal	konzervatif	22. günde tam düzelme
MDS	5/K	+/hafif/duedonum-antrum	Plt:55000/mm^3, PT, PTT normal	konzervatif	36. günde kısmi düzelme
ALL	12/E	+/orta-ciddi/ duedonum	Plt:65000/mm^3 PT, PTT normal	konzervatif	Exitus (ölüm nedeni lösemi, otopside büyük duedonal hematom)
MDS	15/E	+/ciddi/duedonum	Plt>50000/mm^3 PT, PTT bildirilmemiş	konzervatif	Exitus(ölüm nedeni cevapsız GVHD,aspergillus enfeksiyonu, dissemine CMV, otopside duedonal hematom

Abstract: 0656 P-087

ALLOJENİK KÖK HÜCRE NAKİL KOMPLİKASYONU NADİR BİR OLGU SUNUMU: VİTİLİGO TRANSFERİ.

Murat Yıldırım, Selim Sayın, Gökhan Özgür, Ferit Avcu, Oral Nevruz, Türker Çetin. *Gülhane Askeri Tıp Akademisi, Hematoloji Bilim Dalı, Ankara*

Giriş: Kök Hücre Nakli(KHN) sonrasında adaptif immunitenin nakli çeşitli hayvan çalışmalarında gösterilmiştir. İnsanlarda da vericilerde var olduğu bilinen otoimmun(Oİ) tioridit, immünsitopeniler, insülin bağımlı DM, Oİ poliglandüler sendrom, psöriazis gibi hastalıkların KHN sonrası adaptif immun yanıt transferi sonucu geliştiği gösterilmiştir. Burada Allojenik KHN(AKHN) sonrası 10.ayda immün-supresif(İS) tedavi kesilmesi sonrasında oluşan nadir bir vitiligo olgusu sunulmuştur.

Olgu: H.K 50 yaşında bayan, 2013 Haziran ayında AML tanısı konularak İndüksüyon + 1 kür konsolidasyon tedavisi uygulandı. Eylül 2013'te tam doku uyumlu

kız kardeşinden AKHN yapıldı. Myeloablatif rejim olarak siklofosfamid+tüm vucut ışınlaması uygulandı. Nakil sonrası Graft Versus Host Hastalığı(GVHH) proflaksisi amacı ile Siklosporin ve metotreksat başlandı. Nakil sonrası +10 günde 1.derece cilt GVHH gözlendi ve topikal kortikostreoid tedavisi ile geriledi, +90.günde Hepatik GVHH gelişti, +180.gün kontrolünde %99,9 donör kimerizmi izlendi,+270.günde Hepatik GVHH kontrol altındayken İS tedavileri tedrici olarak azaltılarak kesildi, ancak +300.gün kontrolünde Hepatik GVHH tekrar gelişti, ek olarak kalça-bacak-omuz ağrısı, dudak çevresi-yüzeller-bacaklarda birden çok hipopigmente keskin sınırlı alanlar oluştu bu lezyonlar segmental vitiligo, eklem ağrıları sakroileit olarak değerlendirildi. Hastaya tekrar oral düşük doz metil-prednizolon 8 mg/gün ve takrolimus başlandı.

Tartışma ve Sonuç: Vitiligo, epidermisteki melanositlerin kaybı ile sonuçlanan Oİ orjinli olduğu kabul edilen hipopigmente dermatozdur. Diğer Oİ sendromlarla birlikteliği sıktır. Ailesel yatkınlık vakaların %20-30'unda gösterilmiştir AKHN ile patojenik T hücrelerin veya otoreaktif lenfoid klonları oluşturacak olan kök hücrelerin geçişi vitiligoya neden olabilir. Donörün 1990 yılında hipopigmente deri lezyonları nedeni ile vitiligo tanısı aldığı biliniyordu. Olgumuzda vitiligonun patojenik T hücre klonu oluşturan kök hücrelerden kaynaklandığını düşünmekteyiz. Hastanın %99,9 donor kimerizmi sonrasında şikayetlerinin başlaması ve nakil öncesinde T hücre deplesyonu yapılması bu hipotezi desteklemektedir. Literatürde organa özgü hastalıkların veya sistemik Oİ hastalıkların AKHN sonrasında hematopoetik kök hücre kaynaklı defektlerden kaynaklandığı gösterilmiştir. Ancak HLA genetik predispozisyonuna bağlı denovo yada kronik cilt GVHH'nin bir sprekturumu olarak Oİ melanosit kaybına bağlıda vitiligo gelişebilir. Öyle ki vitiligo+GVHH gelişen vakalara İS tedavi verilmesi ile diğer sistem GVHH bulguları gerilerken vitiligonun alevlenmesi bu hastalığı tetikleyen çok yönlü bir mekanizmanın varlığını düşündürmektedir. Sonuç olarak; vitiligonun alloimmun mü yoksa Oİ mekanizma kaynaklı melanosit kaybı sonucu geliştiği yorumunun yapılması oldukça zordur. Olgumuzda, incelemesi halen devam etmekle birlikte cilt GVHH gelişen bölgede donör kaynaklı lenfositlerin varlığının gösterilebilmesi Oİ melanosit kaybını destekleyecektir.

Anahtar kelimeler: Vitiligo, Adaptif İmmünite, Komplikasyon

Vitiligo

Şekil 1. Ellerde vitiligo

Vitiligo

Şekil 2. Yüzde vitiligo

Abstract: 0646 P-088

İZOLE CİLT TUTULUMU OLAN B HÜCRELİ LENFOBLASTİK LENFOMA TANILI OLGUNUN PEDİATRİK KEMOTERAPİ PROTOKOLÜ İLE TEDAVİSİ. Kübra Taşkın, Emre Tekgündüz, Ali Hakan Kaya, Ömür Kayıkçı, Bilge Uğur, Hikmetullah Batgi, Filiz Bekdemir, Sinem Namdaroğlu, Murat Çınarsoy, Şerife Koçubaba, Fevzi Altuntaş. *Dr. Abdurrahman Yurtaslan Ankara Onkoloji Hastanesi, Hematoloji ve Kök Hücre Nakil Kliniği, Ankara*

Giriş: Öncü hücreli akut lenfoblastik lösemi / lenfoblastik lenfoma olgunlaşmamış B / T lenfositlerden köken alan hızlı gidişli neoplazilerdir. Lenfoblastik lenfoma (LBL) olgularının %90'I öncü T lenfositlerden köken alır. Lenfoblastik lenfoma vakalarının %10'dan azını oluşturan B-LBL genellikle ekstranodal bölgelerde görülür ve en sık cilt tutulumu ile karşımıza çıkar. Burada ek bir yakınması olmaksızın, kafa derisindeki lezyondan yapılan biyopsi sonucu B-LBL tanısı alan bir olgumuzu paylaşmak istiyoruz.

Olgu: Yirmi dört yaşındaki erkek hasta kafa derisinde localize cilt lezyonunun eksizyonel biyopsisi sonucunda öncü B-LBL tanısı aldıktan sonar tarafımıza başvurdu. Fizik muayenesinde lenfadenomegali ve hepatosplenomegali saptanmayan olgunun sırt bölgesinde yer alan 3x4 ve 2x3 mm boyutlu eritemli lezyonlardan yapılan biyopsi B-LBL tanısını doğruladı. Çevre yayması, kemik iliği biyopsisi, beyin omurilik sıvısında morfolojik ve akım sitometrik incelemelerle lösemik infiltrasyonsaptanmadı. PET/CT değerlendirmesinde söz konusu cilt lezyonları dışında tutulum izlenmedi. Çocuk temelli Dana-Farber 91-01 induksiyon tedavisi ile ciltl ezyonlarında tam regresyon sağlandıktan sonra TBI-Cy hazırlama rejimi ile otology hematopoyetik kök hücre nakli uygulandı. Hasta OKHN sonrası 6 aydır tam remisyonda izlenmektedir.

Tartışma: İzole cilt tutulumu ile seyreden B-LBL nadir rastlanan bir durumdur. Genç erişkin ALL olgularında yüksek doz steroid ve asparaginaz içeren çocuk kemoterapi protokollerinden esinlenen tedavi rejimleri ile erişkin protokolere kıyasla daha başarılı sonuçlar elde edilmektedir. Klinik seyir açısından farkları olmasına karşın ALL ve LBL aynı hücreden köken alan neoplazilerdir. Bu nedenle genç LBL olgularında da çocuk ALL olgularında uygulanan tedavilere benzer protokollerin kullanılması akılcı olabilir.

Anahtar kelimeler: cilt tutulumu, lenfoblastik lenfoma

Abstract: 0251 P-089

HEREDİTER HEMORAJİK TELENJİEKTAZİ OLGUSUNDA SİSTEMİK BEVACİZUMAB KULLANIMI SONRASI TRANSFÜZYON İHTİYACINDA DRAMATİK AZALMA.

Mehmet Hilmi Doğu, İsmail Sarı, Sibel Hacıoğlu, Sema Ertürk, Ali Keskin. *Pamukkale Üniversitesi Tıp Fakültesi, Hematoloji Bilim Dalı, Denizli*

Giriş: Herediter hemorajik telenjiektazi (HHT) nadir görülen multisistemik vasküler bir hastalıktır. Mukokutanöz telenjiektaziler, epistaksis, gasrointestinal kanamalar ve viseral arteriovenöz malformasyonlarla karakterizedir. Bevacizumab; recombinant humanize vasküler endotelyal büyüme faktörü (VEGF) inhibitörü olup bu nedenle medikal onkoloji alanında antikanser tedavisinde kullanılmaktadır. HHT patogenezinde anjiogenez sorumlu tutulması nedeniyle bevacizumab kullanım alanı bulmaktadır.

Bu bilgiler ışığında kliniğimizde takip edilmekte olan kanama sıklığı artan ve transfüzyon ihtiyacı giderek artan bir HHT olgusunda sistemik bevacizumab kullanımı sonrası kanama sıklığı ve transfüzyon ihtiyacı dramatik bir şekilde azalan bir olguyu paylaşmak istedik

Olgu: Altmış iki yaşında erkek hasta; otuz yaşından itibaren demir eksikliği anemisi nedeniyle dönem dönem demir replasman tedavisi almaktadır. Etiyolojisi aydınlatılamayan hastanın 2004 yılından itibaren burun kanama atakları olması nedeniyle ilgili hekimlere başvurusu sonrası lokal tedaviler koterizasyon uygulanmış ancak kanama atakları devam etmiş. Takip eden yıllarda gastrointestinal kanama atakları da geçiren hastaya çok miktarda eritrosit replasmanları yapılmış. Olası kanama diyatezi açısından Hematoloji kliniğine yönlendirilen hastada gastrointestinal görüntüleme ve kulak burun boğaz bakısında mukozal telenjiektazik yapıların olduğunun görülmesi, aile öyküsü olması ve yapılan tetkiklerde mevcut kanamaları açıklayacak patolojinin saptanmaması üzerine hastaya HHT tanısı konuldu. Demir replasman tedavisi yanında traneksamik asit başlanan hastanın kanama sıklığında azalma gözlendi. Uzun dönem bu şekilde takip edilen ve nadir eritrosit replasman ihtiyacı olan hastada 2013 yılı Eylül ayı sonrasında gastrointestinal kanama ve burun kanaması sıklığında artış oldu. Aylık 10-12 ünite eritrosit replasman ihtiyacı olan hastaya ankaferd oral yoldan kullanıldı. 2 haftalık bir transfüzyonsuz süreç elde edilmesine rağmen daha sonra kanamaları tekrar eden ve hemoglobin değeri 3 gr/dl'ye kadar düşen hastaya endikasyon dışı başvuru ile sistemik bevacizumab kullanılması planlandı. Bakanlık onayı alındıktan sonra 2 haftada bir 5 mg/kg dozunda intravenöz olarak 2 doz uygulandı. Transfüzyon ihtiyacında azalma olması üzerine hastaya tedavi devamı için onay alındı ve 6 doz daha uygulanarak toplam 8 doza tamamlandı. Hastanın transfüzyon ihtiyacında tedavi öncesi ile karşılaştırıldığında dramatik azalma sağlandı.

Tartışma: Herediter hemorajik telenjiektazi hastalarının serum ve dokuda bakılan VEGF düzeylerinin artmış olduğu gösterilmiştir. Bu bağlamda VEGF inhibitörlerinin bu hastalarda etkili olacağı düşünülmektedir. Özellikle sık tekrarlayan ve hayatı tehdit edici düzeye ulaşabilen gastrointestinal kanaması olan olgularda da sistemik kullanımda gündeme gelmektedir.

Sonuç olarak, mevcut tedavilere yanıtsız kanama ile giden HHT hastalarında bevacizumab deneysel fakat alternatif bir tedavi seçeneğidir.

Anahtar kelimeler: Herediter hemorajik telenjiektazi, kanama, bevacizumab

Abstract: 0541 P-090

KÖK HÜCRE NAKİL ÜNİTESİNDE SIK KULLANILAN LEVETİRACETAMIN NADİR BİR YAN ETKİSİ OLARAK DELİRYUM.

Koray Yalçın[1], Nurşah Eker[1], Şerife Kaya[1], Öznur Bozkurt[2], Seda Aybüke Sarı[3], Ömer Doğru[1], Elif Güler[1], Alphan Küpesiz[1]. *[1]Akdeniz Üniversitesi Tıp Fakültesi, Çocuk Hematoloji ve Onkoloji Bilim Dalı, Antalya, [2]Akdeniz Üniversitesi Tıp Fakültesi, Çocuk Nöroloji Bilim Dalı, Antalya, [3]Akdeniz Üniversitesi Tıp Fakültesi, Çocuk ve Ergen Ruh Sağlığı ve Hastalıkları Anabilim Dalı, Antalya*

Giriş: Deliryum ani başlayan, genel olarak bilişsel işlevlerin bozulması, bilinç durumunda değişiklik, dikkat bozuklukları, artmış ya da azalmış psikomotor aktivite ve uyku-uyanıklık döngüsünün düzensizliği ile karakterize, geçici organik mental sendromdur. Deliryum tablosu genel olarak yetişkinlerde ve en fazla yoğun bakım ünitelerinde görülür. Kök hücre nakli yapılmış bir çocuk hastada deliryum tablosu oldukça nadir rastlanabilecek bir durumdur.

Olgu: 6 yaşında erkek hasta talasemi major tanısıyla tam uyumlu kardeşten kök hücre nakli hazırlık rejiminin -2. gününde generalize tonik klonik tarzda konvülziyon geçirdi. İki yıl önce de benzer konvülziyon öyküsü olan ancak ilaç tedavisi almayan hastaya anti-epileptik başlanmasına karar verildi. Bu nedenle hazırlık rejiminde busulfanın konvülziyon eşiğini düşürmesine karşı kullanmakta olduğu levetiracetam tedavisi 5 mg/kg/gün dozundan 30 mg/kg/gün tedavi dozuna yükseltildi. Dozun artırılmasından 24 saat sonra hastada giderek artan huzursuzluk şikayetleri başladı. Hastada motor hareketlerde artış, bilinçte dalgalanma, dezoryantasyon, dikkatini toparlamakta zorluk gibi bulgular belirmeye başladı. Hastanın kan glukozu, elektrolitleri ve enfeksiyon belirteçleri normaldi. Hastada bu bulgularla DSM-V kriterleri göz önüne alınarak deliryum tablosu düşünüldü. Hastanın kullandığı ilaçlar incelendiğinde nadiren de olsa bu tabloya yol açabilecek tek ilacın levetiracetam olduğu görüldü. Çocuk psikiyatri ile konsülte edilen hastaya klonozepam tedavisi başlandı ve levetiracetam dozu 10 mg/kg/gün'e azaltıldı. Dozun azaltılmasından 24 saat sonra deliryum tablosu belirgin olarak gerileyen hastanın levetiracetam tedavisi tamamen kesilerek yerine lamotrigine başlanmasından sonra şikayetleri tamamen düzeldi.

Sonuç: Levetiracetam ikinci kuşak bir antiepileptik olarak daha fazla travma sonrası nöbetlerin kontrol altına alınmasında tercih edilen bir ilaçtır. Ancak özellikle diğer antiepileptik ilaçlarla karşılaştırıldığında ilaç etkileşiminin az olması nedeniyle kök hücre nakil ünitelerinde başta busulfanın tetikleyeceği nöbetlere karşı profilaktik olarak kullanımı tercih edilmektedir. Deliryum levetiracetamın az bilinen bir yan etkisidir. Bu olguyla birlikte kök hücre nakil ünitelerinde tercih edilen bir antiepileptik olan levetiracetamın deliryuma yol açabileceğine dikkate alınması kanısındayız.

Anahtar kelimeler: Kök hücre nakli, Deliryum, Levetiracetam

Abstract: 0475 P-091

KML'DEN DÖNÜŞÜM BİR ALL VAKASINDA AHKHN (ALLOJENİK HEMATOPOETİK KÖK HÜCRE NAKLİ) SONRASI AKCİĞER TUTULUMU İLE SEYREDEN GREFT VERSUS HASTALIĞI (GVHD). Yasin Kalpakçı, Abdullah Agit, Simten Dağdaş, Ahmet Kürşat Güneş, Hacer Berna Öztürk, Aysun Gönderen, Ömer Önder Savaş, Gülten Korkmaz, Funda Ceran, Gülsüm Özet. *Ankara Numune Eğitim ve Araştırma Hastanesi, Hematoloji Bölümü, Ankara*

AHKHN'in en önemli morbidite ve mortalite nedenlerinden olan GVHD, tam uyumlu donör nakillerinde uygun profilaktik immünsüpresyona rağmen %9-50 görülmektedir. AHKHN sonrası pulmoner komplikasyonlar %40-60 hastada görülebilir.

Vaka: KML tanısıyla imatinib tedavisi alan erkek hastada ALL'e dönüşüm saptandı. İndüksiyon sonrası remisyon elde edilen hastaya Aralık 2013'de HLA tam uyumlu kız kardeşinden AHKHN yapıldı. Nakil sonrası 3. Ayda kimerizm %100, BCR/ABL PCR negatif bulundu. Mart 2014'de nefrotoksisite nedeniyle siklosporine ara verildiği sırada grade 2 akut deri GVHD gelişti. 1 mg/kg/gün prednol tedavisinin 5. gününde deri GVHD'si grade 3'e ilerlemesi ve karaciğer tutulumunun eklenmesiyle prednol dozu 2mg/kg/gün'e çıkıldı. 3 hafta sonra deri tutulumları ve karaciğer fonksiyon testleri tamamen düzeldi. Nisan 2014'de CMV-PCR çok yüksek pozitif gelmesi üzerine intravenöz gansiklovir başlandı. CMV-PCR negatifleşmesine rağmen Mayıs 2014'de ilerleyici hipoksi ve dispne gelişti. Tomografide yaygın buzlu cam dansiteleri, peribronşiyel kalınlaşmalar, büller ve fibrozis saptandı (Şekil 1,2). BAL yapıldı ve enfeksiyöz bulgu saptanmadı. GVHD akciğer tutulumu olarak değerlendirildi. 2 mg/kg/gün prednol başlandı ve yanıt alınamadığı için intravenöz siklosporin eklindi. Yüksek reaktivasyon riski nedeniyle gansiklovire devam edildi. Klinik bulguları progrese olan hastaya etanarcept başlanması planlandı, ancak solunum yetmezliği nedeniyle hasta entübe edildi. Nefrotoksisite nedeniyle diyalize alınan ve siklosporini kesilen hasta kaybedildi.

Tartışma: AHKHN sonrası pulmoner komplikasyonlar preengrafman periyodunda (ilk 30 gün) ve postengrafman gelişebilir. Engrafman sonrası CMV başta olmak üzere viral enfeksiyonlar, fungal enfeksiyonlar, diffüz alveolar hemoraji, veno-okluziv hastalık ve BOOP (bronchiolitis obliterans organizing pneumonia) gelişebilir. BOOP AHKHN sonrası %2-13 görülebilir. İdyopatik olabileceği gibi, kronik GVHD'e bağlı veya CMV pnömonisinin başarılı tedavisi sonrası gelişebilir. Tomografide yamalı infiltrasyonlar, buzlu cam dansiteleri, bronşiyel duvarlarda kalınlaşma ve dilatasyon saptanabilir. Pulmoner GVHD'de altın standart bronkoskopik biyopsidir, ancak vakamızda BAL yapılarak enfeksiyonlar dışlanırken, trombositopeni nedeniyle biyopsi alınamadı. Sunduğumuz vakada olduğu gibi tedavide ilk olarak 1 mg/kg/gün prednol başlanması ve 5-7 günde klinik yanıt alınamazsa doz iki katına çıkılması önerilir. Steroide siklosporin eklenmesi veya almakta olduğu siklosporine devam edilmesinin faydası tartışmalıdır. Trombositopeni gibi yüksek risk faktörüne sahip hastalara siklosporin veya takrolimus eklenmesi önerilir. Biz vakamızda steroide rağmen progresyon olması ve trombositopeni bulunması nedeniyle siklosporin ekledik. Yanıtsız vakalarda İL-2 ve TNF-α'ya karşı monoklonal antikorları denenebilir. Son zamanlarda ise patogenezin daha iyi anlaşılmasıyla T hücre deplesyonu ve T regülatuar hücre infüzyonuyla çalışmalar devam etmektedir.

Anahtar kelimeler: GVHD, AHKHN, BOOP

Abstract: 0258 P-092

65 YAŞ ÜZERİ, PERFORMANSI DÜŞÜK, NÜKS AKUT MYELOİD LÖSEMİ HASTASINA İNDİRGENMİŞ YOĞUNLUKLU ALLOJENEİK HEMATOPOETİK KÖK HÜCRE NAKLİ: HER HASTA İÇİN BİR ŞANS VARDIR. Seçkin Çağırgan, Serkan Ocakçı, Selda Kahraman, Turgay Özek, Ceylan Acarlar. *İzmir Üniversitesi Medicalpark İzmir Hastanesi, İzmir*

Amaç: Akut myeloid lösemi ileri yaş grubunun hastalığıdır. Amerika Birleşik Devletleri SEER (Surveillance, Epidemiology and End Results Program) verilerine göre yıllık insidansı 3,6/100000 saptanmıştır. Medyan hasta yaşı 67'dir. Kötü prognostik faktörler yaşlı hasta grubunda sıktır. Standart induksiyon kemoterapi sonrası hastalar %50'den daha az oranda tam remisyona ulaşır. Uzun süreli sağkalım nadirdir. İlk remisyonda indirgenmiş yoğunluklu transplant (RIC) yapılan hastalarda 2 yıllık hastalıksız sağkalım %40; tüm sağkalım %50 oranındadır. Refrakter hastalıkta yapılan nakillerde sağkalım süreleri daha düşük bulunmuştur. 3 yıllık hastalıksız sağkalım %20; tüm sağkalım %23 bulunmuştur.

Gereç ve Yöntem: RIC uygulaması ile allojeneik kök hücre nakli yaşlı veya komorbiditeleri olan hastalara yapılabilmektedir. 60 yaş üzerinde olmanın nakile engel olmadığı ve hematopoetik hücre nakli komorbidite indeksine (HCT-CI) göre yüksek riskli hasta grubunda bile belirgin fayda sağlanabileceği görülmüştür.

Bulgular ve Sonuç: 67 yaşında refrakter akut myeloid lösemi tanılı hasta nüks hastalık ile kliniğimize yatırıldı. ECOG performans skoru 3 olan hastaya tam uyumlu kardeşinden RIC allojeneik periferik hematopoetik kök hücre nakli yapıldı. Transplantın 14.gününde nötrofil engrafmanı ve 15.gününde trombosit engrafmanı oldu. 22.günde hasta taburcu edildi. Kronik graft versus host hastalığı izlemde gelişti. Hasta ECOG 1 performans skoru ile ayaktan takip edilmektedir. Hastalıksız ve tüm sağkalım süreleri 12 ay olan hastada nüks bulgusu yoktur.

Bu hasta örneğinde olduğu gibi allojeneik hematopoetik kök hücre nakli tedavilerinde yaş veya komorbidetelerin kesin sınırlı bir engel olmadığı düşünülmektedir. Bireyselleştirilmiş tedavi seçenekleri ile her hasta için bir şans olabilir.

Anahtar kelimeler: nüks, RIC, yaşlı

Abstract: 0248 P-093

YÜKSEK DOZ İFOSFAMİDE BAĞLI REVERSİBLE NÖROTOKSİSİTE: OLGU SUNUMU. Ahmet Kürşad Güneş, Funda Ceran, Simten Dağdaş, Gülsüm Özet, Hacer Berna Afacan Öztürk, Ömer Önder Savaş, Yasin Kalpakçı, Abdullah Agit, Gülten Korkmaz, Aysun Gönderen. *Ankara Numune Eğitim ve Araştırma Hastanesi Hematoloji Kliniği, Ankara*

İfosfamide; lenfoma, sarkomlar, jinekolojik ve testiküler karsinomlar ve hematopoetik kök hücre nakli öncesinde hazırlama rejimi olarak kullanılan alkilleyici

ajanlar grubuna dahil bir kemoterapötiktir. Sıklıkla gözlenen yan etkileri hemorajik sistit, bulantı-kusma, myelosüpresyon ve nörotoksistedir. Nörotoksisite ifosfamid tedavisi alan hastaların %5-10'unda gözlenebilir. Nörotoksistenin tam mekanizması bilinmese de İfosfamidin bir metaboliti olan Chloroacetaldehyde (CAA) ile ilişkilendirilmektedir. İfosfamide karaciğer sitokrom P-450 sistemine ait CYP3A4 enzimi tarafından aktif formuna dönüştürülürken acrolein (hemorajik sistit'den sorumlu) ve CAA'da oluşur. CAA kan beyin bariyerini aşabilir. CAA'nın

a) Direkt nörotoksik etki ile
b) SSS'indeki glutatyon seviyelerini azaltarak
c) Mitokondrial oksidatif fosforilasyonu inhibe derek yağ asidi metabolizmasını bozmak sureti ile nörotoksisteye neden olduğu düşünülmektedir.

Nörotoksisitenin gelişme dönemi ise infüzyondan sonraki 2-48 saat içerisinde ya da tedavi bitiminden 1-6 gün içerisinde görülebileceği belirtilmektedir.

Nörotoksisite, National Cancer Institude Kriterleri doğrultusunda semptomların varlığına ve ağırlığına göre sınıflandırılır. Ciddi nörotoksisite terimi Grade 3-4 hastalık için kullanılmaktadır.

Grade 1: Hafif somnolans hafif ajitasyon
Grade 2: Orta dereceli somnolans, ajitasyon
Grade 3: Ağır somnolans, ajitasyon, konfüzyon, dezoryantasyon ve halisünasyon
Grade 4: Nöbet, koma

İfosfamidin doz miktarı, doz sıklığı ve infüzyon süresi ile nörotoksiste arasında anlamlı ilişki saptanamamıştır. İfosfamide bağlı nörotoksiste gelişimi için risk faktörleri bildirilmiştir. Bunlar, hipoalbuminemi, hiponatremi, ileri yaş (>65y), böbrek-karaciğer fonksiyon bozukluğu, kötü performans skoru, bulky hastalık varlığı, öncesinde cisplatin tedavisi, öncesinde kranial RT öyküsü olarak tanımlanmıştır. Hipoalbüminemi, nörotoksiste ile bağlantısı en kuvvetli risk faktörüdür. Yine hepatik P-450 enzim sistemini indükleyen ilaçların kullanımı da nörotoksisite gelişimine neden olabilir.

Olgu: 24 yaş Erkek hasta, mixt germ hücreli testiküler karsinom nedeni ile 3 dizi tedavi almıştı ve relaps hastalık nedeni ile Otolog Kök Hücre Nakli yapılmak üzere servisimize yatırıldı. Hastaya nakil öncesi hazırlık rejimi olarak ICE protokolü başlandı. İfosfamide 4 g/m^2 dozundan 4 gün süre ile Mesna ile birlikte verildi. Hastanın son İfosfamid dozundan 12 saat sonra ağır somnolans, ajitasyon konfüzyon ve dezoryantasyon tablosu gelişti. Grade 3 nörotoksisite tanısı konuldu. Risk faktörlerinden Hipoalbüminemi, Bulky hastalık ve hiponatremi mevcuttu. Hastaya destek tedavisi ile 24-48 saate semptomları gerilemeye başladı ve 72 saatte tamamen normale geldi.

Tartışma: Nörotoksisite Ifosfamid tedavisi esnasında görülebilecek yan etkilerdendir. Çoğunlukla reversible da olsa ileri ve dirençli vakalarda metilen mavisi tedavisi verilmesi gerekebilir.

Anahtar kelimeler: Ifosfamid, Nörotoksisite

Hematopoez / Sitotokinler / Büyüme Faktörleri,Reseptörleri / İlaç Farmakolojisi / Apopitoz

Abstract: 0123 P-094

DİYALİZE GİRMEYEN KRONİK BÖBREK HASTALARINDA ANEMİ İLE HEPSİDİN ARASINDAKİ İLİŞKİ.

Yalçın Kaya[1], Füsun Gültekin[2], Hatice Terzi[3], Can Hüzmeli[4], Ziynet Çınar[5]. *[1]Şarkışla Devlet Hastanesi, İç Hastalıkları Bölümü, Sivas, [2]Cumhuriyet Üniversitesi Tıp Fakültesi Hastanesi İç Hastalıkları Anabilim Dalı, Sivas,, [3]Cumhuriyet Üniversitesi Tıp Fakültesi, Hastanesi Hematoloji Bilim Dalı, Sivas, [4]Cumhuriyet Üniversitesi Tıp Fakültesi, Hastanesi Nefroloji Bilim Dalı, Sivas, [5]Cumhuriyet Üniversitesi Tıp Fakültesi, Biyoistatistik Anabilim Dalı, Sivas*

Amaç: Kronik böbrek hastalığı (KBH), dünyada ve ülkemizde epidemi halini almış önemli bir halk sağlığı sorunudur. KBH, temelde yatan böbrek hastalığının etyolojisi ne olursa olsun en az 3 ay süren böbrek hasarı ve/veya glomerüler filtrasyon hızının (GFH) 60 ml/dk/1.73 m^2 nin altına inmesi durumu olarak tanımlanmaktadır. KBH hastalarında anemi majör bir komplikasyon olup yaşam kalitesini bozar ve yaşam süresini azaltır. KBH hastalarında anemi ile ilgili mekanizmaların net olarak aydınlatılması bu hastaların yaşam süresine ve kalitesine katkıda bulunulabilecektir. Hepsidin demir homeostazında santral bir regülatördür. hepsidin konsantrasyonlarındaki artış KBH hastalarındaki anemi ile ilişkilidir. KBH'li olgularda kronik inflamasyona bağlı olarak hepsidin, C-reaktif protein (CRP) gibi akut faz proteinleri ve İnterlökin-1 (IL-1), İnterlökin-6 (IL-6) gibi sitokinlerde artış olmaktadır. Bu çalışmada dialize girmeyen KBH hastalarında anemi ile hepsidin, demir durumu ve inflamatuvar belirteçler arasındaki ilişkinin incelenmesi amaçlandı.

Yöntem-Gereçler: Çalışmaya diyalize girmeyen en az 3 aydır KBH ile takip edilen hastalar (n:45) ile sağlıklı gönüllüler (n:45) alındı. Çalışma Cumhuriyet Üniversitesi İç hastalıkları Anabilim Dalı kliniğinde takip edilen ve gönüllü olan kronik böbrek hastalarında yapıldı. Hastaların rutin kontrollerinde kan basınçları, boy ve ağırlıkları ölçüldü, ELİSA yöntemi ile serum hepsidin, IL-6 ve IL-1 düzeyi çalışıldı. Her iki grupta rutin biyokimya, tam kan sayımı, demir (SD), total serum demir bağlama kapasitesi (TSDBK) ve ferritin değerleri bakıldı. Ayrıca, hastalarda GFH hesaplandı.

Bulgular: Hasta grubunda hepsidin, CRP, eritrosit sedimantasyon hızı (ESH), IL-6, kreatin, ferritin düzeyleri kontrol grubuna göre anlamlı derecede yüksek ($p<0.05$), hemoglobin (Hb), hematokrit (Htc), albümin, transferin saturasyonu (TSAT) ise anlamlı derece düşüktü ($p<0.05$). IL-1 ise hasta grubunda daha yüksek olmasına rağmen istatiksel olarak önemsizdi ($p>0.05$). Hasta grubunda yapılan korelasyon analizinde hepsidin ile GFH, Hb, Htc, IL-1 ve IL-6 arasında anlamlı ilişki saptanamazken ($p>0.05$), mean corpüsküler volume (MCV) ve SD ile negatif korelasyon saptanmıştır ($p<0.05$).

Sonuçlar: İnflamasyon, KBH'nin bir çok komplikasyonu ile ilişkili önemli bir faktördür. KBH'da kronik inflamasyona bağlı IL-6, CRP, ESH ve hepsidin gibi mediyatörler artmaktadır. Anemi KBH'da major bir risk faktörüdür ve bu hastalarda optimal bir yaşam kalitesine ulaşılabilmesi için aneminin takip ve tedavisinin iyi

yapılması gerekmektedir. Sonuç hepsidin ile ilgili yapılacak yeni çalışmalar KBH'da anemi tanı, takip ve tedavisine katkı sağlayacak gibi durmaktadır.

Anahtar kelimeler: Kronik Böbrek Hastalığı, Anemi, Hepsidin

Abstract: 0472 P-095

İZOLE SPESİFİK OLMAYAN LÖKOPENİ HASTALARININ DEĞERLENDİRİLMESİ. Ayşe Işık, Eylem Eliaçık, Gürsel Güneş, Ümit Yavuz Malkan, Seda Balaban, Tuncay Arslan, Sezgin Etgül, Salih Aksu, Nilgün Sayınalp, Haluk Demiroğlu, Hakan Göker, İbrahim Haznedaroğlu, Osman İlhami Özcebe, Yahya Büyükaşık. *Hacettepe Üniversitesi Tıp Fakültesi, Hematoloji Bilim Dalı, Ankara*

Giriş-Amaç: İzole spesifik olmayan lökopeni (İSL) klinik pratikte sık izlenen ve yaklaşımı konusunda sıklıkla zorluk yaşanan bir durumdur. Literatürde İSL nedenleri ve yaklaşımı konusunda sınırlı bilgi vardır. Bu nedenle İSL problemi olan hastaların retrospektif olarak ulaşılan nihai tanılar açısından değerlendirilmesi amaçlandı.

Bireyler ve Yöntem: Ocak 2013 – Mayıs 2014 arasında Hematoloji polikliniğine ilk kez başvuran ve elektronik doktor muayene notları kayıtlı bulunan hastalar tarandı. İSL tanısı için hastanın lökosit sayısının <=4000/mm^3 olması, buna karşılık demir eksiliğine bağlı anemi dışında anemi (kadın için <12 g/dL, erkek için <13 g/dL hemoglobin) ya da trombositopeni (<140.000/mm^3) olmaması gerekli görüldü. İlk başvuruda agranülositoz (<1000/mm^3 nötrofil) saptanan, kanser, aplastik anemi tanısı olan, kemoterapi ve/veya radyoterapi alan ve ailesinde lökopeni öyküsü olan hastalar da hariç tutuldu. Hastane kayıtlarından yapılan incelemeler ve ulaşılan nihai tanılar değerlendirildi, hastalarda lökopeninin seyri değerlendirildi. Saptanan İSL hastaları SPSS v18 kullanılarak kaydedildi ve tanımlayıcı istatistiksel yöntemler ile değerlendirildi.

Bulgular: 2915 poliklinik hastasından 61'i (%2.1) İSL tanımına uyuyordu. Bu hastaların büyük çoğunluğu (49/61, %80) kadın idi. Ortanca yaş (min-maks) 49 (20-90) idi. Ulaşılan nihai olası tanılar Tablo 1'de gösterilmiştir. 61 hastanın 38'inde eski tam kan sayımı sonucu vardı ve bunların çoğunda (31/38, %81.5) eski lökosit sayısı normal idi. Eskiden lökopenisi olan 7 hastadan takip kaydı olan 6'sından 2 hastada düzelme görülürken (%33.3), eski ölçümü normal olanlarda bu oran %86.4 (19/22) idi (p=0.008). Lökopenide düzelme için lökosit sayısı cutoff değeri %100 sensitivite ve %28.6 spesifite ile 3000/mm^3 olarak bulundu. Takiplerde kadınların %64.7'ünde düzelme görülürken erkeklerde bu oran %75 idi (p=0.578). Lökosit sayısı 3000/mm^3 ve üzerinde olan 50 hasta (%82) vardı. Kadın hastaların %79.6 sında lökosit sayısı 3000/mm^3 ve üzerinde iken bu oran erkeklerin ise %92 idi (p=0.330). Nedeni belli olmayan hastaların ortalama lökosit sayısı 3490±374 /mm^3 iken lökopeni için muhtemel sekonder bir neden saptanan hastaların ortalama lökosit sayısı 3312±515/mm^3 olarak saptandı (p=0.175).

Tartışma ve Sonuçlar: İSL nadir olmayarak görülebilmektedir. Altından çıkan sorunlar arasında demir eksikliği, vitamin B12 eksikliği, tiroid başta olmak üzere otoimmün hastalıklar en sıktır. Önemli oranda hastada ise bir neden bulunamamaktadır. Lökosit sayısının <=3000/mm^3 olması halinde muhtemel nedenin saptanması ve takipte düzelme ihtimali daha yüksektir. Ayrıca hastaya ait eski normal lökosit sayısının olması takiplerde lökopeninin düzelme ihtimalini öngördürür. İSL'nin ağırlıklı olarak kadınlarda görülmesi kısmen demir eksikliği ve otoimmünitenin kadınlarda daha sık olması ile ilgili olabilir. Ancak, neden saptanamayan hastalarda da kadınların (%70 kadın) daha ağırlıklı olması bu hipotez ile izah edilemez.

Anahtar kelimeler: lökopeni

Tablo 1. İSL hastalarında ulaşılan nihai tanılar*

Olası etyolojik faktörler	*n*	*Kayıtlarına ulaşılan hastalarda düzelme oranı*
Belli değil	20	5/14 (4 hastada sjklik düzelmeler izleniyordu)
Demir eksikliği	20	13/18 (2 hastada siklik)
B12 eksikliği	12	5/9
Tiroid hastalığı	6	4/6
Sistemik otoimmün hastalık	5	2/4
Şüpheli ilaç kullanımı**	4	2/3 (1 hastada siklik düzelmeler vardı)
Akut infeksiyon	3	3/3
Hematolojik neoplazi***	3	1/3
Solid tümör	2	0/2 (2 hastada da siklik düzelmeler vardı)
Kronik HBV infeksiyonu	2	1/1
Hipersplenizm	1	1/1 (siklik düzelmeler vardı)
Glikojen depo hastalığı	1	0/1
Toplam	79	37/65, %56.9

*16 hastada birden fazla tanıya ulaşılmıştı. **Steroid dışı antiinflamatuar, antipsikotik, antitüberküloz ve bilinmeyen ilaç *** 2 büyük granüllü lenfositik lösemi/NK lenfositoz, 1 Hodgkin dışı lenfoma

Abstract: 0502 P-096

BETA TALASEMİ İNTERMEDİA TANILI BİR OLGUDA HEMOPTİZİYLE BULGU VEREN İNTRATORASİK EKSTRAMEDÜLLER ERİTROPOEZ. Turan Bayhan, Şule Ünal, Mualla Çetin, Fatma Gümrük. *Hacettepe Üniversitesi Tıp Fakültesi, Çocuk Hematoloji Bilim Dalı, Ankara*

Giriş: Ekstramedüller eritropoez (EME), kronik hemoliz ve diseritropoez gibi eritrosit üretiminin arttığı durumlarda görülür. Talasemi majör hastalarına düzenli eritrosit transfüzyonu yapıldığı için eritropoez baskılanır ancak talasemi intermedia hastaları eritrosit transfüzyonu ihtiyaçlarının daha az olması nedeniyle EME için daha fazla risk altındadırlar. Ekatramedüller eritropoez genellikle asemptomatiktir. Burada talasemi intermedia tanısıyla bölümümüzde izlenen ve hafif hemoptizi şikayetiyle başvurusu sonrası intratorasik EME saptanan bir olgu sunulmaktadır.

Olgu: Dört yaşından itibaren bölümümüzde talasemi intermedia tanısıyla takip edilen hastaya beş yaşında splenektomi yapılmış, 17 yaşında atrioventriküler disasosiyasyon nedeniyle antiaritmik tedavi başlanmış, hastanın splenektomi sonrası eritrosit transfüzyonu ihtiyacı olmamış. Otuz altı yaşına kadar başka bir sorunu olmayan hasta aniden gelişen ve yaklaşık 100 ml kadar gelen hemoptizisi olması nedeniyle başvurdu. Nefes darlığı ve göğüs ağrısı olmayan hastanın fizik incelemesinde genel durumu iyiydi ve solunum sesleri normaldi. Toraks manyetik rezonans görüntülemesinde en büyüğünün çapı 11,4 cm olan paravertebral kitleler görüldü. Ekokardiyografisinde hemoptiziyi açıklayabilecek bir

pulmoner hipertansiyonu yoktu. Hasta düzenli eritrosit transfüzyonu programına alındı ve intratorasik kitlelerine yönelik olarak hidroksiüre tedavisi başlandı. Hastanın yedi aylık izleminde hemoptizisi tekrar etmedi. Kontrol manyetik rezonans görüntülemesinde EME kitlelerinin 7x7,5 cm'ye kadar küçüldüğü görüldü.

Tartışma: Ekstramedüller eritropoez, çoğunlukla karaciğer, dalak ve lenf nodu gibi organlarda kitlelere neden olur. Bu kitleler nadiren toraksta da bulunabilir. Toraksta EME'nin neden olduğu kitleler genellikle distal paravertebral bölgede, bilateral ve çok sayıda olma eğilimindedir. Kitlelerin bulundukları bölge ve radyolojik bulguları EME için tipiktir. Damarlanmanın fazla olması nedeniyle EME kitlelerinden biyopsi alınması önerilmemektedir. Intratorasik EME kitleleri genellikle asemptomatik olup tesadüfen tespit edilebilirler. Hemotoraks, plevral efüzyon ve spinal korda basıya ikincil nörolojik kayıplar intratorasik EME'nin bildirilmiş komplikasyonlarıdır. Literatürde EME'nin bir bulgusu olarak hemoptizi hiç bildirilmemiştir. Talasemi intermedia hastalarında çok nadir de olsa hemoptizi, intratorasik EME'in bir bulgusu olabilir, tedavisinde düzenli eritrosit süspansiyonu transfüzyonu ve hidroksiüre tercih edilebilir.

Anahtar kelimeler: Ekstramedüller eritropoez, hemoptizi, talasemi

Abstract: 0111 P-097

RİTUKSİMAB'A KARŞI HİPERSENSİTİVİTE GELİŞEN HASTADA ETKİN SEÇENEK: RİTUKSİMAB DESENSİTİZASYONU. Pınar Ataca[1], Erden Atilla[1], Reşat Kendir[2], Sevim Bavbek[2], Muhit Özcan[1]. [1]*Ankara Üniversitesi Tıp Fakültesi, Hematoloji Bilim Dalı, Ankara,* [2]*Ankara Üniversitesi Tıp Fakültesi, Göğüs Hastalıkları Anabilim Dalı, İmmünoloji ve Allerji Bilim Dalı, Ankara*

Giriş: Monoklonal antikorlar hastalık patogenezini hedef alan etkileri nedeniyle modern tıpta yeni bir dönem başlatmıştır. Fakat monoklonal antikorlara karşı gelişen hipersensitivite reaksiyonları sensitize olmuş hastalarda kullanımlarını kısıtlamaktadır. Rituksimab, non-Hodgkin Lenfoma (NHL) tanılı hastalarda kullanılan ve infüzyonla ilişkili ürtiker, hipotansiyon, anjioödem, hipoksi, bronkospazm, pulmoner infiltratlar, akut respiratuvar distres sendromu gibi hipersensitivite reaksiyonlarını sık olarak gördüğümüz bir ajandır. Kliniğimizde NHL tanısıyla izlediğimiz rituksimab hipersensitivitesi gelişen hastanın başarılı şekilde desensitizasyonu aşağıda sunulacaktır.

Vaka Sunumu: 54 yaşında erkek hasta yaklaşık 1 aydır 6 kilo kayıp, gece terlemesi ve ateş yüksekliği, epigastrik bölgede ağrı nedeniyle gastroenteroloji kliniğine başvurdu. Hastanın yapılan fizik muayenesinde sağ ve sol servikal zincirde, sağ ve sol aksiller bölgede, bilateral inguinal bölgede mobil olmayan sert lenfadenopatiler ve splenomegalisi mevcuttu. Bakılan rutin tetkikleri normaldi. Hastanın torako-abdominal bilgisayarlı tomografisinde bilateral aksiller, mediastinal, hiler, paraçölyak, peripankreatik, portal hepatogastrik ve inguinal bölgelerde patolojik lenfadenopatiler tespit edildi. Sağ aksiller lenf nodu eksizyonel biyopsisi düşük dereceli-B hücreli non-Hodgkin lenfoma olarak raporlandı. Hastanın kemik iliği tutulumu mevcuttu. Hastaya 6 kür R-CHOP (rituksimab 375 mg/m^2, siklofosfamid 750 mg/m^2, adriamisin 50 mg/m^2, vinkristin 1.4 mg/m^2 (maksimum: 2 mg), metilprednizolon 100 mg/gün) protokolü başlandı. Hastanın 1. kür rituksimab dozu öncesi premedikasyon olarak 45.5 mg feniramin (intravenöz) ve 500 mg asetominofen (oral) uygulandı. İnfüzyonun 5. dakikasında hastada flushing gelişti. Hastanın infüzyonuna ara verildi, 45.5mg feniramin yapıldı. Yavaş şekilde infüzyonuna devam edildi. İnfüzyonun 10. dakikasında hastanın yaygın ürtikeri gelişti, nefes darlığı şikayeti oldu. Hastanın infüzyonu stoplandı; metilprednizolon 100 mg verildi. Hipersensitivite reaksiyonunun dördüncü saatinde bakılan triptaz düzeyi 24.6 µg/L (n:<11 µg/L) olarak geldi. Ankara Üniversitesi Göğüs Hastalıkları Allerji ve İmmünoloji Kliniği tarafından rituksimab hipersensitivitesi Brown Evre 3, şiddetli sistemik hipersensitivite olarak sınıflandı. 12 aşamalı hızlı desensitizasyon protokolü (Tablo1) ile hastaya H1 ve H2 bloker ve steroid eşliğinde premedikasyon ile yavaş infüzyon şeklinde 6 kür rituksimab sorunsuz olarak verildi. Hastanın ara değerlendirmesinde parsiyel yanıtı mevcuttu. Tedavi sonrası yanıt değerlendirmesi planlanmaktadır.

Sonuç: Günümüzde sık olarak kullandığımız monoklonal antikorlardan rituksimaba karşı gelişen hipersensitivite reaksiyonunda başarılı desensitizasyonla tedaviye hasta uyumu artmakta ve ilacın kesilmesi gerekmemektedir.

Anahtar kelimeler: Desensitizasyon, Hipersensitivite, Rituksimab

Tablo 1. Rituksimab Hızlı Desensitizasyon Protokolü

Basamak	*Solüsyon*	*Hız (ml/saat)*	*Süre (dk.)*	*Volüm (ml)*	*Doz*	*Total*
1	1	2.0	15	0.5	0.015	
2	1	5.0	15	1.25	0.037	
3	1	10.0	15	2.50	0.075	
4	1	20.0	15	5.00	0.150	0.277
5	2	5.0	15	1.25	0.375	
6	2	10.0	15	2.50	0.750	
7	2	20.0	15	5.00	1.500	
8	2	40.0	15	10.0	3.000	5.625 (1-8:5.902) 750-5.902:744 mg kalan zamanda verildi
9	3	10.0	15	2.5		
10	3	20.0	15	5.00		
11	3	40.0	15	10.00		
12	3	75.00	240	232.50		

1. Desensitizasyon Non Hodgkin Lenfoma İlacın adı: Rituksimab Hedef doz: 750 mg Rituksimab
Solüsyon 1: 250 Ml, %5 Dextroz,/0.8 mL ilaç (0.03 mg/ml: 1: 100 of total doz, 250 ml/7.5 mg)
Solüsyon 2: 250 Ml, %5 Dextroz,/7.5 mL ilaç (0.30 mg/ml: 1: 10 of total doz, 250 ml/75 mg
Solüsyon 3: 250 Ml,%5 Dextroz,/74.4 mL ilaç Premedikasyon: 20 dakika önce: Feniramin amp IV ve Metilprednizolon 100 mg IV ve Famotidine 20 mg IV (yavaş infüzyon, 5 dk)

Abstract: 0282 P-098

NADİR BİR TROMBOZ NEDENİ: PAROKSİSMAL NOKTÜRNAL HEMOGLOBİNÜRİ. Mehmet Can Uğur[1], Derya Akarken[1], Tuba Yıldırım[1], Fatma Özkan[1], Cengiz Ceylan[2], Gülnur Görgün[2], Harun Akar[1]. [1]*İzmir Tepecik Eğitim ve Araştırma Hastanesi İç Hastalıkları Kliniği,* [2]*İzmir Tepecik Eğitim ve Araştırma Hastanesi Hematoloji Kliniği*

Giriş: Kronik intravasküler hemoliz bulguları ve trombozla kendini gösteren paroksismal noktürnal hemoglobinüri (PNH), hemopoietik kök hücrenin klonal bir hastalığıdır. 2-5/1000000 sıklıkta olduğu düşünülmektedir. Çoğu zaman hemoliz, sitopeniler ve tromboza yatkınlık görülür. Biz de yaygın trombozlar ile başvuran bir PNH olgusunu sunmak istedik.

Olgu: 5 yıldır mesane adenokarsinomu tanılı, 15 yıldır periferik damar hastalığı ve variköz ülser öyküsü olan hasta, son 2 gündür olan bacaklarda morarma şikayetiyle başvurdu. Tansiyon arteriyel:120/75 mm/Hg, kardiyak nabız:87 atım/dakika bulundu. Fizik muayenesinde alt ekstremitelerde variköz ülserler ve hematomları dışında anlamlı bulgu saptanmadı. (Şekil 1 ve 2) Laboratuarında lökosit:4600 uL, hemoglobin:9,9 g/dL, trombosit:31000 uL, üre:82 mg/dL, kreatinin:1,9 mg/dL, laktat dehidrogenaz (LDH):727 U/L, total bilurubin:1 mg/dL, total protein:4,9 g/dL, elektrolitleri normal sınırlarda, tam idrar tetkiki olağandı. İnflamatuar parametreleri enfeksiyon ile uyumlu olacak düzeyde artmıştı. Demir parametreleri ile B12 vitamini ve folik asit düzeyi normal bulundu. INR:1,01, aktive parsiyel protrombin zamanı:60,6 saniye D-dimer:309 ng/ml, fibrinojen:626 mg/dL saptandı. Periferik kan yaymasında %0,5-1 şistosit ve bol target hücresi görüldü. Direkt akciğer grafisinde bilateral minimal plevral efüzyon, batın ultrasonografide splenomegali görüldü. Ancak doppler ultrasonografide portal arter normaldi. Torakoabdominal bilgisayarlı tomografide özellik saptanmadı. Ekokardiyografi, hafif pulmoner hipertansiyon görüldü. Alt ve üst arteriovenöz doppler ultrasonografide kronik trombozise ikincil duvar kalınlaşmaları gözlendi. Kan ve idrar kültürlerinde bakteriyel üreme olmayan hastanın variköz ülserlerinden alınan sürüntü kültüründe bakteriyel üreme oldu. Uygun antibiyoterapi başlandı. Mevcut bulgularla hastanın bisitopenisi ve venöz trombozlarına yönelik tetkikleri detaylandırıldığında; tüm viral göstergeleri negatif, anti nükleer antikor:1/160 homojen granüler, diğer otoimmun göstergeleri negatif, kompleman 3 ve 4 düzeyleri, anti DsDNA normal aralıkta saptandı. Direkt ve indirekt coombs testleri negatifti. Hiperkoagülabilite testlerinden anti trombin 3, protein C ve protein S aktiviteleri normal düzeylerdeydi. Antikardiyolipin antikorları ve faktör 5 Leiden mutasyonu negatif saptandı. Kemik iliği aspirasyonunda patoloji görülmedi. Başvurusunda LDH yüksekliği, renal yetmezlik, anemi bulguları olan, ekokardiyografide hafif pulmoner hipertansiyon saptanan, kronik venöz ülserler ve tromboz bulguları görülen hastadan CD55 ve CD59 çalışılması için dış merkeze kan örneği gönderildi. Flow sitometri yöntemi ile; granülositlerde %63, monositlerde %69 ve eritrositlerde %52 PNH klonu saptandı. Bu bulgularla hastaya PNH tanısı koyuldu. Kapsüllü bakterilere karşı aşılaması yapıldıktan sonra eculizumab tedavisi başlandı.

Sonuç: Özellikle hemoliz, sitopeni ve tromboz bulguları ile başvuran bir olguda PNH mutlaka akılda tutulmalıdır.

Anahtar kelimeler: tromboz, pansitopeni, eculizumab

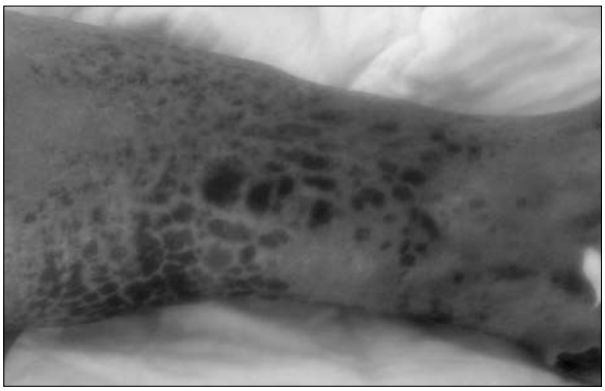

Şekil 1.

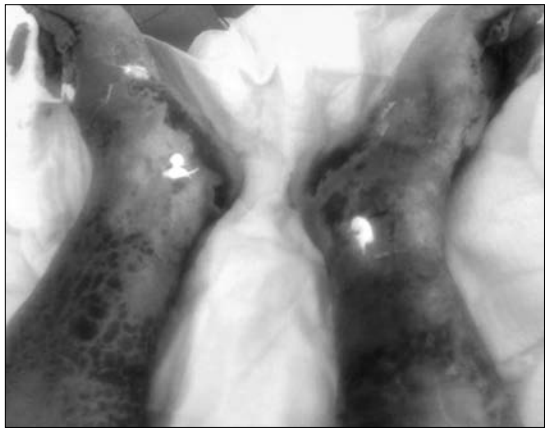

Şekil 2.

İnfeksiyon ve Destek Tedaviler

Abstract: 0127 P-099

FEBRİL NÖTROPENİK HASTADA TOPLUM KÖKENLİ CEDECEA DAVİSAE PNÖMONİSİ: OLGU SUNUMU.

Yusuf Bilen[1], Gülden Sincan[1], İlhami Kiki[1], Nurhan Bilen[2], Rahşan Yıldırım[2], Ömer Araz[3], Mehmet Gündoğdu[1], İhsan Özdenkaya[4]. *[1]Atatürk Üniversitesi Tıp Fakültesi, Hematoloji Bilim Dalı, Erzurum, [2]Atatürk Üniversitesi Tıp Fakültesi, Genel Dahiliye Bilim Dalı, Erzurum, [3]Atatürk Ünversitesi Tıp Fakültesi, Göğüs Hastalıkları Anabilim Dalı, Erzurum, [4]Atatürk Üniversitesi Tıp Fakültesi, İç Hastalıkları Anabilim Dalı, Erzurum*

Cedecea Davisae (CD) ilk olarak 1981 yılında Hastalık Kontrol ve Önleme Merkezi (CDC0) tarafından Enterobakter familyasına ait yeni bir cins olarak tanımlanmış bir patojendir. Bu patojen ile ilgili olarak bu tarihten sonra literatürde bildirimiş sadece 3 tane CD pnömonisi bulunmaktadır. Febril nötropenik olarak acil servisimize başvuran hastamızın nadir bir patojen olması immünsüpresif hastalarda karşılaşılması nedeni ile ilginç olan bu vakayı sunmak istedik.

Olgu: İki yıldır romatoid artrit ve kronik bronşit tanıları olan 67 yaşında erkek hasta acil polikliniğimize yüksek ateş, öksürük, yeşil renkte balgam, vücudunda ortaya çıkan morluk şikâyetleri ile başvurdu. Anamnezinde metotreksat ve prednisolon kullanımı mevcut idi. Fizik muayenede ağız hijyeni bozuk olan hastanın yaygın mukoziti, dinlemekle her iki akciğerde kabalaşmış solunum sesleri ve yaygın ronküsleri mevcuttu. Bakılan tetkiklerinde WBC: $300x10^3$/ml, ANC:$0.0x10^3$/ml, Hb: 11 g/dl, PLT: $6x10^6$/ml idi. Çekilen PA akciğer grafisinde bilateral akciğer üst/orta zonlarda düzensiz opasite artışı mevcut idi. 39.1°C ateşi olan hasta; febril nötropeni, pnömoni, metotrexat entoksikasyonu tanıları ile kliniğimize yatırıldı. Tüm kültürleri ve serolojik örnekleri alınan hastaya Piperasilin/tazobactam ve klaritromisin ampirik antibiyoterapi ve kalsiyum lökovorin tedavisi uygulandı. Yatışının 5. günü nötropeniden çıkan hastanın 10. gün kandeğerleri normale geldi. Toraks biglisyarlı tomografisinde her iki akciğerde yaygın buzlucam görünümleri ve inkomplet konsolide alanlar tespit edildi (Şekil 1). Bronkoskopik TB (Tüberküloz), mantar ve bakteri kültür tetkikleri yapıldı. TB ve mantar kültüründe üreme olmadı. Hastanın bakteri kültüründe Pit/tazo duyarlı Cedecea Davisae ürediği rapor edildi. Klinik

düzelme gözlenen hastanın antibiyoterapisi değiştirilmedi. Şikayetleri düzelen hasta kronik bronşit ve romatoid artrit tedavisi düzenlenerek yatışının 18. günü taburcu edildi.

Tartışma: CD Enterobacteriacea familyasından olup ilk olarak 1982 yılında bir bakterimi vakasında izole edilerek bildirilmiş ve önceleri CDC Enteric grup 15 olarak bilinmektedir. C. Davisae, C.lapaggi ve C. neteri olarak adlandırılmış 3 farklı cinsi bulunmaktadır. Literatürde 3 tanesi pulmoner kaynaklı toplam 11 CD üretilen enfeksiyon vakası bildirilmiştir. Bizim vakamız CD üretilen 4. pnömoni vakasıdır (Tablo 1). CD enfeksiyonuna bağlı bildirilen vakalar genellikle böbrek yetmezliği, diabetes mellitus, kanser ve solid organ transplantasyonu gibi immünsüprese hastalardır. Bildirilen vakalar bizim vakamızda olduğu gibi genellikle ileri yaş hastalardan oluşmaktadır. Bizim vakamızda immün suprese idi ve 18 günlük antibiyoterapi ile iyileşme sağlandı. Bizim vakamız CD gibi nadir bir patojenin izole edildiği literatürdeki 3. pnömoni vakası olması nedeni ile ilginç bir vaka olması ve febrilnötropeni pratiğinde ilk basamak olan piperasilin/tazobaktam tedavisi ile de tedavi edildiği için literatür eşliğinde sunmak istedik.

Anahtar kelimeler: Cedecea Davisae, Pnömoni, Febril Nötropeni

Şekil 1. Toraks Tomografisinde Bilateral Akciğerlerde retikülo noduler inkomplet konsolide alanlar

Tablo 1. Cedecea Davisae izole edilen literatürdeki pnömoni vakaları ile sunulan vakanın özellikleri

Yaş/ Cinsiyet	*Tıbbi hikaye*	*Tedavi/ gün*	*Prezentasyon*	*Kültür*	*Duyarlılık*	*Direnç*	*Sonuç*	*Yıl (Referans)*
67/E	Romatoid artrit, Kronik Bronşit	Piperasilin-tazobaktam,/ 18	Febril Nötropeni, Pnömoni	BAL	Amikasin Seftriakson Sefotaxime Seftazidim Trimethoprim+ Sulphamethoxazole Duyarlı İmipenem Sefepim Piperacillin Ciprofloxacin Piperacillin/tazobactam Ertapenem	Ampisilin Ampisilin/ sulb Sefuroksim Sefoksitin	Salah	Sunulan vaka
70/B	KOPH/KKY	Mezlosilin Gentamisin Clindamisin / Veri yok	Bronşit/DIK	Kan	Aminoglycoside, carbenicillin, cefotaxime, cefoperazone, piperacillin tetracyclin	Cefalothin, ampicillin, cefoxitin	Salah	1986
76/E	DM/HT/KKY	Cefazolin/11	Pnömoni	Balgam	Amikacin, carbenicillin, cefamandole, chloramphenicol, gentamicin, kanamycin, tetracycline, tobramycin, TMP/SX	Cefalotin	Salah	1981
65/E	Ateroskleroz/ HT	Cefalexin/22	HKP	Balgam	Veri yok	Veri yok	Salah	1981

E: Erkek, **B:** Bayan, **BAL:** Bronkoalvelolar lavaj, **KOPH:** Kronik Obstrüktif Pulmoner Hastalık, **DİK:** Dissemine İntravasküler Koagulopati, **DM:** Diabetes Mellitus, **HT:** Hipertansiyon, **KKY:** Konjestif Kalp Yetmezliği, **HKP:** Hastane Kökenli Pnömoni

Abstract: 0113 P-100

VİSCERAL LEİSHMANİASİS OLGUSU: KÖPEKTEN İNSANA SPORADİK GEÇİŞ. Aliihsan Gemici[1], Lale Saka[3], Özlem Tünger[2], Mine Miskioglu[1], İsmet Aydogdu[1]. *[1]Celal Bayar Üniversitesi Tıp Fakültesi, Hastanesi Hematoloji Bilim Dalı, Manisa, [2]Celal Bayar Üniversitesi Tıp Fakültesi, Hastanesi Enfeksiyon Hastalıkları Anabilim Dalı, Manisa, [3]Celal Bayar Üniversitesi Tıp Fakültesi, Hastanesi İç Hastalıkları Anabilim Dalı, Manisa*

Giriş-Amaç: Visceral leishmaniasis (VL) Kala-azar olarak da bilinmektedir. Zoonotik bir enfeksiyon olan Kala-azar'ın ana rezervuarı köpek ve kemiricilerdir. Etkenin insana geçişinde vektör enfekte dişi kum sineklerdir (flebotomus, ülkemizde tatarcık ya da yakarca adıyla bilinir). VL dünyada Hindistan, Doğu Afrika, Çin, Güney Amerika ve Akdeniz'de görülmektedir. Türkiye'de Güneydoğu Anadolu bölgesinde endemik olarak görülmekteyken sporadik olarak ta görülmektedir.

Hastalık düzensiz ateş, pansitopeni, hepatosplenomegali ve hipergamaglobulinemi ile karakterizedir. Kesin tanı, kültürde organizmanın üretilmesi veya dokularda amastigotların gösterilmesi ile konur. Kemik iliği aspirasyonu güvenilir bir tanı yöntemi olup amastigotlar, Giemsa ve Wright boyasıyla hastaların %54-86'sında görülür. Tedavide ilk seçenek ilaç antimon bileşikleridir ancak bu ilaçlara karşı direnç ve yan etki gelişmesi nedeniyle son yıllarda amfoterisin B daha çok tercih edilmektedir. Kliniğimizde pansitopeni, ateş ve splenomegali nedeniyle değerlendirilen ve yapılan kemik iliği aspirasyonunda fagosite edilmiş amastigotların görülerek tanı konulan bir olguyu paylaşmak istedik.

Olgu: 26 yaşında erkek hasta yaklaşık iki aydır devam eden halsizlik, kilo kaybı ve tekrarlayan ateş yüksekliği nedeniyle başvurduğu merkezde Wbc:2.60 µ/L Hgb:9.7 gr/dl Plt:62000 µ/L ve splenomegali saptanması üzerine değerlendirildi. İki ayda on kilo kaybı olan hastanın ağızdan antibiyotik kullanmasına rağmen hergün olan ateş yüksekliği mevcuttu. Enfeksiyöz parametrelerde yükseklik (sedimantasyon: 98 mm/saat CRP: 171 mg/L) olan hastanın yapılan kemik iliği aspirasyonunda makrofajlar içinde amastigotlar izlendi (Şekil 1,2,3). Hasta Lipozomal Amfoterisin B tedavisi ile başarılı bir şekilde tedavi edildi. Evcil köpeği ile yaşadığını öğrendiğimiz hastanın mevcut durumunun köpeği ile ilişkili olduğu düşünüldü. Köpekten alınan periferal kan örneğimde amastigotlar gösterildi.

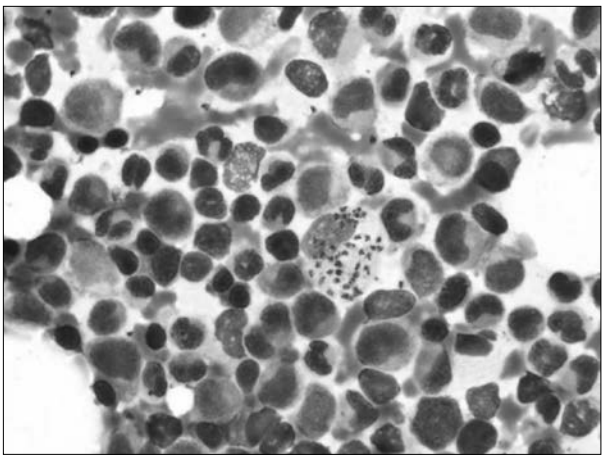

Şekil 1.

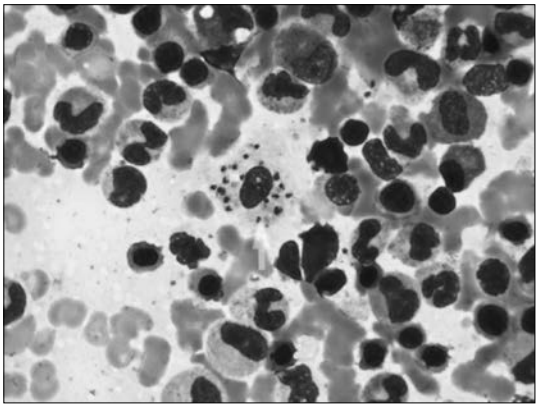

Şekil 2.

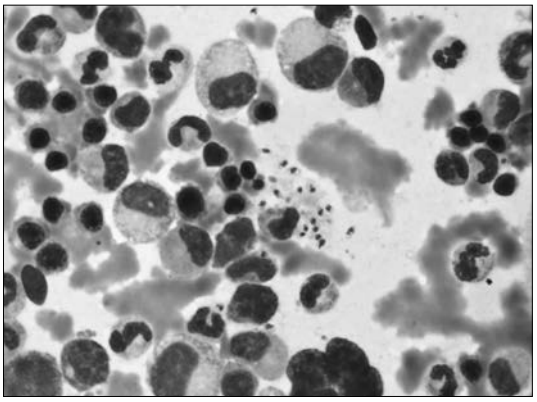

Şekil 3.

Tartışma: Kala-Azar Manisa ilinde sporadik olarak görülmektedir. Şimdiye kadar hep bahar ve yaz aylarında görülmesine rağmen, ilginç olarak hastanın tanısı kış ayında konulmuştur. Bu durum dikkat çekici bulunmuştur. ateş, kilo kaybı ve dalak büyüklüğü olan hastalarda Kala- azar tanısı akılda tutulmalıdır.

Anahtar kelimeler: Visceral leishmaniasis, pansitopeni, amastigot

Abstract: 0518 P-101

HEMATOLOJİK MALİGNİTESİ OLAN VEYA KEMİK İLİĞİ NAKLİ YAPILMIŞ HASTALARDA İZOLE ENDOBRONŞİYAL ASPERGİLLOSİS. Ahmet Selvi[1], Şebnem İzmir Güner[2], Ali Önder Atça[3], Celal Karlıkaya[1], Sevgi Kalayoğlu Beşışık[4]. *[1]İstanbul Kemerburgaz Üniversitesi Tıp Fakültesi, Göğüs Hastalıkları, İstanbul, Türkiye, [2]İstanbul Kemerburgaz Üniversitesi Tıp Fakültesi, Hematoloji, İç Hastalıkları, İstanbul, Türkiye, [3]İstanbul Kemerburgaz Üniversitesi Tıp Fakültesi, Radyoloji, İstanbul, Türkiye, [4]İstanbul Üniversitesi, İstanbul Tıp Fakültesi, Hematoloji, İç Hastalıkları, İstanbul, Türkiye*

Hematolojik malinitesi olan veya kemik iliği transplantasyonu(KİT) yapılan hastalardaki endobronşiyal mantar enfeksiyonlarının insidans ve prevelansı bilinmemektedir ve muhtemelen hepsine tanı konulamamaktadır. İzole endobronşiyal aspergillozun spesifik semptom ve bulguları yoktur. Görüntüleme yöntemleri de tanıda yardımcı değildir. Aspergillus türleri solunum sisteminde kolonize olabildiğinden tanı histopatolojik ve mikrobiyal incelemelerle konulmalıdır.

Vaka 1: Multipıl skleroz tanısı olan 36 yaşındaki erkek hastaya KİT yapıldı. 7. günde ateş gelişti. Akciğer grafisi normaldi. Antibiyoterapinin 4. gününde ateş düşmedi, öksürük ve nefes darlığı gelişti, CRP değerinde de artış tespit edildi. Toraks BT incelemesinde sol üst lobda atelektazi görüldü. Bronkoskopik incelemede trake distalinde kirli beyaz renkte plak tarzı lezyon, ana karena üzerine oturan mukoza ülserasyonu ve sol ana bronşta ağır bronşit olduğu görüldü. Sol üst lob bronşunun tamamen mukozal ödem nekrotik debri ve mukus ile tıkalı olduğu görüldü. Tarif edilen lezyonlardan alınan biyopsi örnekleri nekrotik doku ve fungal hifalar olarak rapor edildi. Kültürde A. Fumigatus üredi. Karaciğer fonksiyonları bozuk olduğundan tedaviye caspofungin ilave edildi. Takibinde ateş normale döndü, dispne ve öksürük kısmen düzeldi. Antifungal tedavinin 15. gününde masif hemoptizi nedeni ile hasta ex oldu.

Vaka 2: Multiple myeloma tanısı olan 56 yaşındaki erkek hastaya KİT yapıldı. Hastada astım ve inhale steroid kullanım öyküsü vardı. 25. günde öksürük ve nefes darlığı gelişti. Toraks BT incelemesinde sol ana bronşta parsiyel obstrüksiyon tespit edildi. Bronkoskopik incelemede bronş lümenine büyüyen beyaz renkli lezyon görüldü. Yapılan biyopsi incelemesi fungal hifa ve nekroz olarak rapor edildi. A. Fumigatus izole edildi ve tedaviye amfoterisin B ilave edildi. Takibinde dispne ve öksürük geriledi. Toraks BT kontrolünde lümenin açıldığı tespit edildi. Antifungal tedavinin 17. gününde masif hemoptizi nedeniyle hasta ex oldu.

Vaka 3: ALL tanısı olan, 1 yıl önce KİT yapılmış 17 yaşındaki erkek hastada lenfoblastik lenfoma olarak nüks tespit edildi ve kemoterapi (FLAG) uygulandı. 9. günde yüksek ateş gelişti. Akciğer grafisi normaldi. 12. günde profilaktik antibiyotik uygulanmasına rağmen şikayetlere öksürük ve kanlı balgam eklendi. Toraks BT incelemesi normaldi. Bronkoskopik incelemede trake ve ana bronşlara yerleşmiş değişik büyüklüklerde plak benzeri lezyonlar tespit edildi. Biyopsi örnekleri fungal hifa olarak rapor edildi.A.fumigatus izole edildi. Parenteral varikonazol tedavisinin 21. gününde taburcu edildi.

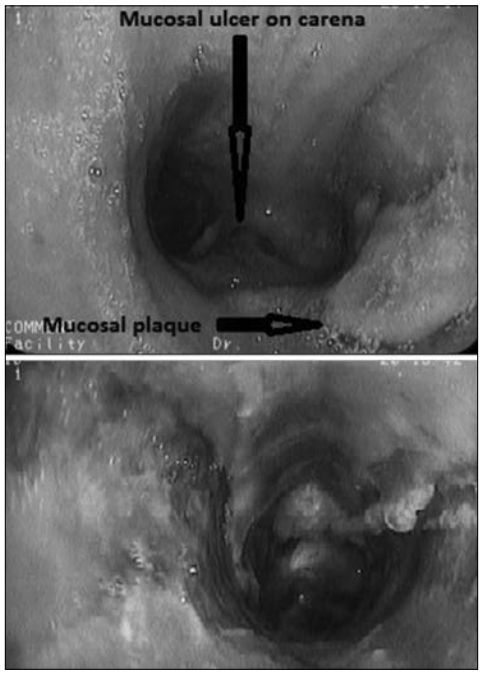

Şekil 1. Case 1

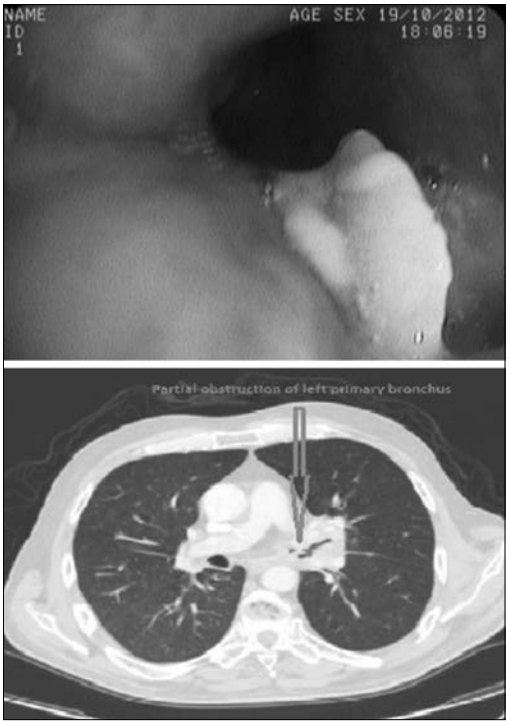

Şekil 2. Case 2

Şekil 3. Case 3

Abstract: **0244** **P-102**

KIRIM KONGO KANAMALI ATEŞİNDE LÖKOSİT İÇİNDE İNKLÜZYON CİSMİ. İrfan Yavaşoğlu, Gurhan Kadikoylu, Zahit Bolaman. *Adnan Menderes Üniversitesi Tıp Fakültesi, Hematoloji Bilim Dalı, Aydın*

Kırkdokuz yaşında erkek hasta acil servise 5 gündür olan ateş ve burun kanaması ile başvurdu. 10 gün önce kene ısırması olduğu öğrenildi. Fizik muayenesinde konfü görünümde, ateşi 39 C, yaygın peteşileri vardı. Laboratuar değerlendirmesinde hemoglobin 9 gr/dl, Lökosit 16000 mm^3, trombosit sayısı 8000 mm^3 idi. Aktive parsiyel tromboplastin zamanı, protrombin zamanı uzamıştı, fibrinogen düşmüştü. Laktat dehidrogenaz düzeyi, aspartat transaminaz, kreatin kinaz değeri artmıştı. Retikülosit değeri normaldi. Giemsa boyaması ile periferik yaymasında nadir şiştosit, ve trombosit, %80 nötrofil, %18 lenfosit %2 monosit görüldü. Lenfomonositer bir hücrenin sitoplazmasında mavi-mor renkli inklüzyon cismi görüldü (Şekil 1). Hastaya Kırım Kongo kanamalı ateş tanısı düşüncesiyle taze donmuş plazma, trombosit tedavisi verildi. Hasta masif gastrointestinal kanama sonrası multi organ yetmezliği ile kaybedildi. Kırım Kongo kanamalı ateş için PCR Ig M pozitif sonucu elde edildi. Lökositler içinde inklüzyonlar konjenital (May-Heggelin anomalisi), hematolojik maligniteler (AML, myeloma, miyeloproliferatif hastalıklar), enfeksiyonlarda (özellikle viral), yanık, gebelik, sitotoksik tedavi (siklofosfamid) sonrası görülebilmektedir. Kırım Kongo kanamalı ateş tanısında lökosit içinde inklüzyon bildiklerimize göre daha önce literatürde bildirilmemiştir. Basit ucuz bir yöntem olan periferik yaymada dikkat edilmesi tanı için uyarıcı olabilir.

Anahtar kelimeler: Kırım Kongo kanamalı ateşi, inklüzyon cismi

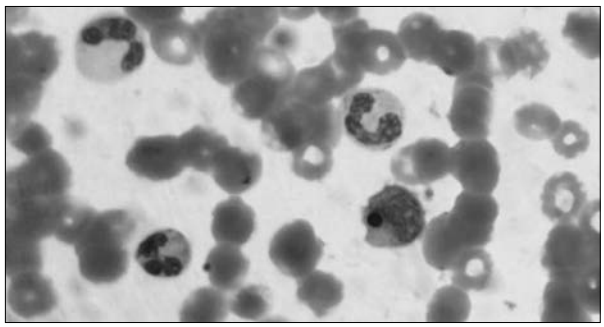

Şekil 1. Lenfomonositer bir hücrenin sitoplazmasında mavi-mor renkli inklüzyon cismi

Abstract: 0396 P-103

PEDİATRİK YAŞ GRUBUNDA EBSTEİN-BARR VİRUSU SIKLIĞI, KLİNİK VE LABORATUVAR BULGULARI. Yasemin Altuner Torun[1], Emine Kaygı Tartıcı[1], Hümeyra Aslaner[1], Fatma Mutlu Sarıgüzel[2]. [1]*Kayseri Eğitim ve Araştırma Hastanesi, Çocuk Hematoloji Bölümü, Kayseri,* [2]*Kayseri Eğitim ve Araştırma Hastanesi, Mikrobiyoloji Bölümü, Kayseri*

Kliniğimize ateş ve lenfadenomegali ile başvuran ve serolojik olarak Epstein-Barr virusu (EBV) pozitif olan hastaların klinik bulguları ve dermografik özelliklerinin incelenmesi amaçlandı.

Temmuz 2012-2014 tarihleri arasında başvuran; ateş, lenfadenopati (LAP) klinik bulguları olan ve enfeksiyoz mononukleoz olabileceği düşünülen hastalardan EBV VCA IgM ve IgG, EBV EBNA IgG antikorları istenen

ve sonuçları pozitif gelen 99 pediatrik hasta çalışmaya alınmıştır ve veriler geriye dönük incelenmiştir. Epstein-Barr virusu antikorları ELISA yöntemi ile belirlenmiştir. İncelemede dermografik olarak yaş, cinsiyet; klinik olarak LAP bölgesi ve laboratuar olarak Sedimantasyon, CRP, MPV ve hemogram değerlerine bakılmıştır.

Olguların klinik bulgularının EBV enfeksiyonunun akut, yeni geçirilmiş ve kronik süreci ile ilişkisi irdelenmiştir.

Epstein-Barr virus enfeksiyonu saptanan 99 olgunun yaş ortalaması 6 (1-16 yaş) dır. Başvuruda hastaların 13'ü (%13.1) akut, 27'si (%27.3) yeni geçirilmiş ve 59'u (%59.6) kronik enfeksiyona sahiptir. Olguların 75'inde (%75.8) servikal LAP olup, 66'sında (%66.7) bilateraldir. Hastaların 5'ine (%5.1) inguinal LAP, 9'una (%9.1) axiller LAP ve 23'üne (%23.2) batın LAP eşlik etmektedir. Laboratuar tetkiklerinde 28 (%28.3) hastanın periferik yaymasında downey hücresi görülmüştür. Downey hücreleri olan 9'unun (%69.2) akut enfeksiyonu,15'inin (%55.6) yeni geçrilmiş enfeksiyonu, 4'ünün (%6.8) kronik enfeksiyonu olduğu görülmüştür. Yirmi (%20.2) hastada organomegali vardı; 7'sinde akut enfeksiyon, 6'sında yeni geçirilmiş enfeksiyon, 7'sinde kronik enfeksiyon saptanmıştır. Servikal LAP büyüklüğü ortalama 15 mm (5- 37 mm) dir. Hastaların CRP değeri 11.6 mg/L (2.9 – 123 mg/L), sedimentasyon değeri 8 mm/h (2-54 mm/h), MPV ortalama 8.3 fL (4.8 – 11 fL) dir. Akut enfeksiyonu olan hastalarda CRP 24 mg/L (3-123 mg/L), sedimentasyon 14 mm/h (2-54 mm/h), MPV 8.9 fL (7.3-10.3 fL) bulunmuştur. Akut enfeksiyonu olan hastaların Hemoglobin değeri 11.9 gr/dl (9.9-13.8 gr/dl), kronik enfeksiyonu olanlarda 12.6 gr/dl (10-15.8 gr/dl) idi. LAP büyüklükleri akut enfeksiyonu olan hastalarda 20 mm (10-37 mm), kronik enfeksiyonu olanlarda 14 mm (5-33 mm) bulunmuştur. İstatiksel olarak akut ve kronik grup arasında LAP büyüklüğü, organomegali ve CRP, WBC açısından anlamlı fark var iken, axiller LAP, inguinal LAP, batında LAP, MPV ve Sedimentasyon hızı açısından fark yoktu.

Bu çalışmada EBV enfeksiyonunda akut dönemde LAP büyüklüğünün fazla olduğu, organomegalinin daha çok eşlik ettiği, kronik enfeksiyonlarda ise süreç ilerledikçe muhtemelen immünitenin etkisiyle LAP büyüklüğünün spontan gerilemesi nedeniyle LAP büyüklüğünün azaldığı ve organomegalinin daha az eşlik ettiği sonucu elde edilmiştir. Bu bulgularla organomegali eşlik etmesinin ve LAP büyüklüğünün fazla olmasının akut kronik ayrımını yapmada laboratuvar bulguları kadar fikir verebileceği kanısındayız.

Anahtar kelimeler: Ebstein-Barr virüs, lenfadenopati

Abstract: 0636 P-104

DOĞUŞTAN METABOLİK HASTALIK TANISINDA HEMATOLOJİK BULGULARIN YERİ: İKİ OLGU.

Özlem Tüfekçi[1], Ali Haydar Sever[2], Ferhan Mutlu[3].
[1]Kocaeli Derince Eğitim ve Araştırma Hastanesi, Çocuk Hematoloji Kliniği, Kocaeli, [2]Kocaeli Derince Eğitim ve Araştırma Hastanesi, Neonatoloji Kliniği, Kocaeli, [3]Kocaeli Derince Eğitim ve Araştırma Hastanesi, Çocuk Sağlığı ve Hastalıkları Kliniği, Kocaeli

Bir çok sistemik hastalıkta olduğu gibi doğuştan metabolik hastalıklarda da klinik ve laboratuvar hematolojik anormallikler görülebilir ve bu özellikler hastalıklara tanı konulmasında yol gösterici olabilir. Burada, hematolojik bulguların metabolik hastalık tanısı konulmasında / tanının desteklenmesinde önemli rol oynadığı iki olgu sunulmuştur.

İlk olarak, bilateral adrenal kalsifikasyon nedeni ile tetkik edilirken, periferik yaymada lenfositlerde vakülizasyon saptanması üzerine Wolman hastalığı düşünülen ve enzim analizi ile tanının doğrulandığı 23 günlük bir yenidoğan erkek hasta sunulmuştur (Şekil 1). Diğer olgu ise 2 yaşında bir kız çocuğu olup, hepatosplenomegali ve bisitopeni nedeni ile yapılan kemik iliği aspirasyonunda Gaucher hücreleri saptanmış ve enzim analizi ve genetik analizler sonucunda Tip 1 Gaucher hastalığı tanısı almıştır (Şekil 2 ve Şekil 3). Her iki hasta da tanı aldıktan hemen sonra ilgili merkezlere enzim replasman tedavisi almak üzere yönlendirilmişlerdir.

Hematolojik bulguların doğuştan metabolik hastalıkların tanısında önemli ip uçları taşıdığı unutulmamalı, akraba evliliğinin yaygın olduğu ve buna bağlı olarak doğuştan metabolik hastalıkların görece sık görüldüğü ülkemizde bu hastalarla hematoloji pratiğinde de karşılaşabileceği akılda tutulmalıdır.

Anahtar kelimeler: Doğuştan metabolik hastalık, Gaucher Hastalığı, hematolojik bulgu

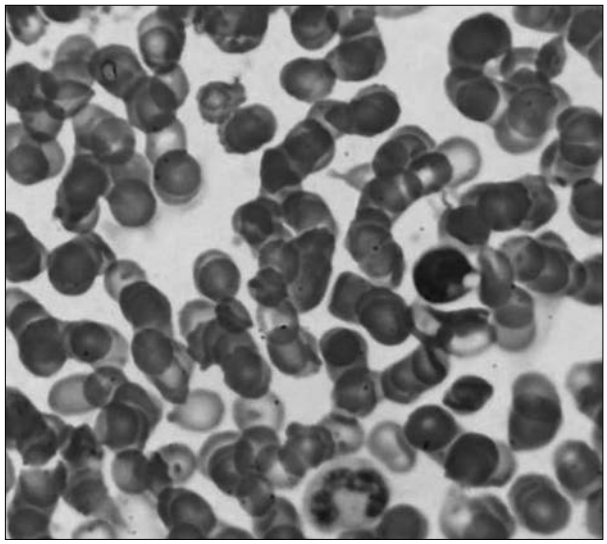

Şekil 1. Hastaya ait periferik kan yaymasında vakuollü lenfosit (May-Grünwald, Giemsa, x100)

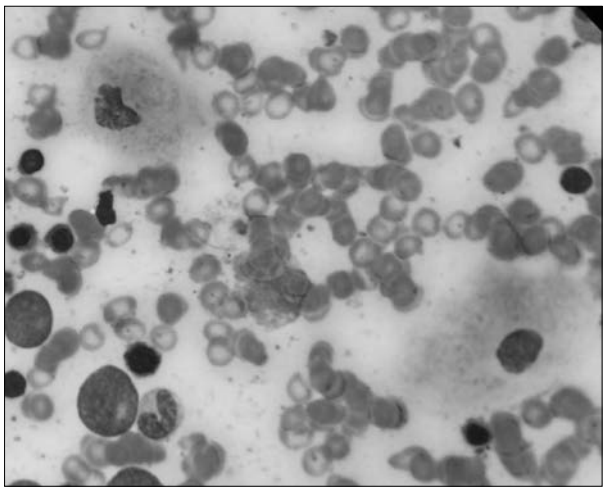

Şekil 2. Kemik iliği aspirasyon örneğinde Gaucher hücreleri (May-Grünwald, Giemsa, x100)

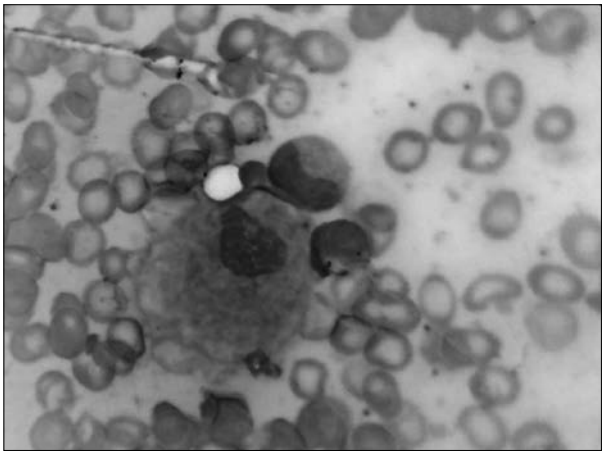

Şekil 3. Kemik iliği aspirasyon örneğinde Gaucher hücresi (May-Grünwald, Giemsa, x100)

Abstract: 0489 P-106

AKUT LÖSEMİLİ HASTALARDA LÖSEMİ TEDAVİSİ SONRASI SERUM VİTAMİN D DÜZEYLERİ. Serpil Taşdelen[1], Mehmet Öztürk[1], Ferda Şirin[1], Nilgün Sönmez[1], Yağmur Cıvır[1], Üstün Ezer[1], Ahmet Emin Kürekçi[2]. *[1]Özel Lösante Lösemili Çocuklar Hastanesi, [2]Gülhane Askeri Tıp Fakültesi, Pediatrik Hematoloji Bilim Dalı, Ankara*

Son yıllarda vitamin D eksikliğinin erişkin yaş gruplarında da tespit edilmesi, Vitamin D etkilerinin sadece kemik yapımı ile ilişkili olmadığının saptanması, subklinik vitamin D eksikliği kavramının öne çıkması ile vitamin D güncel bir konu haline gelmiştir. 25 hidroksikolekalsiferol hepatosit mikrozomlarında kolekalsiferolun hidroksilasyonu ile oluşmakta ve vücutta kolekalsiferolun durumunu göstermektedir. Bu çalışmamızda lösemi tanısı konup tedavisi tamamlanan hastalarda vitamin D eksikliğinin veya yetersizliğinin saptanması amaçlanmıştır.

Özel Lösante Lösemili Çocuklar Hastanesi bünyesinde kurulan'Geç Yan Etki Polikliniği'ne Ocak 2013- Aralık 2013 tarihleri arasındaki bir yıllık dönemde başvuran, yaşları 3-31 arasında değişen 233'ü Akut Lenfoblastik Lösemi (ALL), 12'si Akut Miyeloid Lösemi (AML), 3'ü Miyelodisplastik Sendrom (MDS) tanısı alarak tedavisini tamamlamış 135'i erkek (%54.44), 113'ü kadın (%45.56) olmak üzere toplam 248 kişinin taze serum örneğinden rutin taranan 25 hidroksikolekalsiferol düzeyleri retrospektif olarak incelenmiştir.

Elde edilen 25 hidroksikolekalsiferol düzeyleri, genç erişkin grupta <=30 ng/ml ise yetersiz, <10 ng/ml ise eksiklik olarak değerlendirilmiştir. Çocuk ve Adolesan grubunda ise <15-20 ng/ml ise yetersiz, <15 ng/ml ise eksiklik ve <=10 ng/ml ise şiddetli eksiklik olarak değerlendirilmiştir.

Vitamin D eksikliği bütün yaş gruplarını ilgilendiren bir sağlık sorunudur. Vitamin D eksikliği veya yetersizliğinin kanser de dahil bir çok hastalıkta rol aldığını gösteren son yıllardaki çalışmalar D vitaminin önemi bilincinin güçlendirilmesi ve eksikliğinin saptanıp düzeltici yöntemlerin planlanması gerekliliğini göstermektedir.

Anahtar kelimeler: akut lösemi, vitamin D eksikliği, vitamin D yetersizliği

Tablo 1. Akut lösemili çocuklarda ve genç erişkinlerde lösemi tedavisi sonrası 25 hidroksikolekalsiferol düzeylerinin yaş gruplarına göre dağılımı

	0-5 yaş (n:4)	*6-9 yaş (n:82)*	*10-18 yaş (n:113)*	*19-21 yaş (n:30)*	*21 yaş üstü (n:19)*	*Toplam (n:248)*
Çocuk ve Adolesanlarda						
1. Normal Sınırlarda (%)	4 (100)	34(41.46)	51(45.13)	6(20.00)		95(38.31)
2. Yetersiz(%)	0	22(26.83)	28(24.78)	7(23.34)		57(22.98)
3. Eksiklik(%)	0	14(17.07)	20(17.70)	13(43.33)		47(18.96)
4. Şiddetli Eksiklik(%)	0	12(14.64)	14(12.39)	4(13.33)		30(12.07)
Genç Erişkinlerde						
1. Normal Sınırlarda(%)					2(10.53)	2(0.81)
2. Yetersiz(%)					14(73.69)	14(5.66)
3. Eksiklik(%)					3(15.78)	3(1.21)

Abstract: 0657 P-107

ENDOTRAKEAL ENTÜBASYON SONRASI TRAKEAÖZEFAGEAL FİSTÜL GELİŞEN AKUT MİYELOİD LÖSEMİ OLGUSU. Mehmet Çakır[1], Murat Yıldırım[2], Ali Kılınç[1], Gürhan Taşkın[3], Gökhan Özgür[2], Levent Yamanel[3], Serdar Karahatay[4], Ahmet Türker Çetin[2]. *[1]Gülhane Askeri Tıp Akademisi, İç Hastalıkları Bilim Dalı, Ankara, [2]Gülhane Askeri Tıp Akademisi, Hematoloji Bilim Dalı, Ankara, [3]Gülhane Askeri Tıp Akademisi, Yoğun Bakım Bilim Dalı, Ankara, [4]Gülhane Askeri Tıp Akademisi, Kulak Burun Boğaz Anabilim Dalı, Ankara*

Giriş: Trakeal divertikül (TD), trakeal duvarın bir veya daha fazla bölgeden paratrakeal alana invajinasyonu ile oluşan hava kistidir. Genellikle asemptomatiktir. İmmünsüpresif durumlar enfekte olma ihtimalini artırır ve lokal bası semptomları ile ses kısıklığına neden olur. Literatürde trakeal divertikülün zor endotrakeal entübasyona neden olduğu bildirilse de entübasyon sonrası trakeaözefageal fistül (TÖF) oluşması daha önce bildirilmemiştir. Burada akut miyeloid lösemi (AML) tanısı konularak kemoterapi başlanan ve enfekte TD tespit edilen, entübasyon sonrası TÖF gelişen daha önce literatürde bildirilmemiş bir vaka sunulmuştur.

Olgu: Akut Myeloid Lösemi tanısı konulan 50 yaşında kadın hastaya Sitarabin+İdarubisin remisyon indükisyon tedavisi başlandı. +12. günde ateş ve nefes darlığı nedeniyle çekilen akciğer tomografisinde her iki akciğerdeki konsolide alanlar öncelikli olarak pnömoni lehine değerlendirilerek meropenem 500 mg 3x1/gün ve teikoplanin 400 mg 1x1 /gün iv tedavi başlandı. Antibiyotik tedavisinin 18. gününde solunum sıkıntısı gelişti. Akciğer kaynaklı bir solunum problemi saptanmaması üzerine Kulak Burun Boğaz konsültasyonu alındı. Yapılan muayenede sağ vokal kordda paralizi saptandı ancak rima glottis açıklığı iyi derecede izlendi. Subglottik ve supraglottik yapılar sağlam izlendi. Obstruksiyon yaratacak bir patoloji saptanmadı. Çekilen opaklı boyun tomografisinde kord vokalis düzeyi hafif asimetrik, toraks girişinde sağ paratrakeal alanda trakea ile ilişkili yaklaşık 3 cm'lik hava sıvı içerikli divertikül ile uyumlu olabilecek görünüm izlendi. Mekanik ventilasyon ihtiyacı gelişmesi üzerine entübe edildi. Entübasyon sonrası 2. günde çekilen tomografide sağ paratrakeal divertikülün 2 cm çapına gerilediği görüldü. Solunum sıkıntısı gerileyen ve weaning uygulanan hastada çekilen kontrol boyun tomografide toraks girişinde sağ paratrakeal alanda 1 cm'lik orifisi ile trakea ile ilişkili yaklaşık 2 cm çapında divertiküler görünüm saptandı. İnce kesitlerde bu divertiküler alanın posteriorunda özefagusun ön duvarı ile divertikül arasında sınır kaybolmuş olarak değerlendirildi. TÖF düşünülerek fiberoptik bronskopi yapıldı ve vokal kordların 3 cm

distalinde 1.5 cm çapında fistül ağzı görüldü. Yapılan özefagogastroskopide özefagusta fistül orifisi izlendi. Oral beslenemeyen hastaya perkütan endoskopik gastrostomi planlandı.

Sonuç: Hematolojik maligniteler, immünsüpresif durumlar ya da kemik iliği supresyonu, özellikle solunum yollarında fırsatçı enfeksiyon riskini artırabilir. TD gibi nadir üst solunum yolu patolojilerinde enfekte olma, abse formasyonu gelişmesi ve buna bağlı ses kısıklığı, vokal kord paralizisi gibi durumlara neden olabilmektedir. Hayatı tehdit eden bu komplikasyonlara beslenme güçlüğü yaratan TÖF gelişmesi de eklenebilir. İmmünkompetan olmayan TD vakaları yakından takip edilmeli, yeni gelişen ateş, ses kısıklığı, sıkıntılı solunum gibi durumlarda mutlaka TD enfeksiyonu göz önünde bulundurulmalıdır.

Anahtar kelimeler: Akut Miyeloid Lösemi, Trakeal divertikül, Trakeaözefageal fistül

Abstract: 0624 P-108

AKUT MYELOİD LÖSEMİ HASTALARINDA FEBRİL NÖTROPENİ ATAKLARININ DEĞERLENDİRİLMESİ (TEK MERKEZ DENEYİMİ). Gülsüm Akgün Çağlıyan[1], Meltem Avcı[2], Can Özlü[1], Oktay Bilgir[1], Selma Tosun[2]. *[1]İzmir Bozyaka Eğitim ve Araştırma Hastanesi, Hematoloji Kliniği, İzmir, [2]İzmir Bozyaka Eğitim Araştırma Hastanesi, Enfeksiyon Hastalıkları ve Klinik Mikrobiyoloji Kliniği, İzmir*

Giriş: Febril nötropenik hastalarda enfeksiyonlar en önemli morbidite ve mortalite nedenidir. Bu nedenle nötropenik hastalardaki ateş aksi ispat edilene kadar enfeksiyon kabul edilip hemen ampirik antibiyotik tedavisine başlanmalıdır.

Gereç ve Yöntem: Bu çalışmada İzmir Bozyaka Eğitim ve Araştırma Hastanesinde Hematoloji Kliniği'nde, 2012-2013 yılları arasında takip edilen, 47 akut myeloid lösemi (AML) tanılı hastada gelişen 111 febril nötropeni atağı değerlendirildi. Febril nötropeni; tek seferde 38.3°C ve üstü veya bir saat süreyle 38.0–38.2°C arası vücut ısısı olarak kabul edildi. Nötrofil düzeyi 500/mm^3'ün altında olan veya nötrofil düzeyi 500–1000/mm^3 arasında olup 24–48 saat içinde 500/mm^3'ün altına düşmesi beklenen durumlar nötropeni olarak değerlendirildi.

Bulgular: Toplam 47 hasta çalışmaya alındı ve hastalarda gelişen 111 febril nötropeni atağı değerlendirildi. Hastaların 19'u kadın, 28'i erkek idi. Hastaların ortalama yaşı 57±15 bulundu. AML ve febril nötropenisi olan hastalarda en çok görülen enfeksiyon ise pnomoniydi (%41.4). Bunun dışında hastaların %18'inde üst solunum yolu enfeksiyonu,%13.5'inde sepsis, %9.9'unda üriner sistem enfeksiyonu,%4.5'unda gastrointestinal sistem enfeksiyonu, %4.5'unda perianannal enfeksiyon, %2.7'sinde cilt enfeksiyonu, %0.9'unda diş absesi, %0.9'unda pnömoni ve gastrointestinal enfeksiyon eş zamanlı, %0.9'unda pnömoni ve üriner sistem enfeksiyonu eş zamanlı olduğu görüldü. Hastaların febril nötropeni ataklarının %12.6'sında klinik olarak, %55.9'unda ise mikrobiyolojik olarak tanımlanmış enfeksiyon saptandı. Nedeni bilinmeyen ateş oranı %34.2 bulundu.

AML ve febril nötropenisi olan hastalarda en çok enfeksiyon etkeni olarak gram negatif bakteriler bulundu. Febril nötropenik atakların %54.1'inde mikrobiyolojik olarak etken tespit edildi. En sık izole edilen etkenin E. Coli %11.7 olduğu görüldü. Diğer etkenler enterokok %9.9, gram negatif basiller %9, klebsiella %5.4, koagulaz negatif satfilokok %5.4, pseudomonas %4.5, candida türleri %2.7, stafilococus aureus %2.7, streptokoklar %2.7 olarak bulundu.

Hastaların kaba mortalitesi hesaplandığında 111 febril nötropenik atağın 25'inde %22.5'inde mortalite ile sonuçlandı.

Tartışma: Enfeksiyonlar, febril nötropenik hastalarda en önemli morbidite ve mortalite nedenidir. Bu nedenle ampirik antibiyotik tedavisine karar verirken merkezlerin kendi izole ettiği patojen mikroorganizma sonuçlarını bilmesi ve bu sonuçlara uygun antibiyotik seçimi yapması önemlidir.

Anahtar kelimeler: Akut Myeloid Lösemi, Febril Nötropeni

Tablo 1. Febril nötropenik atakların enfeksiyonlara göre dağılımı

Toplam Atak Sayısı	111 (%100)
Pnömoni	46(%41.4)
Üst solunum yolu enfeksiyonu	20(%18)
Sepsis	15(%13.5)
Üriner sistem enfeksiyonu	11(%9.9)
Gastrointestinal enfeksiyon	5 (%4.5)
Perianal enfeksiyon	5 (%4.5)
Cilt enfeksiyonu	3 (%2.7)
Diş absesi 1 (%0.9)	1 (%0.9)
Pnömoni ve gastrointestinal enfeksiyon	1 (%0.9)
Pnömoni ve üriner enfeksiyon	1(%0.9)

Abstract: 0536 P-109

EKTİMA GANGRENOSUM İLE KENDİNİ GÖSTEREN FUSARİUM ENFEKSİYONU: OLGU SUNUMU. Tuğcan Alp, Hilmi Erdem Gözden, Vildan Özkocaman, Fahir Özkalemkaş, Ahmet Bilgehan Işık, Tuba Ersal, Rıdvan Ali. *Uludağ Üniversitesi Tıp Fakültesi, İç Hastalıkları Anabilim Dalı, Hematoloji Bilim Dalı, Bursa*

Giriş: Fusarium tipleri, bağışıklığı baskılanmış hastalarda giderek artış gösteren ciddi etkenlerdir ve derin nötropenik hastalarda geliştiğinde genellikle ölümcüldür. Uzun süreli derin nötropeni (<500/mm^3), kortikosteroidler, geniş spektrumlu antibiyotikler, intravenöz katater varlığı yaygın Fusarium enfeksiyonu gelişimi için en önemli risk faktörleridir ve Fusarium enfeksiyonunun ilk tespit edildiği en sık bölge cilttir. Yaygın hastalığın kötü seyirli oluşu lokalize enfeksiyonun erken tanı ve tedavisine dikkati çekmektedir.

Olgu: Bilinen bir hastalık ve ilaç kullanımı öyküsü olmayan, 52 yaşında erkek hastanın ekimoz ve peteşi şikayetleriyle yapılan incelemelerinde minimal farklılaşma gösteren Akut Myeloid Lösemi(AML) tanısı konuldu. Remisyon indüksiyonu ve iki konsolidasyon alan hastanın poliklinik kontrolünde 1. erken nüks olduğu tespit edildi. Hastaya etoposid+mitoksantron+sitarabin(EMA) protokolü verilerek 2. Tam remisyon sağlandı. Hematopoetik kök hücre nakli(HKHN) için uyumlu kardeşi olmayan hasta akraba dışı nakle yönlendirildi. Taramalar esnasında, trombositopeni saptanması üzerine yapılan incelemelerle nüks refrakter hastalık tanısı konularak 2. EMA protokolü verilmesi kararı ile hasta yatırıldı. Kemoterapinin 6. gününde febril nötropeni gelişmesi üzerine hastaya ampirik olarak piperasilin+tazobaktam(P+T) başlandı, flebit

kliniği gelişmesi üzerine vankomisin eklendi. Vankomisin alerjisi görülmesiyle teikoplanin ile değiştirildi. Ateş yüksekliği devam eden hastada P+T kesilerek meropeneme geçildi. Kan kültüründe meropenem duyarlı Klebsiella pneumoniae üremesi saptanması üzerine mevcut tedaviye devam edildi. Antibiyotiklerin çoklu gününde tekrar ateş yüksekliği olan hastanın toraks bilgisayarlı tomografisi çekildi, aktif enfeksiyon ve invaziv pulmoner aspergilloz bulgusuna rastlanmadı. Dirençli septik ateş yüksekliği devam eden hastanın ektima gangrenosum (Şekil 1) benzeri döküntüleri gelişti. Yapılan cilt biyopsisinde anjioinvaziv fungal enfeksiyon saptandı. Kan kültüründe Fusarium üremesi de tespit edilen hastaya vorikonazol tedavisi başlandı. Kemoterapinin 37. gününde kontrol kemik iliği incelemesinde remisyon görüldü. İntravenöz 2 hafta vorikonazol alan, döküntüleri ve ateşi gerileyen, genel durumu düzelen hasta oral tedavi ile taburcu edildi.

Sonuç: Fusarium türleri, damarsal yayılım gösterirler, tromboz ve doku yıkımına yol açarak invasif hastalık oluştururlar, lokal invasif ya da yaygın infeksiyonlara neden olurlar. Fusarium enfeksiyonlarında mortalite oranı yüksektir, antifungal ajanların duyarlılıkları sınırlıdır.

Olgumuzda; nadir görülen fakat bağışıklığı baskılanmış hastalarda sıklığı giderek artış gösteren, erken tanındığında ve hemen tedaviye başlandığında başarılı sonuçlar alınabilen Fusarium enfeksiyonuna dikkat çekmek istedik.

Anahtar kelimeler: Ektima Gangrenosum, Fusarium, nötropeni

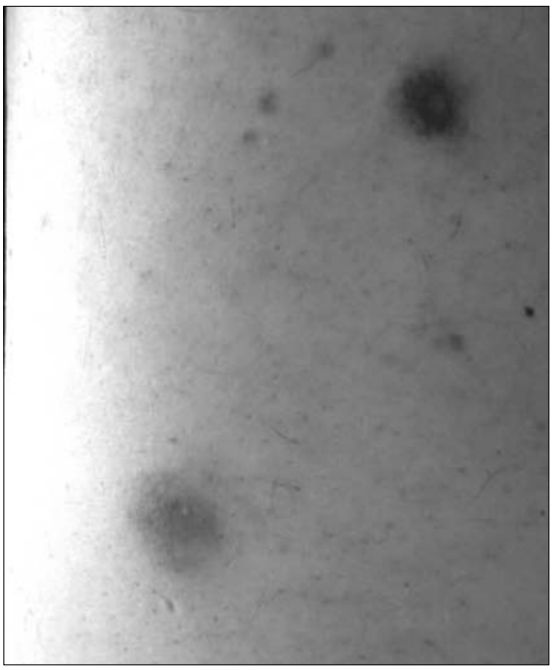

Şekil 1.

Abstract: 0150 P-110

NÖTROPENİK ATEŞ ATAKLARINDA ANTİFUNGAL KULLANIMINA BAĞLI GELİŞEN YAN ETKİLERİN YÖNETİMİ.

Ülkü Ergene[1], Zeynep Akcalı[2]. [1]*Şifa Üniversitesi Tıp Fakültesi, Hematoloji Bilim Dalı, İzmir,* [2]*Celal Bayar Üniversitesi Tıp Fakültesi, İç Hastalıkları Anabilim Dalı, Manisa*

Amaç: Nötropenik hastalarda fungal enfeksiyonlar önemli bir morbidite ve mortalite nedenidir. Bu nedenle etkin antifungal kullanımı ve yan etkilerinin yönetimi önemlidir. Retrospektif olarak planlanan çalışmamızda, nötropenik ateş ataklarının antifungal tedavisi sonrası oluşan yan etkilerin kontrolünü değerlendirmeyi amaçladık.

Gereç-Yöntem: Celal Bayar Üniversitesi Hematoloji Bölümü'nde Ocak 2005 ve Mart 2012 yılları arasında nötropenik ateş atağı nedeniyle antifungal tedavi alan 78 hasta (erkek: 43 [%55], kadın: 35 [%45], ortalama yaş: 46.7±15.06) oluşan yan etkiler ve kontrolü açısından retrospektif olarak değerlendirildi.

Bulgular: Tüm ataklar ele alındığında; 43 (%55) erkek, 35 (%45) kadın ve ortalama yaş 46,7 yıl (Std. Dev. 15,06) iken ortanca yaş 45,0 yıl (20-76 yıl) olarak saptandı. Hastalıkların dağılımı akut lösemi, kronik lösemi, lenfoma ve diğer hematolojik maligniteler olup oranları 49 (%62), 6 (%7), 11 (%15), 12 (%16) olarak saptandı.

78 hastada, 135 nötropenik ateş atağı gözlendi. Konvansiyonel Amphoterisin B (AMB-D) alımı sonrası oluşan yan etkiler infüzyon kaynaklıydı ve üç atakta gözlendi (%5). Üç atağın iki tanesinde tedavi cevabı yeterliydi ancak diğer atakta kullanılan antifungal ajan değiştirildi. Lipozomal amphoterisin B (L-AMB) tedavisi alanlarda metabolik yan etkiler (49 hasta [%86]) ileri düzeydeydi ve replasman tedavisi uygulandı. Buna karşın voriconazole ve caspofungin kullanımında yan etkilerin orta düzeyde olmasına bağlı replasman tedavisi sınırlıydı. Geçici görme kaybı sadece voriconazole (2 hasta [%3,6]) kullanımdan sonra görüldü ve takip döneminde kayboldu. Hepatotoksisite L-AMB alımından sonra gözlendi (1 hasta [%1,8]) ve posaconazole ile değişiklik yapıldı. Fluconazole döküntü (1 hasta [1,8%]) ve diyare (1 patient [1,8%]) sebebiyle sadece 2 hastada kesildi.

Sonuç: Nötropenik ateş ataklarında antifungal kullanımı sonrası gelişen yan etkilerin kontrolunde düzenli gözlem, yakın takip ve gerekli destek tedaviler yeterli olmaktadır.

Anahtar kelimeler: Antifungal ajanlar, febril nötropeni, yan etkiler

Abstract: 0700 P-111

KEMİK İLİĞİ TRANSPLANTASYONU SONRASI HEMORAJİK KOLİT KLİNİĞİ GELİŞEN PEDİATRİK BİR OLGUNUN GAİTA ÖRNEĞİNDE, İMMÜNOKROMATOGRAFİK YÖNTEMLE YANLIŞ POZİTİF CLOSTRİDİUM DİFFİCİLE TOKSİNİ TAYİNİ.

İbrahim Eker[1], Orhan Gürsel[1], Oğuzhan Babacan[1], Mesut Topdemir[2], Ahmet Emin Kürekçi[1]. [1]*Gülhane Askeri Tıp Fakültesi, Çocuk Hematolojisi Bilim Dalı, Ankara,* [2]*Gülhane Askeri Tıp Fakültesi, Çocuk Sağlığı ve Hastalıkları Anabilim Dalı, Ankara*

Giriş: Clostridium difficile enfeksiyonu (CDE), çocuklarda da antibiyotik ile ilişkili kolitin önde gelen sebeplerinden biridir. Hematopoietik kök hücre transplantasyonu (HKHT) yapılan hastalar gibi, uzun süreli ve geniş

spektrumlu antibiyotik kullanımının sıklıkla gerektiği hastalar özellikle risk altındadırlar. Burada C.difficile'ye bağlı hemorajik kolit düşünülerek yapılan immünokromatografik yöntemle toksin tayini yanlış pozitif sonuçlanan bir pediatrik HKHT alıcısı hasta sunularak, CDE düşünülen pediatrik olgularda tanısal yaklaşım tartışılmıştır.

Olgu: Relaps ALL tanısıyla HKHT yapılan ve tam engraftman ve tam verici tipi kimerizm elde edilen 6 yaşındaki erkek olguda, grade IV graft versus host hastalığı (GVHH) ve trombotik mikroanjiopati (TMA) komplikasyonları gelişti. Plazma değişimi ve immünsüpresif tedavilere yanıt alındı fakat bu süreçte uzun süre, geniş spektrumlu antibiyoterapi kullanılması gereken hastada ateş, karın ağrısı, lökositoz ve kanlı dışkılama ile seyreden hemorajik kolit ile uyumlu bir tablo gelişti. Etiyolojide CDE düşünülen hastada, buna yönelik olarak yapılan ve gaitada toksin A+B'nin değerlendirildiği immünokromatografik yöntemle hızlı toksin tayininde, C.difficile toksin B pozitif saptandı. Oral vankomisin tedavisi başlandı, fakat klinik düzelme olmadı, aynı testin tekrarında toksin B yine pozitif saptanmasına rağmen C.difficile kültürü negatif sonuçlandı. Genel durumu uygun olunca yapılabilen etiyolojiye yönelik endoskopik, kolonoskopik incelemeler ve biyopsi örneklerinin patolojik, mikrobiyolojik incelemeleri normal sonuçlandı. CDE bulgusu saptanmayan hastanın vankomisin tedavisi kesildi. Transkateter arteriografiyi de içeren ileri incelemelerde, kanama etiyolojisinin GİS arterlerinin dallarındaki anjiodisplastik göllenmeler olduğu saptandı. Süperselektif arteriografik embolizasyon ile hemorajik kolit tablosu tamamen ve herhangi bir komplikasyon gelişmeden sona erdi, gaitada gizli kan tetkiki negatifleşen hasta naklin 4.ayında taburcu edildi.

Sonuç ve Tartışma: CDE tanısında altın standart, hücre kültüründe toksin tayinidir. Hızlı CDE incelenmesi amacı ile üretilen testler gaita örneğinde ya Clostridium difficile toksinini (CDT) veya glutamat dehidrojenaz enzimini (GDH) saptarlar. Duyarlılıkları yüksekken, özgüllükleri oldukça düşüktür. İmmünokromatografik yöntemle hızlı CDT tayini monoklonal antikorlarla kaplı lateks partiküllerine, etkenin toksininin tutunması prensibine dayanır. Literatürde, bu yöntemlerle CDT (+) ve GDH (+) saptanılan örneklerin pozitif prediktif değerinin %100, CDT (-) ve GDH (-) olan örneklerin ise negatif prediktif değerinin %95 olduğu bildirilmektedir ve hızlı inceleme testleri ile CDE tanısında bu şekilde, iki algoritmalı yaklaşım önerilmektedir. Bu nedenle CDE düşünülen pediatrik hastalarda, altın standart testler sonuçlanana kadar, CDT ve GDH'nin birlikte değerlendirildiği iki algoritmalı yaklaşımın kullanılması, olgumuzdaki gibi yanlış pozitiflik oranını oldukça azaltacaktır.

Anahtar kelimeler: Clostridium difficile enfeksiyonu, Hızlı tanı, Yanlış pozitiflik

Abstract: 0201 P-112

İATROJENİK VİTAMİN D HİPERVİTAMİNOZU BİR OLGU. Mehmet Öztürk[1], Ferda Şirin[1], Nilgün Sönmez[1], Serpil Taşdelen[1], Üstün Ezer[1], Ahmet Emin Kürekci[2]. [1]*LÖSEV/Lösante Çocuk Hematoloji Hastanesi, Ankara,* [2]*GATA Tıp Fakültesi Çocuk Hematoloji Bilim Dalı, Ankara*

Son yıllarda bir çok araştırma çocuklarda 25 OH vitamin D eksikliğinin klasik bilgilere oranla daha sık görüldüğünü göstermiştir. Maliğniteli çocuklarda ise vitamin D eksikliği daha fazla görülmektedir. Kemoterapiye sekonder olarak gelişen osteoporoz ile birlikte vitamin D düzeyi düşük saptanan ve tek doz 300000 ü vitamin D+her gün 600 ünite vitamin D+600 mg kalsiyum kombinasyonu tedavisi düzenlenen ALL tedavisini bitirmiş olgunun aile hekimine yazdırarak kullandığı çok yüksek doz D vitamini sonrası kliniğini ve laboratuvar bulgularını irdeledik.

ALL tanısı ile tedavi edilen ve kemoterapisi 6 yıl önce bitmiş 10 yaşında erkek hasta, saptanan 25 OH vitamin D eksikliği (serum düzeyi:4,5 ng/ml, n:17-54 ng/dl) tedavisi sırasında yanlışlıkla 30 gün süre ile her gün 300 000 ünite vitamin D, ilave olarak 600 ünite vitamin D ile 500 mg kalsiyum kombinasyonu preperatı ağızdan 3 ay süre ile almış.(Yaklaşık 9 054 000Ünite)

Bulantı, kusma, iştahsızlık, baş ağrısı, karın ağrısı, halsizlik ve kilo kaybı şikayetleri ile başvuran hastanın VA:20,3 kg (%3>), Boy:131,5 cm (%3-10) ölçüldü. Genel durumu iyi, aktif, halsiz, yorgun ve soluk görünüm dışında muayenesi normaldi. 6 ayda 3,3 kg ağırlık kaybı mevcuttu.

Serum kre:1,05 mg/dl (n:0.3-0.7 mg/dl), ca:15,1 mg/dl (n:8.8-10.8 mg/dl), İyonize ca: 1,95 mmol/L (n:1.20-1.38 mmol/L), phos:2,54 mg/dl (n: 4.5-5.5 mg/dl), k: 2,7 mmol/L (n:3.4-4.7 mmol/L), serum 25 OH vitamin D:664.7 ng/ml, PTH:11 pg/ml (n:10-65 pg/ml), bulundu. Hemogram, sedimantasyon ve diğer biyokimyasal tetkikler normaldi

TİT: görünüm: bulanık, renk: beyaz, Ph:6,dansite:1010, her sahada bol amorf fosfat, 6-7 lökosit ve kalsiyum oksalat kristali görüldü. 24 saatlik idrada ca:0,6 g, kre:0,53 gr, ca/kre:1,1 (n:0.22) bulundu. EKG: normal, ADBG:normal. batınUSG: bilateral böbreklerde nefro grade 1 olarak artmıştır olarak raporlandı.

Hastaya;3000 ml/m² den hidrasyon+ KCL başlandı. Metil prednisolon 2 mg/kg gün 14 gün (azaltılarak kesildi) verildi. Yedi gün sonra 2 kilo artışı oldu. ca:13,9 mg/dl, phos:2,35 mg/dl, kre:0,73 mg/dl ve k:3,68 mg/dl ölçüldü.

2.ayın sonunda ca:10,5 mg/dl, phos:3,94 mg/dl, kre: 0,2mg/dl ve k:5,44mg/dl ölçüldü. 24 saatlik idrada,ca/kre: 0,22, 25 OH vitamin D: 72,3 ng/ml, PTH:29 pg/ml ölçüldü. Batın USG: normal, MR-anjiografi: normal tesbit edildi. MR-ürografi:sol böbrekte piyelogram fazında hafif dereceli simetriğine oranla asimetrik gecikme şeklinde raporlandı.

Vitamin-D intoksikasyonu, organlarda kalsiyum birikmesine yol açarak önemli sorunlara yol açabilir. Duyarlı kişilerde daha düşük dozlarda bile intoksikasyon bulguları ortaya çıkabilir. Literatürde erişkinlerde daha yüksek dozlar bildirilmiştir ama olgunun; cocuk yaş grubu için bildirilen en yüksek miktardan da fazla D vitamini alması, çok yüksek kalsiyum seviyesi ve klinik bulgularının varlığına rağmen organ hasarının çok daha hafif saptanması ilginç bulunmuştur. D vitamini tedavisinde hastaların yakın takibi ve sık olarak ilacı nasıl kullandıklarının sorgulanması çok önemlidir.

Anahtar kelimeler: Akut Lenfoblastik Lösemi, Hipervitaminoz, 25 Hidroksi Vitamin D

Abstract: 0479 P-113

NEDENİ BİLİNMEYEN ATEŞ, HEPATOSPLENOMEGALİ VE PANSİTOPENİ KLİNİĞİ OLAN İKİ OLGUDA VİSSERAL LEİSHMANİAZİS TANISI VE LİPOZOMAL AMFOTERİSİN B İLE ETKİN TEDAVİSİ.

Erdal Gündoğan[1], Handan Haydaroğlu Şahin[1], Fikri Şirin[2], Elif Melis Baloğlu[2], Hazan Can[2], Vahap Okan[1], Mustafa Namıduru[3], Mustafa Pehlivan[1]. *[1]Gaziantep Üniversitesi Tıp Fakültesi, Hematoloji Bilim Dalı, Gaziantep, [2]Gaziantep Üniversitesi Tıp Fakültesi, İç Hastalıkları Anabilim Dalı, Gaziantep, [3]Gaziantep Üniversitesi Tıp Fakültesi, İnfeksiyon Hastalıkları Anabilim Dalı, Gaziantep*

Amaç: Leishmaniazis, leishmania türü hücre iç parazitler tarafından oluşturulan bir protozoan hastalığıdır. Hastalığın kutanöz, diffüz kutanöz, mukokutanöz ve visseral olmak üzere dört formu vardır. Visseral leishmaniazis (VL); sıklıkla retikülo endotelyal sistem içerisinde yerleşen, birçok organı etkileyen ve tedavi edilmediği takdirde hastalığın ölümcül olabilen bir formudur. Nedeni bilinmeyen ateş (NBA), hepatosplenomegali (HSM), lökopeni, trombositopeni ve hepatit gibi bulgularla ortaya çıkabilir. Bu çalışmada NBA, HSM ve pansitopeni ile başvuran ve VL tanısı 2 hasta sunulmaktadır.

Olgu 1: 17 yaşında erkek hasta 2 aydır devam eden ateş şikayeti ile hematoloji polikliniğine başvurmuştur. FM'de solukluk ve HSM mevcuttu. Laboratuar:WBC:2900/mm^3, HG:10.8 g/dL, MCV:73.7 fl, PLT:76000/mm^3 PY'da hipokrom miksrositer, %48 PMNL, %30 lenfosit, %10 monosit, %10 eozinofil saptanmıştır. Karaciğer fonksiyon testleri (KFT), böbrek fonksiyon testleri (BFT), B12, Folik asit değerleri normal sınırlarda olup; Ferrtitin:110 ng/mL saptandı. Abdomen USG'de dalak 21 cm, karaciğer 17 cm idi. Pansitopeni nedeniyle hastaya Kİ aspirasyon ve biyopsi yapıldı. Kİ aspirasyonu NNN besiyerine ekildi ve yaymalarda Giemsa ile boyandı. Kİ aspirasyon yaymalarda makrofaj içerisinde amastigot formda leishmania parazitleri görüldü. VL tanısı ile hastaya lipozomal amfoterisin B (Lip AMF B) tedavisi başlandı. Tedavinin 2. haftasında pansitopeni tablosu düzeldi. HSM'si geriledi. Tedavisi 30 güne tamamlandı.

Olgu 2: 57 yaşında erkek hasta 1 yıldır olan NBA şikayeti ile hematoloji polikliniğimize başvurdu. Daha önceden bilinen pemfigus vulgaris tanısı mevcut olup azatioprin 2.5 mg/kg/gün tedavisi ile remisyonda takip edilmekteydi. FM'de ateş ve HSM mevcuttu. Laboratuvar:WBC:3200/mm^3, HGB:7.6 g/dl, MCV:78.5 fl, PLT:112000/mm^3, PY'de hipokrom miksrositer, %72 PMNL, %22 lenfosit, %2 monosit, %3 eozinofil saptandı. BFT'den üre:82 mg/dl, kreatinin:1.95 mg/dl olarak saptandı. KFT, B12, Folik asit normal sınırlarda olup; Ferrtitin:3446 ng/ml, sedimantasyon:124 mm/h, saptandı. Abdomen USG'de karaciğer 16 cm, dalak 17 cm idi. Pansitopeni nedeniyle Kİ aspirasyon biyopsi yapıldı. Kİ aspirasyonu NNN besiyerine ekildi ve yaymalarda Giemsa ile boyandı. Kİ yaymalarında makrofaj içerisinde amastigot formda leishmania parazitleri görüldü. VL tanısı ile hastaya lip AMF B tedavisi başlandı. Tedavinin 3. haftasında pansitopeni tablosu düzeldi. HSM'si geriledi. Tedavisi 30 güne tamamlandı.

Sonuç: VL sporadik olarak çoğunlukla çocuklarda görülmekte ve tedavi edilmezse %100'e yakın mortal seyretmektedir. Özellikle Gaziantep ve Kahramanmaraş bölgelerinde ve barajların bulunduğu bölgelerde NBA ve pansitopeniyle başvuran erişkin hastalarda da VL düşünülmelidir. Lip AMF B VL tedavisinde iyi tolere edilebilen etkin bir ilaçtır. Geç tanı önemli morbidite ve mortalite nedenidir. Bu nedenle NBA, HSM, pansitopeni ile başvuran vakaların ayırıcı tanısında VL mutlaka akılda tutulmalıdır.

Anahtar kelimeler: Leishmaniazis, Pansitopeni

Abstract: 0134 P-114

HEMOLİTİK ÜREMİK SENDROMDA PLAZMA DEĞİŞİMİ SONRASI CMV İNFEKSİYONU.

Can Hüzmeli[1], Hatice Terzi[2], Ayşe Şeker Koçkara[3], Demet Alaygut[4], Ferhan Candan[1], Mansur Kayataş[1] . *[1]Cumhuriyet Üniversitesi Tıp Fakültesi, Nefroloji Bilim Dalı, Sivas, [2]Cumhuriyet Üniversitesi Tıp Fakültesi, Hematoloji Bilim Dalı, Sivas, [3]Kars Devlet Hastanesi, Nefroloji Bölümü, Kars, [4]Cumhuriyet Üniversitesi Tıp Fakültesi, Çocuk Nefrolojisi Bilim Dalı, Sivas*

Amaç: Sitomegalovirüs enfeksiyonları dünyada tüm yaş gruplarında yaygın görülmektedir. Seropozitif olgularda immünsupresif tedavi verilmesinden sonra reaktivasyon sonucu hastalık gelişebilmektedir. Bu yazıda, Hemolitik Üremik Sendrom tanısı ile takip edilen, plazma değişimi ve plus steroid tedavisi sonrasında CMV pnömoni gelişen bir olgunun, başarılı bir şekilde intravenöz gansiklovir ile tedavisi tartışıldı.

Olgu: 60 yaşındaki kadın hasta, nefes darlığı ve anüri ile hastaneye başvurdu. Fizik muayenede takipneik, akciğerlerde yaygın raller ve pretibial ödem mevcuttu. Labaratuvar incelemede hemoglobin 10,4 gr/dl, periferal kan yaymasında tüm alanlarda 6-7 şistozit mevcuttu, platelet sayısı (22000/mm^3), serum laktat dehidrogenaz yüksekliği (3380 IU/L) ve anürik böbrek yetmezliği (serum kreatinin 7,9mg/dl) olarak bulundu. ADAMTS 13 aktivitesi normal sınırlar içindeydi. Direkt ve indirekt Coombs testi negatif, haptoglobulin düşük ve retikülosit %1,79 idi. Viral markerler negatifti (CMV IgM negatif). Akciğer grafisinde bilateral plevral effüzyonu ve yaygın infiltrasyonu olan hasta Akut Böbrek Hasarı ve akciğer ödemi nedeni ile hemodiyalize alındı. Renal biyopside, mikroanjiopati bulguları tespit edildi (Şekil 1). Tüm klinik ve laboratuar bulgularla hastada Hemolitik üremik sendrom (HUS) tanısı düşünüldü.

Bulgular: HÜS tanısı konmuş hastaların tedavisinde; toplam 13 seans plazma değişimi yapıldı, 3 gün 1 gr prednizolon ardından 1mg/kg a düşürüldü. Takiplerinde infeksiyona bağlı ateşi olan hastanın, prednizolon dozu düşürülerek kesildi. Tedavi sonrası inflamasyon markırları düştü. Tedavinin 3. haftasında ateş, öksürük ve balgam şikayetleri olan hastanın fizik muayenede akciğerlerde dinlemekle bilateral bazallerde raller tespit edildi. Labaratuvar icelemede lökosit sayısı 3400, sedimentasyon 85mm/saat ve CRP 101mg/L olarak saptandı. Tekrar gönderilen viral markerlerinden, CMV IgM pozitif, CMV IgG avidite %87 olarak saptandı. Çekilen High-resolution computed tomography'de (Şekil 2) hemotoraksta 5 mm plevral efüzyon, her iki akciğerlerde yaygın buzlu cam alanları ve interlobuler septal kalınlaşma (viral pnömoni) şeklinde yorumlandı. Gansiklovir 3 hafta intravenöz verildi, ardından idame oral tedavisine devam edildi. İnflamasyon markırları normal sınırlara geldi.

Sonuç: Primer enfeksiyondan sonra, bir kişinin yaşamı boyunca, virüs çeşitli bölgelerde latent veye persistent kalabilir. Virüs primer enfeksiyonun dışında, sadece immünsupresyonla değil, kan transfüzyonu gibi değişik nedenlerle reaktive olur. Olgumuzda risk faktörleri olarak immünsupresif tedavi verilmesi ve plazma değişimi yapılması

sayılabilir. Özellikle seronegatif alıcılara kan ürünleri verirken dikkatli olunması, profilaksi açısından değerlendirilmesi, mümkünse CMV DNA ve diğer viral markerların kan ürünlerinde bakılmasının uygun olacağını düşünmekteyiz.

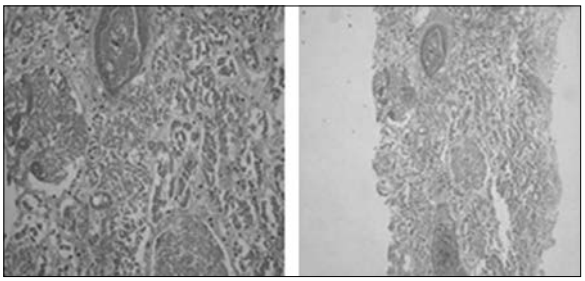

Şekil 1. Böbrek parankiminde yaygın koagülasyon nekrozu, glomerular kapiller, küçük ve orta boy arterlerde trombin, nötrofil ve lenfositlerden oluşan interstisyel inflamasyon

Şekil 2. Sol hemitoraksta 5 mm kalınlığında plevral efüzyon, her iki akciğerde, yaygın buzlu cam alanları ve interlobuler septal kalınlaşma (viral pnömoni)

Abstract: 0213 P-115

OTOİMMUN HEMOLİTİK ANEMİLİ HASTADA ENFEKTİF ENDOKARDİT OLGU SUNUMU. İdris İnce[1], Gökhan Köker[2], Volkan Karakuş[1], Erdal Kurtoğlu[1]. *[1]Antalya Eğitim ve Araştırma Hastanesi, Hematoloji Kliniği, Antalya, [2]Antalya Eğitim ve Araştırma Hastanesi, İç Hastalıkları Kliniği, Antalya*

Giriş: Enfektif endokardit, tanı ve tedavi alanındaki gelişmelere rağmen hastalığın prognozunun kötü olması ve mortalitesinin yüksek olması nedeniyle enfeksiyöz aciller arasındaki önemini korumaktadır. Otoimmun hemolitik anemi (OİHA) tanısı konularak takip edilen bu olguda akut enfektif endokardit gelişmesi sebebi ile hastalığın klinik özelliklerini tartışmak istedik.

Vaka: 59 yaşında erkek hasta yaklaşık 1 aydan beri olan halsizlik, çabuk yorulma yakınmaları ile başvurdu. Fizik muayenesinde cilt ve konjunktivada solukluk, mitral odakta 3/6 sistolik üfürüm, bilateral pretibial ödem +/+, traube kapalı olması dışında bulgu saptanmadı. Tetkiklerinde WBC:8100 /mm^3, Hb:4.5 g/dl, Plt:205000 / mm^3, LDH:1191 U/L, T.Bil:3.35 mg/dl, İ.Bil:2.84 mg/dl, B12:195 pg/ml ve kan grubu tesbit edilememesi üzerine yatırıldı. Coombs testi (++++) ve soğuk aglutinin (+) saptandı. Periferik yaymada eritrositlerde otoaglutinasyon, 5-6 loplu hipersegmente nötrofiller saptandı. Hastaya 3 Ü O Rh (-) eritrosit süspansiyonu verildi. Hastada OİHA, hiperkinetik kalp yetmezliği ve B12 vitamin eksikliği düşünülerek pulse steroid tedavisi, takibinde oral steroid 1 mg/kg gün, diüretik tedavi ve B12 parenteral verildi. LDH ve bilirubin değerleri gerileyen hastanın çekilen batın USGde SM 160 mm ve Transtorasik ekokardiografisinde (TTE) EF: %65 orta MY ve orta TY, PHT (PAB: 45 mm Hg) saptandı. Tedaviye rağmen kan grubu tesbit edilememesi ve Coombs (+++) saptanan hastaya katater takılarak aferez ünitesinde 4 kez double filtrasyon yapıldı. Ödemi gerileyen hastanın Coombs +, soğuk aglutinin (-) ve kan grubu B Rh (+) saptandı. OİHA etyolojisi açısından yapılan tetkiklerde özellik saptanmadı. Hastanın takibinde sağ gluteal bölgede ağrı olması, bilateral ödeminin gelişmesi, üfürümün şiddetinin artması, sağ ayak başparmakta splinter hemoraji (Şekil 1) ve Janeway lezyonu (Şekil 2) saptanması, CRP:190 mg/L yükselmesi üzerine akut enfektif endokardit düşünülerek çekilen TTE'de ciddi MY, mitral kapakta şüpheli vejetasyon saptandı. Takibinde ateşi 38.5 °C yükselen hasta enfeksiyon hastalıkları ile konsülte edilerek piperasilin-tazobaktam ve daptomisin başlandı. Transözefajeal ekokardiografi (TÖE)'de ciddi MY ve mitral kapakta 1.5 x 0.4 cm vejetasyon saptandı. TÖE sonrasında senkop geçiren hastada anizokori ve sağ hemipleji gelişti. Solunum arresti gelişmesi üzerine entübe edilerek yoğun bakım ünitesine alındı. Kranial BT'de sağ temperoparietal bölgede 30x20 mm iskemik lezyon saptandı. Katater ve kan kültüründe Stafilococcus aureus üreyen hasta sepsis ve multiorgan yetmezliği ile kaybedildi.

Tartışma: Enfektif endokardit farklı klinik tablolarla karşımıza çıkabilir. Hastalığın tanısında modifiye Duke kriterleri kullanılmaktadır. Bu olguda, majör kriter olarak kan kültürü pozitifliği ve ekokardiografi bulguları; ateş, splinter hemoraji, Janeway lezyonu ve intrakranial lezyon da minör kriter olarak değerlendirildi. Erken tanı ve tedavi enfektif endokarditin prognozunda çok önemlidir.

Anahtar kelimeler: Enfektif endokardit, otoimmun hemolitik anemi

Şekil 1.

Şekil 2.

Abstract: 0658 P-116

APLASTİK ANEMİ SEYRİNDE GELİŞEN VE LOBÜLER PANNİKÜLİT İLE SEYREDEN NADİR BİR FUNGAL SEPSİS OLGUSU. Ali Kılınç[1], Selim Sayın[2], Mehmet Çakır[1], Gürhan Taşkın[3], Oral Nevruz[2]. [1]*Gülhane Askeri Tıp Akademisi, İç Hastalıkları Bilim Dalı, Ankara,* [2]*Gülhane Askeri Tıp Akademisi, Hematoloji Bilim Dalı, Ankara,* [3]*Gülhane Askeri Tıp Akademisi, Yoğun Bakım Bilim Dalı, Ankara*

Giriş: İdiyopatik aplastik anemi (AA) kemik iliğinin otoimmün bir hastalığıdır. Tedavisiz ya da tedaviye yanıt vermeyen olgularda prognoz sıklıkla kemik iliği yetmezliği ile yakından ilişkilidir. En sık enfeksiyonlar klinik mücadeleyi zorlaştırırken, tedavide kullanılan immünsüpresif ilaçlar ciddi sepsis tablolarına yol açabilmektedir. Burada kanama ve sepsis kliniği ile takip edilen ve cilt ve akciğer bulguları ile ortaya çıkan fungal sepsis olgusu tartışılmıştır.

Olgu: Aplastik anemi tanısıyla takip edilen ve At kaynaklı Anti Timosit Globulin (ATGAM), siklosporin ve steroid tedavisi başlanan 21 yaşındaki erkek hastada tedavinin 21. gününde sağ bacak üst kısmında ve sol bacak alt kısmında ve sırtta deriden kabarık, palpasyonla ağrılı, 2-3 cm boyutlarında ortası çevresine göre daha koyu görünümlü, ısı artışı olan cilt lezyonları görüldü. Laboratuvarında; wbc:900 mm^3 mutlak nötrofil:70mm^3, Hb:7,6 gr/dL, Plt:44000 mm^3, ALT:80 IU/L, albumin:3 gr/dL, GGT:202 IU/L üre:74 gr/dL kreatinin:1.39 gr/dL. Alt ekstremite lezyonundan punch biyopsi alındı. Histopatolojik incelemede "lobüler pannikulit"olarak değerlendirildi. Lezyon bol miktarda aspergillus görünümünde mantar spor ve hifaları içermekteydi. Ateş yüksekliği ve öksürük yakınmaları ile beraber akciğer seslerinde kabalaşma olması üzerine direk akciğer filmi ve akciğer tomografisi çekildi. Her iki akciğerde daha çok üst lobda olmak üzere büyüğü sağ apikal segmentte 18x10 mm boyutlarında olan birkaç adet nodüler lezyon izlendi. İnvaziv pulmoner aspergilloma ve fungal sepsis tanısıyla lipozomal amfoterisin B tedavisi başlandı. Tedavi sonrası akciğer ve cilt bulguları geriledi.

Sonuç: Kemik iliği aplazisi olan hastalarda gelişen sepsis ya da ciddi enfeksiyon durumlarında nadir etkenler izole edilebilmektedir. Algoritmalar ışığında erken antibiyoterapi başlanması ve tedaviye dirençli olgu ya da fungal etkenlerin üretildiği vakalarda antifungal başlanması önemlidir. Febril nötropenik olgularda özellikle cilt bulguları erken tanı ve tedavide önemli olabilir.

Anahtar kelimeler: Aplastik anemi, Fungal pannikülit

Abstract: 0691 P-117

TEDAVİSİZ KALMIŞ TİP 1 GAUCHER HASTASINDA GELİŞEN PLEVRAL TÜBERKÜLOZ. Özgecan Dülgar[1], Ahmet Emre Eşkazan[2], Ezel Erşen[3], Ahu Senem Demiröz[4], Akif Turna[3], Büge Öz[4], Nükhet Tüzüner[4]. [1]*İstanbul Üniversitesi Cerrahpaşa Tıp Fakültesi, İç Hastalıkları Anabilim Dalı, İstanbul,* [2]*İstanbul Üniversitesi Cerrahpaşa Tıp Fakültesi, İç Hastalıkları Anabilim Dalı, Hematoloji Bilim Dalı, İstanbul,* [3]*İstanbul Üniversitesi Cerrahpaşa Tıp Fakültesi, Göğüs Cerrahisi Anabilim Dalı, İstanbul,* [4]*İstanbul Üniversitesi Cerrahpaşa Tıp Fakültesi, Patoloji Anabilim Dalı, İstanbul*

Giriş: Gaucher Hastalığı (GH) lizozomal enzim β-glucocerebrosidaz eksikliği sonucu monosit-makrofaj sisteminde glukosereobrozid birikimine neden olan otozomal resesif aktarılan bir depo hastalığıdır. Tip 1 GH (GH1), geç başlangıçlı kronik non-nöronopatik form olarak bilinir. Glukoserebrozidaz eksikliği çeşitli nedenler ile immun sistemin bozulmasına yol açar özellikle tedavisiz GH'nda kronik tekrarlayan bakteriyel enfeksiyonlara yatkınlık oluşturur. Burada heterozigot mutasyona sahip, tedavisiz kalmış GH1 ve plevral tüberküloz (TB) tanısı olan bir olgu sunulmaktadır.

Olgu: 35 yaşında erkek hasta sol üst kadran ağrısı halsizlik yakınması ile iç hastalıkları polikliniğine Ekim 2013'te başvurdu. Hasta 5 yıl önce organomegali ve trombositopeni nedeniyle tetkik edilmiş, lökositlerdeki glukoserebrosidaz aktivitesi düşük bulunmuş ve GBA1 geninde N370S heterozigot mutasyon saptanmıştı. Bir erkek kardeşi ve iki kız kardeşine de GH tanısı konulmuştu. Hasta tanı sonrası enzim replasman tedavisini (ERT) reddetmişti. 8 ay önce başlayan pnömoni sonrasında pnömotoraks gelişmiş tekrarlayan plevral efüzyon ve ampiyem nedeniyle birçok kez hastane yatışları olmuş. Sağ taraf göğüs ağrısı ve ateş yakınmalarının tekrarlaması nedeniyle çekilen toraks BT'de sağ akciğer volümünde azalma apiko-parankimal fibrosis ve sağ taraflı plevral efüzyon saptanmış. Hastaya sağ torakotomi ve dekortikasyon plörektomi operasyonu yapılmış. Plevral sıvı mikobakteri kültürü negatif sonuçlanmasına rağmen plevranın patolojik incelemesinde nekrotizan granülomatöz inflamasyon saptanarak TB teşhisi ile dörtlü anti-TB tedavi Eylül 2013'te başlanmıştı. Anti-TB tedavisinin 1. ayında yapılan tetkiklerinde Lökosit: 2500/mm^3 (nötrofil: 1200/mm^3), hemoglobin: 11.8 g/dL, trombosit: 100.000/mm^3, CRP:13.4 mg/dL, eritrosit sedimantasyon hızı: 50 mm/saat saptandı. Karın ultrasonunda karaciğer 170 mm dalak 205 mm saptandı. Pansitopeni ve splenomegali nedeniyle yapılan kemik iliği biyopsisinin incelemesinde gaucher hücreleri saptandı, TB yayılımı izlenmedi. Hastaya 60u/kg (15 günde bir) dozunda imigluseraz replasman tedavisi başlandı. Anti-TB tedavi 6 aya tamamlanarak Mart 2014'te kesildi. ERTnin 6. ayında (Nisan 2014) lökosit: 4500/mm^3 (nötrofil: 2500/mm^3) hemoglobin: 16.1 g/dL, trombosit: 80.000/mm^3 saptandı.

Tartışma: GH'de izlenen makrofaj disfonksiyonu, humoral immunite anormallikleri, monositlerde superoksit üretiminde bozulma, hipersplenizm nedenli lenfopeni ve nötropeni, immun sistemde değişime yol açar. Monosit disfonksiyonunun plazma glukoserebrozid konsantrasyonu ile ilişkili olduğu gösterilmiştir. Literatürde GH tanılı hastada tüberküloz spinal tüberküloz ve tüberküloz sakroileit olarak iki olgu sunumu mevcut olup plevral tüberküloz ilk defa bildirilmiştir. ERT sonrası mononükleer fagositer hücrelerin defektif bakterisidal aktivitelerinde ve superoksit üretiminde düzelme gözlenmiştir. GH'de enfeksiyon tedavisinde ERT de antibiyoterapi gibi birincil tedavi kabul edilmelidir.

Anahtar kelimeler: Gaucher, Pansitopeni, Tüberküloz

Abstract: 0558 P-118

İMMUN TROMBOSİTOPENİK PURPURAYI TAKLİT EDEN BRUSELLOZ OLGUSU. İdris İnce[1], Mehmet Kök[2], Volkan Karakuş[1], Erdal Kurtoğlu[1]. [1]*Antalya Eğitim ve Araştırma Hastanesi, Hematoloji Kliniği, Antalya,* [2]*Antalya Eğitim ve Araştırma Hastanesi, İç Hastalıkları Kliniği, Antalya*

Giriş: Bruselloz hemen her organı tutabilen zoonotik bir enfeksiyon olup, ülkemiz için endemiktir. Bruselloz, hematolojik komplikasyonları sebebi ile hematoloji servislerinde de tanı alabilmektedir. Bu çalışmada immun trombositopenik purpurayı (İTP) taklit eden bruselloz olgusu sunulmuştur.

Olgu: 54 yaşında kadın hasta ağzından kan gelmesi, siyah renkli dışkılama, vücutta döküntü yakınmaları ile acil servise başvurdu. 3 günden beri yakınmaları olduğu öğrenilen hastanın fizik muayenesinde dişetinde kanama, her iki üst ekstremite ve batında ekimotik lezyonlar, her iki alt ekstremitede peteşial lezyonlar ve melenası mevcuttu. Tetkiklerinde WBC:9800/mm³, Hb:9.5 g/dl, Plt:5000 /mm³, glukoz:310 mg/dl, BUN:14 mg/dl, kreatinin:0.9 mg/dl, AST:47 U/L, ALT:35 U/L, LDH:268 U/L, total bilurubin:0.6 mg/dl, PT:12.0, APTT:24.4, CRP:23 mg/L (0-6), sedimentasyon:64 mm/saat, gaitada gizli kan:(+++) saptandı. Periferik yayma değerlendirmesinde trombosit sayım ile uyumlu saptanması üzerine, ITP ve gastrointestinal kanama ön tanıları ile hematoloji servisine yatırıldı. Hastaya proton pompa infüzyonu, aferez trombosit replasmanı ile birlikte intravenöz ımmunglobulin (IVIG) 5 gün boyunca (400 mg/kg/gün) yapıldı. Trombositopeni etyolojisine yönelik yapılan testlerden Rose Bengal pozitif ve Brusella tüp aglütinasyon testi 1/160 titrede pozitif saptanması üzerine doksisiklin 200 mg oral, rifampisin 600 mg oral antibiyotik tedavisi başlandı. Hastanın kemik iliği biyopsi değerlendirmesinde megakaryosit seride artış gösteren kemik iliği saptandı. Antibiyotik tedavisi 6 haftaya tamamlanan hastanın klinik semptomları ve laboratuar değerleri düzeldi (Tablo 1). Hasta poliklinik kontrollerine devam etmektedir.

Tartışma: Brusellozun hematolojik komplikasyonları içinde anemi ve lökopeni daha sık izlenirken, trombositopeni nadir görülür. Brusellozda görülen trombositopeni izole trombositopeni şeklinde olup, klinik ve laboratuar olarak immun trombositopenik purpurayı taklit eder. Patogenezinde kemik iliği supresyonu, hipersplenizm, hemofagositoz, endotoksin ve ekzotoksinlerin neden olduğu trombosit hasarının trombosit klirensini arttırması ve vasküler yüzeylere trombosit adezyonu gibi çeşitli mekanizmalar rol oynar. Bizim olgumuzda hastanın semptomları ve laboratuar bulguları İTP'yı taklit etmiştir. Sonuç olarak ülkemiz için bruselloz, trombositopeni ile başvuran hastalarda ayırıcı tanıda düşünülmelidir.

Anahtar kelimeler: Trombositopeni, Bruselloz

Tablo 1

	0.gün	1.gün	2.gün	3.gün	4.gün	5.gün	6.gün	7.gün	2.hafta	1.ay	2.ay	4.ay	8.ay
WBC (mm³)	9800	9100	9900	8500	12000	11200	8900	10300	9000	11000	10600	12600	12000
HGB (g/dl)	9.5	7.6	11.2	10.2	12.2	11.2	10.6	9.9	11.5	11.3	11.4	11.1	10.8
PLT (mm³)	5000	3000	8000	18000	29000	43000	38000	57000	371000	495000	422000	481000	326000

Abstract: 0149 P-119

NÖTROPENİK ATEŞ ATAKLARINDA ANTİFUNGAL KULLANIMI VE BÖBREK YETMEZLİĞİ. Zeynep Akcalı[1], Ülkü Ergene[2]. [1]*Celal Bayar Üniversitesi Tıp Fakültesi, İç Hastalıkları Anabilim Dalı, Manisa,* [2]*Şifa Üniversitesi Tıp Fakültesi, Hematoloji Bilim Dalı, İzmir*

Amaç: Nötropenik ateş ataklarının tedavisinde nefrotoksik olduğu bilinen sistemik antifungaller kullanılmaktadır. Antifungal tedavi öncesi renal fonksiyonları belirlenerek erken tedavi ve önlemler ile böbrek yetmezliği önlenebilmektedir. Çalışmamızda antifungal kullanımı sırasında oluşabilecek böbrek hasarı oranları ve tedavisini değerlendirmeyi amaçladık.

Gereç-Yöntem: Ocak 2005 ile Mart 2012 tarihleri arasında Celal Bayar Üniversitesi Hastanesi Hematoloji Bilim Dalı'nda takip edilen hastalar retrospektif olarak değerlendirildi. Çalışmaya nötropenik ateş ataklarında böbrek hasarı gelişen hastalar dahil edildi. Çalışmamızda atak sayıları, aldıkları antifungaller ve tedavi sırasındaki böbrek fonksiyonları değerlendirildi.

Bulgular: Tüm ataklar ele alındığında; 43 (%55) erkek, 35 (%45) kadın ve ortalama yaş 46,7 yıl (Std. Dev. 15,06) iken ortanca yaş 45,0 yıl (20-76 yıl) olarak saptandı. Hastalıkların dağılımı akut lösemi, kronik lösemi, lenfoma ve diğer hematolojik maligniteler olup oranları 49 (%62), 6 (%7), 11 (%15), 12 (%16) olarak saptandı.78 hastada 135 FEN saptandı.

Başlangıç kreatin klerensi (KK) <50 ml/dk veya KK>50 ml/dk olup böbrek hasarı olan 9 hasta (5 erkek, 4 kadın) 10 nötropenik atak saptandı. Antifungal tedavi öncesi hidrasyon, tedavi sırasında yakın böbrek fonksiyonları takibi ve elektrolit replasmanı yapıldı. 4 atakta antifungal tedavi verilmedi. Caspofungin iki atakta (KK<50 ml/dk), vorikonazol bir atakta (KK>50 ml/dk) ve lipozomal amphoterisin B bir atakta (KK<50 ml/dk) kullanıldı.Diğer iki atakta klasik amphoterisin B (KK>50 ml/dk) başlandı ancak diğer yan etkiler nedeni ile değiştirildi. Hiçbir atakta antifungal tedavi sonrasında son dönem böbrek yetmezliği gelişmedi.

Sonuç: Nötropenik ateş ataklarında kullanılan antifungal tedavi sırasında böbrek fonksiyonlarının yakın takibi, hidrasyon ve elektrolit replasmanı gibi erken destek tedavi ile böbrek hasarında etkin tedavi sağlanabilmektedir.

Anahtar kelimeler: Antifungal tedavi, böbrek yetmezliği

Abstract: 0386 P-120

GEÇ DÖNEMDE GELİŞEN ASPARAGİNASE İLİŞKİLİ HEMORAJİK PANKREATİT OLGUSUNA KONSERVATİF YAKLAŞIM. Koray Yalçın, Nurşah Eker, Ömer Doğru, Elif Güler, Alphan Küpesiz. *Akdeniz Üniversitesi Tıp Fakültesi, Çocuk Hematoloji ve Onkoloji Bilim Dalı, Antalya*

Giriş: Pankreatit akut lenfoblastik lösemi (ALL) tedavisi sırasında asparaginase kullanımını kısıtlayan en önemli komplikasyondur. Pankreatit asparaginase kullanımına bağlı iyi bilinen bir komplikasyon olmasına karşın gerek komplikasyona yol açan mekanizma gerekse de klinik yaklaşım konusunda tam bir fikir birliği henüz oluşmamıştır. Bu olguyla birlikte geç dönemde ortaya çıkan ve ağır seyreden bir pankreatit olgusuna klinik yaklaşımı vurgulamayı amaçladık.

Olgu: 13 yaşında erkek hasta prekürsör B hücreli ALL nedeniyle ALLIC BFM 2009 protokolunun idame tedavisine geçtikten sonra çok erken izole merkezi sinir sistemi relapsı nedeniyle REZ BFM 2002 protokolüne göre tedaviye devam etti. Tedavinin 19. haftasında 3. R1 blok sonrası şiddetli karın ağrısı başladı ve amilaz yüksekliği saptandı. Batın ultrasonografi (US) ve batın dinamik MR görüntülemelerinde hemorajik pankreatit ile uyumlu görünüm mevcuttu. Hastanın asparaginase ilişkili pankreatit tanısıyla oral alımı kesilerek total parenteral beslenme ve geniş spektrumlu antibiyoterapi başlandı. Şiddetli karın ağrısı nedeniyle düzenli analjezi uygulandı. İzlemde 4. hafta içinde ağrıların giderek artması üzerine palyatif amaçlı pankreatik kistik lezyona drenaj girişimi başarısız oldu. Ağrı şikayetlerinin gerilemeye başladığı 6. haftada yeniden oral beslenmeye başlandı. Tanı anından

itibaren haftalık batın US görüntülemeleri ile takip edilen hastanın 7. hafta itibariyle klinik, radyolojik ve laboratuar bulgularında düzelme saptandı.

Sonuç: Asparaginase ilişkili pankreatit genellikle tedavinin ilk birkaç haftasında ortaya çıkar. Hastamızda pankreatit tablosu literatürde bildirilenlerin aksine oldukça geç bir dönemde; relaps tedavisi sırasında kümülatif olarak 20. Doz asparaginase sonrasında meydana geldi.

Pankreatit olgularının çoğunluğu ılımlı ve kendini sınırlayıcıdır. Hastalığın ciddiyeti hastanede kalış süresi ve parenteral beslenme süresiyle değerlendirilir. Literatürde görülenlerin aksine hastamızda pankreatit tablosu 5 hafta gibi uzun bir süre progresif olarak devam etti, cerrahi drenaj denemesinden fayda görmedi ve ancak 6. haftada oral beslenmeye geçilebildi ve klinik bulgular 7. hafta sonunda düzeldi. Olgunun sorunsuz izlemine devam edilmektedir.

Anahtar kelimeler: Akut Lenfoblastik Lösemi, Pankreatit, Asparaginase

Abstract: 0562 P-121

MARMARA BÖLGESİNDE ENDEMİK OLMAYAN BİR HASTALIK: VİSSERAL LEİSHMANİASİS.

Özlem Tüfekçi[1], Gül Tokgöz[2], Emine Zengin[3]. *[1]Kocaeli Derince Eğitim ve Araştırma Hastanesi, Çocuk Hematoloji Kliniği, Kocaeli, [2]Kocaeli Derince Eğitim ve Araştırma Hastanesi, Hematoloji Kliniği, Kocaeli, [3]Kocaeli Üniversitesi Tıp Fakültesi, Çocuk Hematoloji Bilim Dalı, Kocaeli*

Visseral Leishmaniasis (VL) retiküloendotelyal sistemi etkileyen ve hayatı tehdit eden sistemik bir enfeksiyon hastalığıdır. Leishmania cinsinden protozoon olan parazitin neden olduğu bu hastalık, dünyada bir çok ülkede endemiktir. Visseral Leishmaniasis ülkemizde Ege, Akdeniz ve Güneydoğu Anadolu bölgelerinde endemik, diğer bölgelerde ise sporadik olarak görülmektedir. Burada İzmit'te yaşayan ve ateş yüksekliği, halsizlik, kilo kaybı yakınmaları ile getirildiği Kocaeli Derince Eğitim ve Araştırma hastanesinde yapılan incelemeler sonucunda VL tanısı alıp lipozomal amfoterisin-B ile başarı ile tedavi edilen 8 yaşında bir erkek olgu sunulmuştur. Visseral leishmaniasisin değişen çevresel şartlar, kötü yaşam koşulları ve göçler nedeni ile endemik olmadığı bölgelerde de görülebileceği unutulmamalı ve ateş, kilo kaybı, masif splenomegali ve pansitopeni ayırıcı tanısında mutlaka düşünülmelidir.

Anahtar kelimeler: Çocuk, splenomegali, visseral leishmaniasis

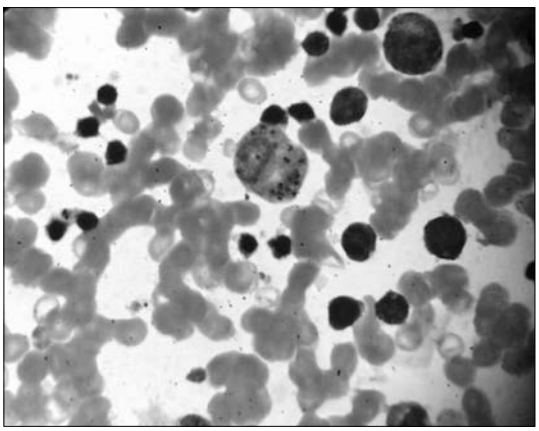

Şekil 1. Kemik iliği aspirasyon örneğinde makrofaj içinde amastigot formunda leishmania paraziti (May-Grünwald, Giemsa, x100)

Abstract: 0153 P-122

METİMAZOL KULLANIMINA BAĞLI GELİŞEN AGRANULOSİTOZ; İKİ OLGU SUNUMU.

Senar Ebinç[1], Erdal Kara[2], Süleyman Akgül[1], İbrahim Aydın[1], Murat Alay[3], Rıfkı Üçler[3], Murat Atmaca[3], Ramazan Esen[2], Cengiz Demir[2]. *[1]Yüzüncü Yıl Üniversitesi Tıp Fakültesi, İç Hastalıkları Anabilim Dalı, Van, [2]Yüzüncü Yıl Üniversitesi Tıp Fakültesi, Hematoloji Bilim Dalı, Van, [3]Yüzüncü Yıl Üniversitesi Tıp Fakültesi, Endokrinoloji ve Metabolizma Hastalıkları Bilim Dalı, Van*

Agranülositoz sıklığı yılda milyonda 1-5 gibi nadir görülen bir durumdur. Vakaların %70'i ilaç kullanımına bağlıdır. Metimazol sıklıkla Graves hipertiroidi olan hastalarda hızla ötiroid duruma getirmek için radyoaktif iyot tedavisi veya tiroidektomi için hazırlık döneminde kullanılmaktadır. Ancak, radyoaktif iyot ya da cerrahi ile ablasyondan kaçınmak veya cerrahiyi ertelemek isteyen hastalar uzun süre için metimazol ile tedavi almaları gerekebilmektedir. Hastaların çoğu tedaviyi iyi tolere etmekle birlikte bazı hastalarda agranülositoz ve aplastik anemi gibi yaşamı tehdit eden yan etkiler gelişebilmektedir. Metimazol pansitopeni, trombositopeni ve agranulositoza neden olabilmektedir. Biz burada kliniğimize metimazol kullanımı sonrası agranülositoz gelişen iki olguyu sunduk.

Olgu 1: 50 yaşında kadın hasta hipertiroidi nedeni ile yaklaşık 3 aydır metimazol 30 mg/gün dozunda kullanımakta idi. Hastanın başvuru esnasında nötropenik ateşi vardı. Hastaya antibiyoterapi ile birlikte G-CSF tedavisi başlandı. Takipleri esnasında hastada trombositopeni gelişti. Takiplerinin 10. gününde nötrpeni düzeldi daha sonra trombositopeninin düzelmesi üzerine hasta taburcu edildi.

Olgu 2: 56 yaşında kadın hasta 5 aydır metimazol 30 mg/gün dozunda kullanımakta idi. Hasta nötropenik ateş ile kliniğimize başvurdu. Hastaya antibiyoterapi başlanarak takibe alındı. Hastanın takiplerinin 12. gününde hasta nötropeniden çıktı. Komplikasyon gelişmeyen hasta taburcu edildi.

Agranülositoz; thionamid tedavisi esnasında %0,1 ile %0,5 oranında izlenen, genellikle tedavinin ilk iki ayında ortaya çıkan nadir fakat ciddi seyredebilen bir komplikasyondur. Vakalarımızın bir tanesinde 90. gün civarında diğerinde ise 150. gün civarında agranülositoz gelişmişti. Tedavide gözlem ve destek tedavisi, steroid ve G-CSF kullanılabilmektedir. G-CSF kullananların daha erken nötropeniden çıktığı bildirilmiştir. Vakalarımızdan G-CSF kullanan hasta diğerinden iki gün önce nötropeniden çıktı. Fakat bu hastada trombosit sayısında düşme izlendi.

Sonuç olarak; metimazol tedavi sürecinde agranülositoz izlenebilmektedir. Özellikle 40 yaş üzeri ve >20mg/gün ilaç kullanan hastalarda bu yan etki açısından dikkatli olunmalı, agranülositoz gelişen hastalarda G-CSF kullanımı düşünülmelidir.

Anahtar kelimeler: Agranülositoz, Metimazol, Hipertiroidi

Abstract: 0203 P-123

HİPEREOZİNOFİLİ İLE SEYREDEN TOKSOKARİAZİS OLGUSU. Alparslan Merdin[1], Emine Ögür[2], Fatma Avcı Merdin[5], Çiğdem Çiçek Kolak[3], Gözde Öngüt[4], Latife Mamıkoğlu[3]. *[1]Iğdır Devlet Hastanesi, Iğdır, [2]Akdeniz Üniversitesi Tıp Fakültesi, Antalya, [3]Akdeniz Üniversitesi Tıp Fakültesi, Enfeksiyon Hastalıkları Anabilim Dalı, Antalya, [4]Akdeniz Üniversitesi Tıp Fakültesi, Mikrobiyoloji Anabilim Dalı, Antalya, [5]Akdeniz Üniversitesi Tıp Fakültesi, İç Hastalıkları Anabilim Dalı, Antalya*

Giriş: Toksokariazis, kedi ve köpeklerin barsaklarında yaşayan Toxocara canis ve Toxocara cati'nin neden olduğu parazitik bir hastalıktır. Enfektif yumurtalar kedi-köpek dışkısıyla kontamine olmuş besinlerle veya iyi yıkanmamış kontamine ellerle oral yoldan gastointestinal sisteme girebilir. Barsaklardan penetre olan larvalar birçok organa yerleşebilir. Parazitlerin dokuya invazyonu sonucu kanda hipereozinofili görülür. Tanı ise serolojik testler ile konulur.

Olgu: İBS (Irritable Bowel Syndrome) dışında bilinen hastalık öyküsü olmayan 39 yaşındaki bayan hasta, 3 aydır süregelen epigastrik bölgeden sırta vuran ağrı ve 37 C'ye ulaşan vücut sıcaklığı şikayeti ile Van İli'nde yapılan tetkiklerinde, Hemoglobin: 14,5 g/dL(11-18), Eozinofil:1800 bin/mm^3 (0-420), CRP:20,6 mg/l(0-5), Lökosit:12800 bin/mm^3 (4.000-11.000) ve IgE:17,3 IU/ml(0-100) olarak bulunulmuş ve Fasciola serolojisinin pozitif gelmesi ile hiperozinofilisi olması üzerine, hastaya 10 gün süre ile albendazol tedavisi başlanılmış. Şikayetleri sebat eden hasta Akdeniz Üniversitesi Hastanesi Enfeksiyon Hastalıkları Kliniği'ne başvurdu. Hastanın yapılan serolojik tetkiklerden ELISA Fasciola IgG serolojisi negatif olarak bulundu. Toxocar serolojisi ise pozitif olarak bulundu.

Tartışma: Ülkemiz gibi gelişmekte olan ülkelerde evcil hayvanların ve sokak hayvanlarının artmasının sonucu olarak toxocara enfeksiyonu daha da yaygın hale gelmiştir (1). Ülkemizde toksokariazis prevelansı ile ilgili çok az çalışma yapılmıştır. Güngör ve ark., Türkiye'deki toxocara seroprevelansının değişik çalışmalarda %28, 57 ile %51, 35 arasında değiştiğini bildirmişlerdir (2). Toxocara serolojisi pozitif olan yetişkin ve çocukların çoğunluğu asemptomatiktir. Dolayısıyla hipereozinofili ile prezente olan hastalarda hepatomegali gibi taksokariazisin diğer klinik bulguları da mevcut ise toksokariazis mutlaka akılda tutulmalıdır. Hipereozinofili nedeni ile tetkik edilen hastalarda, toksokoriazis hastalığının klinik olarak şüphe edilmesi halinde toxocara serolojik testleri ile toksokariazis tanısı kolayca konulabilir ve hastalarda kısa sürede şifa sağlanabilir.

Anahtar kelimeler: Hipereozinofili, toksokariazis

Abstract: 0538 P-124

SEPTİK ARTRİT KLİNİĞİ OLAN AĞIR APLASTİK ANEMİDE ANTİTİMOSİT GLOBULİN DENEYİMİ: OLGU SUNUMU. Tuğcan Alp, Fahir Özkalemkaş, Vildan Özkocaman, Hilmi Erdem Gözden, Tuba Ersal, Rıdvan Ali. *Uludağ Üniversitesi Tıp Fakültesi, İç Hastalıkları Anabilim Dalı, Hematoloji Bilim Dalı, Bursa*

Giriş: Edinilmiş aplastik anemi(AA), ciddi retikülositopeni, nötropeni, monositopeni ve trombositopeni, enfeksiyon ve kanama riskinden ötürü derin anemi ile komplike olarak hayatı tehdit edici bir durumdur.

Olgu: Bilinen bir hastalık öyküsü ve ilaç kullanımı olmayan, 61 yaşında kadın hasta, vücutta yaygın ekimoz nedeniyle yapılan tetkiklerinde ağır aplastik anemi tanısı konuldu. Hastaya prednizolon 15mg/gün, oksimetolon 150 mg/gün ve siklosporin 300 mg/gün başlandı. Hastanın takiplerinde tedaviye yanıtsızlık, sık transfüzyon ihtiyacı, tekrarlayan febril nötropeni ve enfeksiyon gözlenmesi üzerine antitimosit globulin(ATG)+siklosporine geçildi. Kliniğe tedavisi başlanmak üzere yatırılan hastada sağ dizde ağrı, ödem ve hareket kısıtlılığı saptandı. Tedavinin 2. gününde şikayetlerinde artış olan hastanın acil sağ diz ultrasonografisi yapılarak, eklem aralığında sıvı gözlendi. Sağ dize ponksiyon yapıldı ve incelemelerde nötrofil ağırlıklı hücre ve bol gram (-) bakteri saptandı. Bunun üzerine septik artrit tanısı konulan hastanın ATG+siklosporin tedavisine ara verildi, piperasilin+tazobaktam başlandı. Hasta, acil olarak eritrosit ve trombosit replasmanları sağlanarak operasyona alındı ve rezeksiyon artroplastisi yapıldı. Postoperatif kliniğe alınan hastanın tedavisine 4 gün aradan sonra konsey kararıyla filgrastim desteğiyle, ATG tam doz, siklosporin ve metilprednizolon yarı doz olarak tekrar başlandı. Hastanın takiplerinde ateş yüksekliği, öksürük ve balgam şikayetleri üzerine çekilen akciğer grafisinde sağ akciğerde infiltrasyon saptandı. Hastanın piperasilin+tazobaktamı kesilerek meropenem ve klaritromisin eklendi. Solunum sıkıntısı giderek artan ve tekrar ateş yüksekliği gözlenen hastanın mobilizasyon problemi nedeniyle tomografik görüntülemesi yapılamadı. Galaktomannan sonuçlarında anlamlı kabul edilen artış olmasıyla hastaya amfoterisin B başlandı. Genel durumu giderek bozulan, tedaviye yanıt alınamayan, solunum sıkıntısı ve grafilerle yapılan takiplerinde akciğer infiltrasyonları giderek artan hasta kaybedildi.

Tartışma: Ağır AA'da immunsupresif tedavinin avantajlarına rağmen, enfeksiyonlar ölümlerin ana nedenidir ve invaziv fungal enfeksiyonlar en ölümcül olanıdır. ATG başlamadan önce enfeksiyon olmaması gerekli değildir fakat en azından bakteriyel enfeksiyonlar için duyarlı antibiyotik sağlanması tercih edilir.

Yazımızda ağır AA'da hastaların nötropeni nedeniyle sık enfeksiyon atakları geçirdiklerini, enfeksiyonun ATG+siklosporin gibi immunsupresif tedaviye engel olmadığını göstermek, septik artrit gibi ağır bir enfeksiyon kliniği ile immunsupresif tedavi deneyimimizi paylaşmak istedik.

Anahtar kelimeler: ağır aplastik anemi, antitimosit globulin

Kemik İliği Yetersizliği ve Miyelodisplastik Sendromlar

Abstract: 0487 P-125

APLASTİK ANEMİLİ OLGULARIMIZIN DEĞERLENDİRİMİ; ULUDAĞ ÜNİVERSİTESİ DENEYİMİ. Erdem Hilmi Gözden[1], Vildan Özkocaman[1], Fahir Özkalemkaş[1], Deniz Bayram[2], Tuba Ersal[1], Tuğcan Alp[1], Rıdvan Ali[1]. *[1]Uludağ Üniversitesi Tıp Fakültesi, İç Hastalıkları Anabilim Dalı, Hematoloji Bilim Dalı, Bursa, [2]Uludağ Üniversitesi Tıp Fakültesi, İç Hastalıkları Anabilim Dalı, Bursa*

Giriş: Aplastik anemi (AA) periferik kanda pansitopeni ve kemik iliği hipoplazisi ile karakterize kök hücre hastalığıdır. AA'nin tedavisinde kemik iliği transplantasyonu veya immunsüpresif ajanlar kullanılmaktadır. Burada son 8 yıl içinde AA tanısı almış ve tarafımızdan çeşitli tedaviler ile takibe alınmış 27 olgumuzun karakteristik özelliklerini inceledik.

Bulgular: Uludağ Üniversitesi Tıp Fakültesi İç Hastalıkları Ana Bilim Dalı, Hematoloji Bilim Dalı'nda

Temmuz 2005 ile Aralık 2013 tarihleri arasında tanısı konulan 27 AA tanılı hastanın verileri retrospektif olarak değerlendirildi. Olguların 16'sı erkek (%59), 11'i (%41) kadındı. Olgular 23-85 yaş aralığında ve ortanca yaş 58 olarak saptandı. AA'de hastalığın ağırlığının tanımlamasına göre 8 olgu (%30) ağır aplastik anemi, 4 olgu (%15) çok ağır aplastik anemi olarak sınıflandırıldı. Hastalığın etiyolojisine yönelik yapılan tetkikler sonucunda tüm olgular idiopatik AA olarak değerlendirildi. Tüm olgularda glikozilfosfatidilinozitol çıpa proteinlerinden CD 55 ve CD 59 ifadeleri akım sitometriyle değerlendirilememekle beraber 1 olguda (%4) Paroksismal Noktürnal Hemoglobinüri (PNH) klonu tespit edildi. Tanı sırasında 8 olguda (%30) nötrofil değeri<0.5x10*9/L, 4 olguda (%15) nötrofil değeri<0,2 x10*9/L idi. Oniki olguda (%44) trombosit değeri<20x10*9/L olarak bulundu. Sekiz olguda (%30) düzeltilmiş retikülosit indeksi (DRİ) <%1 idi. Yapılan kemik iliği trephine biyopsileri sonucunda 14 olguda (%52) kemik iliği hücreselliği<%25 olarak saptandı. 2 olgu (%7) tanı sonrası ilaçsız izleme alınmış olup, 10 olgu (%37) steroid, 20 olgu (%74) siklosporin, 5 olgu (%19) anapolon, 6 olgu (%22) anti-timosit globulin (ATG) tedavileri aldı. İki olguya (%7) allojeneik kök hücre nakli uygulandı. Tedaviler esnasında ve sonrasında 7 olguda (%26) komplikasyon izlenmezken, 8 olguda (%30) fungal enfeksiyon, anopolon intoleransı, oral mukozit, nötropenik ateş, akut renal yetmezlik, gram (-) sepsis gibi komplikasyonlar izlendi. Onbir olgu (%41) tedavi sonrası değerlendirilmedi. Onaltı olgu (%63) sağ kalım açısından değerlendirmeye alındı. Dört olgunun (%15) exitus olduğu ve ortalama yaşam sürelerinin 11 ay olduğu saptandı. Hayatta olan 12 olgudan (%44) 7'sinin (%26) kan ürünü transfüzyon bağımlılığı devam etmekte olup, 5 olgunun (%18) transfüzyon ihtiyacı bulunmamaktadır.(Tablo 1)

Tartışma: İdyopatik AA, kemik iliğinin otoimmun bir hastalığı olarak kabul edilmektedir. Tetikleyici bir faktörün ön planda olduğu nadir bazı durumlarda kök hücre hasarının bu etmenin uyardığı idiosenkrazik otoimmun mekanizmalarla geliştiği ileri sürülmektedir. Asemptomatik sitopeni tedavi gerektirmez. Semptomatik hastalarda ya da sitopenilerin ciddi risk yarattığı durumlarda destek tedavileri yanı sıra anti-T-lenfosit globülin (antitimosit globulin) ve siklosporin ya da tek basına siklosporin tedavisi uygulanır. Uygun hastalarda allojeneik kök hücre nakli küratif tedavi seçeneğidir.

Anahtar kelimeler: aplastik anemi

Tablo 1. AA'li olguların karakteristikleri

HASTA KARAKTERİSTİĞİ		HASTA SAYISI: 27
K:E		11:16
Tanı anı medyan yaş		58
Aplastik Anemi nedeni	*idiopatik*	27
	diğer	0
Tanı anındaki hastalık ciddiyeti	*neu< 0.5 x 10^9/L*	8
	neu<0.2 x 10^9/L	4
	plt<20 x 10^9/L	12
	DRİ<%1	8
	Kİ hücreselliği <%25	14
PNH klonu	*yok*	26
	var	1
Uygulanan tedaviler	*yok*	2
	steroid	10
	siklosporin	20
	anapolon	5
	ATGAM	6
	Allojeneik nakil	2
Komplikasyon	*yok*	7
	var	8
	değerlendirilemedi	11
Sağkalım	*exitus*	4
	hayatta	12
	değerlendirilemedi	11

Abstract: 0345 P-126

PAROKSİSMAL NOKTURNAL HEMOGLOBUNÜRİLİ OLGULARIN DEĞERLENDİRİLMESİ: İKİ MERKEZ DENEYİMİ.

Serife Solmaz Medeni[1], Füsun Özdemirkıran[2], Bahriye Payzın[2], Celal Acar[1], Faize Yüksel[3], Halil Ateş[3], Doğuş Türkyılmaz[1], Ömür Gökmen Sevindik[1], Süreyya Yiğit Kaya[1], İnci Alacacıoğlu[1], Özden Pişkin[1], Mehmet Ali Özcan[1], Hayri Güner Özsan[1], Fatih Demirkan[1], Bülent Ündar[1]. *[1]Dokuz Eylül Üniversitesi Tıp Fakültesi, Hematoloji Anabilim Dalı, İzmir, [2]İzmir Katip Çelebi Üniversitesi Atatürk Eğitim Araştırma Hastanesi, Hematoloji Kliniği, İzmir, [3]Dokuz Eylül Üniversitesi Tıp Fakültesi, Hematoloji Labaratuvarı, İzmir*

Giriş: Paroksismal Nokturnal Hemoglobunüri(PNH) nonimmun hemolitik aneminin ön planda olduğu klonal bir hastalıktır.Ortalama görülme yaşı 42 olup, 3 klinik şekilde presente olur.(klasik hemolitik anemi,subklinik form ve hipoplastik kemik iliği).Eculizimab ise PNH tedavisinde hemolizi ve trombotik atakları azalttığı ispatlanmış bir monoklonal antikordur. Bizde nadir bir hastalık olan PNH olgularımızı ve eculizimab tedavi deneyimimizi paylaşmak istedik.

Çalışmamıza 2004-2014 tarihleri arasında Dokuz Eylül Üniversitesi tıp fakültesi hematoloji ABD (DEÜTF) ve Katip Çelebi üniversitesi hematoloji kliniğinde Paroksismal Nokturnal Hemoglobunüri(PNH) tanısı almış olan 18 hasta alındı. (11 hasta DEÜTF,7 hasta ise katip çelebi üniv) PNH tanısı alan hastaların demografik,klinik özellikleri, tromboz öyküsü, eculizimab tedavisi alanlar ve yanıtları, tüm sağkalım(OS) oranları retrospektif olarak incelendi. Medyan izlem süresi 41 ay (min 3 ay,max 127 ay) olan olguların 8'i kadın(%44.4), 10'u erkek(%55.6) olup medyan yaş 38,5±14.1(19-75)di. Hastaların tanı anındaki labaratuvar degerleri incelendiğinde tanı anında hb mean 9g/dL (4,7-14 g/dL), wbc mean 3.89 10^3/µL (0.7710^3/µL - 8.910^3/µL), plt mean 87.6 10^3/µL(6 10^3/µL-316 10^3/µL), LDH mean 609 U/L (199-2690 U/L),Retikülosit mean 3,38(1-5,6) olduğu gözlendi.2 hastada tanı anında tromboz öyküsü olup,biri hepatik ven, diğeri renal ven trombozuydu.Olguların %38.9 unda PNH tanısı sırasında aplastik anemi,%16.7 sinde MDS, %44.4 ünde ise nonimmunhemolitik anemi öyküsü mevcuttu. Olgulardan 5 tanesi eculizimab tedavisi almış, 2 si tam yanıtlı, 2si kısmı yanıtlı olup,diğer hasta ise eculizimab altında kısmi yanıtlıyken haploidentik kök hücre nakli sonrası lober pnömoni ile ex olmuştur.Aplastik anemili 7 hasta ATG+Siklosporin tedavisi almış ve takipte PNH klonu saptanmıştır.2olgumuzda demir şelsyon tedavisi gerktirir organ hasarı oluşmuştur. Medyan 41 aylık izlem süresi sonunda %5,6 olgunun ex olduğu, %94,4 ün yasadığı izlendi. Sağkalımları değerlendirildiğinde median sağkalıma ulaşılamamış olup, 2 yıllık sağ kalımın %60 olduğu görülmüştür.

Sonuç olarak nadir bir hastalık olan PNH olgularımızda eculizimab tedavi gereksinimi olan 5 hastamızda verilmiş ve hastalarımızda hemolizi, kan transfüzyon sıklığını azaltıp hastalarımızda yaşam kalitesini artırmıştır.

Anahtar kelimeler: Paroksismal Nokturnal Hemoglobunüri(PNH)

Abstract: 0484 P-127

APLASTİK ANEMİ, MYELODİSPLASTİK SENDROM VE ATİPİK YERLEŞİMLİ TROMBOZU OLAN HASTALARDA FLAER YÖNTEMİ İLE PNH KLONU ARAŞTIRILMASI.

Ali Tekbaş, Vahap Okan, Handan Haydaroğlu Şahin, Erdal Gündoğan, Mehmet Yılmaz, Mustafa Pehlivan. *Gaziantep Üniversitesi Tıp Fakültesi, Hematoloji Bilim Dalı, Gaziantep*

Giriş-Amaç: Paroksismal Nokturnal Hemoglobinüri (PNH) intravasküler hemoliz, kemik iliği yetmezliği ve trombozla kendini gösteren klonal, edinsel bir hematopoietik kök hücre hastalığıdır. PNH tek başına bulunabileceği gibi (klasik PNH), aplastik anemi (AA) ve miyelodisplastik sendroma (MDS) da eşlik edebilir. Bu nedenle AA ve MDS-Refrakter Sitopeni (RS) tanılı hastalarda klon taraması yapılması önerilmektedir. Bu çalışmada atipik venöz tromboz, AA, MDS ve etyolojisi açıklanamayan birden fazla sitopenisi olan hastalarda ve sağlıklı kişilerde FLAER yöntemiyle PNH klonu bakılıp, nadir görülen PNH ile aralarındaki ilişki araştırılmıştır.

Yöntem: Çalışmaya 22 AA, 20 MDS, 24 atipik yerleşimli trombozlu, 7 tane etyolojisi açıklanamayan sitopenisi bulunan 73 hasta ve 20 sağlıklı gönüllü alındı. Hastalar Kİ hiposelüler olan (AA) hastalar ile sitopenisi olan hastalar, MDS-RS'lı hastalar ve atipik yerleşimli trombozlu hastalar olarak 3 gruba ayrıldı ve periferik kanlarından FLAER testi çalışıldı. Agrege olmamış eritrositler bir grup olarak tanımlandı ve CD59 ifadeleri değerlendirilerek TipI(normal), Tip II(CD59 zayıf ifade edilen) ve Tip III(CD59 ifade etmeyen) hücrelerin oranları hesaplandı. Tanıda sadece monosit ve granülositlerde yapılan değerlendirmeler kullanıldı. Bulgular için granülositlerdeki %10 üzerindeki klon anlamlı kabul edildi.

Bulgular ve Tartışma: Hiposelüler Kİ veya sitopenisi olan hastalarla kontrol grubu karşılaştırıldığında %20,7 oranında FLAER testi pozitif saptandı ($p<0.05$). AA'lı 22 hastanın 1 tanesinde %10 üzerinde, 1 hastada %4 oranında PNH klonu saptandı. Sugimori ve ark. çalışmasında AA hastaların %57'sinde, Galili ve ark. çalışmasında ise AA hastalarının %39,5'inde PNH klonu tesbit edilmiştir. Kıyaslandığında; çalışmamızda AA'li hastalarda daha az sayıda PNH klonu saptanmıştır. Sitopenili 7 hastanın 5'inde PNH klonu saptandı. Bu hastaların daha önce etyolojiye yönelik tetkiklerinin yapılmış olmasının PNH klonunun yüksek saptanmasının nedeni olabileceği sonucuna varıldı. Dolayısıyla hiposelüler kemik iliği ve sitopenili hastaların PNH açısından değerlendirilmesi gereklidir. Birçok çalışmada MDS-RS'li hastalarda PNH klonu araştırılması önerilmiştir. Çalışmamıza katılan 20 MDS hastasının hiç birinde PNH klonuna rastlanmadı. Bunun nedeni çalışmamıza katılan MDS hastalarının sadece MDS-RS grubundan oluşmaması olabileceği düşünüldü. Atipik yerleşimli venöz tromboz gelişen olgulardan Budd Chiari Sendromu(BCS) ve Portal ven trombozlu (PVT) hastalar üzerinde yapılan bir çalışmada BCS'de %1.6 ve PVT'de %1 PNH klonu tesbit edilmiştir. Yaptığımız çalışmada atipik yerleşimli trombozu olan hastalarda PNH klonu saptanmadı.

Sonuç: PNH'da semptomların nonspesifik olması ve nadir görülmesi nedeniyle tanı 1-10 yıl süreyle gecikebilir ve artmış mortalite oranlarına neden olabilir. Erken tanı önemlidir ve bunun için; PNH bulgularının tanınması ve birlikte görülebileceği hastalıklarda şüphe varlığında PNH klonu araştırılması oldukça önemlidir

Anahtar kelimeler: FLAER testi, PNH

Abstract: 0280 P-128

ESKİŞEHİR OSMANGAZİ ÜNİVERSİTESİ HEMATOLOJİ KLİNİĞİNDE TANI ALAN PAROKSİSMAL NOKTURNAL HEMOGLOBİNÜRİLİ HASTALARIN KLİNİK ÖZELLİKLERİ.

Deniz Gören Şahin, Mustafa Karagülle, Neslihan Andıç, Hava Üsküdar Teke, Eren Gündüz, Olga Meltem Akay. *Eskişehir Osmangazi Üniversitesi Tıp Fakültesi, Hematoloji Bilim Dalı, Eskişehir*

Amaç: Paroksismal nokturnal hemoglobinüri (PNH), kronik intravasküler hemoliz bulguları, kemik iliği yetersizliği ve trombozla kendini gösteren edinsel bir klonal hematopoietik kök hücre hastalığıdır. Tanıda ortalama yaş 35 olup, çok nadir görülen bu hastalık kadınlarda erkeklere göre biraz daha fazla sıklıkla izlenir. Tanısı, temel moleküler defektin yani glukozilfosfotidilinozitol (GPİ) çıpası yardımıyla hücre membranına bağlanan proteinlerdeki eksikliğin akım sitometrik yöntemle ortaya konulması olan bu nadir hastalıktaki en büyük güçlük hastalığın klinisyen tarafından ayırıcı tanıda akılda tutulmasıdır. Bu çalışmada, kliniğimizde tanı alan PNH hastalarımızın klinik özelliklerinin değerlendirilmesi hedeflenmiştir.

Gereç-Yöntem: Bu retrospektif değerlendirme içerisine kliniğimizde son 5 yıl içerisinde PNH tanısı alan toplam 7 hasta dahil edilmiştir.

Bulgular: Çalışmamıza alınan hastaların ortanca yaşları 39 idi. Bir hasta dışında tüm hastalar kadın cinsiyette idi. Hastalarımızın 4 tanesi izole PNH tanısı alırken, diğer 3 olgu aplastik anemi ile birlikte PNH tanısı almışlardı. Hastaların tanıda en sık yakınmalarının halsizlik olduğu ve tüm hastaların dış merkezlerden sitopeni etiyolojisi araştırılmak üzere kliniğimize yönlendirildiği izlendi. Başvuruda 3 hasta pansitopenik, 2 hasta bisitopenik ve 2 hasta ise izole anemik olarak tespit edildi. Tüm hastalarımızın Direk Coombs testi negatifti. Aplastik anemisi de bulunan iki hasta hariç diğer hastaların retikülosit indeksleri ve bir hasta hariç yine tüm hastaların serum LDH seviyeleri artmış olarak saptandı. Hastaların klinik demografik özellikleri Tablo 1 de özetlenmiştir. Takipte iki hastamız trombotik atak geçirmiştir. Tüm hastalar akım sitometri ile tanı almış olup CD59 ile bakılan eritosit klon büyüklükleri sırasıyla %37.2, %42.06, %42.33, %6.82, %64.22, %27.9 ve %39.6 olarak bulunmuştur. Aplastik aneminin eşlik ettiği bir hastamız dış merkezde tedavisine devam etmiş ve allojeneik nakil yapılmıştır. Diğer hastalarımızın tedavisinde kompleman protein 5'e karşı bir monoklonal antikor olan eculizumab kullanılmıştır. Bunlardan şiddetli kemik iliği yetmezlikli ve 64 ünite/yıl eritrosit süspansiyonu gereksinimi olan aplastik anemi ve PNH tanılı bir hastada tedavi yanıtı eculizumab ile de alınamamış olup, hasta bir febril nötropeni atağı sırasında kaybedilmiştir. Takipteki diğer hastalarımız halen hemoliz ve hedef organ hasarı olmaksızın bu tedavi altında polikliniğimiz tarafından takip edilmektedirler.

Tartışma: Nadir bir hastalık olan PNH ile klinik deneyimimizde tüm hastalarımızın nedeni bilinmeyen sitopenilerin araştırılması amaçlı yönlendirilen hastalar olduğunu gördük. PNH, başta açıklanamayan sitopeniler olmak üzere, Coombs negatif hemolitik anemilerde ve atipik yerleşimli trombozların altta yatan nedeni olarak akılda tutulması gereken, akım sitometri ile kolayca tanı konulabilen ve halen eculizumab gibi bir tedavi olanağının bulunduğu önemli bir hastalıktır.

Anahtar kelimeler: Hemoliz, Paroksismal nokturnal hemoglobinüri, sitopeni

Tablo1.

Olgu	Cinsiyet	Yaş	Tanı	Başvuru yakınması	Tanıda Hemoglobin (g/dL)	Tanıda beyaz küre/µL	Tanıda trombosit/ µL	Tanıda LDH U/L	Tanıda retikülosit %
Olgu 1	K	39	PNH	Halsizlik	9.4	3600	138.000	2660	2.13
Olgu 2	K	29	PNH	Halsizlik	6.9	5400	240.000	5668	3.43
Olgu 3	K	24	AA+PNH	Halsizlik	6.6	3100	55.000	1584	1.5
Olgu 4	K	41	AA+PNH	Halsizlik	5.6	700	8.000	1563	0.45
Olgu 5	K	44	PNH	Halsizlik	7.2	5500	173.000	2991	7.59
Olgu 6	K	18	AA+PNH	Halsizlik	4.0	1700	11.000	433	2.68
Olgu 7	E	53	PNH	Diş eti kanaması	9.9	4100	10.000	1019	2.25

Eskişehir Osmangazi Üniversitesi Hematoloji kliniğinde takip edilen hastaların demografik özellikleri. **K:** Kadın, **E:** Erkek, **PNH:** Paroksismal nokturnal hemoglobinüri, **AA:** Aplastik anemi.

Abstract: 0261 P-129

MİYELODİSPLASTİK SENDROM TEDAVİSİ SEYRİNDE AZASİTİDİN İLİŞKİLİ BEKLENMEDİK MASUM KOMPLİKASYON: ERİTEM ANNULER SANTRİFUJ. Esra Turan Erkek, Numune Aliyeva, Öykü Arslan, Nazlı Demir, Sevgi Kalayoğlu Beşışık. *İstanbul Üniversitesi İstanbul Tıp Fakültesi, İç Hastalıkları Anabilim Dalı, Hematoloji Bilim Dalı, İstanbul*

Giriş: Hematolojik malignitelere eşlik eden cilt lezyonları direkt tümörün cilt infiltrasyonuna bağlı oluşabildiği gibi, indirekt etkileriyle de ortaya çıkabilir. İndirekt gelişen lezyonlar paraneoplastik sendromun bir komponenti olabilir. Eritem annuler santrifuj (EAS) infeksiyonlar, ilaçlar ve endokrin hastalıklarla ilişkili olarak oluşan çeşitli antijenlere karşı gelişen bir hipersensitivite reaksiyonu olduğu düşünülmektedir. Neoplastik hastalıklarda çok nadiren görülmekte olup, lenfoma, lösemi, histiyositoz, prostat kanserinde bildirilmiştir.Biz burada hipometile edici ajan azasitidin kullanmakta olan bir vakada EAS oluşumunu bildirdik.

Olgu: 69 yaşında kadın hasta 3 aydır süren halsizlik ve bacaklarda ekimoz şikayeti ile polikliniğimize başvurdu. Myelodisplastik Sendrom (MDS) sınıflamasına göre RAEB-2 olarak değerlendirilen hasta, konvansiyonel sitogenetik tetkikinde sadece hiperdiploidi bulunması nedeniyle Uluslararası Prognostik Skorlama Sistemi (IPSS) ile intermediate-2 grubunda sınıflandırıldı. Özgeçmişinde meme kanseri nedeniyle 3 yıl önce radikal mastektomi ve adjuvan kemoradyoterapi öyküsü bulunmaktaydı. Hasta, azasitidin (75 mg/m^2/gün,7 gün,sc) tedavinin 4. gününde abdomende çeşitli büyüklükte yuvarlak ve oval eritematöz, kaşıntısız, ağrısız lezyonlar oluştuğunu belirtti (Şekil 1). Halsizlik dışında eşlik eden şikayet ve fizik muayene bulgusu bulunmamaktaydı. Azasitidin kesilerek cilt biyopsisi alındı. Biyopside papiller dermiste vasküler ektaziye eşlik eden hafif perivasküler inflamatuar infiltrasyon saptandı. Tedavinin kesilmesinden 1 hafta sonra tüm lezyonların kaybolması nedeniyle paraneoplastik sendrom olasılığı dışlandı. Azasitidin 2. kür uygulanımı sırasında 2. günde lezyonlar tekrar oluştu. 2. kür sonrası pnömoni ardından sepsis gelişimi ile hasta kaybedildi.

Tartışma: Eritem annuler santrifuj (EAS) ilk olarak 1916'da Darier tarafından tanımlanmıştır. Derin formu lezyon sınırları yüzeyden kabarık, sert olup genelde deskuamasyon ve kaşıntısızdır. Yüzeyel formu lezyon sınırları belirsiz, deskuamasyonlu ve kaşıntılı olması ile karakterizedir. EAS oluşumunun, nadiren Hogdkin Lenfoma,daha nadir olarak akciğer,kolon,serviks,pro stat,mide ve over kanseri ile ilişkilendirildiği yayınlar bulunmaktadır. Lezyonlar gövde, ekstemite proksimal kısımları ve kalçalarda oluşmaktadır. EAS farklı antijenler tarafından tetiklenebilen,1-2 hafta içinde kaybolan karakteristik bir hipersensitivite reaksiyonu olarak tanımlanmaktadır.

MDS'de nadiren cilt lezyonları gözlenmektedir, en sık görülenleri Sweet Sendromu ve myeloid sarkomdur. Nükleozid analoğu Azasitidin MDS tedavisinde kullanılmakta olan düşük yoğunluklu tedavi seçeneklerindendir. Azasitidin ürtiker, cilt kuruluğu, nodüller, injeksiyon alanında lokalize hematom, raş, granülom, şişlik, pigmentasyon değişikliği ve endurasyon gibi kutanöz reaksiyonlara neden olabilir.

Literatürde azasitidin kullanımı sırasında EAS gelişimi bildirilen MDS vakası bulunmadığından olgu sunulmuştur.

Anahtar kelimeler: eritem annuler santrifuj, azasitidin, miyelodisplastik sendrom

Şekil 1. Gövdede EAS lezyonları

Abstract: 0491 P-130

AĞIR APLASTİK ANEMİLİ HASTALARDA ANTİTİMOSİT GLOBÜLİN DENEYİMİ. Erdem Hilmi Gözden[1], Vildan Özkocaman[1], Fahir Özkalemkaş[1], Coşkun Demirtaş[2], Tuba Ersal[1], Tuğcan Alp[1], Rıdvan Ali[1]. *[1]Uludağ Üniversitesi Tıp Fakültesi, İç Hastalıkları Anabilim Dalı, Hematoloji Bilim Dalı, Bursa, [2]Uludağ Üniversitesi Tıp Fakültesi, İç Hastalıkları Anabilim Dalı, Bursa*

Giriş: Aplastik anemi (AA); periferik kanda pansitopeni, hiposellüler kemik iliği ile karakterize kemik iliği yetmezliği sendromlarına örnektir. Tedaviye yanıt açısından da kendine özgü bir hastalık olup burada anti timosit globulin (ATG) tedavisi verilen 6 ayrı olgunun karakteristik özelliklerini sunduk.

Bulgular:: Uludağ Üniversitesi Tıp Fakültesi İç Hastalıkları Ana Bilim Dalı, Hematoloji Bilim Dalı'nda Ağustos 2011 ile Ocak 2014 tarihleri arasında AA tanısı konulan ve ATG tedavisi alan 6 olgunun verileri retrospektif olarak değerlendirildi. Olguların 1'i (%17) kadın, 5'i (%83) erkekti. Olgular 28 ile 63 yaş arasında olup ortanca yaş 60 idi. Etyolojiye yönelik bakılan tetkiklerde hiçbir olgunun viral seroljisinde veya romatolojik tetkikleri ile görüntüleme testlerinde özellik saptanmadı. Bir olguda (%17) komorbid hastalık olarak diyabet,

hipertansiyon ve KRY tanıları mevcuttu. Altı olguya (%100) idyopatik aplastik anemi tanısıyla yatırılarak ATG (5 mg /kg/gün,1-8 gün), siklosporin (5 mg /kg / gün), metilprednizolon (2 mg/kg/gün) tedavileri başlandı. Üç olgu (%50) at kaynaklı ATG ve 3 olgu da (%50) tavşan kaynaklı ATG tedavisi aldı. Üç olgudan (%50) paroksismal nokturnal hemoglobinüri klonu için akım sitometriyle granülositler üzerinde bakılan CD 55 ve CD 59 ifadesi sadece 1 (%17) olguda %16 oranında (düşük) saptandı. Tedavi ile ilişkili olarak 5 olguda (%83) fungal enfeksiyon, sepsis, akut renal yetmezlik, toksik hepatit, hiperglisemi gibi komplikasyonlar izlendi ve gereken replasman tedavileri ile ilaç doz modifikasyonları yapıldı. Tedavi sonrası 2 olguda (%33) tam yanıt, 2 olguda (%33) parsiyel yanıt olarak toplam 4 olguda (%67) tedaviye yanıt saptandı. 2 olgu (%33) tedavi sırasında araya giren enfeksiyonlara bağlı olarak solunum yetmezliği nedeniyle ex oldu.

Sonuç: AA anormal infiltrasyon ve retikülin lif artışı olmaksızın hiposellüler kemik iliği ve pansitopeni ile seyreden idyopatik/idyosenkrazik veya kalıtsal bir kemik iliği yetersizliği hastalığıdır. Her yaş grubunda görülmekle birlikte sıklık 60 yaş üzerinde ikinci bir zirve yapar. İlk basamak tedavi seçeneği hastanın yaşına, HLA uyumlu akraba verici olmasına ve hastalığın ciddiyetine bağlıdır. Ağır aplastik anemide performansı iyi, HLA uygun vericisi olan 40 yaş altı hastada ilk seçenek allo-KHN'dir. Kırk yaş altı uygun vericisi olmayan veya >40 yaş hastalarda siklosporin±ATG; yanıtsızlık durumunda ise diğer tedavi seçeneklerinin uygulanması önerilir. ATG+siklosporin kombinasyonu sonrası cevap oranları %60 ile %80 arasında olup bizim olgularımızda da bu oran %67 olarak saptandı. Brezilya'da yapılan bir çalışmada tavşan kaynaklı ATG tedavisinin at kaynaklı ATG tedavisine göre daha düşük yanıt oranları olduğu saptanmış olup İspanya'da da 79 hasta üzerinde benzer sonuçlar elde edilmiş. Bizim olgularımızda at ve tavşan kaynaklı ATG tedavileri sonrasında eşit yanıt oranları saptandı.

Anahtar kelimeler: ATG, siklosporin, aplastik anemi

Tablo 1. ATG alan AA'li olguların özellikleri

Hasta karakteristikleri	Olgu 1	Olgu 2	Olgu 3	Olgu 4	Olgu 5	Olgu 6
Hasta yaşı	34	61	60	60	63	28
Cinsiyet	E	K	E	E	E	E
Aplazi nedeni	Idyopatik/ idyosenkrazik aplastik anemi	Idyopatik/ idyosenkrazik aplastik anemi	Idyopatik/ idyosenkrazik aplastik anemi	Idyopatik/ idyosenkrazik aplastik anemi	Idyopatik/ idyosenkrazik aplastik anemi	Idyopatik/ idyosenkrazik aplastik anemi
Komorbid hast.	yok	DM,KRY,HT	yok	yok	yok	yok
Tanı anı neu[a].	970	500	1160	670	1080	460
Tanı anı plt[b].	19.000	12.900	15.900	10.400	4300	14.700
Tanı anı DRI[γ]	%1	%2.1	%2.5	%1.6	%1.5	%1.5
Kl sellülaritesi	%5-10	%5	%5-10	%5-10	%5	%5
Viral seroloji	(-)	(-)	(-)	(-)	(-)	(-)
Romatolojik tet.	(-)	(-)	(-)	(-)	(-)	(-)
Akım sitometri (CD 55 ve CD 59)	Ø	Ø	(+)	(-)	(-)	Ø
HLA uyumlu kardeş verici	yok	Ø	yok	yok	Ø	Ø
Uygulanan tedavi	ATG[a] Siklosporin[b] Metilprednizolon[c]	ATG[a] Siklosporin[b] Metilprednizolon[c]	ATG[a] Siklosporin[b] Metilprednizolon[c]	ATG[a] Siklosporin[b] Metilprednizolon[c]	ATG[a] Siklosporin[b] Metilprednizolon[c]	ATG[a] Siklosporin[b] Metilprednizolon[c]
Tedavi ilişkili kx.	Fungal enfeksiyon	pnömosepsis	ARY,toksik hepatit	yok	hiperglisemi	Gr(-) sepsis
Tedaviye yanıt	Tam yanıt	Ø	Tam yanıt	Parsiyel yanıt	Parsiyel yanıt	Ø
Sağkalım	yaşıyor	exitus	yaşıyor	yaşıyor	yaşıyor	exitus

[a]: nötrofil (K/iL), [b]: trombosit (K/iL), [γ]: düzeltilmiş retikülosit indeksi

[a]: anti-T-lenfosit globülin (anti timosit globülin-tavşan kaynaklı) (5 mg /kg/gün,1-8 gün), [c]: anti-T-lenfosit globülin (anti timosit globülin-at kaynaklı) (5 mg /kg/gün,1-8 gün), [b]: (5 mg /kg /gün), [c]: (2 mg/kg/gün)

Ø: değerlendirme yapılmadı.

Abstract: 0170 P-131

5Q (-) SENDROMUNDA LENALİDOMİD: TEK MERKEZ DENEYİMİ. Hava Üsküdar Teke[1], Neslihan Andıç[1], Eren Gündüz[1], Sevgi Özpolat[2], Beyhan Durak Aras[2], Olga Meltem Akay[1]. *[1]Eskişehir Osmangazi Üniversitesi Tıp Fakültesi, İç Hastalıkları Anabilim Dalı, Hematoloji Bilim Dalı, Eskişehir, [2]Eskişehir Osmangazi Üniversitesi Tıp Fakültesi, Genetik Anabilim Dalı, Eskişehir*

Giriş: Myelodisplastik sendromlu hastalarda en sık görülen karyotipik anormallik kromozom 5'in uzun kolundaki interstisyel delesyon (del[5q]) olup, olguların %10-15'inde görülmektedir (1). Klasik'5q- sendromu'tanısı için ise WHO tanı kriterlerine göre blast oranının kemik iliğinde %5'in periferik kanda ise %1'in altında olması, auer rod izlenmemesi ve izole del(5q) olması gereklidir (2). Son yıllara kadar 5q- sendromlu hastalar en iyi destek tedavileri ile tedavi edilmekte iken talidomid analoğu olan lenalidomid tedavisi ile etkin bir tedavi yöntemi elde edilmiştir (3).

Bu çalışmada ESOGÜTF Hematoloji kliniğinde takip edilen 5q- sendromlu hastalarımızın klinik, laboratuvar özelliklerinin ve tedavi izlemlerinin değerlendirilmesi amaçlandı.

Olgu: 5q- sendromlu 5 olgumuz değerlendirildi. Hastaların 4'ü kadın 1'i erkek idi. Olguların yaş, hemoglobin, hematokrit, lökosit, absolü nötrofil (ANS), trombosit ve ferritin değerleri tablo 1 de, olguların ayrıntılı özellikleri ise tablo 2'de verilmiştir. **Tartışma:** 5q sendromlu hastalar ileri yaş hastalar olup kadın/erkek oranı 7/3'dür (4). Olgularımızın yaş ortalaması da 72,4 olup kadın/erkek oranı 4/1'dir ve literatür ile benzerdir. Tanı sırasında hastalarda genellikle makrositik anemi, normal veya yüksek trombosit sayısı mevcutken, kemik iliğinde hiplolobüle megakaryosit, kemik iliği blast oranı <%5'dir (4). Olgularımızın 3/5'inde makrositer anemi mevcuttu. Trombosit sayısı olgularımızın 1'inde yüksek, 3'ünde normal ve 1'inde ise düşük idi. Olgularımızın hepsinde de kemik iliği blast sayısı <%5 olup tümünün kemik iliği biyopsilerinde hipolobüle megakaryosit izlendi. 5q sendromlu hastaların tedavisinde eritrosit süspansiyonu, demir şelatörü, vitamin gibi destek tedavileri uygulanabileceği gibi EPO, G-CSF, talidomid, ATRA, düşük doz cytarabine, decitabin ve allogeneik kök hücre nakli de uygulanabilir (5). İmmunmodulatuar bir ilaç olan lenalidomid düşük riskli MDS hastalarında hastaları %50, 5q sendromlu hastalarda ise %83 oranında transfüzyondan bağımsız duruma getirir (3). En sık görülen yan etkisi ise myelosupresyondur (5). Hastalarımızın 3'ü lenlidomid tedavisi sonrası transfüzyon bağımsız hale gelmiş olup bu 3 hastadan 2'si tedavilerine devam etmekte olup bir tanesi ise sadece 2 ay tedavi alabilmiştir. Hastalarımızdan 1'i için henüz değerlendirme yapılamamış olup birisinde ise ilaç yan etkileri nedeni ile lenalidomid tedavisine devam edilememiş olup transfüzyon bağımlılığı devam etmiştir. Hastalarımızda lenalidomide bağlı en sık görülen yan etki literatürle benzer şekilde myelosupresyon olup bir hastamızda ise ilacın kesilmesine neden olan ciddi cilt döküntüsü görülmüştür.

Sonuç: Makrositer anemisi olan ileri yaş hastalarda trombositoz olmadan da normal trombosit sayısı ile'5q-sendromu-MDS'olabileceği mutlaka düşünülmelidir.

Anahtar kelimeler: 5q(-) sendromu, lenalidomid

Tablo 1. Olguların yaş ve laboratuvar özellikleri

	Min.	*Max.*	*Mean+-Sd*
Yaş(yıl)	66	80	72,4+-5,1
Hb(gr/dl)	4,6	10,3	7,9+-2,2
MCV(fL)	94,4	126,5	107,8+-13,4
Lökosit(mm^3)	1800	6700	5240+-1985
ANS(mm^3)	500	5000	3080+-1691
Trombosit(mm^3)	52000	651000	343000+-224841
Ferritin(ng/ml)	100	1931	782.2+-

Tablo 2. Olguların klinik, laboratuvar, kemik iliği, genetik ve lenalidomid tedavi sonuçları

	Olgu 1	*Olgu 2*	*Olgu 3*	*Olgu 4*	*Olgu 5*
Cinsiyet/ Tanı yaşı	K/73	K/70	K/66	K/80	E/73
Komorbid hastalıklar	HT	HT, AF, KOAH	HT, KOAH, KAH, Hipotiroidi, CBAG, Memem Ca	HT, KAH, SVO	HT
Lökosit	5400	6700	6400	1800	5900
Hb(tanı/son)	6,9/13,4	10,3/12	10,4/8,4	4,6/6,7	8,6/14,2
MCV	126,5	95,1	110,4	94	113
Trombosit	651000	229000	356000	52000	433000
KI blast %	%3	0	%4,5	%3	%3
FISH analizi	5q del %27,08	5q del %50	5q del %58,13	5q del %68,52	5q del %15,96
Sitogenetik	-	-	46, XX, del(5) (q229[20]/46,XX[2]	46,XX,del(5) (q22)[10]	-
IPSS	Düşük risk	Düşük risk	Düşük risk	Orta-1 risk	Düşük risk
Tedavi	Destek, Lenaidomid	Destek, Lenalidomid	Destek, Lenalidomid, EPO	Destek,Lenalidomid, EPO, Danazol, Metilprednizolon, G-CSF	Destek, Lenalidomid
Lenalidomid yan etkisi	Sitopeni	Cilt döküntüsü	Sitopeni	Sitopeni	Sitopeni
Lenalidomid sonrası transfüzyon bağımsızlığı	(+)	(+)	Değerlendiriliyor	(-)	(+)
Lenalidomid tedavisi sonrası hematolojik yanıt zamanı	2 ay	2 ay	Değerlendiriliyor	Hematolojik yanıt yok	2 ay
Lenalidomid kullanım süresi	48 ay	2 ay	1 ay	1 ay	10 ay
Tanıdan itibaren hasta sağkalımı	57 ay	63 ay	4 ay	70 ay	18 ay
Yaşıyor/ex	Yaşıyor	Yaşıyor	Yaşıyor	Ex(sepsis nedenli)	Yaşıyor

Abstract: 0566 P-132

"MONOZOMİ 7 MDS (RAEB) / PNH HASTALIĞI": HİPOMETİLASYON ?, KOMPLEMAN İNHİBİSYONU ?, ALLOJENİK KÖK HÜCRE NAKLİ ?.

Orhan Kemal Yücel[1], Ozan Salim[1], Ramazan Erdem[1], Utku Iltar[1], Çiğdem Aydın Acar[2], Sibel Berker Karaüzüm[2], Levent Ündar[1]. *[1]Akdeniz Üniversitesi Tıp Fakültesi, İç Hastalıkları Anabilim Dalı, Hematoloji Bilim Dalı, Antalya, [2]Akdeniz Üniversitesi Tıp Fakültesi, Tıbbi Biyoloji ve Genetik Anabilim Dalı, Antalya*

Giriş: Kemik iliği yetmezliği sendromlarında klonal dönüşüm sonrası yüksek risk Myelodisplastik sendrom (MDS), Akut Myeloid Lösemi (AML) ve Paroksismal nokturnal hemoglobunüri (PNH) gözlenebilmektedir. Klonal dönüşüm sırasında en sık gözlenen kromozomal anomali monozomi 7'dir ve kötü prognoz ile ilişkilidir.

Olgu: Nisan 2014'te 5 aydır olan halsizlik şikayeti ile başvuran 28 yaşında erkek hastada pansitopeni (Hb:8,3 gr/dl, MCV: 86 fL, Lökosit:3300/mm^3, Nötrofil:1700/mm^3, Lenfosit:1000/mm^3, Trombosit:40000/mm^3) saptandı. Özgeçmişinde 6 yıl önce başvurduğu dış merkezde kemik iliği yetmezliği tanısı aldığı, aralıklı kontrollere gittiği, bu süreçte herhangi bir tedavi almadığı daha sonra da takip dışı kaldığı öğrenildi. Kemik iliği yaymalarında normoselüler ilikte 3 seride displazi ve %5-10 blast görüldü. Akım sitometri ile yapılan immünfenotipik incelemede ise %6 myeloblast tespit edildi. Patoloji hiperselüler kemik iliğinde her üç seride displazi bulguları ile birlikte MDS RAEB şeklinde raporlandı. Sitogenetik analizde 32 metafazın 28'inde monozomi 7, ikisinde ise monozomi 7'ye ilave olarak trizomi 9 belirlendi (45,XY,-7(28)/ 46,XY,-7,+9(2)/ 46,XY(2)) (Şekil 1). FISH yöntemi ile interfaz hücrelerinde %82 oranında 7 numaralı kromozomun monozomisini gösteren sinyal değişikliği gözlendi. Tekrarlayıcı karın ağrısı atakları olan hastada akım sitometri (FLAER) yöntemi ile granülositlerde %97,2, monositlerde %99,6 PNH klonu saptandı (Şekil 2). Hemoliz bulguları yoktu. Mevcut durumda MDS RAEB 1(IPSS:2, orta-2 risk) ile birlikte PNH tanısı aldı. Aile içi HLA tam uyumlu verici arama süreci başlatıldı ve tromboprofilaksi ile birlikte Azasitidin tedavisi başlandı.1 siklus azasitidin(75mg/m^2/7gün, 2 doz eculizumab(600mg/hafta) tedavileri alan ve HLA tam uyumlu kardeş vericisi tespit edilen hastaya standart doz myeloablatif hazırlama rejimi eşliğinde allojenik kök hücre nakli (allo-KHN) uygulandı. Nakil sonrası 1. ay yapılan yanıt değerlendirilmesinde minimal kalıntı hastalık (MKH) saptanmadı ve kimerizm analizi %100 verici ile uyumlu saptandı. Periferik kandan çalışılan örnekte de akım sitometri (FLAER) yöntemi ile PNH klonu saptanmadı. Mevcut bulgularla tedaviye tam yanıtlı olarak değerlendirildi. Hasta halen nakil sonrası 3. ayda sorunsuz izlenmektedir.

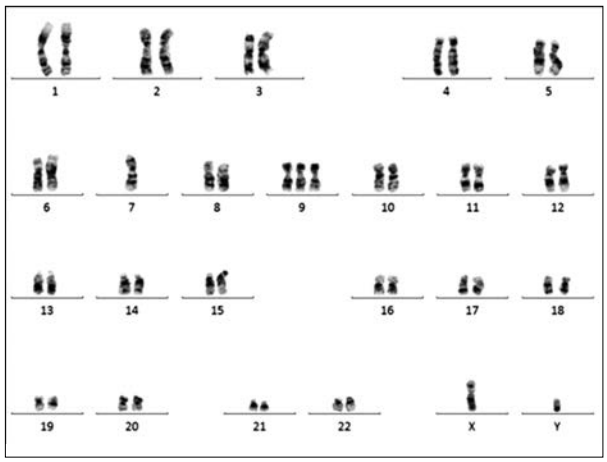

Şekil 1.

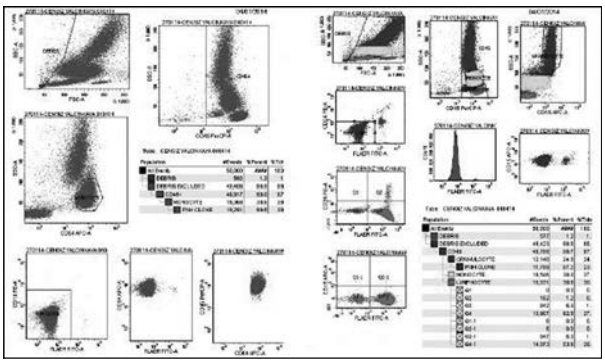

Şekil 2.

Tartışma: Olgumuzu, her ne kadar elimizde geçmiş durumu ile ilgili objektif veri olmasa da iyi bir anamnez sonrası klinik sürece baktığımızda kemik iliği yetmezliği sonrası klonal dönüşüm gösteren MDS RAEB ve PNH şeklinde yorumladık. Kromozom analizinde monozomi 7'yi saptamamız bu tespitimizi güçlendirdiği kanısındayız. Olgumuzda olduğu gibi nakil hazırlık sürecinde hipometile edici ajanlar ve eculizumab birer seçenek olsa da bu grup hastalarda allojenik kök hücre naklinin etkin olabileceği kanısındayız.

Anahtar kelimeler: MDS, PNH, allojenik kök hücre nakli

Abstract: 0422 P-133

CD27 EKSİKLİĞİ OLAN BİR OLGU SUNUMU. Şule Ünal, Betül Tavil, Fatma Gümrük, Mualla Çetin. *Hacettepe Üniversitesi, Pediatrik Hematoloji Bilim Dalı, Ankara*

Amaç: CD27 eksikliği nadir ve yakın zamanda tanımlanmış bir immün yetmezliktir. Otozomal resesif kalıtım gösteren hastalık, hipogamaglobulinemi, EBV ilişkili lenfoporliferatif hastalık ya da EBV ilişkili hemofagositik lenfohistiosize (HLH) yol açabilir. CD27 eksikliği tanısı alan 11 aylık erkek hasta sunulmuştur.

Yöntem-Gereçler: İlk kez 6 aylıkken başka bir merkeze sık ateşlenme nedeniyle başvuran hastaya HLH tanısı konularak HLH-2004 protokolü başlanmış, ancak klinik seyri dirençli seyreden hasta merkezimize sevk edilmiştir.

Bulgular: Anne baba arasında 1. derece akrabalık olan hastanın bir erkek kardeşinin lenf nodları ve karaciğer-dalakta büyüme nedeniyle takipte olduğu öğrenilmiştir. Hastanın merkezimize başvuruda ateşe eşlik eden, servikal, aksiler ve inguinal lenfadenopatileri ve subkostal 5 ve 6 cm ele gelen karaciğer ve dalak büyüklükleri saptanmıştır. Hastanın vücut ağırlığı <3p, boyu 10-25 p olarak bulunmuştur. Başvuruda Hgb 7.9 g/dl, beyaz küre $1.5x10^9$/L, trombosit $73x10^9$/L, ANS: 300/mm^3; serum ferritin >10000 ng/ml, trigliserid 296 mg/dl, fibrinojen 112 mg/dl, LDH 1358 U/L bulunmuştur. Yaygın lenfadenopatileri olan hastadan istenen EBV VCA IgM (-), IgG (+), EBV DNA 1.321.444 kopya /ml pozitif gelmiştir. Asiklovir başlanan hastanın kendisi ve erkek kardeşinden bakılan CD27 ekspresyonu negatif bulunmuş, moleküler çalışma ile genetik defekt gösterilmiştir. Hasta HLH 2004, rituximab ve IVIG tedavilerine rağmen çoklu organ yetmezliği nedeniyle kaybedilmiştir. Hasta erkek kardeşe, HLA tam uygun ve CD27 ekspresyonu normal olan kız kardeşten kök hücre nakli planlanmıştır.

Sonuçlar: CD27, TNF reseptör ailesinden bir lenfosit ko-stimulatuar moleküldür ve T, B, NK hücre ve plazma hücrelerinin işlev, sağkalım ve diferansiasyonlarını regüle etmekle görevlidir. EBV ilişkili HLH geliştiren olgularda X'e bağlı lenfoprpliferatif hastalıklar ve sekonder HLH yanında ayırıcı tanıda otozomal resesif kalıtılan CD27 eksikliği de akılda bulundurulmalıdır.

Anahtar kelimeler: CD27, EBV, HLH

Abstract: 0423 P-134

İZOLE NÖROLOJİK YAKINMALARLA GELEN VE PRİMER HEMOFAGOSİTİK LENFOHİSTİOSİTOZ TANISI ALAN OLGU SUNUMU. Şule Ünal, Mualla Çetin, Fatma Gümrük. *Hacettepe Üniversitesi, Pediatrik Hematoloji Bilim Dalı, Ankara*

Amaç: Hemofagositik lenfohistiositoz (HLH) aşırı uyarılmış ancak efektif olmayan bir bağışıklık cevabıdır. Hastalığın pek çok klinik bulgusundan hipersitokinemi sorumludur ve hastalığın primer ve sekonder olmak üzere iki formu bulunmaktadır. Tanı kriterlerini sağlamayan ve sadece nörolojik bulgularla başvurmuş bir olgu sunulmaktadır.

Yöntem-Gereçler: Afebril nöbetler ve uykuya meyille 2.5 yaşındaki kız hastamız başka bir merkeze 2 ay önce başvurduğunda ensefalit olduğu düşünülmüş ve sefotaksim, vankomisin, asiklovir tedavileri başlanmıştır. İzleminde disfaji gelişmiş ve gastrostomi açılmıştır. Öte yandan 2 aylık takipte nörolojik olarak progresif gerilemesi olmuş, baş kontrolunu kaybetmiş, oturamama ve konuşamamaya başlamıştır. Hidrosefali geliştiren hasta ventriküloperitoneal şant takıldıktan sonra merkezimize refere edilmiştir.

Bulgular: Hastanın önceki merkezde ve hastanemizdeki izlemi boyunca ateş, splenomegali ya da sitopenileri izlenmemiştir. Hastanın merkezimize başvurusunda MRG'de serebellar ödem, serebellar hemisferler ve vermiste T2'de bilateral hiperintens lezyonlar, serebral hemisferlerde mikronoduler, irregüler, periventriküler, kortikal ve subkortikal yerleşimli olan difüzyon kısıtlılıkları, serebrum ve serebellumda beyaz ve gri cevherde difüz hemorajik lezyonlar izlenmiştir. Beyin omurilik sıvısı incelemesinde protein 440 g/dl ve yoğun lenfomononükleer hücreler görülmüştür. Viral ve mikobakterial etiolojilere yönelik olarak yapılan incelemeler negatif bulunmuştur. Serum ferritini: 167.9 ng/mL, fibrinojen: 227 mg/dL, trigliserid 172 mg/dL ölçülmüştür. Serebellar biyopside T hücre infiltrasyonu görülmüştür. Kemik iliği incelemesinde hematolojik malignite bulgusu ya da hemofagositoz izlenmemiştir. Anne baba arasında akrabalık olmayan hastanın HLH için moleküler testlerinde *PRF1* geninde birleşik heterozigot olarak mutasyon saptanmıştır [c148G>A (p.Val50Met) ve c673C>T (p.Arg225Trp)]. Hastaya HLH 2004 protokolü başlanmıştır.

Sonuçlar: Hemofagositik lenfohistiositozda tanı kriterleri belirlenmiştir. Ancak, tanı kriterlerini sağlamayan ve hipersitokinemi bulguları belirgin olmayan, tek başına santral sinir sistemi bulguları ile gelen hastalar olabileceğine dikkat çekilmiştir.

Anahtar kelimeler: HLH, nörolojik, PRF1

Abstract: 0462 P-135

İLERİ YAŞ MYELODİSPLASTİK SENDROMDA ÖNEMLİ PROGNOSTİK FAKTÖR: TROMBOSİTOPENİ.

Sema Akıncı[1], Abdulkadir Baştürk[3], Tuba Hacıbekiroğlu[2], Tekin Güney[1], Kamile Sılay[4], İmdat Dilek[1]. *[1]Atatürk Eğitim ve Araştırma Hastanesi, Hematoloji Kliniği, Ankara, [2]Edirne Devlet Hastanesi, Hematoloji, Edirne, [3]Konya Eğitim ve Araştırma Hastanesi, Hematoloji, Konya, [4]Yıldırım Beyazıt Üniversitesi, Geriatri, Ankara*

Amaç: Konvansiyonel sitogenetik ve ayrıntılı genetik inceleme imkanları sınırlı olan merkezlerde MDS olgularında, tanı anındaki bulgular kullanılarak risk durumunu belirlemek amaçlandı.

Materyal-Metod: Çalışmaya 2009-2013 yılları arasında MDS tanısı ile izlenen 14'ü kadın (%35), 26'sı erkek (%65) toplam 40 hasta dahil edildi. Hastaların tanı anındaki hemogram parametreleri kaydedilerek; anemi, trombositopeni, bisitopeni ve pansitopeni varlığına göre hastalar gruplandırıldı. Takipleri sırasında akut myeloid lösemiye transformasyon gösteren hastalar kaydedildi.

Sonuçlar: Hastaların yaş ortalaması 68,5±11,8 iken, hemoglobin ortalama değeri 8.2±1.9 g/dl, mortalite oranı %55, ortanca yaşam süresi 18 ay idi. Anemi (Hb<8 g/dl) %50, lökopeni %62,5, trombositopeni %57,5 sıklıkta saptandı. Hastaların 16'sının (%40) bisitopenisi, 22'sinin (%55) pansitopenisi vardı. Hasta grubunda vit B12 düzeyi %12.5, ferritin %5, folat %7,5 sıklıkta tanı anında düşük bulundu. Toplam 14 (%35) hastada kreatinin değerleri normalin üstünde idi. MDS olgularının 5'inin (%12,5) AML'ye transforme olduğu, ortalama yaşam sürelerinin 8,4 ay olduğu saptandı. Yapılan Kaplan-Meier analizinde, pansitopeni (p=0,02) ve trombositopeni (p=0,03) ve $50x10^9$/L'nin altında trombositopeni (p=0,002) ile mortalite arasındaki ilişki anlamlı idi.

Tartışma: Tanı anında trombositopeni, pansitopenisi olan veya trombositleri $50x10^9$/L'nin altında olan MDS olgularında mortalite riskinin yüksek olduğunun saptanması pansitopenili olgularda mortalitede asıl etkili parametrenin trombositopeni olduğunu düşündürdü.

Anahtar kelimeler: myelodisplastik sendrom, pansitopeni, trombositopeni

Abstract: 0151 P-136

MYELODİSPLASTİK SENDROM TANISINDA HANGİ TETKİK DAHA ÜSTÜN.

Semih Keçici[1], Muhammet Emin Erdem[2], Güven Yılmaz[4], Mehmet Aliustaoğlu[3], Sinan Kazan[3], Salih Kılıç[3], Mustafa Erdoğan[3]. *[1]Yusufeli Devlet Hastanesi, İç Hastalıkları, Artvin, [2]Şavşat Devlet Hastanesi, İç Hastalıkları, Artvin, [3]Kartal Eğitim Araştırma Hastanesi, İç Hastalıkları Kliniği, İstanbul, [4]Kartal Eğitim Araştırma Hastanesi, Hematoloji Kliniği, İstanbul*

Giriş: Myelodisplastik sendrom(MDS); myeloblastik lösemi hücrelerinin proliferasyonu ve kemik iligi yetmezligi ile karakterize heterojen bir klonal hematolojik hastalik grubudur. Kesin tanısı, kemik iligindeki dismorfik özelliklerin gösterilmesine baglidir. Kemik iliği aspirasyonu(KİA) ve biyopsisi(KİB) birçok hematolojik veya non-hematolojik hastalığın tanısında, tedavi yanıtının incelenmesinde sıkça kullanılan bir yöntemdir. MDS bu hastalıkların en önemlilerinden biridir. Alınan örnekler morfolojik olarak hematolog ve patolog tarafından değerlendirilir. Biz çalışmamızda MDS tanısında KİA ve KİB tanı koymadaki üstünlüklerini karşılaştırmayı hedefledik.

Materyal-Metod: Bu araştırma retrospektif olarak yapılmış kesitsel bir çalışmadır. Haziran 2012 ve Eylül 2013 tarihleri arasında Dr. Lütfi Kırdar Kartal Eğitim ve Araştırma Hastanesi Hematoloji polikiliniğinde MDS ön tanısıyla kemik iliği aspirasyon ve biyopsisi yapılmış hasta grubunu içermektedir. Klinik ön tanı, KİA tanısı ve KİB tanısı olarak 3 gruba ayrılarak karşılaştırıldı. Sınıflama ölçeği düzeyindeki (kategorik) veriler için Kappa İstatistik(k) (Tablo-1) kullanıldı.

Sonuç: Çalışmamızda MDS hastalığının klinik ön tanı, kemik iliği aspirasyon tanıları karşılaştırıldığında 22 hasta aynı tanıyı aldı, 14 hasta da ise uyumsuz tanılar çıktı. Klinik ön tanı ve kemik iliği biyopsi tanıları karşılastırılması sonucunda ise 15 hastanın MDS tanısı aldığı, 23 hastanın ise uyumsuz tanılar aldığı görüldü. Kemik iliği biyopsi ve kemik iliği aspirasyonu tanıları karşılaştırılması sonucunda ise 11 hasta MDS tanısı aldı ve 17 hastada uyumsuzluk olduğu saptandı.

Tartışma: Aspirasyon ile hücre morfolojisinin değerlendirilmesinin en değerli olduğu hastalık grubu MDS'dir. Çalışmamızda MDS ön tanısı ile KİA yapılan vakalarımızda klinik ön tanı ile aspirasyon tanıları arasında iyi derecede uyum(k:0.710) olmasına rağmen, klinik ön tanı ile biyopsi tanısı arasında uyum oranı(k:0.495) belirgin bir şekilde düşmektedir. MDS tanısı kemik iliği aspirasyonunda dismorfizm bulgularının görülmesine dayanmaktadır. MDS'de görülen dismorfik bulguları tanımanın tek yolu morfolojik incelemedir ve bu bulguların %10 ve üzerinde olması esastır. Bu grup hastalarda morfolojik değerlendirme hematolog ve patolog arasında farklı olabilmektedir. Bu durum MDS ön tanısı ile KİA ve KİB yapılma oranının yüksek olması ile ilişkilidir. Ayırıcı tanıların yeterli düzeyde elenmesi mümkün olmamakta bu nedenle değişik tanı alan birçok hastanın ön tanısı MDS olmaktadır. Aspirasyon ve biyopsi tanıları arasında ki uyum oranı da yüksek değildi(k:0.506). Bu nedenle bu farklı sonuçlar sadece klinik bilgi eksikliği ile açıklanamaz. Burada hematoloji uzmanı ve patoloji uzmanı arasında ki morfolojik değerlendirmenin farklı olması temel nedendir.

Anahtar kelimeler: Myelodisplastik Sendrom, Kemik İliği Aspirasyonu, Kemik İliği Biyopsisi

Tablo 1. Kappa İstatistik Referans Değerleri

Kappa Değeri	*Yorum*
0-0,2	düşük veya önemsiz ilişki
0.21-0.40	düşük orta derecede uyum
0.41-0.60	orta derecede uyum
0.61-0.80	iyi derecede uyum
0.81-1	mükemmel uyum

Abstract: 0392 P-137

BİSİTOPENİ VE KARACİĞER FONKSİYON TESTLERİ BOZUKLUĞU: İZOVALERİK ASİDEMİ.

Yasemin Altuner Torun[1], Emine Kaygı Tartıcı[1], Hasan Çetinkaya[1], Şefika Elmas Bozdemir[2]. *[1]Kayseri Eğitim ve Araştırma Hastanesi, Çocuk Hematoloji Bölümü, Kayseri, [2]Kayseri Eğitim ve Araştırma Hastanesi, Çocuk İntaniye Bölümü, Kayseri*

Giriş: İzovalerik asidemi nadir, otozomal resesif geçişli bir organik asidemidir. İzovaleril koenzim-a dehidrogenaz enzim eksikliğiyle gelişen lösin metabolizma bozukluğudur. Hastalık iki formda görülür; akut ve intermitant.

Akut form yenidoğan döneminde, intermittant form yaşamın ilerleyen dönemlerinde görülür. Her iki form da tedavi edilmemesi halinde ölümcül olabilir. Bu yazıda ateş, kusma, halsizlik ve öksürük bulgularıyla başvuran ve pansitopenisi olan bir vaka sunulmuştur.

Olgu Sunumu: Ateş, kusma, öksürük ve halsizlik şikayetleriyle başvuran 3 yaş erkek hasta, sepsis ön tanısı ile servise yatırıldı. Özgeçmişinde yenidoğan sarılığı nedeniyle 7 gün hastanede fototerapi öyküsü vardı. Fizik muayenede halsiz görünümdeydi, taşikardi ve takipnesi vardı, hafif dehidrateydi. Solunum sesleri kabaydı. Yatışından birkaç saat sonra subkostal çekilmeleri ve asidotik solunumu gelişti. Laboratuar tetkiklerinde; hemoglobini 9,7 gr/dl, lökosit 2260/mm^3, trombosit sayısı 39,000/mm^3, AST 5345 u/l, ALT 3346 u/l, C- reaktif protein düzeyi 38 mg/dl, ferritin 689 ng/ml, fibrinojen 240, PT 27,5 sn. Inr 2,15 aPTT 57,4 sn. Kan ph 7,30 pco2 31 mmhg, bikarbonat düzeyi 10 Meq/l ve baz açığı 4,5 olarak saptandı. Tam idrar tetkikinde ketonüri vardı. Kemik iliği aspirasyonunda hemofagosito gözlenmedi ve normal olarak değerlendirildi.. Gelişen klonus sebebiyle çekilen beyin MR'da araknoid kist görüldü. Dehidratasyon, enfeksiyon ve koagülopati tedavi edildi. IVIG 2 gün 1 gr/kg/doz verildi. Tandem mass ve idrarda organik asit profilinde izovalerik asit ve türevlerinde artış mevcuttu. İzovalerik asidemi tanısı kondu. Tedavide karnitin başlandı, protein ve lipitten yoksun diyet verildi.

Tartışma: Organik asidemiler; aminoasit, karbonhidrat, yağ asitleri ve mitokondri solunum zinciri reaksiyonlarındaki enzimlerin eksikliklerine bağlı görülür. Yenidoğanda görülen akut formda, yaşamı tehdit eden kusma, dehidratasyon, konvülzyon, letarji, hipotermi, asidoz ve koma görülür, tedavi edilmezse ölümcül olur. Süt çocuğu ve ileri yaşlarda görülen intermittant formda enfeksiyon, aşırı protein alımı, dehidratasyon, cerrahi girişimle tetiklenen metabolik atak krizleri görülür. Krizlerde ensefalopati, metabolik asidoz, hipoglisemi, hiperamonyemi, hiperketonüri/hipoketonüri görülebilir. Akut krizde kemik iliği depresyonu sonucu nötropeni, trombositopeni, pansitopeni sıklıkla görülmektedir. Tanı idrar organik asit analizinde izovalerik asit metabolitlerinin ve tandem-MS değerlendirmesinde izovalerik karnitin artışının gösterilmesi ile konur. Tedavi hayatidir; amaç hidrasyonu sağlamak, glukoz infüzyonu ile endojen protein katabolizmasını azaltmak, metabolik asidozu düzeltmek ve aşırı izovalerik asitin uzaklaştırılmasını sağlamaktır. Bu yazı ani genel durum bozukluğu ve hematolojik değerlerde bozulma olan hastalarda metabolik hastalık tanısının göz önüne alınarak tanı ve tedavisinin sağlanması açısından sunulmuştur.

Anahtar kelimeler: Bisitopeni, izovalerik asidemi

Abstract: 0457 P-138

SUBDURAL HEMATOM GELİŞEN VE ELTROMBOPAG İLE TEDAVİ EDİLEN MDS OLGUSU. Abdulkadir Baştürk[1], Sema Akıncı[2], Tuba Hacıbekiroglu[3], Tekin Güney[2], İmdat Dilek[2], Sevil Fişekci[1], Mustafa Korkmaz[1], Şamil Ecirli[1]. *[1]Konya Eğitim Araştırma Hastanesi, İç Hastalıkları Kliniği, Konya, [2]Ankara Atatürk Eğitim Araştırma Hastanesi, Hematoloji Kliniği, Ankara, [3]Edirne Devlet Hastanesi, Hematoloji Kliniği, Edirne*

Giriş: Trombositopeni MDS hastalarında bağımsız bir kötü risk faktörüdür. Trombopoietin reseptör agonistleri MDS hastalarındaki trombositopeni yönetiminde bir tedavi seçeneği olarak araştırılmaktadır. Subdural hematom nedeni ile eltrombopag ile tedavi edilen MDS olgumuzu sunuyoruz.

Vaka: Yetmiş iki yaşında erkek hasta halsizlik ve yorgunluk şikayeti ile başvurdu. Fizik muayenesinde pretibial ve orofaringeal peteşial döküntüleri mevcuttu. Laboratuar bulgularında Hb: 9.4 g/dl, WBC: 3.6x10^9/L, PLT: 9x10^9/L idi, periferik yaymasında %2 oranında blast mevcuttu, trombositler seyrek olarak izlendi. Diğer biyokimyasal parametreler normaldi. Yapılan kemik iliği aspirasyon ve biyopsisinde blast oranı %13 saptandı. Her üç seride displastik değişiklikler mevcuttu. Bu bulgularla Myelodisplastik sendrom, RAEB2 tanısı konularak 5 azasitidin tedavisi başlandı. Trombosit süspansiyonu ile trombosit sayısı 40x10^9/L seviyelerine çıkarıldı. Ayaktan takip edilen hastanın takiplerinde trombosit sayısı trombosit replasmanlarına rağmen 10x10^9/L seviyelerinde seyretti. Dördüncü kür 5-Azasitidin sonrasında ani gelişen baş ağrısı nedeni ile beyin tomografisi çekildi. Tomografide en geniş yerinde 18mm ye varan ve şifte neden olan subdural hematom saptandı (Şekil 1). Bunun üzerine hastaya 1mg/kg/gün dozunda metilprednizolon ve İVİG başlandı. İVİG 5 gün süresince 400 mg/kg dozunda verildi. Ayrıca 6 saatte bir 2 ünite random trombosit replasmanı yapıldı. Buna rağmen trombosit sayısı artırılamadı. Kontrol tomografide de belirgin değişiklik saptanmadı. Bu dönemde endikasyon dışı başvurusu yapılarak hastaya 50mg/gün eltrombopag başlandı ve diğer tedaviler kesildi. Tedavinin yaklaşık 7. Gününde trombosit değerleri yükselmeye başlayarak 10. Günde 60x10^9/L seviyelerine çıktı. Kontrol tomografide subdural hematomda düzelme olduğu izlendi (Şekil 2). Takiplerinde anemi nedeni ile zaman zaman eritrosit replasmanı yapıldı. Bir kez pnömoni nedeni ile yatırılarak tedavi edildi. Bir kez de tenosinovit tedavisi aldı. Yaklaşık 4 ay eltrombopag tedavisinden sonra trombosit değerleri tekrar düşmeye başladı ve 10x10^9/L seviyelerine düştü. Eltrombopag dozunun 75mg/gün dozuna çıkarılmasına rağmen trombosit değerlerinde artış sağlanamadı. Yapılan kemik iliği aspirasyon ve biyopsisinde blast oranı %15 civarında izlendi. Trombosit replasmanına rağmen genel durumu ve şuuru bozulan hasta exitus oldu.

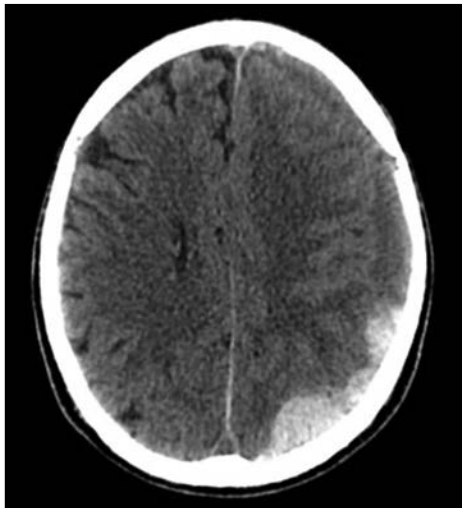

Şekil 1. Subdural hematom

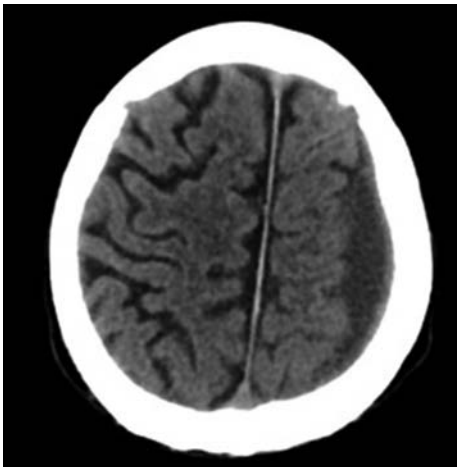

Şekil 2. Kronik subdural hematom

Sonuç: MDS hastalarında trombositopeni yönetiminde trombopoietin reseptör agonistlerinin tedavideki yeri araştırılmaktadır. Özellikle subdural hematom gibi hayati risk oluşturan kanaması olan ve trombosit replasmanı ile yeterli trombosit artışı sağlanamayan hastalarda eltrombopag önemli bir tedavi seçeneği olabilir.

Anahtar kelimeler: MDS, Trombositopeni, Eltrombopag

Abstract: 0596 P-139

OLGU SUNUMU: ELTROMBOPAG İLE BAŞARILI BİR ŞEKİLDE TEDAVİ EDİLEN APLASTİK ANEMİ HASTASI.

Ali Eser[1], Osman Kara[1], Tayfur Toptaş[1], Funda Tanrıkulu Pepedil[1], Işık Atagündüz[1], Ayşe Tülin Tuğlular[1], Zeki Kırtay[2]. *[1]Marmara Üniversitesi Tıp Fakültesi, Hematoloji Bilim Dalı, İstanbul, [2]Marmara Üniversitesi Tıp Fakültesi, İç hastalıkları Anabilim Dalı, İstanbul*

Giriş: Şiddetli aplastik anemi otoimmünite nedeniyle hematopoietik kök hücre ve öncül hücrelerin yetersizliği ve kemik iliğinde tüm serilerde hipoplazi ile karakterize kemik iliği yetersizliğidir. Aplastik aneminin standart tedavisi at kaynaklı antitimosit globülin ve siklosporin ile immünsüpresif tedavidir. Hastaların 2/3'ünde hematolojik yanıt gözlenir. İmmünsüpresif tedavilere dirençli ve nükseden olgulara allogeneik kök hücre nakli uygulanabilir. Eltrombopag megakaryositlerdeki c-MPL ligandına bağlanan bir oral trombopoietin reseptör agonistidir. Megakaryopoezi düzenler ve olgun megakaryositlerden trombosit salınımını artırır. Kronik ITP tedavisinde onaylanmıştır. Şiddetli aplastik anemide immünsüresif tedavilere dirençli olgularda şiddetli trombositopeninin tedavisinde başarılı olduğu literatürde gösterilmiştir.

Olgu: Yirmiiki yaşında kadın hasta Eylük 2013'te dişeti kanaması, kollarında morarma, vaginal kanama şikayetiyle Marmara Üniversitesi acil polikliniğine başvurdu. Yapılan tetkiklerde wbc:1900/µL, nötrofil:500/µL, hgb:8.4 g/dL, plt:4000/µL, LDH: 374 U/L, aPTT:24 sn, INR:1.1 saptandı. Yapılan kemik iliği biyopsisinde sellürite %5, her üç seride belirgin azalma görülen ileri derecede hiposellüler kemik iliği, aplastik anemi ile uyumlu bulundu. HLA doku grubu uyumlu kardeşi bulunamadı. Hastaya at kaynaklı antitimosit globülin (ATG) 15 mg/kg dozunda 5 gün süreyle ve siklosporin 5 mg/kg/gün dozunda başlandı. Hastanın 5 aylık takiplerinde sitopenileri düzelmedi. Beşinci ayın sonunda wbc:1800/µL, nötrofil 800/µL, hgb:6.1g/dL, plt:9000/µL bulundu. Siklosporine bağlı grade 4 hirsutizm ve dişeti hipertrofisi gelişmesi üzerine tedavisi kesildi. Takip süresince haftada 1-2 kez eritrosit ve trombosit süspansiyonu ihtiyacı oldu. İmmünsüpresif tedavinin 6. ayında hastaya endikasyon dışı onay alınarak eltrombopag 50 mg/gün dozunda başlandı. Cevap alınamaması üzerine 2 haftalık periyotlarla doz 25 mg/gün artırılarak 150 mg/güne çıkarıldı. Hastanın hgb ve trombosit değerleri progresif olarak arttı. En son yapılan kan sayımında hgb:14.1 g/dl, plt:68000/µL saptandı. Eltrombopag tedavisinin 2. ayında yapılan kemik iliği biyopsisi sonucunda sellülarite %60-70, megakaryositlerde azalma, eritroid seride dismorfik değişiklikler saptandı. Kemik iliğinde düzelme olduğu görüldü.

Sonuç: Eltrombopag şiddetli aplastik aneminin tedavisinde immünsüpresiflere dirençli bazı olgularda başarılı bir şekilde kullanılabilir.

Anahtar kelimeler: Aplastik anemi, eltrombopag

Abstract: 0288 P-140

MİKROANJİOPATİK HEMOLİTİK ANEMİNİN NADİR BİR NEDENİ: SALMONELLA ENFEKSİYONU.

Mehmet Can Uğur[1], Derya Akarken[1], Emin Taşkıran[1], İlker Ödemiş[3], Ayşe Özkan[3], Cengiz Ceylan[2], Harun Akar[1]. *[1]İzmir Tepecik Eğitim ve Araştırma Hastanesi, İç Hastalıkları Kliniği, İzmir, [2]İzmir Tepecik Eğitim ve Araştırma Hastanesi, Hematoloji Kliniği, İzmir, [3]İzmir Tepecik Eğitim ve Araştırma Hastanesi, Enfeksiyon Hastalıkları Kliniği, İzmir*

Giriş: Mikroanjiopatik hemolitik anemiler (MAHA) kapiller ve arteriol sistem içinde bulunan mikrotrombüsteki trombosit-fibrin ağı içinden geçen eritrositlerde yıkım ile karakterize bir grup hastalığı tanımlar. Trombotik trombositopenik purpura (TTP), hemolitik üremik sendrom, yaygın damariçi pıhtılaşma sendromu gibi sendromlar bu başlık altındadır. MAHA, enfeksiyonlar, malignite, ilaçlar, otoimmun hastalıklar gibi bir çok nedenle tetiklenebilir. Salmonella infeksiyonları kontamine yiyecek ve su ile oral yoldan bulaşan ve gastroenterite yol açan enfeksiyonlardır. Nadir bir birliktelik olarak Salmonella enfeksiyonu ile tetiklenen mikroanjiopatik hemolitik anemi olgusunu sunmak istedik.

Olgu: 39 yaşında erkek, özgeçmişinde özellik olmayan ancak yakın zamanda kardeşi salmonella enfeksiyonu tanısı almış olan hasta, 2-3 gündür süren diyare nedeniyle enfeksiyon hastalıkları servisine yatırıldıktan sonra tetiklerinde pansitopeni ve periferik kan yaymasında mikroanjiopatik hemolitik anemi bulguları saptanması üzerine servisimize devir alındı. Fizik muayenesinde özellik olmayan hastanın, bilinci açık olmakla birlikte kooperasyon ve oryantasyonu kısıtlanmıştı. Tansiyon arteriyel 135/70 mmHg, kardiyak nabız 84/dakikaydı. Laboratuarında lökosit:2200 K/uL, hemoglobin:8,7 gr/dl, trombosit:19000 K/uL, glukoz:121 mg/dL, üre:33 mg/dl, kreatinin:0,7 mg/dL, AST:226 U/L, ALT:54 U/L, total bilirubin:2,4 mg/dL, indirekt bilirubin:2,1 mg/dL, laktat dehidrogenaz:2104 U/L, elektrolitleri normal sınırlarda saptandı. INR:0,99, APTT:25,8 saniye bulundu. Direkt ve indirekt coombs testi negatifti. Periferik kan yaymasında eritrositler normositer normokrom, trombositler tekli-ikili kümeler halinde, lökositler olağan görüldü. Her alanda 4-5 şistosit mevcuttu. Bu bulgularla hastada mikroanjiopatik hemolitik anemi düşünüldü. TTP ekarte edilemediği için hastaya 40 ml/kg/gün taze donmuş plazma eşliğinde plazmaferez başlandı. Sık hemogram takibi ile trombosit sayısı 150.000 K/uL

üstüne çıkana kadar plazmafereze devam edildi. Kontrol periferik kan yaymasında şistosit görülmedi. Etiyolojinin araştırılmasına yönelik yapılan tetkiklerinde sedimentasyon 12 mm/saat, CRP:5,67 mg/dL bulundu. Anti HCV, Anti HAV, HBSAG, Anti HIV, Parvovirüs IgM, Brucella Tüp Aglütinasyon, Anti Toxoplasma IgM, Anti CMV, Anti Rubella testleri negatif geldi. B12 vitamini:193.7 pg/ml, folik asit: 4.57 ng/mL, anti nükleer antikor negatif saptandı. Görüntülemede akciğer grafisi ve batın ultrasonografi olağandı. İzleminde ara ara 38.3°C'yi geçen ateşi olan hastadan alınan kan kültüründe Salmonella Typhi üremesi oldu. MAHA'ya bu etkenin neden olduğu düşünüldü. Siprofloksasin başlanan hasta, antibiyoterapisinin devamı için enfeksiyon hastalıkları servisine nakil verildi.

Sonuç: MAHA; enfeksiyonlar, maligniteler, ilaçlar ve otoimmun hastalıklar gibi bir çok nedenle tetiklenebilir. Nadir bir olgu olarak salmonella enfeksiyonu ile tetiklenen bir mikroanjiopatik hemolitik anemi olgusunu sunmak istedik.

Anahtar kelimeler: salmonella, şistosit, plazmaferez

Abstract: 0312 P-141

HİPEREOZİNOFİLİK SENDROM VAKASI. Müfide Okay[1], Ümit Yavuz Malkan[2], Gürsel Güneş[2], Nilgün Sayınalp[2], Hakan Göker[2], Yahya Büyükaşık[2]. [1]*Hacettepe Üniversitesi Tıp Fakültesi, İç Hastalıkları Anabilim Dalı, Ankara,* [2]*Hacettepe Üniversitesi Tıp Fakültesi, İç Hastalıkları Anabilim Dalı, Hematoloji Bilim Dalı, Ankara*

Hipereozinofilik sendrom(HES),periferik kanda ve kemik iliğinde yüksek derecede eozinofili ve çeşitli organların infiltrasyonu ile karakterize bir hastalıktır.Eozinofillerin yaptığı doku hasarı sonucu özellikle kardiyovasküler sistemin etkilenmesi önemli morbitide ve mortalite nedeni olabilmektedir.Biz bu yazıda merkezimize başvuran ve HES tanısı konan bir vakayla ilgili tecrübemizi paylaştık.

27 yaşında erkek dengesizlik ve baş dönmesi şikayetiyle merkezimize başvurdu.Hastanın 1 yıl önce öksürük şikayeti olduğu ve astım tanısı aldığı öğrenildi.Fizik muayenesinde solunum seslerinde kabalaşma ve bilateral el (Şekil 1) ve ayak (Şekil 2) parmaklarında lezyonlar mevcuttu.Nörolojik muayenesinde derin tendon reflekslerinde artış ve hafif kognitif disfonksiyon dışında patolojik bulgusu yoktu. CBC'de eozinofil sayısı 10500/mm^3 idi.Diğer rutin testlerinde patojik bulgu yoktu.Hastaya SVO öntanısı ile kranial MRG çekildi. MRG'da embolik trombüsü düşündüren nonhemorajik lezyonlar saptandı.SVO etiyolojisi araştırmak amacıyla yapılan EKO'da EF:%55, LV hipertrofik ve RV apikali oblitere görünümde saptandı. Hastaya transözefajiyal EKO yapılmak istendi, fakat hasta tolere edemedi.Bunun üzerine kardiyak MRG çekildi.Biventriküler kalınlaşma, subendokardiyal kontrast tutulumu,HES uyumlu olarak raporlandı. Hastanın şüpheli astım tanısı olduğundan çekilen HRCT bulguları kronik eozinofilik pnomoniyle uyumlu saptandı.HES düşünülen hastanın reaktif hiperezinofili nedenlerini ekarte etmek amacıyla gönderilen gaytada parazit testi negatifti.Tetkiklerde geçirilmiş HBV enfeksiyonu saptandı.HBV virüs yükü negatifti.Tümör belirteçleri normaldi.Serum Ig E düzeyi yüksekti (568).Abdominal BT'de dalak boyutu üst sınırda saptandı.Ayrıca dalakta bazı bölgelerde infarktlar saptandı.Kemik iliği aspirasyon biyopsisinde eozinofil oranı %70-80 idi.İzleminde hastanın el ve ayak parmak uçlarında ağrılı morarma şikayeti oldu. Reaktif eozinofili nedenleri dışlanan,HES olarak değerlendirilen hastadan FIP-1L1 mutasyonu gönderildi.Hastaya steroid ve hidroksikarbamid tedavileri başlandı. Günlük CBC takiplerinde eozinofil sayısı geriledi. Hastanın el ve ayak parmak uçlarında gelişen lezyonları geriledi.Hastaya gönderilen mutasyon sonucuna göre imatinib 100 mg /gün verilmesi planlandı.

Tanısal yaklaşımda FIP1L1-PDGFRA gen füzyonunun taranması ilk basamak test olmalıdır. Testin negatifliğinde, konvansiyonel sitogenetik ile de gösterilebilen diğer mutasyonlar araştırılmalıdır. PDGFRA ve PDGFRB mutasyonları olan vakalarda imatinib genellikle etkilidir. FGFR1 mutasyonları varlığında TKI direnci söz konusudur. HES'in esas tedavisi kortikosteroidlerdir. Steroid dozu başlangıçta 1mg/kg olarak ayarlanır, 3 aylık bir süre içinde yavaşça azaltılır. Hidroksikarbamid ve interferon-α dirençli olgularda tedaviye eklenebilir. Sonuç olarak HES klinikte atlanmaması gereken ciddi morbidite ve mortalite ile seyredebilen bir hastalıktır ve günümüze hastalığın tedavisinde imatinib gibi TKI'leri kullanılabilmektedir.

Anahtar kelimeler: hipereozinofilik sendrom, imatinib

HES ayak lezyonları

Şekil 1. Hastanın ayağındaki lezyonlar

HES El lezyonları

Şekil 2. Hastanın el lezyonları

Abstract: 0460 P-142

MYELODİSPLASTİK SENDROMDA NÖTROFİL LENFOSİT ORANININ PROGNOSTİK DEĞERİ VAR MIDIR?. Sema Akıncı[1], Kamile Sılay[3], Tekin Güney[1], Abdulkadir Baştürk[4], Tuba Hacıbekiroğlu[2], İmdat Dilek[1]. *[1]Atatürk Eğitim ve Araştırma Hastanesi, Hematoloji Kliniği, Ankara, [2]Edirne Devlet Hastanesi, Hematoloji, Edirne, [3]Yıldırım Beyazıt üniversitesi Geriatri Kliniği, Ankara, [4]Konya Eğitim Araştırma Hastanesi Hematoloji Kliniği, Konya*

Amaç: MDS olgularında nötrofil/lenfosit oranının (NLR) mortalite üzerinde etkili olup olmadığının araştırılması amaçlandı.

Method: Aralık 2009 ve Nisan 2014 tarihleri arasında hastanemiz hematoloji kliniğince MDS tanısı ile takip edilen, 14'ü (%35) kadın, 26'sı (%65) erkek toplam 40 hastanın verileri retrospektif olarak incelendi. Hastaların tanı anındaki nötrofil ve lenfosit sayıları oranlanarak mortalite ile ilişkisi araştırıldı.

Sonuçlar: Hasta grubunun ortanca yaşam süresi 18 ay, mortalitesi %55 olarak saptandı. NLR ile mortalite arasında istatistiksel anlamlı ilişki saptanmadı.

Tartışma: Bu çalışma MDS olgularında NLR ile mortalite arasındaki ilişkinin araştırıldığı ilk yayın olma özelliğindedir. Vaka sayısının artırıldığı geniş çalışmalarla NLR'nin prognostik yerinin araştırılmasının anlamlı olacağı düşüncesindeyiz.

Anahtar kelimeler: myelodisplastik sendrom, nötrofil lenfosit oranı

Abstract: 0449 P-143

İNFANTİL MALİGN OSTEOPETROZİSİN UZUN SÜRELİ İZLEMİNDE KARŞILAŞILAN AĞIR KOMPLİKASYON: KRONİK MANDİBULAR OSTEOMYELİT. Davut Albayrak, Canan Albayrak. *Ondokuz Mayıs Üniversitesi Tıp Fakültesi, Çocuk Hematoloji Bilim Dalı, Samsun*

İnfantil malign osteopetrozis otozomal çekinik kalıtım gösteren ağır seyirli bir hastalıktır. Osteoklastlardaki patoloji nedeniyle kemiklerdeki yapım-yıkım döngüsü yapım lehine bozulur ve kemik iliği alanı hızla daralır. Osteoskleroz, pansitopeni, periferik kanda leukoeritroblastozis tablosu, kemik iliği dışında kemik iliği üretimi nedeniyle karaciğer ve dalak büyüklüğü ana bulgularıdır. Kafa kemiklerinde sinirlerin geçtiği deliklerin daralması nedeniyle körlük, sağırlık ve diğer kraniyal sinir işlev bozuklukları erken görülen bulgulardır. Beklenen yaşam süresi birkaç yıldır. Kan kök hücre nakli tek etkili tedavi seçeneğidir.

Burada etkili destek tedavilerle sekiz yaşına kadar yaşatılan infantil malign osteopetrozisli kız hastada ağır ve kesin tedavisi olmayan bir komplikasyon olarak karşılaştığımız kronik mandibular osteomyelit tablosu sunulmuştur.

Olgu: Hasta beş yaşında iken Ağustos 2011 de, çenede akıntılı lezyonlarla hastaneye başvurdu. Hastada belirgin büyüme geriliği (<%3) vardı. Hastanın hiç görmediği, %10 oranında işittiği tespit edildi. Hepatosplenomegalisi vardı. USG de Karaciğer: 109 mm dalak: 112 mm idi. HB 7,6 g/dl, BK 13,3 /mm^3, PLT 23x10^9/ L idi. Hastanın çenedeki lezyonu mandibular osteomyelit olarak değerlendirildi. Uzun süreli intravenöz antibiyotik tedavileri verildi. Plastik cerrahi tarafından drenaj ve küretaj tedavileri uygulandı. Bu tedavilerle geçici iyileşmeler görülmekle beraber tam iyileşme elde edilemedi. Halen kronik osteomyelit tedavisi devam etmektedir. Büyüme geriliği devam etmektedir: Boy:77 cm, Ağırlık: 16 cm ve BÇ:55 cm dir.

Hasta iki aylıktan beri infantil malign osteopetrozis tanısıyla Çocuk Hematoloji bölümünde izlenmekte idi. Anne ve babanın yakın akraba olduğu istenmeyen bir çocuk olduğu için yuvaya terk edildiği öğrenildi. İlk tanı tarihinde HB 10,3 g/dl, BK 27,3/mm^3 ve PLT 230x10^9/L idi. Anemi ve trombositopenisi sonraki aylarda derinleşti. Tam uygun vericisi olmadığı için kök hücre nakli yapılamadı. Destek tedavileri ile izlendi.

Sonuç: İnfantil malign osteopetrozis genellikle kısa süreli yaşam beklentisi olan bir hastalıktır. Etkili destek tedavilerle yaşam süresinin uzadığı görülmektedir. Bu hastalarda yaşla birlikte artan oskleroza bağlı olarak kemik beslenmesinin bozulması osteomyelit sebebi olabilir. Dolaşımın bozulmasının antibiyotik difüzyonunu bozarak, makrofaj fonksiyon bozukluğunun bakteri fagositozunu azaltarak iyileşme sürecini olumsuz etkilediğini düşünmekteyiz.

Anahtar kelimeler: Osteopetrozis, osteomyelit, Çocuk

Abstract: 0383 P-144

MİYELODİSPLATİK SENDROMDA STANDART TEDAVİLERE YANITSIZ TROMBOSİTOPENİ TEDAVİSİNDE AYDA DÖRT ARDIŞIK GÜN SÜRE DEKSAMETAZON TEDAVİSİNİN ETKİNLİĞİ: PİLOT ÇALIŞMA. Zahit Bolaman, İrfan Yavaşoğlu, Nihan Alkış, Gürhan Kadiköylü. *Adnan Menderes Üniversitesi Tıp Fakültesi, Hematoloji Bilim Dalı, Aydın*

Giriş-Amaç: Miyelodisplastik sendromda (MDS) trombositopeni tedavisi zordur.

Yöntem-Gereç: Pilot çalışmamızda MDS hastalarında trombositopeni için (<30000mm^3) yüksek doz deksametazon (ayda 4 ardışık gün 40 mg) tedavisinin etkinliğini belirlemeyi amaçladık. Çalışmamıza 6 hasta MDS-MLD, 2 hasta MDS-RAEB-1, 1 hasta hipoplastik MDS olmak üzere 4'ü kadın 9 hasta alındı. Yaş ortalaması 69±6 idi. Eritropoietin, danasin, vinkristin, talidomid, azasitidin tedavileri sonrası trombositopenisi devam eden hastalardı. Bir hasta eltrombopagten fayda görmemişti.

Sonuç-Bulgular: Üç kür deksametazon tedavisi sonuçları tablo 1'de verildi.

Tablo 1. Deksametazon tedavi sonuçları

1. tedavi öncesi trombosit değeri (mm^3)	11000±8400
10. gün trombosit değeri (mm^3)	19000 ±12000
2. tedavi öncesi trombosit değeri (mm^3)	9200± 6300
10. gün trombosit değeri (mm^3)	21000±14300
3. tedavi öncesi trombosit değeri (mm^3)	13200± 9600
10. gün trombosit değeri (mm^3)	24000± 11400
1. tedavi öncesi lökosit değeri (mm^3)	2400 ± 1900
10. gün lökosit değeri (mm^3)	4200 ± 2200
2. tedavi öncesi lökosit değeri (mm^3)	3100 ±1620
10. gün lökosit değeri (mm^3)	8400 ± 4400
3. tedavi öncesi lökosit değeri (mm^3)	4600± 1300
10. gün lökosit değeri (mm^3)	5100±1650
1. tedavi öncesi hematokrit değeri (%)	28,1±8,2
10. gün hematokrit değeri (%)	30,4± 4,3
2. tedavi öncesi hematokrit değeri (%)	27,2±3,2
10. gün hematokrit değeri (%)	28,4±1,9
3. tedavi öncesi hematokrit değeri (%)	27,1±1,6
10. gün hematokrit değeri (%)	28,2±3,2

Tartışma: Üç aylık dönem içinde bir hasta santral sinir sistemi kanaması, bir hasta sepsis nedeniyle kaybedildi. Bu hastalar çalışma dışı bırakıldı. Tedavi döneminde 1 hastada febril nötropeni gelişti. Çalışmamızda 9 hastada 3 ayda toplam 4 single trombosit uygulandı. Deksametazon tedavisi öncesi 3 ayda toplam 11 single trombosit uygulaması yapılmıştı. Deksametazon tedavisinin 10. gününde trombosit değerlerinin yükseldiği gördük. Diğer tedavi öncesi başlangıç değerlerine düşmekteydi. Tedavi sonrası trombosit desteği uygulaması azaldı. Enfeksiyon gelişimi belirgin değildi. Diğer tedavilere yanıtsız MDS-trombositopeni hastalarında alternatif uygulama olabilir.

Anahtar kelimeler: Miyelodisplastik sendromda, yüksek doz deksametazon

Abstract: 0560 P-145

SİKLİK TROMBOSİTOPENİ İLE SEYREDEN EDİNSEL AMEGAKARYOSİTİK TROMBOSİTOPENİ OLGUSU. Elif Ümit[1], Fulya Öz Puyan[2], Ahmet Muzaffer Demir[1]. *[1]Trakya Üniversitesi Tıp Fakültesi, İç Hastalıkları Hematoloji Bilim Dalı, Edirne, [2]Trakya Üniversitesi Tıp Fakültesi, Tıbbi Patoloji Anabilim Dalı, Edirne*

Giriş: Edinsel amegakaryositik trombositopeni (EAT) kemik iliğinde diğer seriler normal iken megakaryosit sayısında azalma ile karakterizedirtanımlanmaktadır. Ayırıcı tanıda kemik iliğinin infiltrasyonuna ikincil gelişen trombositopeni (malignite habis ve depo hastalıkları vb), besinsel eksikliklikliklere ikincil gelişen trombosit üretim azlığı, ve hatalı trombopoietik kontrole bağlı trombositopeni (siklik trombositopeni, menstrüel trombositopeni gibi) yer alır. Burada, izole trobositopeni ile prezente olanortaya çıkan ve kemik iliğinde megakaryositlerin yokluğu gözlenen bir EAT olgusu sunulmaktadır.

Olgu: 47 yaşında kadın hasta yaklaşık 3 haftadır süren kolay morarma şikayeti le başvurdu. Özgeçmişinde bir hastalığı bulunmamakla birlikte 2 normal doğum süreci tarifliyordu. Kullanmakta olduğu ilaç ya da bitkisel bir ürün bulunmamakta idi. Fizik muayenesinde alt ekstremitelerde belirgin yer yer ekimozlar dışında sistem muayeneleri doğal idi. Laboratuvarında, hemoglobin: 14.4 g/dL, hematokrit 48%, Lökosit: 6800/mm^3, Nötrofil: 4200/mm^3, Lenfosit: 2400/mm^3, Monosit: 100/mm^3, Bazofil: 50/mm^3, Eozinofil: 50/mm^3, trombosit: 21000/mm^3, MPV: 8.4 fL, biyokimyasında böbrek ve karaciğer fonksiyon testleri normal, protrombin zamanı: 14.2 sn, INR: 1.2, D-Dimer: 0.1 (negatif), fibrinojen: 236 mg/dL ve LDH: 178 U/L idi. Çevresel kan yaymasında trombositopeni dışında bir özellik bulunmuyor idi. İlk planda immün rombositopeni düşünülen hastaya kortikosteroid tedavisi 1 mg/kg/gün prednizon olarak başlandı. Tedavinin 4. Haftasında halen yanıt alınmaması üzerine 1g/kg IVIG tedavisi verildi ancak yanıt alınamadı. Hastaya kemik iliği aspirasyon ve biyopsisi yapıldı. Normosellüler (sellülarite %50), myeloid ve eritroid serilerin kesintisiz olarak olgunlaştığı ancak megakaryosit izlenmeyen bir kemik iliği aspirasyonu gözlendi. Sitogenetik analizinde herhangi bir kromozomal anormallik izlenmedi. Amegakaryositik trombositopeni tanısı konulan hastaya siklosporin tedavisi başlandı. Siklosporin altında tekrarlayan jeneralize konvulsiyonları olması nedeni ile tedavi kesildi. Tedavisiz olarak izlemi sırasında trombosit sayısında tedrici bir artış ile 100000/mm^3 olması üzerine kemik iliği aspirasyon ve biyopsisi tekrarlandı. Aspirasyonunda megakaryosit izlenmeyen hastanın biyopsi örneğinde yamalı tarzda megakaryosit odağı gözlendi. Trombosit sayısı takibinde 2 yılı aşkın süredir tedrici olarak 30.000 ile 100.000 arasında seyreden (Şekil) hasta halen tedavisiz olarak izlenmektedir.

Tartışma: EAT'nin patogenezi bilinmemekle birlikte aplastik aneminin bir bileşeni olarak virüsler ya da bazı toksinlere ikincil olarak gelişebildiği düşünülmektedir. Prognozuhastaya göre değişmekle birlikte çok hızlı aplastik anemiye progrese olabileceği gibi uzun bir relapsremisyon süreci de gözlenebilir. Hastamızda 2 yılı aşkın süredir tedavisiz olarak trombosit sayısı transfüzyona ihtiyaç duymayacak şekilde dalgalı seyretmektedir.

Anahtar kelimeler: Trombositopeni, amegakaryositik trombositopeni

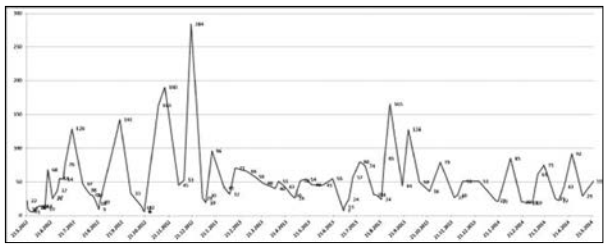

Şekil 1. Trombosit Sayısının Seyri

Abstract: 0435 P-146

PAROKSİSMAL NOKTURNAL HEMOGLOBİNÜRİ PATOGENEZİNDE MALİGNİTENİN YERİ VAR MIDIR?. Atakan Tekinalp[1], Alpay Yeşilaltay[1], Emrah Barışan[2], Burhan Turgut[1]. *[1]Namık Kemal Üniversitesi Tıp Fakültesi, İç Hastalıkları Anabilim Dalı, Hematoloji Bilim Dalı, Tekirdağ, [2]Namık Kemal Üniversitesi Tıp Fakültesi, İç Hastalıkları Anabilim Dalı, Tekirdağ*

Giriş: Paroksismal Nokturnal Hemoglobinüri (PNH) hematopoetik kök hücrenin klonal bir hastalığı olup PIG-A genindeki somatik mutasyon sonu gelişir. Bu mutasyon fosfatidil-inozitol (GPI) çıpasının tam ya da kısmi yokluğuyla sonuçlanır. GPI çıpasına ile hücre membranına tutunan kompleman kontrol proteinlerin eksikliği başta eritrositler olmak üzere tüm kan hücrelerini kompleman sistemine karşı savunmasız hale getirir. İntravasküler hemoliz, tromboembolik olaylar ve kemik iliği aplazisi PNH'ın tipik klinik bulgularıdır. Bu sunumumuzda rektum adeneokarsinomu tanısından sonra hemoliz gelişen ve PNH tanısı konan bir olgu bildirilmiştir.

Olgu: 72 yaşında erkek hasta, Aralık 2013'de rektum adenokarsinom tanısı konmuş, opere edilmiş ve adjuvan kemoterapi planlanmışken, operasyondan 2 hafta sonra gelişen derin anemi ve ikter nedeni ile tarafımıza konsulte edildi. Başvurusunda konjonktivalar soluk, skleralar ikterikti, hepatosplenomegali yoktu. Laboratuvar bulguları; Hb 6,9 g/dL, Hct: %22, MCV: 95 fl, retikulosit %9,3 (Düzeltilmiş retikülosit: %4,5),WBC: 5900 /µL, PLT:206,000 /µL, üre: 52 mg/dL, kreatinin:0,9 mg/dL, LDH: 1528 IU/L, total bilirubin: 2,4 mg/dL, direkt bilirubin: 0,71 mg/dL ve haptoglobulin: 2 mg/dL idi. Direkt ve indirekt Coombs testleri negatifti. İdrar sedimentinin Prusya mavisi ile hemosidenüri saptandı. FLEAR yöntemi ile yapılan akım sitometrik incelemede; granülositlerin %94,1'inde, monositlerin %97,5'inde ve eritrositlerin %34,6'sında PNH klonu saptandı. Kemik iliği biyopsisinde anemiyi açıklayacak bulgu saptanmadı. Eritrosit

suspansiyonu, metilprednizolon ve tromboz profilaksisi için enoxaparin başlanan hastaya, endikasyon dışı onaya altıktan sonra eculizumab başlandı. Hematolojik yanıt alınan hasta halen eculizumab ve enoxaparin tedavisi altında kliniğimizce takip edilmektedir. Hastanın adenokarsinomunda progresyon saptanmadı.

Tartışma: PNH'ın solid organ tümörleri ile ilişkisi bildirilmemiştir. Literatürde en yüksek malignite oranı 40 yıllık bir sürede toplanan 56 olguluk bir seride bildirilmiştir. Bu seride 8 maliginte olgusu bildirilmiştir olup, maigniteler genelde PNH tanısından uzun süre sonra gelişmiştir. Olgumuzda PNH rektum karsinomu tanısından kısa süre sonra ortaya çıkmış olup muhtemel patogenez ilişkisi acısından dikkate alınması gereği vardır.

Anahtar kelimeler: Hemoliz, PNH, Adenokarsinom

Abstract: 0670 P-147

GİZLİ NÖROBLASTOMUN DANS EDEN GÖZLERİ VE AYAKLARI.

Mehmet Akif Özdemir[1], Hakan Gümüş[2], Fatma Türkan Mutlu[1], Ayşe Kaçar Bayram[1]. [1]Erciyes Üniversitesi Tıp Fakültesi, Pediatrik Hematoloji-Onkoloji Bilim Dalı, Kayseri, [2]Erciyes Üniversitesi Tıp Fakültesi, Pediatrik Nöroloji Bilim Dalı, Kayseri

Opsoklonus-Myoklonus-Ataksi (OMA) Sendromu akut/subakut başlangıçlı olup, çocuklarda istemsiz, kaotik göz hareketleri, myoklonus, ataksi (dans eden ayaklar), belirgin irritabilite ve/veya uyku bozukluğu ile karakterizedir. İlk kez 1962 yılında, Marcel Kinsbourne tarafından ayrıntılı olarak tanımlandığı için Kinsbourne ensefaliti olarak isimlendirilmiştir. Çocukluk çağında en sık görülen paraneoplastik sendromdur ve occult nöroblastomlu hastaların %20-50'sinde görülür, %1-3'ünde ilk bulgudur. Hastalığın dünya çapında nadir görülmesinden dolayı epidemiyolojik, klinik ve prognostik veriler az olmakla birlikte, hücre-aracılı ve humoral immün mekanizmaların her ikisinin de ilişkili olabileceği ve son zamanlarda genetik faktörlerin rol oynayabileceği konusunda yayınlar mevcuttur. Biz burada 2 yaşında OMA sendromu ile nöroloji polikliniğine başvuran bir hastayı sunduk.

Vaka Sunumu: İki yaşında kız hasta, sekiz ay önce başlayan gözlerde istemsiz hareketler ve bacaklarını yanlara açarak yürüme şikayeti ile pediatrik nöroloji polikliniğine başvurmuş. Şikayetlerinin başladığı dönemlerde nörolojik açıdan yapılan tetkiklerde etyoloji tespit edilemeyen ve takibe alınan hastanın şikayetleri son 1 ayda artması nedeni ile tekrar değerlendirilmiş. Tam kan sayımı, lomber ponksiyon, BOS ve kan aminoasit analizleri, kranial ve spinal MR görüntülemeleri normal olarak değerlendirilendirilmiş. Son olarak malignite şüphesi ile istenen tüm vücut MR görüntülemesinde sol sürrenal bölgede sol böbreğe invazyon gösteren kitle tespit edildi. İstemsiz hareketlerinin paraneoplastik sendroma bağlı olduğu anlaşıldı ve IVIG verildi. Nöroblastom ön tanısı ile çocuk cerrahi tarafından opere edilerek kitle sol nefroüreterektomi ile birlikte çıkarıldı. Patolojisi ganglionöroblastom olarak değerlendirildi. Preoperatif NSE değeri 40, N-myc amplifikasyonu negatif, 1P36 delesyonu pozitif olarak tespit edildi. Kemik iliğinde rozet formasyonu görülmedi. Hasta kemoterapisi planlanarak pediatrik onkoloji takibine alındı.

Tartışma: OMA sendromu enfeksiyöz, metabolik, veya neoplastik nedenlere bağlı görülebilir. İstemsiz göz hareketleri hayatı tehdit edici bir hastalığın ilk bulgusu olabilir. Çocuklarda altta yatan neden %43 gibi azımsanmayacak bir oranda nöroblastomdur. Hastanın N-myc amplifikasyonu negatif olması prognoz açısından olumlu bir bulgu, 1P36 delesyonu ise hastalık progresyonu ve relaps ile ilişkili olup olaysız sağkalımı azaltan ancak genel sağkalımı azaltmayan bulgular olarak karşımıza çıkmaktadırlar. Hastalığın çok yayılım göstermeden tespit edilmesi açısından bu sendromun varlığı daha iyi prognoz göstergesidir. Bu nedenle nörolojik bir bulgu olan OMA semptomlarının henüz başka belirtileri aşikar olmayan ve ilerlememiş evrede bir maligniteyi akla getirmesi, erken tanı açısından çok önemlidir.

Anahtar kelimeler: nöroblastom, opsoklonus-myoklonus-ataxi sendromu

Abstract: 0355 P-148

90 YAŞINDA 5Q- SENDROMU VE KISA SÜRELİ LENALİDOMİD DENEYİMİ.

Orhan Kemal Yücel, Ozan Salim, Utku Iltar, Ramazan Erdem, Levent Ündar. *Akdeniz Üniversitesi Tıp Fakültesi, İç Hastalıkları Anabilim Dalı, Hematoloji Bilim Dalı, Antalya*

Giriş: 5q- sendromu semptomatik anemi, makrositoz, normal veya artmış trombosit sayısı ve ılımlı klinik gidişe sahip, özellikle orta-ileri yaş kadınlarda daha sık gözlenen myelodisplastik sendrom alt tipidir. Eksantrik çekirdekli büyük-monolobule megakaryositler ve 5. kromozomun uzun kolunun izole delesyonu tanısal özellikleridir. Transfüzyon desteği yanında lenalidomid uygun bir tedavi seçeneğidir. 5q- sendromu tanısı alan ileri yaş bir olguyu bildiriyoruz.

Olgu: Haziran 2013'te halsizlik yakınması ile başvuran bilinen hipertansiyon, diabetes mellitus ve kompanse kronik böbrek hastalığı tanılı 90 yaşında kadın hastada pansitopeni (Hb: 7,5 gr/dl, MCV: 99 Fl, Lökosit: 1580/mm^3, Nötrofil: 710/mm^3, Lenfosit: 770/mm^3 Trombosit: 128000/mm^3) saptandı. Birden fazla sayıda eritrosit transfüzyonu yapıldığı öğrenildi. Periferik yaymada eritroid seride belirgin anizositoz, poikilositoz, gözyaşı hücreleri ve ovalomakrositler izlendi. Başvuruda serum ferritin düzeyi:1151mg/dl, EPO:872 mU/ml idi. Normohiperselüler kemik iliğinde her üç seride displazi bulguları ile birlikte çok sayıda monolobüle megakaryosit görüldü. Kemik iliği biyopsisi dismegakaryopoezis gösteren hiperselüler kemik iliği şeklinde raporlandı. Akım sitometri ile yapılan immünfenotipik incelemede myeloblast artışı saptanmadı. Sitogenetik analizde 60 metafazın 45'inde yalnızca 5 q delesyonu izlendi, ayrıca 2/60 metafazda ise 5q delesyonu ile birlikte trizomi 8 gözlendi, trizomi 8 nonklonal/random olarak yorumlandı. (46,XX,del(5)(q22q34)(45)/ 47,XX,del(5)(q22q34),+8(2)/ 46,XX(13)). FISH sonucunda EGR-1 genini içeren 5q31 delesyonu gözlenirken trisomi 8 gözlenmedi. Mevcut bulgularla 5q- sendromu tanısı aldı. EPO tedavisine uygun olmayan(EPO>500mU/ml) hastada semptomatik olması durumunda transfüzyon desteği planlandı. Transfüzyon ihtiyacı giderek artan ve ayda en az 4 ünite eritrosit transfüzyon ihtiyacı olan hastaya lenalidomid 10 mg/gün başlandı. Tedavi başlandıktan sonra ilk 2 ay boyunca sadece 4 ünite eritrosit süspansiyonu ihtiyacı oldu. Hemoglobin değerinde (7,2gr/dl--12gr/dl) ve nötrofil sayısında belirgin düzelme(600/mm^3--1700/mm^3) olduğu görüldü. Tedavinin 3. ayında kronik atrial fibrilasyon nedeni ile dış merkezde warfarin tedavisi başlandı ve warfarin aşırı dozuna bağlı alveolar hemoraji ve

gastrointestinal kanama nedeni ile kaybedildi. Bu süreçte lenalidomid ile warfarin etkileşmediği için lenalidomid tedavisine devam edildi.

Tartışma: 5q- sendromuna olgumuzda da görüldüğü üzere çok yaşlı hasta grubunda rastlayabilmekteyiz. Bu yaş grubunda endikasyonu olan hastalarda lenalidomid tedavisinin maliyet, yaşam beklentisi ve etkinlik gibi parametrelerin bir bütün içerisinde değerlendirildiği bir sürecin ardından yakın takip ile kullanılabileceği düşüncesindeyiz.

Anahtar kelimeler: MDS, izole del 5q, lenalidomid

Abstract: 0158 P-149

TİMOMAYA BAĞLI MYASTENİA GRAVİS VE APLASTİK ANEMİ; BİR OLGU SUNUMU. Cengiz Demir[1], Senar Ebinç[2], Erdal Kara[1], Veysi Barut[2], Ramazan Esen[1]. *[1]Yüzüncü Yıl Üniversitesi Tıp Fakültesi, Hematoloji Bilim Dalı, Van, [2]Yüzüncü Yıl Üniversitesi Tıp Fakültesi, İç Hastalıkları Anabilim Dalı, Van*

Aplastik anemi genellikle pluripotent kök hücre hasarına bağlı kemik iliğinde hematopoietik öncü hücrelerin azlığı veya tamamen yokluğu ile karakterize bir hastalıktır. Hastalarda pansitopeni tablosu mevcuttur. Hastalığın yılda milyonda 2-4 kişide ortaya çıktığı tahmin edilmektedir. Kök hücre yetmezliği konjenital (örn. Fanconi anemisi) veya daha sık olarak edinsel olabilir. Edinsel aplastik anemi önemli nedenleri arasında çeşitli ilaçlar, kimyasal maddeler, iyonize radyasyon ve bazı virüsler yer almaktadır. Kazanılmış aplastik anemisi olan hastaların çoğunda sebep aydınlatılamaz. Çeşitli gözlemler, kök hücrelerin otoimmün mekanizmalar tarafından hasarlanmasına veya baskılanmasına bağlı olduğunu düşündürmektedir.

Olgu: Kliniğimize halsizlik, yorgunluk şikâyetleri ile başvuran 41 yaşında erkek hastanın anamnezinde myastenia gravis, diyabettes mellitus, astım ve işitme kaybı tanıları mevcut idi. Fizik muayenesinde konjuktivalarda solukluk, bilateral akciğer bazallerinde solunum seslerinde azalma mevcut idi yapılan tetkiklerinde Hg 4,3gr/dl (11-18gr/dl), MCV 86 fl (80-100), Nötrofil 5,8x10^3/ml (2-8x10^3/ml), Lenfosit 3,7x10^3/ml (1-5x10^3/ml), WBC 10,2x10^3/ml (4-11x10^3/ml), Trombosit 5x10^3/ml (150-400x10^3/ml), Demir 189ug/dL (59-158), Demir Bağlama Kapasitesi <41ug/dL (112-346), Ferritin: 666ng/ml, Vitamin B12: 742 (187-883pg/mL), Folat 11ng/mL (3-17), Glukoz 309mg/dl, ALT 18U/L(0-41), AST 29U/L (0-41), LDH 344U/L (240-480), CRP 29mg/dl (0-5), Kreatinin 0,9mg/dl (0,9-1,5), Potasyum 3,8mmol/L (3,5-5,1), Sodyum 136 mmol/L (136-145), Albümin 2,4 g/dl (3,5-5,2), Globulin 4,1 g/dl, IGA 1,72g/l (0,7-4), IGM 1,7g/l (0,4-2,3), IGG 18,2g/l (7-16), HbA1C:%10,7 olarak izlendi. Periferik kan yaymasında trombosit sayısı hemogram ile uyumlu bulunurken, atipik hücre ve blast izlenmedi. Hastaya kemik iliği biyopsisi yapıldı. Kemik iliği hiposelüler olup, infiltrasyon yoktu, yağ oranı: %80 idi. Ayrıca toraks BT'sinde timus lokalizasyonunda 47x32mm boyutunda ölçülen içerisinde milimetrik iki adet kalsifikasyon da izlenen timoma lehine kitle lezyon (Şekil-1), bilateral sağda en geniş yerde 36mm, solda 32 mm çapa ulaşan plevral effüzyon izlendi. Hastaya timus lokalizasyonundaki kitleden biyopsi yapıldı. Biyopsi sonucu timoma tanısı konulan hastaya cerrahi+ kemoterapi planlandı. Timoma seyrinde daha çok saf eritroid dizi aplazisi gelişmektedir. Hastamızda aplastik anemi mevcut idi. Aplastik anemi ve timoma nedeni ile takip edilen hastanın tetkikleri esnasında hemoglobin değerlerinde yükselme ve düşmelerin olduğu izlenirken, trombosit değerlerinde tedrici olarak yükselme(>100.000/microL) izlendi.

Sonuç olarak; timoma seyrinde genellikle Saf Eritroid Dizi Aplazisi (SEDA) gelişmekte olup aplastik anemi daha nadirdir. Bu durum timoma tedavisi ile düzelebilmektedir. Sitopeniler bazen dalgalı bir seyir izleyebilmektedir. Biz bu vakada timoma seyrinde gelişen sitopenilerin dalgalı bir seyir gösterebileceğini vurgulamak istedik.

Anahtar kelimeler: Timoma, Myastenia Gravis, Aplastik Anemi

Şekil 1. Ön medastende timus lokalizasyonunda 47x32mm boyutunda ölçülen içerisinde milimetrik iki adet kalsifikasyon da izlenen timoma ile uyumlu kitlesel lezyon izlenmektedir.

Abstract: 0507 P-150

5Q DELESYONLU MYELODİSPLASTİK SENDROMDA LENALİDOMİD KULLANIMI: OLGU SUNUMU. Berna Ateşağaoğlu, Pınar Ataca, Erden Atilla, Selami Koçak Toprak, Osman İlhan. *Ankara Üniversitesi Tıp Fakültesi, Hematoloji Bilim Dalı, Ankara*

Giriş: Myelodisplastik sendromda (MDS) en sık görülen kromozomal anormallik 5q delesyonudur, 5q delesyonu olan MDS hastaları Dünya Sağlık Örgütü sınıflamasına göre iyi prognozlu ayrı bir grup olarak tanımlanır ve sağkalımları diğer myelodisplazi kategorilerine göre daha uzundur. Lenalidomid, selektif olarak 5q delesyonlu klonu inhibe eden bir immünmodülatör ilaçtır.

Olgu: 71 yaşında kadın hasta Ağustos 2013'te halsizlik şikayeti ile hematoloji kliniğine başvurdu. Biyokimyasında karaciğer ve böbrek fonksiyon testleri normal sınırlarda saptandı. Hb:10,6 g/dl, Htc: %33, lökosit:2500 x10^9/L, trombosit:352000 x10^9/L, MCV:104,4 fL, B12 vitamini:199 pg/mL, ferritin:57ng/Ml, LDH:216 U/L, kreatinin:0,95mg/dL. Kemik iliği aspirasyonunda normoselüler kemik iliği, akım sitometrisinde granülositer seride displazik değişiklikler, blast oranı %2 saptandı. Kemik iliği biyopsisi patolojisinde granülositer seri hakimiyeti gösteren hafif hiperselüler kemik iliği biyopsisi, eritroid seride dismorfizm, depo demiri hafif artmış, ring sideroblast saptanmadı. Hastanın kemik iliği biyopsisi sitogenetik incelemesinde incelenen 200 nükleusta trizomi 8, monozomi 7, 20 q, 7q, 17 p delesyonları saptanmadı, 200 nukleustan 88'inde 5q delesyonu saptandı.

Hasta 5q delesyonu pozitif MDS kabul edildi, IPSS'e göre düşük riskli, WPSS'e göre çok düşük riskli bulundu. Lenalidomid 10 mg/gün oral tedavisi başlandı. Hastanın lenalidomid tedavisi sonrası 3.ayda Hb:11 g/dl, 6.ayda Hb:13 g/dl, 10.ayda Hb:13,1 g/dl saptandı

(Tablo1). Hasta halen tedavi altındadır, transfüzyon ihtiyacı yoktur.

Tartışma: Hastamızda transfüzyon ihtiyacı olmamakla birlikte lenalidomid düşük risk 5q delesyonlu transfüzyon ihtiyacı olan hastalarda transfüzyon ihtiyacını gidermektedir. Lenalidomid kullanımının hastalarda akut myeloid lösemiye progresyonu arttırmadığı bilinmektedir. 5q delesyonlu MDS hastalarında lenalidomid tedavisinin hastalık progresyonuna kadar devam edilmesi önerilmektedir.

Anahtar kelimeler: 5q delesyonu, myelodisplastik sendrom, lenalidomid

Tablo 1

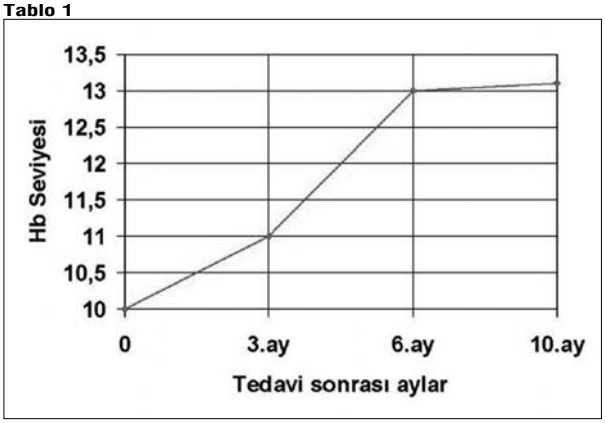

Abstract: 0265 P-151

EVANS SENDROMU GELİŞEN SARKOİDOZ OLGUSU. Abdulkadir Baştürk, Sevil Fişekçi, Kenan Koşar, Şamil Ecirli. *Konya Eğitim Araştırma Hastanesi, İç Hastalıkları Kliniği, Konya*

Giriş: Sarkoidoz ile otoimmün hematolojik hastalıkların eşlik etmesi nadirdir. Sarkoidoz tanısı ile takip edilirken Evans sendromu gelişen olgumuzu paylaşmak istedik.

Vaka: Elli üç yaşında kadın hasta son bir haftadır olan halsizlik ve yorgunluk şikayeti ile başvurdu. Öz geçmişinden 24 yıl önce nefes darlığı ve vücutta morarma şikayetleri ile gittiği hastanede trombositopeni ve akciğerinde nodüller saptandığını, akciğerden yapılan eksizyonel biyopsi ile sarkoidoz ve idiyopatik trombositopenik purpura tanılarının konulduğunu ve steroid ile tedavi edildiğini öğrendik. Daha sonraki takiplerinde 2 kez daha trombositopeni geliştiğini ve yine steroid ile tedavi edildiğini ve splenektomiyi kabul etmediğini öğrendik. Hastanın 3 ay önce yapılan toraks tomografisinde büyüğü prevasküler alanda yaklaşık 13x9 mm ebadında olmak üzere paratrakeal alanda birkaç adet lenf nodu izlenmekteydi. Ayrıca büyüğü sağ akciğer alt lob superiorda yaklaşık 12 mm ebadında olmak üzere her iki akciğerde birkaç adet pulmoner nodüller mevcuttu. O dönemde US eşliğinde 18 G tam otomatik core biyopsi iğnesi ile sol aksiller kuyrukta pektoral kaslar arasında lokalize korteksi kalınlaşmış lenfadenopatiden biyopsi alındı. Biyopsi kesitlerinde bir kaç alanda bir kaç dev hücre ve fibroblastlardan oluşan küçük granülom yapıları mevcuttu. Bu sarkoidoz lehine değerlendirildi. Hasta polikiniğimize başvurduğunda günaşırı 100 mg/gün danazol tedavisi almaktaydı. Fizik muayenesinde; genel durumu orta, TA: 120/80 mm/Hg, nabız: 90/dk, ateş: 36.2°C idi. Karaciğer ve dalak palpe edilemedi, traube alanı açıktı. Submandibular, servikal ve axiller bölgelerde milimetrik lenf nodları ele geliyordu. Sol skapula altında 20cm'lik operasyon skarı mevcuttu. Laboratuar bulgularında Hb: 10.8 g/dl, WBC: 7.2 x10^9/L, PLT: 162 x10^9/L, LDH: 568 U/L, total bilirubin: 3.4 mg/dl, indirekt bilirubin 2.8 mg/dl, direkt coombs İgG pozitif, C3 negatif, indirekt coombs pozitif, retikülosit: %15 saptandı. Periferik yaymasında anizositoz ve gözyaşı hücreleri izlendi. Trombositler yeterli idi. Anti nükleer antikor negatifti. Diğer biyokimyasal parametreler normaldi. Bu bulgularla otoimmün hemolitik anemi ve Evans sendromu tanısı konularak 1mg/kg/gün steroid tedavisi başlandı. Tedavisi 3 aya tamamlanarak kesildi. Hasta splenektomiyi reddetti. Takiplerinde hasta klinik olarak rahatladı. Hb değeri 13.5 g/dl'ye yükseldi ve coombs testleri negatifleşti.

Sonuç: Sarkoidoz patolojik olarak tutulu organda nonkazeifiye granülomlarla karakterize etyolojisi bilinmeyen tüm dünyada yaygın olarak görülen multisistemik granülomatöz bir hastalıktır. Sarkoidoz ile idiyopatik trombositopenik purpura veya otoimmün hemolitik anemi birlikteliği nadirdir. Sarkoidoz ile evans sendromu birlikteliği ise çok çok nadirdir. Evans sendromunda trombositopeni ile hemolitik anemi farklı zamanlarda ortaya çıkabilmektedir (1). Burada sarkoidoz tanısı ile takip edilirken evans sendromu gelişen hastamızı paylaştık.

Anahtar kelimeler: Evans Sendromu, sarkoidoz

Abstract: 0595 P-152

PYODERMA GANGRENOZUMLU OLGUDA HİPOKROM MİKROSİTER ANEMİ BİRLİKTELİĞİ. Meryem Albayrak, Ayşe Anıl Karabulut, Ayşe Tandırcıoğlu, Sait Ağaoğlu, Mehmet Katırcıoğlu, Selda Bülbül. *Kırıkkale Üniversitesi Tıp Fakültesi Hastanesi, Kırıkkale*

Pyoderma gangrenozum nadir görülen, ülserlerle karakterize, kökeni bilinmeyen inflamatuar bir deri hastalığıdır. Çoğunlukla altta yatan sistemik hastalığı yansıtmaktadır. Hematolojik malignensiler de pyoderma gangrenozumla birliktelik gösterebilir. Bu olgu ile çocuklarda nadir görülen pyoderma gangrenozumun hipokrom mikrositer aneminin de nedenlerinden birisi olduğunu vurgulamak istedik.

12 yaşında kız olgu, iki haftadır devam eden, nedeni bulunamayan yüksek ateş nedeniyle hastanemize sevk edildi. Fizik muayenesinde 40°C vücut ısısı, solukluk, cildinde ekstremitelerde yaygın olmak üzere papüler lezyonlar, kaşıdığı bölgelerde ülserler dikkati çekiyordu. Laboratuvar bulgularında hipokrom mikrositer anemi, lökositoz, trombositoz, CRP, sedimantasyon yüksekliği, kemik iliği aspirasyonunda myeloid seride artış vardı. Hemoglobin elektroforezi, demir parametreleri ve vitamin B12, folik asit düzeyleri normaldi. Toraks, abdomen, kraniyal görüntülemeler normaldi. Endoskopik incelemelerinde yaygın mukozal inflamasyon dikkati çekiyordu. Cilt lezyonları pyoderma gangrenozum olarak değerlendirildi. Olguya 2 mg/kg metil prednisolon başlandı. İntravenöz immünglobulin 1 gr/kg verildi. Ateşi düştü, yaralarında iyileşmeler başladı. Olguya TNF α inhibitörü (pentoxifilin) 3 gün verildi. Kliniğinde ve laboratuvar değerlerinde hızla düzelme izlendi.

Literatürde pyoderma gangrenozumun inflamatuar barsak hastalıkları, romatolojik hastalıklar, hematolojik malign hastalıklarla birlikteliği bildirilmiştir. Hipokrom mikrositer anemi demir eksikliği ve akdeniz anemisinden

bağımsız olarak bu olguda pyoderma gangrenozumla birliktelik göstermektedir. Ayrıca pentoxifilin pyoderma gangrenozumda ilk kez kullanılmış olup tedavide başarı sağlanmıştır.

Anahtar kelimeler: Pyoderma gangrenozum, mikrositer anemi

Şekil 1. Olgunun kolunda ülsere iki lezyon

Abstract: 0372 P-153

PROPİLTİYOURASİL KULLANIMINA BAĞLI PANSİTOPENİ OLGUSU. Seval Akay[1], Derya Akarken[1], Mehmet Uzun[1], Utku Erdem Soyaltın[1], Gülnur Görgün[2], Harun Akar[1]. *[1]İzmir Tepecik Eğitim ve Araştırma Hastanesi, İç Hastalıkları Anabilim Dalı, İzmir, [2]İzmir Tepecik Eğitim ve Araştırma Hastanesi, Hematoloji Bilim Dalı, İzmir*

Giriş: Tionamid türevi ilaçları kullanırken agranulositoz görülme oranı %0.2-0.5 dir ve agranulositoz gelişme mekanizması otoimmün aracılıdır. Bir çalışmaya göre agranulositoz görülme oranı yaşlı hastalarda daha fazladır ve propiltiyouracil kullanan hastalarda görülen yan etkiler doz bağımsızdır. Bu vakamızda propiltiyouracil kullanımına sekonder gelişen bir nötropenik ateş olgusunu sunmayı amaçladık.

Olgu: 67 yaşında bilinen hipertansiyon ve tirotoksikoz tanıları olan bayan hasta acil servise genel durumunda bozulma ve ateş şikayeti ile getirilmiş. Kan sayımında beyaz küre 0.4K/uL; nötrofil 0 K/uL; hemoglobin 9.91gr/dL; platelet:90000K/uL ve ateşi 38.3°C olan hasta nötropenik ateş tanısı ile dahiliye servisine yatırıldı. Antibiyoterapisi piperasilin/tazobaktam ile düzenlendi. Hastanın fizik muayenesinde cilt soluk görünümde, kan basıncı 130/80 mmHg, nabız 38.2 atım/dakika, taşiaritmik ve üreter trasesi hassastı. EKG'de sinüs taşikardisi izlendi. Periferik yaymasında eritrositler normokrom ve mikrositerdi, fragmantasyon yoktu. Trombositler tekli ve sayıları azalmıştı. Atipik hücre izlenmedi. Kemik iliği girişimini kabul etmedi. Hasta izole edildi ve asepsi/antisepsi hakkında bilgilendirildi. Tam idrar tetkikinde 3+ lökosit, 1+ eritrosit ve nitrit(+) izlendi. TSH:4.28 ve fT4: 0,538 geldi. Hastadan gönderilen kan kültüründe üreme olmazken idrar kültüründe *E.coli* üredi. Çekilen akciğer grafisi normal saptandı. 5 yıl önce tespit edilen tirotoksikoz sebebi ile propiltyrourasil 3*50 mg başlanan hastanın 5 yıllık süre içinde hekime başvurusu olmamış. Mevcut tablosu kullanmakta olduğu propiltiyourasil tedavisine sekonder düşünülerek ilaç stoplandı. Antibiyoterapinin 1.günü disüri yakınması geçti. Ateşi tekrarlamadı. İdrar kültüründe üreyen E.coli de piperasilin/tazobaktam duyarlı bulundu ve devam edildi. Günlük hemogram takibi yapıldı. Pansitopeni tablosunda düzelme izlenmedi. Antibiyoterapinin 5.gününde halen nötrofillerin sıfır izlenmesi üzerine hastaya subkutan filgrastim başlandı ve 2.gününde nötrofil sayısı 100, 3.gününde 300 ve 4.gününde 1400 K/uL'ye yükselmesi üzerine filgrastime devam edilmedi. Yatışının 10.gününde nötrofil sayısı 9400'e yükselmesi üzerine 1 ay sonra poliklinik kontrolüne çağırılarak taburcu edildi.

Sonuç: Propiltiyourasil kullanımı sırasında hastayı olası yan etkilerden korumak için hemogram, koagülasyon, karaciğer ve tiroid fonksiyonları ötiroidi sağlanan kadar aylık takip edilmelidir. Tedavi sonrası agranulositoz görülme oranı %0.2-0.5 dir. Propiltiyouracil kullanan ateşi olan hastalarda agranulositoz açısından uyanık olunmalı, nötrofil sayısı 1000 mm^3 un altında ilaç kesilmelidir. Geriatrik hasta populasyonunda ateş yanıtının olmasa da sadece genel durum bozukluğu ya da septik tablo ile karşımıza gelebileceği unutulmamalıdır. Mevcut tablo ilacın kesilmesi ve Filgrastim(G-CSF) ile geriye döndürülebilir. Nötropenik ateş durumunda vakalara geniş spektrumlu antibiyoterapi ve G-CSF tedavisi başlanmalıdır.

Anahtar kelimeler: kemik iliği baskılanması, pansitopeni, propiltiyourasil

Kırmızı Hücre Fizyolojisi ve Bozuklukları

Abstract: 0474 P-154

ANTALYA ZEYTİNKÖY'DE TOPLUM EĞİTİMİ VE HEMOGLOBİNOPATİ TARAMASI. Duran Canatan[1], İbrahim Keser[2], Cemal Tuna[3], Mehmet Rıfkı Aktekin[4]. *[1]Akdeniz Kan Hastalıkları Vakfı, Hemoglobinopati Tanı Merkezi, Antalya, [2]Akdeniz Üniversitesi Tıp Fakültesi, Tıbbı Biyoloji ve Genetik Anabilim Dalı, Antalya, [3]Zeytinköy Kültür ve Dayanışma Derneği, Antalya, [4]Antalya Büyük Şehir Belediyesi, Antalya*

Giriş-Amaç: Zeytinköy, Antalya İli, Muratpaşa ilçesi sınırları içinde, uzun yıllardan beri, çoğunluğu yarı esmer tenli insanlardan oluşan, sosyal ve ekonomik sorunlar içinde mücadele eden kapalı bir toplum olarak yaşayan bir yerleşim merkezidir. Antalya Valiliği, "Zeytinköy Sosyal Ekonomik ve Kültürel Gelişim Projesi" başlığı altında tüm kurumların da katılımıyla "sosyal dönüşüm" projesinin ilk adımlarını 2010 yılında atmıştır. Akraba evliliklerinin sık, çocuk sayısının fazla olduğu söylenen yerleşim yerinden özellikle Hb D Punjap tanısının fazla olduğu dikkatimizi çekmekte idi. Antalya Büyükşehir Belediyesi, Zeytinköy Dayanışma ve Kalkınma Derneği ve vakfımız iş birliği ile, Zeytinköy'de yaşayan halkı kalıtsal geçen hastalıklar, akraba evlilikleri ve kansızlık konusunda eğitmek, eğitime gelenlerden isteyenleri muayene etmek ve kan örneklerini alarak tarama yapmak amacı ile bu proje planlandı.

Materyal ve Yöntem: Zeytinköy'de Nisan-Mayıs-Haziran 2013 tarihleri arasında haftada üç gün, başvuran kişilere akraba evliliği, aile danışmanlığı, genetik danışmanlık, anemi, talasemi, demir eksikliği ve beslenme konusunda eğitim yapılmıştır. Eğitim sonrası, muayeneleri yapılarak, kan örnekleri alınmıştır. Kan örneklerinden vakfımız Hemoglobinopati Merkezinde tam kan sayımı,Yüksek Performanslı Likit Kromatografisi (HPLC) testi yapılmıştır.

Sonuçlar: Zeytinköy Derneği binasında yaptığımız eğitime 400 kişi katılmasına karşın, eğitim sonrası toplam 322 kişi muayene edilmiştir. Muayene edilen kişilerin yaş aralığı 02 – 84 yıl, 203 kadın, 55 erkek ve 64 çocuktan (15 yaş ve altı) oluşmakta idi. Muayene edilen 322 kişiden 290'ı kan örneği vermiştir. Kan örneği alınan kişilerden Hb D Punjab taşıyıcılığı 18 kişide (%6.2), Beta

talasemi taşıyıcılığı 5 kişide(%1.7),Hb S taşıyıcılığı 2 kişide (%0.7) bulunmuştur, 34 kişide (%11.7) demir eksikliği anemisi tespit edilmiştir (Tablo 1). Akraba evliliği muayene edilen 288 erişkin kişinin 64'ünde (%22.2) vardı. Bu kişilerin çocuk sayısı dağılımı 1-9 arasında ortalama 1.9 ve hane başına düşen nüfus 3.9 du.

Tartışma ve Sonuç: Akraba evlilikleri ülke genelinde %21.2, Antalya genelinde %23 iken, Zeytinköy'de yüksek olduğu söylenmesine karşın %22.2 bulunmuştur. Türkiye'de hane halkı ortalaması 3.7, Antalya ortalaması 3.5 iken, Zeytinköy'de 3.9 bulunmuştur. Hemoglobin D Punjab sıklığı Türkiye ve Antalya genelinde %0.12 ve %0.14 iken, Zeytinköy'de %6.2 olarak bulunması dikkati çekmiştir. Sonuç olarak, akraba evlilik oranı ve çocuk sayısı Türkiye ortalamasına yakın iken, Hb D Punjab sıklığı bugüne kadar ülkemizde bulunan en yüksek orandır.

Anahtar kelimeler: Zeytinköy, Toplum eğitimi, Hemoglobinopati taraması

Tablo 1. Zeytinköy'de hemoglobinopati tarama sonuçları(n:290)

	Hb D Punjab taşıyıcısı	*Hb S taşıyıcısı*	*Beta-talasemi taşıyıcısı*	*Demir eksikliği anemisi*	*Sağlıklı kişi*
n	18	2	5	34	231
%	6.2	0.7	1.7	11.7	79.7

Abstract: 0169 P-155

PAROKSİSMAL NOKTÜRNAL HEMOGLOBİNÜRİ'DE ECULİZUMAB KULLANIMI VE GEBELİK; BİR OLGU SUNUMU.

Erdal Kara[1], Senar Ebinç[2], Ramazan Esen[1], Cengiz Demir[1]. *[1]Yüzüncü Yıl Üniversitesi Tıp Fakültesi, Hematoloji Anabilim Dalı, Van, [2]Yüzüncü Yıl Üniversitesi Tıp Fakültesi, İç Hastalıkları Anabilim Dalı, Van*

Paroksismal nokturnal hemoglobinüri (PNH) hemolitik anemi ile seyreden klonal hematopoetik bir kök hücre hastalığıdır. Nadir görülen (prevalansı 2-5/1.000.000), mortalite ve morbiditeye yol açabilen bir hastalıktır. Her iki cinste eşit sıklıkta görülür. Her yaşta ortaya çıkabilir. Ortalama görülme yaşı 42'dir. Klasik olarak gece hemoglobinürisi ve kronik intravasküler hemoliz bulguları ile kendini gösteren PNH, hematopoetik kök hücrenin klonal bir hastalığıdır. Eculizumab PNH'de kullanılan, terminal komplemanın C5 kompanentini bloke eden insan monoklonal antikor yapısında bir ilaçtır. C5; kompleman aktivasyonunda tüm yollarda ortaktır ve blokajı ile kaskadın progresyonu durur. Ayrıca C5'in; potent bir proenflamatuar olan C5a ve MAK formasyonunun substratı olan C5b'ye ayrışması da önlenmiş olur Hastamıza Eculizumab tedavisi başlandı. Gebelik komplemanı aktive ederek terminal kompleman komplekslerinde artışa neden olmakta ve preeklamsiye eğilimi arttırmaktadır Eculizumab'ın gebelikte kullanımı güvenli görünmektedir. Fetüs üzerinde olumsuz etkisi bildirilmemiştir. Fakat gebelikte doz ayarlanması gerekebilmektedir.

Olgu: Kliniğimize karın ağrısı genel durum bozukluğu nedeni ile başvuran 29 yaşında kadın hastanın yapılan fizik muayenesinde genel durumu orta, şuuru açık, motor afazik, pupiller izokorik, IR +/+, sağda santral fasial asimetrisi mevcut, glob göz hareketleri doğal, sağ üst 1/5 sağ alt 3/5 kas gücü mevcut, DTR'ler bilateral normal, sağda babinskisi pozitif idi.hastanın yapılan tetkiklerinde Hg 9,1gr/dl (11-18gr/dl), MCV 94 fl (80-100 fl), Nötrofil $3{,}9x10^3$/ml ($2\text{-}8x10^3$/ml), Lenfosit $0{,}6x10^3$/ml ($1\text{-}5x10^3$/ml), WBC $4{,}9x10^3$/ml ($4\text{-}11x10^3$/ml), Trombosit $78x10^3$/ml($150\text{-}400x10^3$/ml), LDH 2204 U/L (125-220 U/L), Total Billirubin 0,5 mg/dL(0,2-1,2 mg/dL) idi. Hastanın çekilen abdomen ultrasonografisinde sağ external iliak ven total tromboze izlendi. Çekilen beyin MR anjiografide Sol MCA M1 dalı kalibrasyonu normalden hafif ince görünümde, M2 ve distal dalları izlenmedi (okluzyon). Hastanın periferik yaymasında şistositleri olması üzerine ön tanıda Trombotik Trombositopenik Purpura düşünülerek plazma değişimi, Steroid tedavisi ve antikoagulasyon başlandı. Takiplerinde klinikte istenen düzelme gözlenmeyince PNH ön tanısı ile bakılan PNH klonu %30 civarında izlendi. Hastaya Eculizumab tedavisi başlandı. Hastanın transfüzyon ihtiyacında azalma, klinikte iyileşme izlendi. Tedavi altında iken gebe kalan hastanın tedavisine gebelikte de devam edildi. Sağ ve sağlıklı bir bebek dünyaya getiren hastanın şimdi çocuğu 3 yaşında olup, herhangi bir sağlık sorunu tespit edilmemiştir. Hastamız tedavisine halen devam etmektedir.

Sonuç olarak; PNH son derece nadir görülen bir hastalık olup, tanısı genellikle geçkonulmaktadır. Sitopeni ve trombozu olan tüm hastalardan şüphelenilmeli ve PNH klonu bakılmalıdır. Eculizumab tedavisi altında gebelik daha nadir olup bu konuyla ilgili veriler sınırlıdır. Bu nedenle bu vakayı sunmak istedik.

Anahtar kelimeler: Paroksismal Noktürnal Hemoglobinüri, Eculizumab, Gebelik

Abstract: 0716 P-156

GEBELİKTE ORTAYA ÇIKAN AĞIR ANEMİ: DOĞUSTAN DİSERİTROPOİETİK ANEMİ TİP 1 VE İNTERFERON İLE TEDAVİ.

Ayşe Salihoğlu[1], Tuğrul Elverdi[1], Ahmet Emre Eşkazan[1], Deniz Eyice[2], Işıl Bavunoğlu[2], Muhlis Cem Ar[1], Şeniz Öngören Aydın[1], Elif Güzel[3], Zafer Başlar[1], Aydın Tunçkale[2], Nükhet Tüzüner[4], Teoman Soysal[1]. *[1]İstanbul Üniversitesi, Cerrahpaşa Tıp Fakültesi, İç Hastalıkları Anabilim Dalı, Hematoloji Bilim Dalı, İstanbul, [2]İstanbul Üniversitesi, Cerrahpaşa Tıp Fakültesi, İç Hastalıkları Anabilim Dalı, İstanbul, [3]İstanbul Üniversitesi, Cerrahpaşa Tıp Fakültesi, Histoloji ve Embriyoloji Anabilim Dalı, İstanbul, [4]İstanbul Üniversitesi, Cerrahpaşa Tıp Fakültesi, Patoloji Anabilim Dalı, Hematopatoloji Bilim Dalı, İstanbul*

Giriş: Doğuştan diseritropetik anemiler (CDA), eritrosit yapımının geç evrelerinde görülen bozuklukların yol açtığı anemi, retikülosit azlığı, etkin olmayan eritrosit yapımı ile birlikte hücreselliği artmış kemik iliği, eritrosit öncüllerinde kendine özgü displastik değişiklikler ve ikincil hemokromatoz ile nitelenen nadir, kalıtsal bir grup anemiden oluşmaktadırlar. Burada gebelikte saptanan ağır anemi ile tanı alan ve interferon tedavisine çok iyi yanıt veren bir CDA tip 1 olgusu sunulmaktadır.

Olgu: 32 yaşında kadın hasta Nisan 2013'te ağır anemi, sarılık ve dalak büyüklüğü ile başvurdu. Ağır anemi gebeliğin 8. ayında ortaya çıkmış(hemoglobin: 4.5 gr/dl); transfüzyon, kortizon ve B vitamini tedavilerine yanıt alınamayınca, hasta doğum sonrası fakültemize başvurmuştu. Muayenede solukluk, sarılık ve ileri derecede büyük bir dalak saptandı. Bipolar hastalık tanısıyla 7 yıldır olanzapin ve sertralin kullanmaktaydı. Alkol ve sigara kullanmayan, daha önce iki sağlıklı doğum öyküsü olan hastanın babası akciğer, annesi rahim kanserinden vefat etmiş, bir amcasında Wilson hastalığı bulunmakta idi. Tam kan sayımında hemoglobin: 2.93 gr/dl, hematokrit: %8.2, MCV: 91fl, RDW: %16 idi. Lökosit ve trombosit değerlerinde, lökosit formülünde özellik yoktu. Total ve direkt bilirubin 5.4/1.1 mg/dl, laktat dehidrogenaz 1049 U/lt(240-480), ferritin 4598 ng/ml, haptoglobin

<28(34-200) idi. Direkt ve indirekt Coombs testi negatif, B12 vitamini, folik asit ve bakır normal sınırdaydı.

Çevresel kan yaymasında anizopoikilositoz, bazofilik noktalanma, gözyaşı damlası şeklinde eritrositler, kemik iliği aspirasyonunda; hücreden zengin kemik iliğinde eritroid seride artış (miyeloid/eritroid oranı: 0.13), eritroid öncüllerde megaloblastik gelişim, polikromatofilik eritroid öncüllerde çekirdekler arası kromatin yapısında köprü gelişimi görüldü (Şekil 1). Halkalı sideroblast oranı >%15 idi. Miyeloid seri ve megakaryositlerde özellik saptanmadı. Kemik iliği aspiratının elektron mikroskopisi ile incelemesinde süngersi heterokromatin varlığı görüldü (Şekil 2).

Bruselloz, sıtma, leishmaniasis, HIV, CMV, parvovirus ve EBV enfeksiyonları, Wilson hastalığı, bozuk eritrosit yapımına neden olabilen hemoglobinopatiler, eritrosit membran ve enzim hastalıkları dışlandı. Miyelodisplastik sendrom, eritrolösemi, paroksismal noktürnal hemoglobinüri saptanmadı. Kalıtsal sideroblastik anemi mikrositoz olmadığından dışlandı. Kodanin-1 mutasyonu saptanmasa da, diğer bozuk eritrosit yapımı nedenlerinin dışlanması ile CDA tip 1 tanısı konuldu. Üç aylık interferon tedavisi sonrası hemoglobin değeri yükselen hasta şu an tedavisiz izlenmektedir.

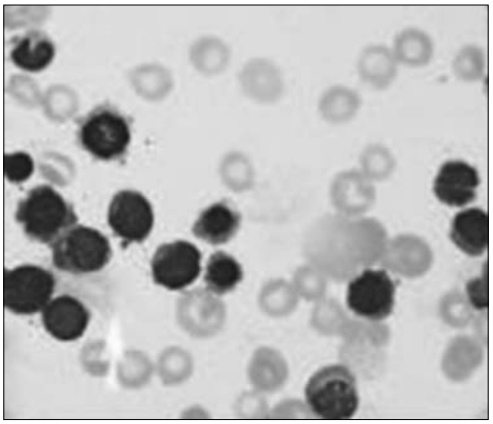

Şekil 1. CDA Tip 1'de ışık mikroskopisinde kemik iliğindeki eritroblastlarda çekirdekler arasında kromatin yapısında köprüleşme.

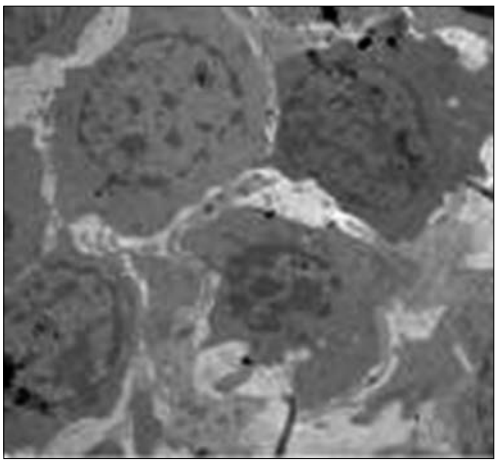

Şekil 2. Tip 1 CDA'da eritroblastların elektron mikroskopisi ile elde edilen görüntülemelerinde süngersi yapıdaki heterokromatin.

Tartışma: CDA'nin semptomları yeni doğan döneminden erişkin döneme kadar herhangi bir zamanda örneğin hamilelik gibi eritrosit yapımında stres yapan durumlarda ortaya çıkabilir. CDA tip 1 olgularında interferon alfa tedavisi, veriler sınırlı olmakla birlikte hastamızda olduğu gibi denemeye değer oldukça etkin bir tedavidir.

Anahtar kelimeler: Doğuştan diseritropoetik anemi tip 1, gebelik, interferon

Abstract: 0586 P-157

VİTAMİN B12 EKSİKLİĞİ OLAN ERİŞKİN HASTALARDA PARAOXONASE VE ARYLESTERASE AKTİVİTELERİ .

Tekin Güney[1], Murat Alışık[2], Sema Akıncı[1], Salim Neşelioğlu[2], Afra Alkan[3], Tuba Hacıbekiroğlu[1], Abdulkadir Baştürk[1], Kamile Silay[4], İmdat Dilek[1], Özcan Erel[2]. *[1]Yıldırım Beyazıt Üniversitesi Tıp Fakültesi Hematoloji Bilim Dalı, Ankara, [2]Yıldırım Beyazıt Üniversitesi Tıp Fakültesi, Biyokimya Anabilim Dalı, Ankara, [3]Yıldırım Beyazıt Üniversitesi Tıp Fakültesi, Biyoistatistik Anabilim Dalı, Ankara, [4]Yıldırım Beyazıt Üniversitesi Tıp Fakültesi, Geriatri Bilim Dalı, Ankara*

Amaç: Bu çalışmanın amacı vitamin b12 eksikliği olan erişkinlerde Paraoxonase (PON) ve Arylesterase (ARES) enzim aktivitelerini ve vitamin b12 tedavisini takiben bu enzimlerde ortaya çıkan değişiklikleri araştırmaktır.

Metod: 18-82 yaşları arasında vitamin b12 eksikliği olan 46 hasta ve 19-64 yaşları arasındaki sağlıklı gönüllü kontrol grubu çalışmaya dahil edildi. Venöz kan örnekleri toplanarak vitamin b12, homosistein, metilmalonik asit, PON ve ARES düzeyleri ölçüldü.

Sonuç: Tedavi sonrası hastalarda ve kontrol grubunda PON seviyeleri benzer bulundu ($p>0.05$). Hasta ve kontrol grubu arasındaki ARES seviyeleri arasında anlamlı bir fark bulunmadı ($p>0.05$). Kontrol grubuyla karşılaştırıldığında tedavi öncesi ve sonrasında, hastaların serum vitamin B 12 seviyeleri ve PON, homosistein arasında anlamlı bir ilişki bulunmadı ($p>0.05$).

Tartışma: Bu çalışmanın sonuçları yetişkinlerdeki vitamin B 12 yetmezliğinin altında yatan biyokimyasal mekanizmalardan biri olarak hipotez edilen PON ve ARES antioksidanlarının hiperhomosisteinemi ile olan ilişkisini desteklemiyor. Bizim sonuçlarımız PON ve ARES aktivitelerinin vitamin b12'nin sistemik etkilerinde rol oynamadığını düşündürmektedir.

Anahtar kelimeler: Vitamin B12, Paraoxonase, Arylesterase

Abstract: 0573 P-158

DEMİR EKSİKLİĞİ ANEMİSİNİN TEDAVİSİNDE RDW' NİN DALGALI SEYRİ VE KLİNİK ÖNEMİ.

Soner Solmaz[1], Mutlu Kasar[1], Mahmut Yeral[1], Can Boğa[1], Hakan Özdoğu[1]. *[1]Baskent University Adana Teaching and Medical Research Center, Department of Hematology, Adana, Turkey*

Giriş: Eritrosit dağılım genişliği (Red cell distribution width-RDW) tam otomatize hematolojik analizatörlerden elde edilen, tam kan sayımının göreceli olarak yeni rutin bir parametresidir. RDW, eritrositlerin hacimlerindeki değişkenliği ifade etmektedir ve periferik yaymada gözlenen anizositoza eşdeğerdir. Bu parametrenin kullanımı, genellikle demir ekskiliği anemisi ve talasemi trait ayırıcı tanısı ile kısıtlıdır. Bununla beraber demir eksikliği

anemisinin tedavisinde RDW' nin seyri ve klinik önemi ile ilgili yayınlanmış yeterli sayıda veri bulunmamaktadır. Bundan dolayı bu çalışmada RDW' nin demir tedavisi sırasında seyri ve klinik öneminin araştırılması amaçlanmıştır.

Metod: Bu çalışma retrospektif, tek merkezli bir çalışmadır. Hastaların seçimi laoratuvar bazlı ve etyolojiden bağımsızdı. Demir eksikliği anemisi tanısı konulan (Dünya Sağlık Örgütü kriterlerine gore) toplamda 105 hasta çalışmaya dahil edildi. Demir tedavisi olarak 80-160 mg elemental demire eşdeğer 270-540 mg ferröz sülfat kullanılmıştır. Talasemi tanısı, folat/B_{12} vitamin eksikliği olan hastalar çalışmadan dışlandı. Tüm istatistiksel hesaplamalarda SPSS 17.0 yazılımı (SPSS Inc., Chicago, IL, A.B.D.) kullanıldı.

Sonuçlar: Toplamda 105 hastanın 102' si kadın (%97.1), 3'ü erkek (%2,9)'ti. Ortalama yaş 38.4±12.3'tü. Tanı anındaki ve tedavi başlandıktan sonraki hasta verileri Tablo 1'de, tedaviyle birlikte hemoglobin ve RDW değerlerindeki değişiklikler sırasıyla Şekil 1a ve 1b'de verilmiştir.

Tablo 1. Tanı anındaki ve tedaviden sonraki hasta verileri.

	Tanı Anında	*1.ay*	*2.ay*	*3.ay*
WBC (´103 /µL)	7.0 ±2.1	6.7±1.6	7.1±2.0	7.3±1.9
RBC (´1012 /L)	4.33±0.44	4.78±0.41	4.78±0.40	4.8±0.39
Hb (g/dL)	9.2±1.5	11.7±1.0	12.7±0.8	13.1±0.8
Hct (%)	29.8±4.2	36.9±2.6	38.5±2.6	39.4±2.4
MCV (fL)	69±8.6	77.5±6.1	81.7±5.1	83.9±3.7
RDW (%)	18.4±2.6	26.4±6.5	17.8±4.3	14.7±1.7
PLT (x109 /L)	324±107	282±74	277±73	271±62
Serum Demir (µg/dL)	21±10	-	-	-
Serım UIBC (µg/dL)	431±58	-	-	-
Serum Ferritin (ng/mL)	5±3	29±32	36±23	38±15

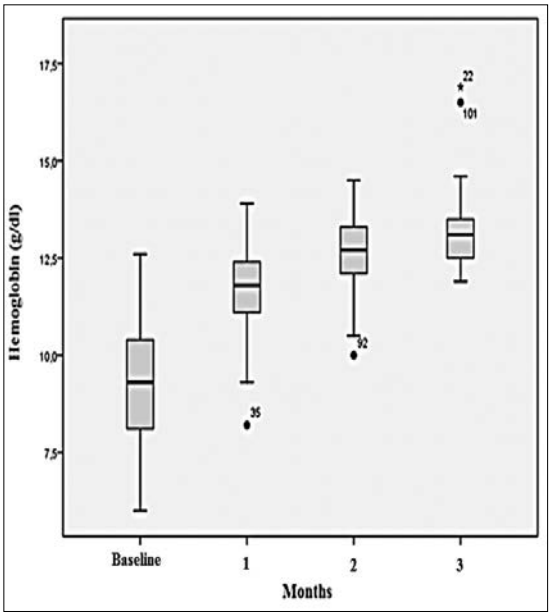

Şekil 1a. Hemoglobin değerlerinin seyri.

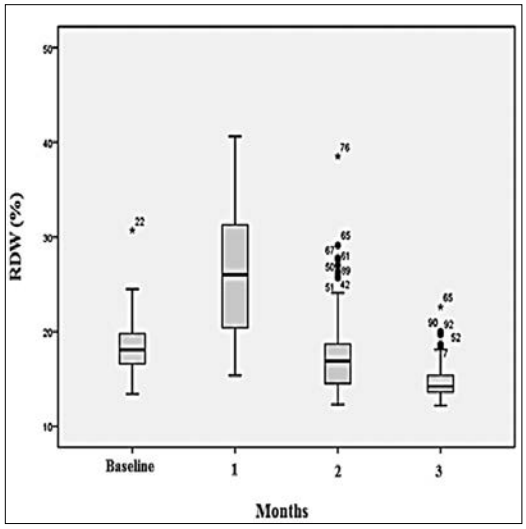

Şekil 1b. Demir tedavisi başlandıktan sonra RDW' nin seyri.

Tanıdaki ve tedavi başlandıktan sonraki 1, 2 ve 3. aylardaki ortalama hemoglobin değerleri sırasıyla 9.2±1.5, 11.7±1.0, 12.7±0.8, and 13.1±0.8 g/dL idi ve değerler arasında istatistiksel olarak anlamlı fark vardı (p<0.0001). Tanıdaki ve tedavi başlandıktan sonraki 1, 2 ve 3. aylardaki ortalama RDW değerleri sırasıyla 18.4±2.6, 26.4±6.5, 17.8±4.3, and 14.7±1.7% idi ve değerler arasında istatistiksel olarak anlamlı fark vardı (p<0.0001).

Tanı anındaki RDW değerlerine kıyasla 1. aydaki RDW değerindeki artışlar (RDW1-RDWbaseline/ $RDW_{baseline}$'100) 3 gruba (<%25, %25-50 ve >%50) ayrıldığında gözlenen hemoglobin artışı yanıtları Tablo 2 ve Şekil 2' de verilmiştir.

Tablo 2. 1. aydaki RDW artışına göre hemoglobin değerlerindeki artışlar.

	RDW artışı <%25 (n=29)	*RDW artışı %25–50 (n=36)*	*RDW artışı >%50 (n=40)*	*p*
1. aydaki Hgb artışı (g/dL)	1.8±1.3	2.4±1.3	3.1±1.0	<0.0001
2. aydaki Hgb artışı (g/dL)	2.6±1.6	3.2±1.6	4.3±0.9	<0.0001
3. aydaki Hgb artışı (g/dL)	3.0±2.1	3.6±1.6	4.9±1.4	<0.0001

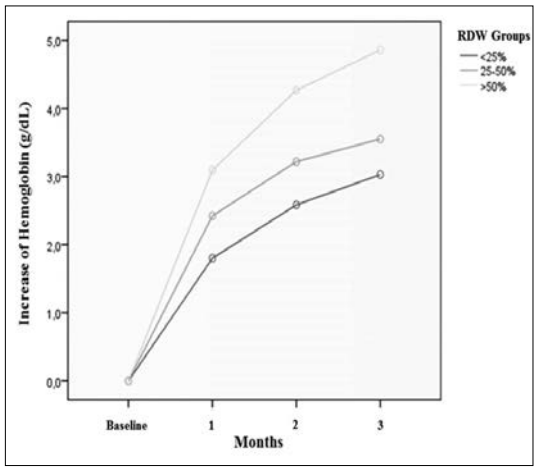

Şekil 2. 1. aydaki RDW artışına göre hemoglobin değerlerindeki artışlar.

Regresyon analizinde 1. aydaki RDW artışı ile 1, 2 ve 3. aydaki hemoglobin artışları arasında doğrusal bir bağıntı tespit edildi (sırasıyla p<0.0001, r=0.461; p<0.0001, r=0.51; p<0.0001, r=0.472, Şekil 3)

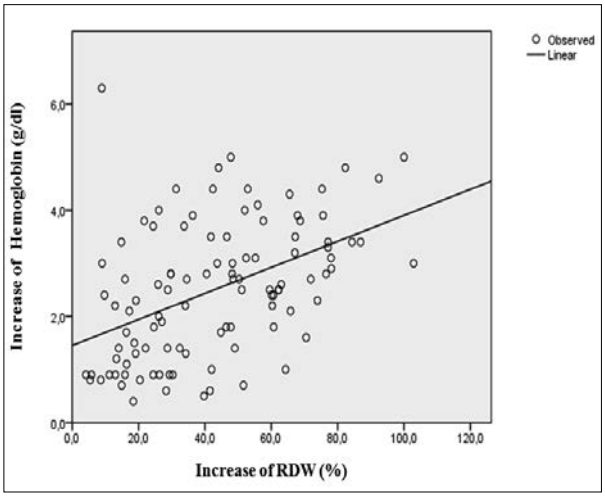

Şekil 3. 1. aydaki RDW artışı ve hemoglobin yanıtı arasındaki bağıntı.

Tartışma: RDW, klinisyenler tarafından demir eksikliğinin tanısında ve mikrositer anemilerin ayırıcı tanısında kullanılmaktadır. RDW demir eksikliği anemisinde artarken β talasemide normal ya da hafifçe artmış olarak bulunmaktadır. Aulakh ve ark.[2] demir eksikliği anemisi olan çocuklarda (18.37±2.22%) ortalama RDW değerlerinin belirgin arttığını bildirmişlerdir. Uchida yaptığı çalışmada ortalama RDW değerlerini normal bireylerde %12.7±0.7, prelatent eksikliği olanlarda %13.2±0.8ve belirgin demir eksikliği olanlarda %15.6±1.7 olarak tespit etmiştir.

Literatürde demir tedavisi sırasında RDW seyri ile ilgili yeterli veri yoktur. Aslan ve ark. [4] demir tedavisi başladıktan sonar 5-7. günlerde RDW' nin arttığını, bu artışın 4 haftaya kadar sürdüğünü ve sonrasında düşmeye başladığını göstermişlerdir. Bizim çalışmamızda da RDW değerlerinin 1. ayda belirgin arttığını, sonrasında düşmeye başladığı tespit edilmiştir. Bu artışın, demir tedavisi başlandıktan sonra üretilen yeni normositik eritrositlerden kaynaklandığını, 1. aydan sonra meydana gelen düşüşün normositik eritrositlerin periferik kanda hakimiyet kazanmaya başlamasından kaynaklandığını düşünmekteyiz. Bizim çalışmamıza karşıt olarak Aslan ve ark.' ları bu artışı demir eksikliği ve α/β talaseminin ayırıcı tanısında kullanmışlardır. Bununla beraber biz RDW artışı ve hemoglobin yanıtı arasında doğrusal bir bağıntı olduğunu tespit ettik.

Günümüzde demir tedavisi yanıtını öngörmek için çeşitli belirteçler araştırmacılar tarafından kullanılmıştır. Bunlar arasında; reticulocyte hemoglobin content (CHr), reticulocytes in a high-fluorescence intensity region (HFR), retikülosit indeksi, blood cell size factor (RSf) ve low hemoglobin density (LHD%) yer almaktadır.

Çalışılan bu yeni belirteçlere rağmen, demir tedavisi başladıktan sonar meydana gelen RDW artışının tedavi cevabını öngördürebileceğini ve daha pahalı test gereksiniminden kurtarabileceğini düşünmekteyiz.

Sonuç: Bu çalışma, 1. aydaki RDW artışı ile hemoglobin cevabı arasındaki ilişkiyi gösteren ilk rapordur. Bu verilere dayanarak, daha erken RDW yanıtlarının araştırılması gerektiğini, RDW artışının demir tedavisinin cevabını öngörmek için kullanılabilecek bir parameter olduğunu ve özellikle retikülosit indekslerinin bakılamadığı merkezlerde kullanılabileceğini düşünmekteyiz.

Abstract: 0651 P-159

HOMOZİGOT HEMOGLOBİN S HASTALIĞI VE HOMOZİGOT HEMOGLOBİN E HASTALIĞININ VASKÜLER HASAR GELİŞİMİ YÖNÜNDEN KARŞILAŞTIRILMASI. Nurhilal Turgut[1], Süheyl Asma[2], Mutlu Kasar[1], Can Boğa[1], Nurzen Sezgin[3], İlknur Kozanoğlu[4], Hakan Özdoğu[1]. *[1]Başkent Üniversitesi, Adana Araştırma ve Uygulama Merkezi, Hematoloji Bilim Dalı, Ankara, [2]Başkent Üniversitesi, Adana Araştırma ve Uygulama Merkezi, Aile Hekimliği, Ankara, [3]Başkent Üniversitesi, Adana Araştırma ve Uygulama Merkezi, Biyokimya, Ankara, [4]Başkent Üniversitesi, Adana Araştırma ve Uygulama Merkezi, Fizyoloji Bilim Dalı, Ankara*

Orak hücre hastalığı bir homozigot hemoglobin S hastalığıdır. Hemoglobin yapısını oluşturan globulin proteini'nin beta zinciri için gerekli 11. kromozomda oluşan bir nokta mutasyonu sonucunda 6. pozisyonda yer alması gereken valin amino asiti yerine glutamin'in yerleşmesi ile oluşur. Kronik hemoliz, ağrılı krizler, kanda artmış yangı maddeleri ve endotelyal hücrelerin aktivasyonu sonucunda pıhtılaşmaya yatkınlık ve organ hasarı gelişen bir multisistem hastalığı olarak değerlendirilir.

Homozigot hemoglobin E hastalığında ise 26. pozisyonda glutamik asit yerine valin gelmektedir. Ancak hastalık seyri belli belirsiz ağrılar dışında normal kişilerden farklı değildir. Gebelik gibi normal fizyolojinin değiştiği durumlarda hemoliz gelişir. Bugüne kadar ven ve arterleri içeren vasküler olaylar bakımından her iki hastalık tipini karşılaştıran bir çalışmaya rastlanmamıştır. Bu çalışmada homozigot hemoglobin S ile hemoglobin E hastalığı olan hastalarda gelişen vasküler olayların sıklığının karşılaştırılması amaçlanmıştır.

Çalışma planını tek merkezli, kesitsel ve retrospektif bir çalışma oluşturdu. Çalışma gruplarını 2003 ve 2013 yılları arasında takip edilen yaş aralığı 19-54 yıl olan homozigot hemoglobin S hastalığı tanılı 94 olgu (Grup A) ile yaş aralığı 18-60 yıl olan hemoglobin E hastalığı tanısı almış 17 hasta (Grup B) oluşturdu. Veriler önceden yetkilendirilmiş ve doğrulanmış Hastane Bilgi Yönetim Sisteminde (2012 ve öncesinde Avicenna, 2013 ve sonrasında ise Nucleus versiyon 9.6.37, Monad, Ankara, Türkiye) hemoglobinopatiler için oluşturulmuş modülden toplandı. Bir Kayıt Denetleme Grubu veri bütünlüğünü kontrol etti. Arteriyel olaylar grup A'da %4.2 ile küçük damar ve mikrovasküler hastalık bulguları (serebrovasküler olaylar, akciğer enfarktları) olarak gözlenirken, grup B'de orta ve büyük damar problemleri (Abdominal orta darlığı, periferik damar hastalığı, prematüre koroner damar hastalığı) olarak %23.5 oranında olduğu görüldü.

Venöz olaylar (pulmoner emboli, jugular ven trombozu, extremitelerde derin ven trombozu) yönünden gruplar arasında önemli fark bulunmadı (Grup A %4.2 ye karşılık Grup B %5.8). Bu bulguların yaş, kriz sıklığı ve aspirin kullanımı yönünden bağımsız olduğu anlaşıldı. Grup A da pulmoner emboli gelişen bir olguda gebeliğin olması, grup B de ise premature koroner olay gelişen bir olguda ailesel hipertrigliseridemi olması dikkate alındı.

Sonuç olarak, orak hücre hastalığında venöz tromboz iyi bilinen bir yan etki olmasına karşılık, homozigot hemoglobin E hastalığında orta çaplı ve büyük arter

hastalığına belirgin eğilim olması dikkat çekici bulundu. Koruma amaçlı ilaç kullanımı ve girişimsel tanı yöntemlerinin zamanında uygulanmasına dikkat çekildi.

Anahtar kelimeler: Orak hücre anemisi, vasküler sorunlar

Abstract: 0139 P-160

SAMSUN İLİNDEKİ GEBELERDE B12 VİTAMİNİ EKSİKLİĞİNİN SIKLIĞI. Ebru Yılmaz Keskin[1], Başar Demir[2], Mahir İğde[3], Banu Gülcan Öksüz[3]. *[1]Samsun Eğitim ve Araştırma Hastanesi, Pediatrik Hematoloji ve Onkoloji, Samsun, [2]Ondokuz Mayıs Üniversitesi, Aile Hekimliği Anabilim Dalı, Samsun, [3]Samsun Eğitim ve Araştırma Hastanesi, Çocuk Sağlığı ve Hastalıkları, Samsun*

Amaç: B12 vitamini eksikliği, süt çocukluğu döneminde ağır demiyelinizan santral sinir sistemi bozukluğuna neden olabilir. Olguların çoğu, B12 vitamini depoları yetersiz annelerden doğan ve sadece (ya da ağırlıklı olarak) anne sütü ile beslenen bebeklerdir. Yenidoğan bebeklerde, B12 vitamini durumunun temel belirleyicisi, annenin B12 deposunun durumudur. Bu nedenle, çalışmamızda, bölgemizdeki term gebelerde B12 vitamini durumunu değerlendirmeyi amaçladık.

Materyal-Metod: Toplam 62 gebe kadında, doğumdan 1-24 sa önce rutin tetkiklere ek olarak serum B12, folat ve plazma homosistein değerleri ölçüldü. Ayrıca, B12 eksikliği bulgusu olan annelerin yenidoğan bebekleri değerlendirilmek üzere çocuk hematolojisi polikliniğine yönlendirildi.

Bulgular: 36 (%58,1) gebe kadının serum B12 değeri düşük (<200 pg/ml) bulundu. Plazma homosistein (ortalama±SD) 6,82±2,38 µmol/L olarak hesaplandı. Annesinin serum B12 değeri doğum öncesinde düşük bulunan 36 yenidoğandan 20'si değerlendirildi. 4 bebekte plazma homosistein ölçülemedi. Kalan 16 yenidoğan bebeğin 13'ünde, düşük serum B12 (<259 pg/ml) ve yüksek plazma homosistein (>9,99 µmol/L) birlikteliği mevcuttu. Değerlendirilen 20 yenidoğanın tamamının fizik muayene bulguları normaldi. B12 replasmanı sonrasında tüm olgularda serum B12 ve plazma homosistein değerleri normal olarak bulundu.

Tartışma: Samsun ve çevresindeki yenidoğanlarda, annedeki eksikliğe ikincil B12 vitamini eksikliği, düşünüldüğünden daha sık olabilir. Geniş ölçekli tarama çalışmaları ile bu durumun prevalansı daha hassas şekilde belirlenebilir ve koruyucu önlemlerin daha etkili şekilde alınması sağlanabilir.

Anahtar kelimeler: B12 vitamini, Maternal, Yenidoğan

Abstract: 0126 P-161

MANİSA İLİNDE SAĞLIKLI BİREYLERDE NORMAL HEMOGRAM DEĞERLERİ. Emine Aygör Kabasakal[1], Ülkü Ergene[2]. *[1]Çaldıran Devlet Hastanesi, İç Hastalıkları Kliniği, Van, [2]Şifa Üniversitesi Tıp Fakültesi, Hematoloji Bilim Dalı, İzmir*

Son 20-30 yılda geliştirilen tam kan sayım (TKS) cihazları yaygın olarak kullanılmakta ve bu cihazlar sayesinde birçok hastalıkla ilgili anormal parametreleri görmek ve yakalamak mümkün olmaktadır. Elde edilen sonuçların değerlendirilmesinde normal referans değerlerin bilinmesi önemlidir. Normal hemogram değerlerini etkileyen bir çok neden bulunmakta olup, bu değerler ırka, cinsiyete, topluma ve yaşanılan bölgeye bağlı olarak büyük değişimler göstermektedir. Birçok ülkede kendi referans hemogram değerlerini oluşturabilmek amacıyla çalışmalar yapılmıştır. Bu çalışmaların referans değerlerinin birbirinden farklı olması ülkemizde de farklı sonuçlar elde edilebileceğini düşündürmektedir. Bu nedenle ülkemize bakacak olursak, hemogram verilerinin normal referans değerleri ile ilgili olarak yeterli sayıda çalışmaya rastlanmamıştır.

Manisa ilinde yaşayan 18-70 yaş arası sağlıklı erişkin gönüllü, 813'ü kadın ve 562'si erkek olmak üzere toplamda 1375 kişi alındı. Çalışmaya katılanların her biri için hemogram ve B12, folik asit, ferritin değerleri çalışıldı. B12, folik asit ve/veya ferritin değerleri düşük olan bireyleri dışlanarak geriye kalan 363'ü kadın ve 351'i erkek toplam 714 kişinin hemogram değerleri incelendi.

18-70 yaş arası erkeklerin hemogram değerleri incelendiğinde; 0rtalama RBC; 5,02±0, 408x1012/L, Hb; 15,39±1,067gr/dl, Hct(%) 44,69±3,2, PLT; 232,7±47,86 x10^9/L, PCT (%); 0,223±0,04, MCV; 89,1±4,88 fl, MCH; 30,7±1,95pg, MCHC; 34,4±1,06gr/dl, RDW;13,15±0,9fl, WBC; 7,794±1,723x10^9/L, nötrofil (%); 58,6±10,1, lenfosit (%);30,4±7,1, monosit (%); 7,86±4,9, eozinofil (%); 2,5±1,7, bazofil (%);0,8±2,49 olarak bulundu.

18-70 yaş arası kadınların hemogram değerleri incelendiğinde ise, ortalama RBC; 4,41±0,3689 x1012/L, Hb; 13,26±1,068 gr/dl, Hct (%); 38,82±3,08, PLT; 254±56,12x10^9/L, PCT (%); 0,244±0,0488, MCV; 88,2±4,92 fl, MCH; 30,1±1,972 pg, MCHC; 34,1±0,921 gr/dl, RDW; 13,41±1,778 fl, WBC; 7,765±1,889 x10^9/L, lenfosit (%); 30,10±7,137, monosit (%); 7,0±3,7, nötrofil (%); 60,3±8,917, eozinofil (%); 1,99±1,918, bazofil (%); 0,7±1,33 olarak bulundu.

Tablo 1. B12, folik asit ve ferritin değerleri düşük olmamak şartıyla, erkeklerin hemogram değerleri

		RBC	Hb	Hct	PLT	PCT	MCV	MCH	MCHC	RDW	MPV	PDW
N		351	351	351	351	351	351	351	351	351	351	351
Mean		5,02	15,39	44,69	232	,223	89,1	30,7	34,4	13,15	9,65	16,3
Median		5,00	15,4	44,7	233	,219	89,2	30,8	34,3	13	9,6	16,3
Std. Sapma		,408	1,067	3,2	47,86	,0442	4,88	1,95	1,063	,907	1,066	,563
Minimum		3,90	11,4	27,4	75	,09	61,4	18,9	28,8	11,9	7,2	14,1
Maximum		6,79	18	52,6	360	,371	109,1	41,7	41,4	22,2	13,7	19,3
Persentil	2,5	4,18	13,18	38,18	148	,151	81,1	27,5	32,4	12,1	7,9	15,5
	5	4,37	13,68	39,72	163	,157	82,6	27,9	32,9	12,2	8,1	15,8
	95	5,66	17,4	50,14	321	,305	96,9	33,4	36	14,54	11,6	17,3
	97,5	5,88	17,7	51,24	335,6	,324	98,0	33,8	36,2	15,32	12,4	17,6

		WBC	Lenfosit (%)	Monosit (%)	Nötrofil (%)	Lenfosit Sayısı	Monosit Sayısı	Nötrofil Sayısı	Eozinofil (%)	Bazofil (%)	Bazofil Sayısı	Eozinofil Sayısı
N		351	351	351	351	351	351	351	351	351	351	351
Mean		7,794	30,12	7,86	58,6	2,303	,632	4,600	2,5	0,8	,056	,190
Median		7,600	30,4	6,9	59,0	2,200	,500	4,400	2,1	0,4	0	,170
Std. sapma		1,723	7,15	4,96	10,15	,847	,586	1,476	1,736	2,49	,200	,146
Minimum		1,950	6,8	1,0	8,7	,500	,100	1,000	0	0	0	0
Maximum		15,800	46,5	58,3	82,5	4,300	6,700	12,300	11,2	38,1	2,600	,980
Persentil	2,5	4,880	15,84	3,84	30,08	1,232	,200	2,080	,28	0,08	0	0
	5	5,400	17,9	4,2	41,36	1,400	,300	2,540	0,5	0,1	0	0
	95	10,600	42	13,18	72,68	3,516	1,100	7,440	6,14	2,28	,200	,500
	97,5	11,560	44,5	21,6	76,64	3,820	1,620	7,700	6,82	3,88	,400	,590

Tablo 2. 18-70 yaş arası 363 kadının hemogram değerleri

		RBC	Hb	Hct	PLT	PCT	MCV	MCH	MCHC	RDW	MPV	PDW
N		363	363	363	363	363	363	363	363	363	363	363
Mean		4,41	13,26	38,82	254	,244	88,2	30,1	34,1	13,41	9,74	16,3
Median		4,39	13,2	38,8	247	,236	88,8	30,3	34,2	13,1	9,7	16,2
Std. Sapma		0,369	1,068	3,08	56,12	,0488	4,92	1,972	,921	1,778	1,236	,552
Minimum		3,52	8,7	26,8	125	,138	63,6	20,2	31,0	11,5	7,0	14,9
Maksimum		5,72	17,1	48,4	459	,421	101,9	35,0	36,3	29,1	16,1	18,7
Persentil	2,5	3,75	11,30	33,2	155,1	,153	77,7	25,4	32,3	11,8	7,6	15,5
	5	3,82	11,8	34,5	171,4	,159	80,1	26,9	32,6	12,1	7,9	15,6
	95	5,05	15,1	44,1	348,6	,336	95,3	32,7	35,7	15,26	11,8	17,3
	97,5	5,26	15,59	44,96	374,7	,360	96,2	33,4	35,8	16,04	12,4	17,4

		WBC	Lenfosit (%)	Monosit (%)	Nötrofil (%)	Lenfosit Sayısı	Monosit Sayısı	Nötrofil Sayısı	Eozinofil (%)	Bazofil (%)	Bazofil Sayısı	Eozinofil Sayısı
N		363	363	363	363	363	363	363	363	363	363	363
Mean		7,765	30,10	7,0	60,3	2,295	0,538	4,727	1,99	0,7	0,438	0,154
Median		7,500	30,5	6,6	60,0	2,200	0,500	4,400	1,6	0,5	0	0,100
Std. sapma		1,889	7,137	3,70	8,917	0,6716	0,323	1,555	1,918	1,33	0,1048	0,152
Minimum		2,500	7,4	1,0	2,3	0,500	0,100	2000	0	0	0	0
Maksimum		14,300	51,8	54,5	87,9	5,350	4,300	9,800	27,3	17,5	1,300	2,000
Persentil	2,5	4,810	17,03	3,6	42,0	1,210	0,260	2,391	0,3	0,1	0	0
	5	5,120	18,12	4,1	44,98	1,400	0,300	2,700	0,4	0,2	0	0
	95	11,100	42,9	10,7	73,98	3,460	0,800	7,000	4,74	1,5	0,100	0,400
	97,5	12,270	44,18	11,8	76,18	3,868	1,000	8,590	6,16	2,29	0,200	0,500

Araştırmamızda PLT, PCT, RDW, nötrofil(%) değerleri kadınlarda erkeklerden anlamlı olarak daha yüksek bulunurken, Hb, RBC, Hct, MCV, MCH, MCHC, monosit yüzdesi ve sayısı, eozinofil yüzdesi ve sayısı ise erkeklerde kadınlardan anlamlı olarak daha yüksek bulundu ($p<0.05$). Bu sonuçlar dünyada yapılan sonuçlarla uyumludur. Diğer hemogram parametrelerinde erkekler ile kadınlar arasında anlamlı farklılık görülmedi.

Dünya Sağlık Örgütü (DSÖ) erkekler için 13 gr/dl altını anemi kabul ederken, çalışmamızda Hb;15,39±1,067 gr/dl değerlerini elde ettik. Bölgemizde erkekler için anemi sınırının 13 gr/dl değerinin üzerinde 14gr/dl olarak kabul edilmesinin daha doğru olacağı kanaati edindik.DSÖ kadınlar için 12 gr/dl altını anemi kabul ediyor, çalışmamızda Hb; 13,26±1,068 gr/dl, değerlerini elde ettik, DSÖ önerisi ile uyumlu bulduk.

Anahtar kelimeler: normal hemogram değerleri, hemogram değerleri referans aralıkları, hemoglobin

Abstract: 0253 P-162

TALASEMİLİ HASTADA DEFERASİROXA BAĞLI DİFFUZ MEZANGİOPROLİFERATİF GLOMERULONEFRİT.

Emine Zengin[1], Mehmet Baha Aytaç[2], Meriban Karadoğan[1], Kenan Bek[2], Nazan Sarper[1]. *[1]Kocaeli Üniversitesi Tıp Fakültesi, Çocuk Hematoloji, Kocaeli, [2]Kocaeli Üniversitesi Tıp Fakültesi Çocuk Nefroloji, Kocaeli*

Giriş: Kronik kan transfüzyonlara bağlı demir yükü talasemili hastalarda en önemli morbidite ve mortalite nedenidir. Parenteral demir şelatörü olan desferioksaminin kullanılmaya başlaması ile hastaların yaşam süreleri uzadı, fakat haftada 4-5 gün subkutan uzun süreli infuzyon nedeniyle hasta uyumu kötü olan ilacın etkisi beklenilen kadar olamadı. Oral şelatörlerden deferipron ve deferasiroxun 2000'li yılların başında kullanılmaya başlandı. Deferasirox ilk kullanıma çıkarken başlıca yan etkileri sindirim sistemi problemleri, cilt döküntüsü ve hafif geçici kreatinin yüksekliğiydi. Şimdiye kadar akut interstisial nefrit, renal tubuler asidoz, böbrek fonksiyonlarında azalmadan ölümcül akut böbrek yetmezliğine kadar birkaç böbrek toksisitesine ait bildiri yapıldı. Hastamız deferasiroxun böbrek toksisitesi olarak bildirilen diffuz mezangioproliferatif glomerulonefritli(MPGN) ilk olgudur.

Olgu: Talasemi major tanısı ile izlenen, 1,5 yıldır 3-4 haftada bir eritrosit transfüzyonu alan ve 3 aydır deferasirox 30 mg/kg/gün kullanan 31 aylık kız hasta bir gündür devam eden idrar renginde koyulaşma, karın ağrısı ve ateş şikayeti ile başvurdu. Ateşi 37°C, KTA 118/dk, solunum hızı 30/dk tansiyonu 90/50 mmHg olan hastanın genel durumu iyi, aktif, sistem muayeneleri doğaldı. Hb 10,2 gr/dl, MCV 80,6 fL, lökosit 11200/mm^3, nötrofil 5490/mm^3, trombosit 254000/mm^3, CRP 7,38 mg/dl, periferik yaymasında hemoliz bulgusu gözlenmedi. İdrarı bulanık, pH 6, dansite 1020, kan pozitif, protein 200 mg/dl, nitrit negatif, idrar sedimentinde bol dismorfik eritrosit izlenen hastanın elektrolitleri, böbrek ve karaciğer fonksiyon testleri normaldi. Üriner sistem grafisi ve ultrasonografisi normal olan hastanın idrar kültüründe üreme olmadı. Dört gün sonra hastanın hematürisi düzeldi. 24 saatlik idrar incelemesinde nefritik düzeyde proteinüri saptanırken hematürisi düzeldikten sonra proteinürisinin de gerilediği görüldü (sırasıyla 230 ve 15,4 mg/dl), hiperkalsiüri ise saptanmadı. Ayaktan izlenen hastanın 10 gün sonra hematürisi tekrarlaması üzerine hastaneye yatırıldı. Günlük idrar sedimentinde bol dismorfik eritrositler mevcut, spot idrar protein/kreatinin oranları 0,9-6,3 arasında saptandı. Trigliserid 203 mg/dl, total kolesterol 219 mg/dl, LDL 127 mg/dl, HDL 51 mg/dl bulunan hastanın ferritini 1119 ng/dl, retikulosit 65000/mm^3, haptoglobulin:128, direkt coombs, ANA ve anti dsDNA negatif, kan gazında pH:7,4 PCO2:34,9 HCO3:21,4 geldi. Tubuler fosfor reabsorbsiyonu %87 hesaplandı. Batın tomografisinde üriner sisteme ait patoloji bulunmadı. Hematüri ve proteinürinin demir şelatörüne bağlı olabileceği düşünülerek deferasiroxu kesildi. Takibinde ara ara makroskobik hematürilerinin olması ve proteinürinin eşlik etmesi nedeniyle yapılan böbrek biyopsisi diffüz MPGN olarak yorumlandı. Ferritini 1845 ng/dl olan hastaya deferoksamin 40 mg/kg/gün haftada 4-5 gün başlandı. ACE inhibitörü ve tuz kısıtlı diyet önerildi. 2 ay sonraki kontrolunde hematürisi yok, proteinürisi azalmıştı.

Anahtar kelimeler: talasemi, deferasirox, renal toksisite

Abstract: 0674 P-163

BETA TALASEMİ HASTALARINDA HEPSİDİN SENTEZİNİN DEMİR YÜKÜ ÜZERİNE ETKİSİ.

Volkan Karakuş[1], Ayşegül Uğur Kurtoğlu[2], Erdal Kurtoğlu[3]. *[1]Muğla Sıtkı Koçman Üniversitesi Eğitim Araştırma Hastanesi, Hematoloji Kliniği, Muğla, [2]Antalya Eğitim Araştırma Hastanesi, Biyokimya Kliniği, Antalya, [3]Antalya Eğitim Araştırma Hastanesi, Hematoloji Kliniği, Antalya*

Giriş: Beta talasemi, Akdeniz ülkelerinin önemli bir halk sağlığı sorunudur. Ülkemizde genel taşıyıcılık oranı %2,1 olup Sağlık Bakanlığı ve Ulusal Hemoglobinopati Konseyi'nin verilerine göre son beş yılda belirlenen oranlar bölgelere göre %0,7-13,1 arasındadır. Yaşam, tanıyı izleyen, ömür boyu 2-3 haftada bir uygulanan kan transfüzyonlarına ve yaklaşık 2-2,5 yaşında başlanan demir bağlayıcı tedaviye bağlıdır. Hastalarda mortalite ve morbiditeyi beliryen en önemli durum hastadaki demir yüklenmesi ve oluşturduğu doku hasarıdır

Materyal-Metod: Bu çalışmaya, hemosiderozis nedeni ile şelatör tedavisi alan, herhangi bir düzeyde böbrek yetmezliği olmayan ve çalışmada bilgilerinin kullanılmasına izin veren 109 hasta dahil edildi. Hastaların kan sayımları, laboratuvar testleri, ferritin seviyeleri kaydedildi. Hastaların hepsidin seviyeleri Wuhan Eiaab Science Co. Ltd şirketine ait Human Hepcidin Kit (catalog no:E1979h) ile bakılarak ng/ml cinsinden sonuç alındı. Hastaların doku demir yükü karaciğer ve kalp için MRI ile standardize edilmiş T2* ve R2 değerleri kullanıldı.

Bulgular: Çalışmaya alınan 109 hastanın 50'si erkek 50'u bayandı ve yaş ortalamaları 22 olarak saptandı. Ek hastalık olarak en sık osteoporoz ve hipotrodi saptandı. En sık genetic mutasyon %49,1 ile IVS.I.110.G>A mutasyonuydu. Kalp ve karaciğerdeki hasar durumu hastaların tanılarına göre değerlendirildiğinde kardiyak etkilenme sadece talasemi majörlü hastalarda görülürken, karaciğerdeki demir yüklenmesine bağlı olan hasar talasemi majör grubunda daha şiddetli olmakla birlikte tüm tanı gruplarında izlendi. Hastalar, kalp dokusunda hasar gelişen ve gelişmeyenler olmak üzere iki gruba ayrıldıktan sonra gruplar arasında yaş, ferritin, hepsidin düzeyi ile karşılaştırıldığında gruplar arasında ferritin seviyesi ve yaş açısından anlamlı düzeyde fark varken, hepsidin seviyesi açısından anlamlı farklılık saptanmadı.

Tartışma: Transfüzyon bağımlı olan talasemi hastalarında demir birikimi önemli bir sorundur. Tedavide kat

edilen yollar ve yeni çıkan ilaçlar hala bu konuda tam bir tedavi başarısına ulaşamamıştır. Bunun en önemli nedenlerinden biri yapılan tarnasfüzyonlarla aktarılan demir iken diğer bir önemli noktada hastalarda artmış intestinal demir emilimidir. Bu artmış emilimin en önemli nedeni olan hepsidin seviyelerindeki düşüklüktür. Bunu ortadan kaldırabilmek için hastalarda hipoksi ve inefektif eritropoezi azaltmak için uygun transfüzyonları yapmak ve hasta uyumunu arttırmak önemlidir.

Anahtar kelimeler: Beta Talasemi, Hepsidin, Demir

Abstract: 0421 P-164

ANTAKYA DEVLET HASTANESİ'NE BAŞVURAN ÇOCUKLARDA ANEMİ NEDENLERİ VE ANEMİ OLMAKSIZIN DEMİR EKSİKLİĞİ HIZLARI.

Şule Ünal[1], Turan Bayhan[1], Harika Eskici[2]. *[1]Hacettepe Üniversitesi, Pediatrik Hematoloji Bilim Dalı, Ankara, [2]Antakya Devlet Hastanesi, Pediatri Kliniği, Hatay*

Amaç: Anemi, çocukluk çağının sık sağlık problemlerinden biri olup, büyüme geriliği, artmış enfeksiyonlara yatkınlık gibi ciddi sorunlara neden olmaktadır. Demir eksikliği, en sık anemi yapan neden olup halen halk sağlığı sorunu olma özelliğini korumaktadır. Ancak, demir eksikliği çocukluk çağı anemilerindeki tek nutrisyonel neden olmayıp, başka nutrient eksiklikleri de anemiye neden olabilmektedir. Ayrıca, bu nutrient ve eser elementlerin eksiklikleri anemiye yol açmaksızın da görülebilir. Öte yandan, bu eksikliklerin düzeltilmesi kolaydır. Çalışmamızda, Antakya Devlet Hastanesi'nin ayaktan hasta polikliniğine başvuran 600 pediatrik ya da adolesan hastada demir eksikliği, demir eksikliği anemisi, vitamin B12 eksikliği ve kombine demir-vitamin B12 eksikliklerinin sıklıkları analiz edilmiştir.

Yöntem-Gereçler: Şubat 2011 ve Ağustos 2011 tarihleri arasında çocuk kliniğine başvuran hastalardan hemoglobinopati hastası ya da başka bir kronik hastalığı olan hastalar ve 6 aydan küçük çocuklar dışlanarak örneklem oluşturulmuştur. Çalışma grubundaki hastaların 433'üne HPLC ile hemoglobinopati taşıyıcılığı taraması uygulanmıştır.

Bulgular: Hastaların ortalama yaşları 84.5±51.3 aydır (6-106). Çalışılan hastaların 27'si (%6.2) β-talasemi taşıyıcısı, 15'i (%3.5) orak hücre taşıyıcısı olark bulunmuştur. Hb C, Hb D ve Hb E taşıyıcılıkları sırasıyla %0.46, %0.23 ve %0.23 olarak izlenmiştir. Anemi sıklığı %16.6 olarak bulunmuştur. Anemik hastaların ortalama Hb düzeyi 10±0.95 g/dl'dir (5.4-10.9). Demir eksikliği, aneminin en sık altta yatan nedeni olarak saptanmıştır (%73.9). Çalışma grubundaki hastaların 246'sında (%44.4) demir eksikliği gözlenmiştir. Vitamin B12 durumu test edilen 518 hastanın 76'sında (%14.7) vitamin B12 eksikliği görülmüştür. Demir eksikliği olan hastaların %72.3'ünde yaşa ve cinse göre hemoglobin değerleri normal olup, hasta anemik değildir. Yaşlara göre anemi ve nedenlerinin dağılımı Tablo 1'de özetlenmiştir.

Sonuçlar: Ülkemizde 2004'den bu yana "Demir gibi Türkiye" program ile 4-12 arası profilaktik tedavi uygulaması yapılmaktadır. Buna rağmen ilk 2 yaşta demir eksikliği sıklığı %70.9 olarak bulunmuştur. Çalışmamız 2011 yılında, aile hekimliği sistemi henüz tam oturmadan gerçekleştirilmiştir. Aile hekimliği sistemi sonrası dönem için benzer bir çalışmanın tekrar yapılması önerilebilir.

Anahtar kelimeler: Anemi, demir, vitamin B12

Tablo 1. Yaşlara göre anemi ve nedenlerinin dağılımı

Yaş grubu	*Hasta sayısı*	*Anemi n (%)*	*Demir eksikliği anemisi n (%)*	*Anemi olmaksızın demir eksikliği n (%)*	*Demir eksikliği (anemi ile birlikte ya da tek başına) n (%)*
6 ay-2 yaş	86	41 (47.6)	31 (36)	30 (34.8)	61 (70.9)
2 - 5 yaş	133	27 (20.3)	20 (15)	50 (37.6)	70 (52.6)
6 - 10 yaş	182	17 (9.3)	12 (6.5)	50 (27.4)	62 (34)
> 10 yaş	153	7 (4.5)	5 (3.2)	48 (31.3)	53 (34.6)

Abstract: 0143 P-165

İKİ YAŞINDAKİ BİR ÇOCUKTA UYGUNSUZ ŞARTLARDA SAKLANMIŞ SEBZE (KARA LAHANA) TÜKETİMİ SONRASINDA YAŞAMI TEHDİT EDEN METHEMOGLOBİNEMİ.

Özlem Çakmak Yılmaz[1], Ebru Yılmaz Keskin[2], Ayhan Yiğithan[1], Mahmut Keskin[3]. *[1]Kadın Doğum ve Çocuk Hastalıkları Hastanesi, Çocuk Sağlığı ve Hastalıkları, Samsun, [2]Samsun Eğitim ve Araştırma Hastanesi, Pediatrik Hematoloji ve Onkoloji, Samsun, [3]Samsun Eğitim ve Araştırma Hastanesi, Pediatrik Kardiyoloji, Samsun*

Giriş: Edinsel methemoglobinemi en sık olarak, lokal anestetik ilaçlar gibi belirli ajanların alımından ya da belirli ajanlarla temastan sonra görülmektedir. Ancak, sağlıklı bir beslenme için gerekli olan belirli sebzelerin alımından sonra da methemoglobinemi gelişebildiği bilinmektedir. Bu durum, özellikle yeşil yapraklı sebzelerle hazırlanan yemekler, uzun süreli olarak uygunsuz koşullarda saklanırsa ortaya çıkabilir. Sebzelerin yüksek nitrat ve nitrit içeriği, methemoglobinemi geliştirme potansiyellerinden sorumlu tutulmaktadır.

Olgu: İki yaşındaki Down sendromlu bir kız çocuğu, beslenmeden yaklaşık 1 sa sonra gelişen santral siyanoz nedeniyle başvurdu. Aspirasyon veya ilaç alımı hikayesi mevcut değildi. Olgunun, 3 gün önce pişirilen, buzdolabında (+4 oC) saklanan, ancak başvuru gününde birkaç sa süreyle oda sıcaklığında bekletilmiş olan kara lahana çorbası tükettiği öğrenildi. Ailede başka hiçkimsenin aynı gıdayı tüketmediği ve benzer şikayetlerinin olmadığı bilgisi alındı. Venöz kan gazı tetkikinde, metabolik asidoz, methemoglobinemi (methemoglobin oranı: %62) ve laktik asidoz saptanan olguya intravenöz askorbik asit verildi. Siyanozu düzelen ve methemoglobin oranı normale gerileyen hasta taburcu edildi.

Sonuç-Tartışma: Besin alımı sonrasında methemoglobinemi gelişimi nadir olarak bildirilmiş olmasına rağmen, yaşamı tehdit eden bu durumun erken dönemde tanınması ve tedavi edilmesi önemlidir. Özellikle yeşil yapraklı sebzelerle hazırlanmış olan gıdaların, 12 saatten daha uzun süre oda sıcaklığında (hatta buzdolabı raf sıcaklığında) bekletilmesi, gıdalarda nitrit oluşumunu arttırarak methemoglobinemi gelişimine neden olabilir. 3-6 aydan küçük bebeklerde risk daha fazla olmakla beraber, yaşı daha büyük olan çocuklar da bu durumdan etkilenebilir.

Anahtar kelimeler: Methemoglobinemi, Sebze, Nitrat

Abstract: 0266 P-166

ANEMİ VE AKUT FAZ REAKTANLARI YÜKSEKLİĞİ İLE BAŞVURAN VE TAKAYASU ARTERİTİ TANISI ALAN BİR OLGU. Zülfükar Gördü[1], Esra Pekpak[1], Suat Fitöz[2], Dilber Talia İleri[1], Elif Ünal İnce[1], Haşim Hüsrevşahi[3], Mehmet Ertem[1], Leyla Zümrüt Uysal[1]. *[1]Ankara Üniversitesi Tıp Fakültesi, Çocuk Hematoloji ve Onkoloji Bilim Dalı, Ankara, [2]Ankara Üniversitesi Tıp Fakültesi, Radyoloji Anabilim Dalı, Ankara, [3]Bozok Üniversitesi Tıp Fakültesi, Çocuk Sağlığı ve Hastalıkları Anabilim Dalı, Yozgat*

Vaskülit, dokuda iskemi ve nekroz ile seyreden kan damarlarının inflamasyonudur. Sınıflandırılmasında EULAR/PRINTO/PReS Kriterleri kullanılmaktadır (Tablo 1). Büyük çaplı damarları etkileyen Takayasu arteriti, genç yetişkinlerin hastalığı olup çocukluk çağında üçüncü en sık gözlenen vaskülit tipidir. Burada; anemi ve akut faz reaktan yüksekliği ile başvuran ve takayasu arteriti tanısı alan hastamızı sunuyoruz. 17 y kız hastanın öyküsünden, 6 ay önce halsizlik, kilo kaybı ve baş dönmesi şikayeti ile dış merkeze başvurduğu, anemi, yüksek CRP ve sedimantasyon hızı (ESR) nedeni ile maligniteden şüphelenilerek hastanemize sevk edildiği öğrenildi. Fizik muayenesinde; tansiyon arteriyel ekstremiteler arasında farklılık göstermiyordu. Sol aksiller 1x1 cm ağrılı LAP mevcuttu. Hb: 8,9 gr/dl; MCV: 75,4 fL; RDW: %17,7, BK: 9.300/mm^3, Tromb: 543.000/mm^3; CRP: 58,5 mg/L ve ESR: 124 mm/saat bulundu. Mikrositik anemisi olan hastada Ferritin: 64 ng/mL, SDBK: 306 mcg/dL, serum demiri 17 mcr/dL, TS:%6 tespit edildi. Kanama öyküsü yoktu. Çöliak antikorları negatif geldi ve Hb elektroforezi normaldi. Mikrositik aneminin hem kronik enflamasyon ve hem de demir eksikliğine bağlı olduğu düşünüldü. Mevcut sol aksiller lenfadenitine yönelik oral antibiyotik verildi ve 1 ay sonraki kontrolünde; lenfadenitinin kaybolmasına rağmen anemi ve akut faz reaktan yüksekliği devam ediyordu. Maligniteyi değerlendirilmek amacı ile yapılan kemik iliği aspirasyonu normal bulundu. AC BT'de distal arkus aort ve iliak bifurkasyon arasında büyük damarlarda, renal arter ve superior mezenterik arterin proksimalinde kalınlaşma saptandı ve bulgular aortitis olarak değerlendirildi. Etyolojiye yönelik bakılan enfeksiyöz ajanlar (sifiliz, CMV, stafilokok, trepanoma, shigella, herpes ve tüberküloz) negatif bulundu. Çocuk Romatoloji kliniği ile yapılan ortak değerlendirme SLE, temporal arterit ve Behçet hastalığı ile uyumlu bulgu yoktu, ANA,ANCA ve Anti-dsDNA negatif bulundu. Konjenital aortitis nedeni olabilecek Marfan ve Ehler-Danlos Snd. vb bağ dokusunu hastalıkları, aort koarktasyonu gibi konjenital kardiyak malformasyonlar dışlandı. MR anjiyografide arcus-inen-abdominal aorta, bilateral renal arter ve sağ aksesuar renal arterde darlık ve kalınlaşma görüldü. Hastada EULAR / Printo / Pres kriterlerine göre Takayasu arteriti tanısı konuldu. Antiinflamatuvar ve immunosupresif tedavi olarak prednizolon (1 mg/kg/gün) ve methotrexate (15 mg/m^2/hafta) başlandı. Tedavi sürecinde Hb değerleri yükseldi ve akut faz reaktanları normal sınırlara indi (Tablo 2). Hastamız halen asemptomatiktir ve düzenli tedavi ve kontrollerine devam edilmektedir.Nedeni bilinmeyen kronik enflamasyon anemilerinde nadir de olsa vaskülitik sendromların altta yatan nedenlerden biri olabileceği akılda tutulmalıdır. Takayasu arteriti tanı ve tedavisi çocuklarda zorluklar gösterir. Olgumuz, hekim farkındalığını arttırmak, erken tanı ve daha iyi tedavi sonuçları sağlamak için yardımcı olabilir.

Anahtar kelimeler: Anemi, akut faz reaktan yüksekliği, takayasu arteriti

Tablo .1 EULAR/PRINTO/PReS Kriterleri

Çocukluk çağı takayasu arteriti sınıflandırılması:
*Aorta veya ana dalları ve pulmoner arterlerde tipik anjiografik anormallikler (zorunlu kriter)
Ek olarak: aşağıdakilerden biri:
1. nabız kaybı ve topallama
2. Herhangi bir ekstremitede kan basıncı farklılığı
3. Üfürüm
4. Hipertansiyon
5. Yüksek akut faz reaktanları

Tablo 2. Tedavi öncesi ve sonrası tam kan ve akut faz reaktanlarının seyri

Tedavi Zamanı	*Hb (gr/dl)*	*MCV (fL)*	*RDW (%)*	*PLT (mm3)*	*WBC (mm3)*	*ESR (mm/h)*	*CRP (mg/l)*
Öncesi	10.2	75.0	17.8	392.000	6.800	90	20
Başlangıç	9.8	76.2	20.6	364.000	6.500	50	10
1. Hafta	11.4	80.9	25.3	318.000	8.100	10	1.3
2. Hafta	12.1	84.8	27.7	278.000	15.000	12	<1
2. Ay	12.6	88.0	24.7	263.000	14.300	22	2.7
4. Ay	13,5	96.5	15.1	195.000	11.600	23	<1

Abstract: 0316 P-167

SICAK TİP OTO-İMMUN HEMOLİTİK ANEMİLİ HASTALARIMIZDA TEDAVİ SONUÇLARI. Gökhan Pektaş, Nihan Alkış, Gürhan Kadıköylü, İrfan Yavaşoğlu, Zahit Bolaman. *Adnan Menderes Üniversitesi Tıp Fakültesi, Hematoloji Bilim Dalı, Aydın*

Giriş: Oto-immun hemolitik anemiler (OİHA) antikor aracılıklı eritrositlerin yıkımı ile kendini gösteren hastalıklar gurubudur. Sıcak tip-OİHA'de steroid ilk sıra tedavi olup relaps/refrakter olgularda splenektomi, rituksimab ve immunsupresif ilaçlar etkili olmaktadır.

Amaç: Bu çalışmanın amacı sıcak tip-OİHA'li hastalarımızın tedavi sonuçlarını geriye dönük olarak incelemek idi.

Gereç-Yöntem: Kiniğimizde tanı koyularak tedavi edilen kronik lenfositik lösemiye bağlı olmayan 17 OİHA'li (11 kadın, 6 erkek, yaş ortalaması 59±16, yaş aralığı 20-77 yıl) hasta incelendi. Hastaların 6'sında (%35) hepatomegali ve 7'sinde (%41) splenomegali saptanırken lenfadenopati yoktu. %53'ünde yandaş hastalık vardı ve bunlardan en sık olanları diyabetes mellitus (%18) ve hipertansiyon (%12) idi. %64'ü primer iken sekonder olarak %12'şerinde sepsis ve operasyon (kardiyak by-pass ve kalça protez operasyonu), %6'şarında ilaç ve aktif-eş zamanlı meme kanseri saptandı. %88'inde Direk antiglobulin testi pozitifti. Hastaların başlangıçtaki ortalama hematolojik değerleri; hemoglobin düzeyleri 6.3±1.8 g/dL, lökosit sayısı 9250±4017/mm^3, trombosit sayısı 214294±99709/mm^3, eritrosit sedimentasyon hızı 81±38 mm/saat, retikülosit oranı %19±10, ortalama eritrosit hacmi 107±17 fL idi. Biyokimyasal ortalama değerleri; LDH 892±433 İÜ/l, AST 112±171 İÜ/L, ALT 76±148 İÜ/L, total bilirubin 4.7±2.6 mg/ dL saptandı. Hastaların tümüne ilk sıra tedavisi olarak 1 mg/kg metil prednizolon başlandı ve yanıta göre 2-3 ay içerisinde azaltılarak kesildi. Hastaların 14'ü (%82) steroid tedavisine tam/kısmi yanıt verdi. Steroide ortalama yanıt süresi 17±10 gün idi. Ortalama 13±17 (1-63 ay) aylık izlem süresince 14 hastanın 4'ünde (%29)

relaps (7, 9, 16 ve 48.ci aylar) ortaya çıktı. İkinci basamak tedavi olarak 3 (%18) hastaya intravenöz immunglobulin, 2 (%12) hastaya haftada bir toplam 4 kez 375 mg/m^2 rituksimab ve birer (%6) hastaya 3 mg/kg azatiyopürin ve 3 gün süre ile 1 g pulse metil prednizolon verildi. Üçüncü basamak tedavi şekilleri 2'şer (%12) splenektomi, rituksimab+siklofosfamid ve azatiyopürin ve bir (%6) hastada 1 g pulse siklofosfamid idi. Dördüncü basamakta 4 (%100) ve toplamda 6 (%35) hastaya splenektomi uygulandı. Biri birinci basamakta steroid tedavisine yanıt veren hasta böbrek yetersizliği ve pnömoniden, diğeri yanıtsız hasta böbrek yetersizliği ve aneminin progresyon nedeni ile toplam 2 (%12) hasta öldü. 2 hasta izlemden ayrılırken 13 (%76) hastada relaps olmaksızın yaşamlarını tam remisyonda sürdürmekteydiler.

Sonuç: Sıcak tip-OİHA'li hastalarımızda ilk basamakta steroid tedavisine iyi yanıt sağlanırken diğer sıra tedavilerde splenektomi dışında olumlu sonuçlar elde edilememektedir.

Anahtar kelimeler: Oto-immun hemolitik anemi, splenektomi, steroid

Abstract: 0320 P-168

BİR AİLEDE HEMOGLOBİN D VE ANORMAL BAZI ERİTROSİT İNDEKSLERİ. Zafer Bıçakçı. *Kafkas Üniversitesi Tıp Fakültesi, Çocuk Sağlığı ve Hastalıkları Anabilim Dalı, Çocuk Hematolojisi, Kars*

Normal hemoglobin zincirlerindeki amino asitlerdeki yer değişikliği, çeşitli füzyon ve mutasyonlarla ortaya çıkan anormal hemoglobinler Türkiye'de β-talasemi'den sonra en sık görülen hemoglobinopatilerdir. Hemoglobin sentezindeki kalıtsal anormallikler bir ya da daha fazla hemoglobin polipeptid zincirlerinin azalmış sentezine veya yapısal olarak anormal hemoglobin varyantlarına bağlı gelişir. Hemoglobinin yapısında bulunan globin zincirlerinin yapılarındaki aminoasit değişikliği ile anormal hemoglobinler veya hemoglobin varyantları oluşmaktadır. Bu değişim pek çoğunun fonksiyonunu değiştirmediği gibi klinik bir semptom da göstermemektedir. Ülkemizde belirlenen anormal hemoglobinlerden en önemlisi Hb S olup, daha az oranda Hb D Los Angeles (β-121) ve Hb O Arab (β-121) görülmektedir. Türkiye'de yapılan çalışmalarda bu oran %0.2 olarak bulunmuştur. HbD'ler alkali selüloz asetat elektroforezinde HbS ile birlikte, asidik sitrat agar elektroforezinde ise HbA ile birlikte göç etmektedirler. HbS'den ayırımı oraklaşma testi, asit pH'da yapılan agar jel elektroforezi, HPLC ve mutasyon analizleri ile yapılır. Ülkemizde ikinci en sık anormal hemoglobin HbD olmasına ve sıklıkla HbS ile karışmasına rağmen HbD ilgili yayınlara pek rastlayamadık. Eritrosit indekslerinin hemoglobin D homozigot ve heterozigotunda genellikle normal olduğu bildirilmektedir. Bu nedenle amacımız; hemoglobin eletroforez sonuçları yorumlanırken sıklıkla bahsedilen fakat yayını pek olmayan hemoglobin D tespit ettiğimiz bir ailenin anormal bazı eritrosit indeks ve periferik yayma bulgularını sunmaktır.

Olgu sunumu: Bir yaşında erkek hasta. Kliniğimize iştahsızlık ve solukluk şikayeti ile getirilen hastanın yapılan tetkiklerinde lökosit 13.3x10^3/µL, Hb 9.3g/dL, HCT %28.2, trombosit 475x10^3/µ, MCV 51 fL, MHC 17 pg, MCHC 33.2 g/dL, RDW %16.3, serum demiri 19µg/dL (60-180), SDBK 325µg/dL (155-355), ferritin 10.15 ng/mL olarak bulundu. Demir eksikliği anemisi ön tanısıyla yapılan periferik yaymasında çok sayıda hedef hücre gözlendi. Hemoglobin elektroforezinde HbA2%2.10, HbA%4.90, HbF%2.40, HbD%89.70 olarak bulundu. Anne ve babası birinci dereceden akraba (hala-dayı çocukları) olan hastanın yapılan aile taramasında annebaba, iki kardeş, babanın-annesinde ve annenin-babasında hemoglobin D taşıyıcılığı tespit edildi. Hastanın demir eksikliği tedavisi sonrası (6 ay) lökosit 13.58x10^3/µL, Hb14.7 g/dL, HCT %42.1, eritrosit 6.24x10^3/µL, trombosit 392x10^3/µL, MCV 67.5 fL, MHC 23.5 pg, MCHC 34.9 g/dL, RDW %14.1, serum demiri 45µg/dL, SDBK 325µg/dL, ferritin 33 ng/mL olarak tespit edildi.

Sonuç olarak; hemoglobin elektroforezinde (Hb S/HbD) birlikte hareket eden bu iki anormal hemolobinin ayırımında eritrosit indeksleri yardımcı olabilir. Anemi olmamasına rağmen MCV düşük ve periferik yaymada hedef hücre varsa HbD düşünülmelidir.

Anahtar kelimeler: hemoglobin D, hemoglobin S, hedef hücre

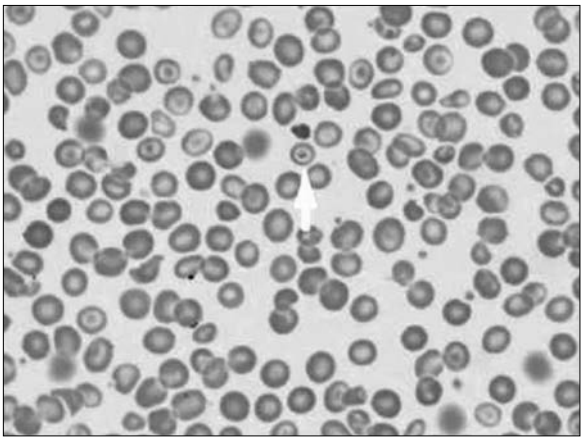

Şekil 1. Hastanın (homozigot) periferik yaymasında hedef hücreler

Tablo 1. Hasta ve ailesinin bazı hemogram değerleri

	Lökosit 103/µL	Hb g/dL	Hct %	Eritrosit 103/µL	Trombosit 103/µL	MCV fL	MHC pg	MCHC g/dL	RDW %	Ferritin ng/mL
Hasta* (1y erkek)	13.58	14.7	42.1	6.24	392	67.5	23.5	34.9	14.1	33
Abisi (8y)	7.0	14.3	42.6	6.05	567	62	23.6	38.0	14.1	73
Ablası (7y)	5.6	14.1	41.1	6.07	514	61	23.2	37.9	14.0	189
Babası	10.2	16.1	45.6	6.33	363	72	25.5	35.4	14.1	180
Annesi	10.1	15.9	44.9	5.86	428	77	27.1	35.4	13.8	190
Babaannesi	5.5	14.1	41.9	5.10	288	86	27.6	32.1	12.5	250
Annenin babası	7.95	15.9	46.3	5.88	267	78.7	27	34.3	13.3	238.5
Toplam		15.0	43.5	5.93	402.7	72.02	25.4	35.42	13.7	

*: Hastanın altı ay demir tedavisinden sonraki hemogram değerleri

Tablo 2. Hasta ve ailenin hemoglobinelektroforez bulguları

	HbA2% (1.5-3.7)	HbA% (94-99)	HbF %(0-2)	Hemoglobin D (Punjab=Los Angelis)/G(Philadelphia)
Hasta (1y erkek)	2.10	4.90	2.40	89.70
Abisi (8y)	3.34	62.9	0.64	33.12
Ablası (7y)	3.38	62.36	0.08	34.18
Babası	2.50	60.30	0.20	32.80
Annesi	2.60	56.00	0.40	36.80
Babaannesi	3.14	58.42	0.19	38.25
Annenin babası	4.8	51.2	2.7	40.2

Abstract: 0675 P-169

ANEMİSİ OLAN ERİŞKİN HASTALARDA ETİYOLOJİ, RİSK FAKTÖRLERİ VE TEDAVİ SONRASI NÜKSÜN DEĞERLENDİRİLMESİ.

Volkan Karakuş[1], Aytekin Giden[2], Ali Cücel[2], İdris İnce[3], Erdal Kurtoğlu[3]. [1]*Muğla Sıtkı Koçman Üniversitesi Eğitim Araştırma Hastanesi, Hematoloji Kliniği, Muğla,* [2]*Antalya Eğitim Araştırma Hastanesi, Aile Hekimliği Kliniği, Antalya,* [3]*Antalya Eğitim Araştırma Hastanesi, Hematoloji Kliniği, Antalya*

Giriş: Gelişmiş ülkelerde hastanelere başvuran hastaların %30'undan fazlasının anemik olduğu bilinmektedir. Böylesine sık görülen, etiyolojisi ve risk faktörleri yönetilebilir, kolay tedavi edilebilir bir hastalığı; hasta uyumsuzluğu, uygunsuz tedaviler, etiyolojik nedene yönelik araştırmalar yapılmaması gibi etmenler, tedavisi zor bir halk sağlığı sorunu haline getirmektedir. Bu çalışmada, Antalya Eğitim Araştırma Hastanesi Hematoloji Polikliniği'ne başvuran, anemi saptanarak takibi yapılan hastalarda; anemiye neden olan eksikliğin ne olduğu, etkili risk faktörlerinin belirlenmesi, uygulanan tedaviler ve hastalığın nüks özelliklerinin değerlendirilmesi amaçlanmıştır.

Materyal-Metod: Çalışmada Antalya Eğitim ve Araştırma Hastanesi, Erişkin Hematoloji Polikliniği'ne Ocak 2011 - Ocak 2012 tarihleri arasında başvuran hastalardan; vitamin B12, folik asit veya demir eksikliği anemisi saptanan 720 hasta retrospektif olarak incelendi. Kronik hastalık anemisi, malign hastalıklar, talasemi major, talasemi intermedia, anormal hemoglinopati tanısı olan hastalar ile tanısal testleri veya takibi eksik olan hastalar çıkarıldıktan sonra geriye kalan 561 hasta çalışmaya dahil edildi. Çalışmadan elde edilen bulgular değerlendirilirken istatistiksel analizler için SPSS for Windows 13.0 programı kullanıldı.

Bulgular: Hastaların %90,7'si kadın, %9,3'ü erkekti. Yaş ortalaması 36,1'di. Hastaların %43,8'inde demir eksikliği anemisi (DEA), %7,6'sında B12 vitamini eksikliği anemisi (BEA), %0,4'ünde ise folik asit eksikliği anemisi (FAEA) tespit edildi. Yüzde 43,8'inde DEA ve BEA, %1,8'inde DEA ve FAEA, %2,6'sında ise BEA ve FAEA'nın birlikte olduğu saptandı. Hastalarda B12 vitamini eksikliği ve folik asit eksikliği olmasının cinsiyete göre dağılımı değerlendirildiğinde anlamlı farklılık saptanmadı (sırasıyla, p=0,067, p=0,597). Ancak demir eksikliği anemisi ve dimorfik aneminin cinsiyete göre dağılımı kadınlarda anlamlı olarak erkeklere göre daha fazla saptandı (sırasıyla, p<0,001, p=0,045). Erkeklerde en sık anemi nedeni Helicobakter pylori±gastrit (%51,9), kadınlarda en sık anemi nedeni menstrüasyon bozuklukları (%33,2) olarak saptandı. Hastaların %54,8'ine oral demir tedavisi, %32,8'ine ise oral ve parenteral demir tedavisi verildi. Hastaların %17,3'ü tedaviden olumlu yanıt alırken, %28,2'si ise takipten çıkıp nüks ile geri gelmiştir.

Tartışma: Ülkemizde anemi ile ilgili olarak yapılan sağlık araştırması verileri geniş epidemiyolojik çalışmalara dayanmamaktadır. Hastaların etiyolojik nedenlerine yönelik iyi bir anamnez, fizik muayene ve tanısal testlerden sonra hem etiyolojik nedene hem de hastalığa yönelik tedavinin başlanması ve hastaya tedavi uyumunun önemi konusunda tedavinin hemen başında ayrıntılı bilgi verilmesi önemli yer tutmaktadır.

Anahtar kelimeler: Anemi, Demir Eksikliği, Etiyoloji

Abstract: 0096 P-170

AĞRILI KRİZLER VE ORAK HÜCRE HASTALARINDA SAĞKALIM.

Mehmet Rami Helvacı, Mehmet Oktay Sarıosmanoğlu, Süleyman Kardaş, Öztaç Korkmaz. *Mustafa Kemal Üniversitesi Tıp Fakültesi, Antakya*

Amaç: Orak hücre hastalıklarında (OHH) ağrılı krizlerin sıklığı ile sağkalım arasında bir ilişki olup olmadığını anlamaya çalıştık.

Yöntem: Senede en az bir ağrılı kriz geçiren OHH vakaları birinci, daha az geçirenler ikinci ve hiç ağrılı kriz geçirmeyenler de üçüncü gruba alındı.

Sonuçlar: Toplamda 273 hasta (138 erkek) çalışıldı. Hastaların %79.1'i sık ve %10.6'sı nadir ağrılı kriz geçirmekteydi, %10.2'si de ömürlerinde hiç ağrılı kriz geçirmemişti. Ortalama yaş birinci gruptan üçüncü gruba artış gösterdi (28.0, 31.0 ve 35.5 sene) ve birinci grup ile üçüncü grup arasındaki fark yüksek derecede anlamlıydı (p<0.000). Aynı şekilde bayan oranı da birinci gruptan üçüncü gruba artış gösterdi (%47.2, %51.7, %64.2, üç grup arası p>0.05). Ağrılı krizlerin azlığına paralel olarak akciğer hipertansiyonu (p>0.05), bacak ülseri (p<0.001), sigara (p<0.001), kronik böbrek hastalığı (p>0.05), kronik tıkayıcı akciğer hastalığı (p<0.001), siroz (p>0.05), çomaklaşma (p>0.05) ve inme de (p>0.05) bayan hastalarda daha düşüktü. Toplam 15 (%5.4) hasta kaybedildi ve kaybedilen hastalar arasında cinsiyet farkı anlamsızdı (p>0.05). Kaybedilme yaşı erkeklerde 26.1 ve bayanlarda 31.0 seneydi (p>0.05).

Özet: OHH vakalarında ağrılı kriz sıklığı, kısalmış sağkalımın göstergesi olabilir.

Anahtar kelimeler: Orak hücre hastalıkları, ağrılı kriz, kronik kılcal damar hasarı

Tablo 1. Orak hücre hastalarının ağrılı kriz sıklığına göre dağılımı

Değişkenler	*Sık ağrılı kriz geçiren vakalar*	*p-değeri*	*Nadir ağrılı kriz geçiren vakalar*	*p-değeri*	*Ağrılı kriz geçirmeyen vakalar*	*p-değeri**
Sıklık	79.1%(216)	<0.001	10.6%(29)	Ns†	10.2%(28)	<0.001
Bayan oranı	47.2%(102)	Ns	51.7%(15)	Ns	64.2%(18)	ns
Ortalama yaş (sene)	28.0 ± 8.9 (14-59)	Ns	31.0 ± 9.8 (17-54)	Ns	35.5 ± 10.3 (18-58)	0.000

*Birinci ve üçüncü grupların karşılaştırılması †Anlamsız (p>0.05)

Tablo 2. Orak hücre vakalarının özellikleri

Değişkenler	*Sıklık*	*Ortalama yaş (sene)*	*Bayan*	*Erkek*	*p-değeri*
Akciğer hipertansiyonu	%11.3 (31)	30.4 ± 10.8 (19-56)	%11.1 (15)	%11.5 (16)	Ns*
Bacak yarası	%10.9 (30)	35.4 ± 7.4 (17-58)	%5.1 (7)	%16.6 (23)	<0.001
Sigara	%9.5 (26)	32.9 ± 8.2 (21-54)	%4.4 (6)	%14.4 (20)	<0.001
KBH†	%8.4 (23)	36.3 ± 9.9 (19-54)	%6.6 (9)	%10.1 (14)	Ns
KTAH‡	%6.5 (18)	34.0 ± 8.4 (23-54)	%2.9 (4)	%10.1 (14)	<0.001
Siroz	%6.2 (17)	33.3 ± 11.7 (19-56)	%5.9 (8)	%6.5 (9)	Ns
Çomaklaşma	%5.8 (16)	35.5 ± 11.4 (21-56)	%4.4 (6)	%7.2 (10)	Ns
İnme	%4.7 (13)	31.6 ± 9.4 (17-47)	%3.7 (5)	%5.7 (8)	Ns

*Anlamsız (p>0.05) †Kronik böbrek hastalığı ‡Kronik tıkayıcı akciğer hastalığı

Tablo 3. Ölümlü vakaların özellikleri

Değişkenler	*Bayan*	*Erkek*	*p-değeri*
Sıklık	%5.9 (8)	%5.0 (7)	Ns*
Ortalama yaş (sene)	31.0 ± 10.6 (19-45)	26.1 ± 6.7 (19-39)	Ns

*Anlamsız (p>0.05)

Abstract: 0124 P-171

NADİR BİR OTOİMMÜN HEMOLİTİK ANEMİ NEDENİ: OVER KİSTADENOFİBROMU. Veysi Asoğlu[1], Mehmet Şevki Uyanık[2], Muhammet Maden[2], Gülsüm Emel Pamuk[2]. [1]*Trakya Üniversitesi Tıp Fakültesi, İç Hastalıkları Anabilim Dalı, Edirne,* [2]*Trakya Üniversitesi Tıp Fakültesi, Hematoloji Bilim Dalı, Edirne*

Giriş: Otoimmün hemolitik anemi (OİHA); Otoimmün bir mekanizma ile vücudun kendi eritrositlerinde yer alan membran proteinlerine karşı antikor üretimi ve kompleman aktivasyonu sonucu meydana gelen eritrosit yıkım sürecidir. OİHA; sıcak tip ve soğuk tip antikor oluşumuna göre 2 sınıfa ayrılmaktadır. Sıcak tip antikor oluşumunda; B hücreli neoplaziler, otoimmün hastalıklar, ilaçlar yer almakta iken soğuk tip antikor grubunda; B hücreli neoplazilerin yanında enfeksiyonlar sıklıkla yer almaktadır. OİHA lenfoproliferatif hastalıklar içinde sık olduğu iyi bilinen bir paraneoplastik sendrom olsa da nadir de olsa solid tümörler ve benign karakterli neoplazilerle birlikte görülebilmektedir

Olgu: 72 yaşında kadın hasta. Yaklaşık 2 haftadır mevcut olan halsizlik, yorgunluk ve baş dönmesi şikayetleri ile hastanemize başvurdu. Fizik muayenesinde; konjunktivalar soluk, Lenfadenomegali yok, hepatomegali yok, splenomegali yok, traube kapalı, subikter (+) saptandı. Başvuru sırasında yapılan laboratuvar tetkiklerinde; HGB:5,76 gr/dl,HCT:%15,7 PLT: 480.000 uL, Retikülosit; %21,5 (Düzeltilmiş:%7,5) WBC:12.800 uL, MCV: 110 f/l T.BİL:3,0 mg/dl D.BİL:1,0 mg/dl, LDH:1004 U/L, (N:120-246) Haptoglobulin: <5,83(N:120-246) mg/dl, tekrarlı olarak çalışılan Direkt Coombs(+3), İndirekt Coomb's (+4) olarak saptandı. Görüntülemelerinde; Batın USG'de; Karaciğer normal, Dalak boyutu 12,8 cm ile artmış olup sol over lojunda 6 cm çapında anekoik kistik lezyon saptandı. Toraks BT'de: Akciğer parankimi ve mediastinal yapılar normal, mediastinal Lenfadenomegali yok, Batın MR'da: Karaciğer ve dalak normal, lenfadenomegali yok, Uterus boyutları ve parankim yapısı normal, en büyüğü sol overde 5 cm çapında olmak üzere her iki overde kistler mevcut olup sağ overde izlenen 2,5x3 cm boyutundaki kistik lezyonda milimetrik boyutta nodüler komponent izlendi. Yapılan muayenesinde; Transvajinal USG'de Uterus normal görünümde, endometrium ekosu; ince, sol overde 45x49 cm kistik lezyon, sağ over normal saptandı. Bakılan tümör belirteçlerinden CA 15-3: 82,6 U/ml (N:0-31,3) dışında diğerleri normal düzeyde saptandı. Total Abdominal Histerektomi+Bilateral Salpingooforektomi operasyonu sonrası ovaryal lezyonlardan alınan örneklerin histo-patolojik incelemesinde; sol overde seröz kistadenom, sağ overde kistadenofibrom izlendi.

Tartışma: Olgumuz OİHA'nin paraneoplastik sendrom olarak Lenfoproliferatif Hastalıklar ve diğer malign neoplazilerin yanında benign neoplazilere de eşlik edebileceğini gösteren çok nadir bir olgu olup sizlerle paylaşma gereği duyduk. Bu bağlamda OİHA tanılı hastalara tanısal yaklaşımda faydalı olacağını umuyoruz.

Anahtar kelimeler: Otoimmün hemolitik anemi, over kistadenofibrom

Abstract: 0287 P-172

SAĞLIKLI BİREYLERDE, DEMİR, B12 VE FOLAT EKSİKLİĞİ GÖRÜLME ORANI. Ülkü Ergene[1], Emine Aygör Kabasakal[2]. [1]*Şifa Üniversitesi, Hematoloji Bilim Dalı, İzmir,* [2]*Çaldıran Devlet Hastanesi, Van*

Giriş: Sağlıklı bir hematopoez için, kemik iliğinde sağlıklı bir mikroçevreyle birlikte başta eritropoetin ve androjenik hormonlar olmak üzere yeterli uyaranlar, proteinler ve özellikle de B12 vitamini, folik asit ve demire ihtiyaç vardır. Bu faktörlerden B12 vitamini, folik asit ve demir hematopoezin besinsel faktörleri olarak adlandırılırlar ve bunların herhangi birinin eksikliği anemi ile sonuçlanabilir. Demir eksikliği anemisi muhtemelen dünyada en sık görülen anemi şeklidir. Her yaşta ve bütün sosyoekonomik gruplarda görülmekle birlikte çocuklarda ve gençlerde, fakir diyetle beslenenlerde ve doğurganlık çağındaki kadınlarda daha sıktır. Dünya sağlık örgütünün verilerine göre; demir eksikliği anemisi dünya nüfusunun %10-30'unu (yaklaşık 1,3 milyar insanı) etkilemektedir. Kadınların %50'sinde ve gebelerin %90'ında henüz anemi başlamamış olmakla beraber demir depolarının ileri derecede azaldığı (demir eksikliği) saptanmıştır. vitamin B12 eksikliği yaşlı hastalarda sık olmakla beraber sinsi olduğu için atlanır veya araştırılmaz. Endüstrileşmiş toplumlarda vitamin B12 eksikliği yaşlılarda prevalansı yaklaşık %20 olarak bildirilmiştir. Folat eksikliği diyetteki alım eksikliği, emilim kusuru, gereksinim artışı ve ilaçlara bağlı olarak gelişir. Alkoliklerdeki megaloblastik anemi genellikle folat eksikliğinden kaynaklanır.

Materyal-Metod: Çalışmaya Manisa ilinde en az bir yıldır yaşayan, gebe olmayan, bilinen hastalığı olmayan, fizik muayene ve öyküde patolojik bulgu saptanmayan, son 15 gün içinde ilaç kullanımı olmayan, kendisinde ve 1. derece yakınlarında kan hastalığı olmadığını belirten, 18-70 yaş arası sağlıklı erişkin gönüllü, 813'ü kadın ve 562'si erkek olmak üzere toplamda 1375 kişi alındı. Çalışmaya katılanların her biri için hemogram ve B12, folik asit, ferritin değerleri Celal Bayar Üniversitesi Tıp Fakültesi Biyokimya Laboratuvarı'nda çalışıldı.

Bulgular: Celal Bayar Üniversitesi Tıp Fakültesi Biyokimya Laboratuvarı referans değerleri; her iki cinsiyet için B12 alt sınır; 126 pg/ml, Folik asit alt sınır; 3 ng/ml olarak verilmiştir. Ferritin için ise, cinsiyetlere göre referans alt sınırı ayrı olarak verilmekteydi. Buna göre, ferritin alt sınır referans değeri; kadınlar için 11 ng/ml, erkekler için 23,9 ng/ml olarak verilmekteydi. Bu verilere dayanarak çalışmaya alınan erkek bireylerde B12, folik asit, ferritin eksikliği sırasıyla 114 (%20,3), 22 (%3,9), 121 (%21,5) kişide saptandı. Çalışmaya alınan kadın bireylerde ise, B12, folik asit, ferritin eksikliği sırasıyla 144 (%17,7), 12 (%1,5), 370 (%45,5) saptandı. (Tablo 1,2,3)

Tüm grupta toplam 1375 birey bulunuyordu, kadınlarda 813 kişiden 450 (%55)'sinde, erkeklerde ise 562 kişiden 211 (%37,5)'inde B12, folik asit ve ferritin düzeylerinden en az birinde düşüklük saptanmıştır.

Sonuç: Hiçbir şikayeti olmayan fizik muayenesi normal olan bireylerde bu kadar yüksek sayıda B12, Folat ve Ferritin düşüklüğü görülmesi bize sağlıklı bireylerinde kontrol yaptırması gerekliliğini düşündürdü.

Anahtar kelimeler: demir eksikliği, B12 eksikliği, folik asit eksikiliği

Tablo 1. Tüm grupta B12 eksikliği saptananlar

Cinsiyet		Frekans	Persentil(%)
Erkek	Normal	448	79,7
	Vit B12 Eksik	114	20,3
	Total	562	100,0
Kadın	Normal	669	82,3
	Vit B12 Eksik	144	17,7
	Total	813	100,0

Tablo 2. Tüm grupta folik asit eksikliği saptananlar

Cinsiyet		Frekans	Persentil(%)
Erkek	Normal	540	96,1
	Folik asit eksikliği olanlar	22	3,9
	Total	562	100,0
Kadın	Normal	801	98,5
	Folik asit eksikliği olanlar	12	1,5
	Total	813	100,0

Tablo 3. Tüm grupta ferritin düşüklüğü saptananlar

Cinsiyet		Frekans	Persentil(%)
Erkek	Normal	441	78,5
	Ferritin eksikliği olanlar	121	21,5
	Total	562	100,0
Kadın	Normal	443	54,5
	Ferritin eksikliği olanlar	370	45,5
	Total	813	100,0

Abstract: 0140 P-173

İLK BAŞVURUDA LÖSEMİ DÜŞÜNÜLEN VE SEREBRAL ATROFİSİ BULUNAN BİR SÜT ÇOCUĞU: MATERNAL EKSİKLİĞE İKİNCİL AĞIR B12 EKSİKLİĞİ.

Ebru Yılmaz Keskin[1], Hilal Kabasakal[2], Hülya İnce[3], Mahmut Keskin[4], Mahir İğde[2], Banu Gülcan Öksüz[2]. *[1]Samsun Eğitim ve Araştırma Hastanesi, Pediatrik Hematoloji ve Onkoloji, Samsun, [2]Samsun Eğitim ve Araştırma Hastanesi, Çocuk Sağlığı ve Hastalıkları, Samsun, [3]Samsun Eğitim ve Araştırma Hastanesi, Çocuk Nörolojisi, Samsun, [4]Samsun Eğitim ve Araştırma Hastanesi, Çocuk Kardiyolojisi, Samsun*

Giriş: Süt çocukluğu döneminde B12 vitamini eksikliğine bağlı megaloblastik anemi nadirdir. Bu durum genellikle, annesinin B12 depoları yetersiz olan ve sadece anne sütü ile beslenen bebeklerde görülür.

Olgu: İştahsızlık şikayeti bulunan 12 aylık bir kız çocuğu, başvurudaki hepatomegali, ağır anemi (Hb 2.6 g/dl) ve trombositopeni bulguları nedeniyle, lösemi ön tanısıyla merkezimize yönlendirildi. Büyüme-gelişme geriliği bulunan ve sadece anne sütü alan olgunun ileri değerlendirmesinde, maternal eksikliğe ikincil B12 vitamini eksikliği bulundu. Denver II nörogelişimsel testinde belirgin gerilik bulunan hastanın kranial manyetik rezonans görüntülemede serebral atrofisi mevcuttu. Eritrosit süspansiyonu, intramüsküler B12, multivitamin preparatı, enteral beslenme solüsyonu ve oral demir (2. haftadan itibaren) başlanan hastanın tedavi sonrasında çevreyle ilgisinde, iştahında ve vücut ağırlığında belirgin artış ve nöromotor aktivitisinde ilerleme kaydedildi. Hematolojik bulguları tamamen düzeldi. Ancak, nörogelişimsel açıdan, tedaviden 4 ay sonra, yaşıtlarına göre halen gerilik olduğu gözlendi.

Sonuç-Tartışma: Geri dönüşsümsüz nörolojik hasarlara yol açabilen infantil B12 vitamini eksikliğinin önlenmesi için, gebe kadınlara yeterli B12 desteğinin sağlanması ve bu desteğin emzirme dönemi boyunca sürdürülmesi önemlidir. Bir diğer yaklaşım ise, B12 eksikliği yönünden riskli olan toplumlarda, yenidoğan döneminde uygun taramalar yapılarak, gerekli olgularda, eksikliğin erken dönemde giderilmesidir.

Anahtar kelimeler: Vitamin B12, Süt çocuğu, Maternal

Şekil 1. Kranial MR Görüntüsü-I
Kranial MR Görüntüsü-II

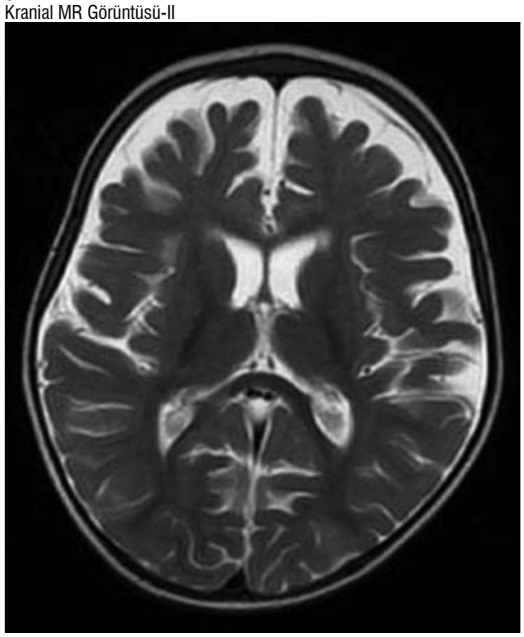

Şekil 2. Olgunun beyin MR'ında bilateral frontal ve frontoparietal serebral atrofi görüntüsü

Abstract: 0093 P-174

TROMBOTİK TROMBOSİTOPENİK PURPURA İLE PREZENTE OLAN SLE OLGUSU: OLGU SUNUMU.

Hava Üsküdar Teke[1], Döndü Üsküdar Cansu[2], Eren Gündüz[1], Olga Meltem Akay[1], Cengiz Korkmaz[2], Zafer Gülbaş[3]. *[1]Eskişehir Osmangazi Üniversitesi Tıp Fakültesi, İç Hastalıkları Anabilim Dalı, Hematoloji Bilim Dalı, Eskişehir, [2]Eskişehir Osmangazi Üniversitesi Tıp Fakültesi, İç Hastalıkları Anabilim Dalı, Romatoloji Bilim Dalı, Eskişehir, [3]Anadolu Sağlık Merkezi Hastanesi, Kemik İliği Transplantasyon Merkezi, Gebze, Kocaeli*

Giriş: TTP, trombositopeni, mikroanjiyopatik hemolitik anemi, ateş ve nörolojik veya renal bulgularla karakterize hayatı tehdit edici bir hastalıktır. TTP, maligniteler, enfeksiyonlar, gebelik, SLE gibi çeşitli konnektif doku hastalıkları ve ilaçlara bağlı olarak da görülebilmektedir (1). SLE ile TTP aynı anda görülebileceği gibi, SLE tanısından yıllar sonra da TTP ortaya çıkabilmektedir. TTP tanısından yıllar sonra ise SLE hastalığının ortaya çıkması nadirdir (2).

Olgu: 34 yaşında bayan hasta. Mide bulantısı, ateş ve gözlerde sarılık şikayeti ile bir sağlık merkezine başvuran hastaya üst solunum yolu enfeksiyonu düşünülerek antibiyotik tedavisi başlanmış. Şikayetleri geçmeyen hasta alt ekstremitede peteşiyal döküntüler de oluşması üzerine acil servise başvurmuş. Fizik muayenesinde bilinç açık, koopere-oryante, konjuktivaları soluk, skleralar ikterik, alt ekstremitede peteşiyal döküntüler saptandı. Hb 6,2 gr/dl, hematokrit 17,6, lökosit 4500/mm^3, absolü nötrolfil sayısı (ANS) 3200/mm^3, absolü lenfosit sayısı (ALS) 1100/mm^3, platelet 6000/mm^3, eritrosit sedimentasyon hızı 28mm/h, c-reaktif protein (CRP) 0,470, PT, a-PTT, fibrinojen normal, laktat dehidrogenaz (LDH) 2003 IU, T.Bilirubin 6,9 mg/dl, D.Bilirubin 0,81 mg/dl, direkt coombs negatif, haptoglobin <5,83, retikülosit indeksi yüksek, ANA neagtif, periferik yaymada eritrositlerde fragmantasyon izlendi, trombosit görülmedi. Kemik iliği aspirasyonunda megakaryositler yeterli, normal myeloid eritroid elemanlar izlendi. Hastaya'TTP'tanısı konularak plazma değişimi (PD) ve metil prednisolon tedavisi başlandı. PD'nin 8.günü bayılma, bilinç bulanıklığı ve konuşma güçlüğü gelişen hastanın plazma değişimi sabah-akşam şeklinde günde 2 keze çıkarıldı. TTP'nin dirençli olması ve nörolojik bulguların ortaya çıkması nedeni ile rituksimab tedaviye eklendi. Rituksimab tedavisinden 1 hafta sonra Hb 8,6 gr/dl, platelet 126000/mm^3, LDH 352, T.Bilirubin ve D.Bilirubin değerleri normal değerlere ulaştı. Plazma değişimi haftada 3, haftada 2 ve haftada 1 şeklinde azaltılarak kesildi. TTP tanısından 1 yıl sonra yüzde döküntü (malar raş) açısından ANA, antidsDNA testleri çalışılan hastanın ANA pozitif, antidsDNA pozitif, ENA panelinde SS-A pozitif, C3-C4 normal, lupus antikoagülanı negatif saptandı. TTP tanısı sırasında bakılan ANA testi negatif saptanan hastaya'malar raş, lökopeni (3700/mm^3), ANA ve antids-DNA pozitifliği'nedeni ile 'SLE'tanısı konularak hidroksiklorokin tedavisi başlandı.

Tartışma: SLE ve TTP iki farklı klinik antite olup overlap özellikler gösterebilir. SLE ve TTP'nin bir arada görülme insidansı tam olarak bilinmemektedir (3). Literatürdeki olgular ağırlıklı olarak SLE'nin başlangıç bulgusu olarak ya da SLE takipleri sırasında ortaya çıkan TTP olguları şeklinde görülmektedir (2). TTP tanısından 1-2 hafta sonra SLE tanısı konulan bir olgu literatürde mevcut olmasına rağmen aylar sonra tanı konulan olgular mevcut değildir (4).

Anahtar kelimeler: TTP, SLE

Abstract: 0452 P-175

HİPOPROLİFERATİF ANEMİDE ENDOKRİN NEDENLERİ UNUTMAYALIM.

Sema Akıncı[1], Tuba Hacıbekiroğlu[2], İmdat Dilek[1]. *[1]Atatürk Eğitim ve Araştırma Hastanesi, Hematoloji Kliniği, [2]Edirne Devlet Hastanesi, Hematoloji, Ankara*

Eritrosit yapımında büyüme faktörleri ve hormonların (eritropoetin, tiroid ve kortikosteroid hormonlar) etkisi önemlidir. Tüm anemi olgularının %75'i hipoproliferatif özelliktedir. Biz de anemi ayrıcı tanısında endokrin nedenlere dikkat çekmek için, panhipopituitarizm saptanan olguyu paylaşmak istedik.

Olgu: 36 yaşında erkek hasta halsizlik yakınması ile hematoloji polikliniğine başvurdu, Özgeçmişinde 5 yıl önce trafik kazasına bağlı kafa travması geçirdiği ve kafa kemiğinde kırık olduğu ve bu dönemden sonra saçları dışında tüm vücut kıllarının döküldüğü öğrenildi. Testlerinde hb:7,2 g/dl idi. Kemik iliği biyopsisinde kemik iliği selülaritesi %30 olarak saptandı. Hasta takibe alındı, yaklaşık 3 ay sonraki hb:6,5 g/dl saptanınca karşı taraftan kemik iliği biyopsisi tekrarlandı. Kemik iliği biyopsisinde önceki ile uyumlu kemik iliği hiposelülaritesi saptandı. Hasta hipoproliferatif anemi ön tanısı ile takibe alındı. Yaklaşık 1 hafta sonra ateş ve bilinç bulanıklığı ön tanısı ile enfeksiyon hastalıkları kliniğine yatırıldı. Yapılan incelemede öncelikli viral enfeksiyon düşünüldü. İstenen rutin tetkiklerinde TSH: 2.67 ST3: 1,18 ST4: 0,46 saptanan hasta endokrinoloji tarafından değerlendirildi. Hastadan istenen ön hipofiz hormon paneli sonuçları panhipopitüitarizm ile uyumlu idi. Hastaya panhipopitüitarizm tanısı ile dekzametazon 5 mg tb günde 1 kez başlandı. 3 gün sonra L-tiroksin 25 mcgr/gün eklendi. Hastanın ilk haftasında kontrol hemoglobini 10 g/dl'ye yükseldiği görüldü.

Bu olgu ile, hipoproliferatif anemilerde halsizlik, çabuk yorulma gibi endokrin hastalıklarda da görülebilen semptomlar hastanın anemisine bağlanarak, altta yatan endokrin hastalığın tanı almasını geciktirebileceğine dikkat çekmek istedik.

Anahtar kelimeler: hipoproliferatif anemi, hipopitüitarizm

Abstract: 0602 P-176

İNTRAVENÖZ İMMUNGLOBULİN TEDAVİSİNİN HEMATOLOJİK BİR TOKSİSİTESİ: COOMBS (+) HEMOLİTİK ANEMİ.

Mediha Akcan, Yusuf Ziya Aral. *Adnan Menderes Üniversitesi Tıp Fakültesi, Çocuk Hematoloji Bilim Dalı, Aydın*

İntravenöz immunglobulin (IVIG) tedavisi alan kişilerde %5-10 oranında yan etki görüldüğü bildirilmektedir. En sık görülen yan etkiler baş ağrısı, bulantı, ateş, ürtiker ve hipertansiyondur. Tromboz, anafilaksi, pulmoner ödem ve hemolitik anemi gibi yaşamı tehdit eden yan etkiler %1 oranında görülmekte ve daha çok yüksek doz kullanımlarında ortaya çıkmaktadır. İmmün trombositopenik purpura (ITP) tanısı ile IVIG verilen ve Coombs pozitif hemolitik anemi gelişen bir çocuk hasta nadir görüldüğü için sunulmuştur.

Olgu: Üç yaşında erkek hasta 2-3 gündür vücudunda morlukların olması nedeniyle başvurdu. İki hafta önce üst solunum yolu enfeksiyonu geçirme öyküsü mevcuttu. Fizik muayenesinde yumuşak damakta ıslak peteşi, yüzünde ve ekstremitelerinde yaygın peteşi ve ekimozları mevcuttu. Organomegali ve lenfadenopatisi

yoktu. Hemogramında hemoglobin: 11.1 gr/dl, lökosit sayısı: 8670/mm^3, trombosit sayısı: 2000/mm^3, MPV: 9.1 fl idi. Periferik yaymasında atipik hücre görülmedi, trombositler nadir tekli idi. Biyokimyası normal, direkt Coombs testi (-) idi. ITP tanısıyla 1 gr/kg dozunda IVIG verildi. İkinci gün kontrol hemogramında trombosit sayısı: 14.000/mm^3 ve dişeti kanaması olduğu için IVIG 1 gr/kg tekrarlandı. İnfüzyon sırasında baş ağrısı, kusma ve ateş görüldü. İkinci infüzyonun bitiminden 40 saat sonra olgunun soluklaştığı ve idrar renginde koyulaşma olduğu fark edildi. Hemoglobin: 5.6 gr/dl, lökosit sayısı: 41980/mm^3, trombosit sayısı: 44000/mm^3, MCV: 86 fl, RDW: 13.1, MPV: 11.9 fl, total bilirubin: 1.8 mg/dl, direkt bilirubin: 0.6 mg/dl, LDH: 647 U/L, direkt Coombs: IgG (4+), kan grubu: A Rh (+) idi. Periferik yaymasında %52 lenfosit, %44 PNL, %1 monosit, %1 çomak, %1 eozinofil, %1 metamyelosit, %3 normoblast, anizositoz ve nadir sferosit mevcuttu. IVIG tedavisine bağlı hemolitik anemi düşünüldü ve eritrosit süspansiyonu verildi. Altı aylık izlemde hemolitik anemi ve trombositopeni gözlenmedi.

Tartışma ve Sonuç: IVIG bütün kan gruplarını içeren ve sağlıklı binlerce vericilerden elde edilmiş olan plazma havuzundan hazırlanır. Hazırlanan havuzdaki O kan grubu plazma oranına göre IVIG preparatları değişen oranlarda A veya B kan grubu antijenlerine karşı antikor içerir. IVIG tedavisi alan olguların büyük çoğunluğunda direkt veya indirekt Coombs testi pozitifleşir. Fakat olguların çok azında hastamızda olduğu gibi klinik olarak anlamlı hemolitik anemi gelişmektedir. Hemolitik anemi gelişimini öngörebilmek zordur. IVIG tedavisi öncesi ve en az 48-72 saat sonrasında hemogram, bilirubin, LDH ve direkt coombs kontrolü yapmak bu komplikasyonu tespit etmede fayda sağlayabilir.

Anahtar kelimeler: IVIG, toksisite

Abstract: 0453 P-177

ACİL SERVİSTEKİ 21 YAŞINDAKİ HEMOGLOBİNİ 3.2G/DL OLAN ATEŞLİ İKTERİK HASTA:OLGU SUNUMU. Sema Akıncı[1], Tuba Hacıbekiroğlu[2], Tekin Güney[1], İmdat Dilek[1]. *[1]Atatürk Eğitim ve Araştırma Hastanesi, Hematoloji Kliniği, [2]Edirne Devlet Hastanesi, Hematoloji*

Pure red cell aplazi, kemik iliğinde eritroid prokürserlerde azalma, retikülositopeni ve derin anemi ile karakterize nadir görülen bir tablodur. Erişkinlerde görülen kazanılmış PRCA formu genellikle idiopatik olmasına rağmen, large granüler lenfositik lösemi, MDS, timoma, antieritropoetin antikorları, ilaçlar, ABO uyumsuz allojenik ilik nakli, lenfoproliferatif hastalıklar ve otoimmunite etyolojide rol alabilir. Biz de derin anemi ile acile başvuran, parvovirus B19 enfeksiyonuna bağlı PRCA olgusunu sunmak istedik. 21 yaşındaki kadın olgu 3-4 gündür ateş, boğaz ağrısı yakınmalarına eklenen aşırı halsizlik nedeniyle başvurduğu acil serviste değerlendirildi. Hastanın hb:3,2 g/dl, total bilirubin:3,6 mg/dl, indirekt bilirubin:3,1mg/dl, LDH: 489 saptandı. Hastanın periferik yaymasında eritrositler normokrom normositer, yer yer sferositler mevcuttu, retikülosit boyaması ise retikülositopenik olarak değerlendirildi. Viral etyolojiye yönelik (hepatit B, C, HIV, toxoplasma, EBV, CMV, Parvovirus B19) serolojik testler istendi. Kemik iliği aspirasyon değerlendirmesinde, eritroid seride azalma, iri nükleus ve nükleusunda inklüzyon cisimciği izlenimi veren partiküller içeren dev eritroblastlar izlendi (Şekil). Granülositer ve miyeloid seri normal olarak değerlendirildi. Hastanın takiplerinde bilirubinleri geriledi, human parvovirus B19 IGM pozitif olarak saptanması üzerine parvovirus B19 enfeksiyonuna bağlı kazanılmış pure red cell aplazi düşünüldü. Takiplerinde hemogramı normale geldi.

Biz de bu olguyu ek hematolojik veya immunsupresif hastalığı olmadan literatürdeki en düşük hb düzeyine sahip olan parvovirus B19 enfeksiyonuna bağlı PRCA olgusu olması nedeniyle paylaşmak istedik.

Anahtar kelimeler: pure red cell aplazi, parvovirus B19

Şekil 1. Kemik iliğinde intraselüler inklüzyon cisimciği içeren dev eritroblastlar

Abstract: 0176 P-178

C-REAKTİF PROTEİNİN ÇOK YÜKSEK SEVİYELERİ ORAK HÜCRELİ HASTALARDA AKUT GÖĞÜS SENDROMU GELİŞİMİ İÇİN KLİNİSYENLERİ UYARICI OLMADIR. Can Acıpayam[1], Sadık Kaya[2], Mehmet Rami Helvaci[3], Gül İlhan[4], Gönül Oktay[5]. *[1]Department of Pediatric Hematology and Oncology, Medical Faculty of the Mustafa Kemal University, Hatay, Turkey, [2]Department of Pediatric, Hatay Antakya State Hospital, Hatay, Turkey, [3]Department of Internal Medicine, Medical Faculty of the Mustafa Kemal University, Hatay, Turkey, [4]Department of Hematology, Hatay Antakya State Hospital, Hatay, Turkey, [5]Hemoglobinopathy Center, Hatay Antakya State Hospital, Hatay, Turkey*

Amaç: Akut göğüs sendromu (ACS) enflamasyon ve doku iskemisi ilişkilidir. C-reaktif protein (CRP) sistemik inflamasyon bir belirtecidir. Bu çalışmanın amacı, CRP ve şiddetli ACS arasında bir ilişki olup olmadığını belirlemektir.

Gereç ve Yöntem: 2012 ve 2014 yılları arasında orak hücreli anemili ACS'lu 23 hasta ve ACS'suz (komplikasyonsuz vazo-oklüziv krizler) 20 hastayı kapsayan ağrılı kriz ile hastanede yatan 43 hasta (aralık: 4-18 yaş, ortalama: 11.4 yıl) bu çalışmaya alındı. Retrospektif veriler yatan hastaların tıbbi kayıtlarından elde edildi. ACS, başvurudan sonra ve taburcudan önce akciğer grafisinde yeni pulmoner infiltrasyonun olması olarak tanımlanmıştır. CRP seviyeleri BN II nefelometre kullanılarak ölçüldü.

Bulgular: ACS'lu hastaların hastanede kalış süresi ortalama 9.9 gün (dağılım 7-18 gün) iken ACS'suz hastaların kalış süresi 5.2 gün (dağılım 2-10 gün) idi, (p=0.001). ACS'lu olguların %91'inde, ilk 72 saat içinde ACS gelişirken kalan %9 olgu vazo-oklüziv krizle başvurdu ancak hastanede kalışlarının 5. ve 7. günlerinde ACS gelişti. Başvurudaki CRP seviyeleri ACS'lu hastalarda ACS'suz hastalardan belirgin olarak yüksek bulunmuştur (p=0.001).

Sonuç: Biz orak hücre hastalığı olan çocuklarda CRP'nin ACS'da ilişkisini çalıştık. Yüksek CRP, orak hücre hastalığı olan tüm ACS'lu hastalarda saptanmıştır. CRP, orak hücre hastalığı olan bireylerde ciddi ACS için haberci ve üstün bir tanısal belirteç olabilir.

Anahtar kelimeler: Orak hücre hastalığı, akut göğüs sendromu, C-reaktif protein

Abstract: 0155 P-179

DEMİR EKSİKLİĞİNE BAĞLI TROMBOSİTOPENİ; NADİR GÖRÜLEN BİR OLGU SUNUMU.

Senar Ebinç[1], Erdal Kara[2], Ramazan Esen[2], Cengiz Demir[2]. *[1]Yüzüncü Yıl Üniversitesi Tıp Fakültesi, İç Hastalıkları Anabilim Dalı, Van, [2]Yüzüncü Yıl Üniversitesi Tıp Fakültesi, Hematoloji Bilim Dalı, Van*

Demir eksikliği anemisi beslenme bozukluğuna bağlı olarak görülen en sık ikinci hastalıktır. Demir eksikliği ile beraber trombositozis görülebilmektedir. Bu durum aktif kanayan hastalarda daha sıktır. Trombositopeni demir eksikliği anemisi ile birlikte nadir görülür ve bu durum daha çok demir replasmanı esnasında görülebilmektedir.

Olgu: Kliniğimize halsizlik, yorgunluk ve uzun süredir devam eden adet kanamaları nedeni ile başvuran 32 yaşında kadın hastanın yapılan fizik muayenesinde konjuktivalarda solukluk, çarpıntı ve tüm kardiyak odaklarda pansistolik üfürüm mevcut idi. Hepatosplenomegali ve lenfadenopati izlenmedi. Hastanın yapılan tetkiklerinde Hb: 3,1 gr/dl (11-18gr/dl), MCV 52 fl (80-100fl), Nötrofil 4,6x10^3/ml (2-8x10^3/ml), lenfosit 1x10^3/ml (1-5x10^3/ml), WBC 5,9x10^3/ml (4-11x10^3/ml), Trombosit 63x10^3/ml (150-400x10^3/ml), Demir 40ug/dl (37 – 145 ug/dl), Demir Bağlama Kapasitesi 393ug/dl (112 - 346 ug/dl), Ferritin 3ng/mL, ALT 10U/L (0-41), AST 12 U/L (0-31), Total Bilirubin 0,6 Mg/Dl (0 – 1), LDH 206 U/L (240-480), Direk ve indirek coombs testleri negatif, Kreatinin 0,7mg/dl(0,4-1,2mg/dl), Folat:6,2 ng/ml(3-17), Vitamin B12 335pg/ml (193-987), HbsAg negatif, Anti HCV neagtif, Anti HIV negatif, Brusella tüp aglütinasyon negatif olarak saptandı. Hastanın bakılan periferik yaymasında eritrositler ileri derecede hipokromik mikrositer, trombosit sayısı 60.000/microL civarında idi. Granülositer ve lenfositer seri normal morfoloji ve maturasyondaydı. Pelvik ultrasonografide uterus fundus düzeyinde 4x2 cm'lik myom tespit edildi. Hastaya demir II sülfat tedavisi başlandı. Hastanın takiplerinde günlük hemoglobin değerlerinde yükselme, trombosit sayısında önce düşme izlendi. Trombosit sayısı 60.000/microL'den 15.000/microL'ye kadar düştü. Daha sonra tedrici yükselerek >100.000/microL'ye kadar çıktı. Yeterli düzeyde demir bulunmadığı dönemde eritropoietin trombopoezi stimüle etmektedir. Uygun düzeyde demir miktarı bulunduğu zaman ise eritropoietin eritropoezi daha öncelikli olarak aktifleştirmekte ve megakaryopoezin geçici olarak baskılanmasına sebep olmaktadır. Bizim vakamızda da demir tedavisi başlandıktan sonraki trombositopeninin derinleşmesinin sebebi muhtemelen demir replasmanı ile birlikte megakaryopoezin geçici olarak baskılanması idi.

Sonuç olarak; demir eksikliği anemisinde trombositopeni izlenebilmektedir. Demir replasmanı ile bu durum daha da artabilmektedir. Anemi ve trombositopeni ile başvuran hastalarda demir eksikliği tespit edildiğinde ITP düşünmeden önce ilk olarak demir replasmanı yapılmalıdır.

Anahtar kelimeler: Demir Eksikliği Anemisi, Trombositopeni

Abstract: 0285 P-180

3.KUŞAK SEFALOSPORİNLERE BAĞLI NADİR BİR YAN ETKİ:HEMAOLİTİK ANEMİ.

Derya Akarken, Seval Akay, Emin Taşkıran, Utku Soydemir, Zeynep Altın, Harun Akar. *Tepecik Eğitim Araştırma Hastanesi, Dahiliye Anabilim Dalı, İzmir*

Giriş: İlaca bağlı hemolitik anemi (İBHA), ilaca karşı oluşan antikorların eritrositlerle reaksiyona girmesi sonucu eritrositlerin intravasküler veya ekstravasküler alanda yıkımı ile karakterize olan immünolojik bir durumdur. Otoimmun hemolitik anemilerin alt tipi olup yetişkinlerde oldukça seyrek görülür. İBHA'nın ise en sık nedeni 2. ve 3. kuşak sefalosporinlerdir. Bu yazıda, idrar yolu enfeksiyonuna bağlı sefaperazon sulbaktam ve vankomisin tedavisi sırasında hemolitik anemi gelişen olgu sunulmuştur.

Olgu: 70 yaşında erkek hasta, hipertansiyon,kronik böbrek yetmezliği ve serebrovasküler hastalık tanıları olup, son 1 yıldır yatağa bağlı olarak takip edilen ve antihipertansif tedavi dışında bir ilaç kullanım öyküsü olmayan hasta son 2 gündür genel durumunda bozulma, ateş, oral alım azlığı olması üzerine acil servise getirilmiş. Vital bulguları ateş yüksekliği (38,7◦C) dışında olağan. Sistemik muayenesinde sağ total hemipleji dışında olağan. Laboratuvar değerlerinde wbc: 11.1K/ul, hemoglobin(Hb):10.3 gr/dl, trombosit: 159.000K/ul, üre: 294 mg/dl, kreatinin: 5.7mg/dl, total biluribin(Tb):0.54 mg/dl, direkt biluribin (Db): 0.11 mg/dl, tit'de lökosit: 3+ olması üzerine idrar yolu enfeksiyonu düşünülerek, idrar kültürü alındıktan sonra enfeksiyon hastalıkları kliniği tarafından interne edildi. Önceki idrar kültür ve antibiyogram sonuçlarına göre doz ayarı yapıldıktan sonra intravenöz vankomisin 5 günde 1 gr ve sulperezon 2x1gr tedavisi başlandı. Hastanın ertesi gün alınan hemogram kontrollerinde Hb:5.4gr/dl saptanması ve muayenesinde aktif kanama bulgusu olmaması üzerine iç hastalıkları kliniğine konsülte edildi. Periferik yaymada her alanda 2-3 adet şistosit ve sferositler mevcut olup eritrosit seride anizositoz ve poikilositoz saptandı. Direkt coombs testi 3+ ve Ldh:797 U/L Tb:1.71 mg/dl, Db:0.83 mg/dl olarak saptanması üzerine hastada sefaperazon ve vankomisin kullanımına bağlı immun hemolitik anemi düşünülerek tedavisi kesildi. IV Meropenem 1x500mg ve steroid tedavisine geçildikten sonra dahiliye servisine takip ve tedavisinin devamı için devir alındı. Hastanın laboratuar değerleri ve periferik yayması günlük olarak izlendi. Steroid tedavisi sonrası,üçüncü gününden itibaren hemoglobin düzeyinde kararlı bir yükseliş gözlendi ve periferik yaymasında şistosit sayısı azaldı. Tedavisi 14 güne tamamlanarak kesildi. Taburculuk sonrası hemoglobin takiplerinin normal düzeylerde seyrettiği ve 3 hafta sonra coombs testinin negatifleştiği gözlendi.

Sonuç: Bu olguda 3. kuşak sefalosporinlerin kullanımı sırasında gelişebilecek ani Hb. düşüklüğünde nadir bir yan etki olsa da otoimmun hemolitik aneminin göz

önünde bulundurulması ve mevcut tedavinin en kısa sürede kesilmesi gerekliliğine dikkat çekmek istedik. Olgumuzda da gözlendiği gibi, tedavi kesildikten sonraki 3. günde Hb. değerlerinde yükselme ve 3. haftada coombs testlerinde normale dönme hem tanının doğrulanmasında hem de tedavi etkinliğinin saptanmasında önemlidir.

Anahtar kelimeler: anemi, ilaç, sefalosporin

Abstract: 0103 P-181

ALTINCI AYDAN İTİBAREN DEVAM SÜTÜ İLE BESLENMENİN BEBEKLERDE HEMOGRAM VE DEMİR PARAMETRELERİ ÜZERİNE ETKİSİ (PRELİMİNER ÇALIŞMA).

Hilmi Apak[1], Nihal Özdemir[1], Gülen Tüysüz[1], Büşra Kutlubay[1], Ethem Erginöz[2], Mine Kuçur[3]. *[1]Cerrahpaşa Tıp Fakültesi, Çocuk Hematoloji Bilim Dalı, İstanbul, [2]Cerrahpaşa Tıp Fakültesi, Halk Sağlığı Anabilim Dalı, İstanbul, [3]Cerrahpaşa Tıp Fakültesi, Biyokimya Anabilim Dalı, İstanbul*

Giriş: Beslenme bozukluğu, demir eksikliği anemisi, çinko eksikliği ve bunlara bağlı sorunlar Dünyada ve Türkiye'de süt çocukluk döneminin önemli sağlık sorunlarındandır. Çalışmanın amacı anne sütünün tek başına yetersiz kaldığı 6. aydan itibaren beslenme yetersizliği olan süt çocuklarında ek gıdaların verilmesinin ek gıda verilmeyen kahvaltı ve sebze çorbası gibi besinlerle beslenen süt çocuklarıyla karşılaştırılarak bu çocuklardaki demir ve çinko düzeyleri ile birlikte beslenme ve gelişme durumlarını karşılaştırmaktır.

Gereç ve Yöntem: Çalışmaya İstanbul ilinin çeşitli bölgelerinden 6-9 aylık 84 sağlıklı süt çocuğu alınmıştır. Sağlık kontrolünden geçirildikten sonra ağırlıklarına göre beslenme problemi olmayan, demir depoları yeterli ve ağırlıkları 10. persantil üzeri bebekler kontrol grubuna alınmış, çalışma grubunu ise tartıları 3. persantil üzerinde olan, anne sütü alamayan, yeterli ve dengeli beslenmeyen ve kronik hastalığı olmayan, prematüre olmayan hastalar oluşturmaktadır. Bütün bebekler başlangıçtan itibaren 3 ay boyunca takibe alınarak evlerinde ziyaret gerçekleştirilmiştir. Her kontrolde boy, ağırlık, baş çevresi, fizik muayene bulguları kontrol edilerek aylık hemogram, demir, demir bağlama, ferritin, çinko, antioksidan kapasite tetkikleri yapılmış, beslenme yetersizliği olan, anne sütü alamayan süt çocuklarına beslenmelerine devam sütü (Bebelac) ilavesi yapılmıştır. Çalışmanın sonunda üç aylık değerler karşılaştırılarak ek besinin incelenen parametreler üzerindeki etkisi saptanmıştır.

Bulgular: Devam sütü alan bebeklerin MCV ve demir değerlerinin takipte istatiksel olarak anlamlı derecede arttığı gösterildi. Kontrol grubunun ise MCV değeri anlamlı olarak düştü. Ferritin değerleri, devam sütü alan bebeklerde takipte ortalama 53,2±41,8 mg/L'den 64,7±89,7 mg/L'e yükseldi, kontrol grubunda ise 42,8±34,0 mg/L'den 34,6±29,3 mg/L'e düştü. Son ferritin ölçümleri için çalışma ve kontrol grubu karşılaştırıldığında, çalışma grubunun değerleri anlamlı olarak daha yüksekti.

Sonuçlar: Bu değerlendirme sonucunda devam sütü ile beslenen bebeklerde istatistiksel olarak anlamlı şekilde boy, kilo ve baş çevresi gelişimi gözlenmiştir. Yine devam sütü ile beslenen bebeklerde standart anne sütü önerisi ile beslenen bebeklere benzer boy, kilo ve baş çevresi gelişimi sağlanmıştır. Devam sütü ile beslenen bebeklerin baş çevresi persentil değerleri standart anne sütü önerisi ile beslenen bebeklere göre anlamlı olarak artmıştır. Devam sütü ile beslenen bebeklerin demir depolarının takipte arttığı gözlenmiştir. Standart anne sütü önerisi ile beslenen bebeklerde ise demir depolarının azalması dikkate değerdir. Sonuç olarak bebeklere ikinci altı ayda ilave tamamlayıcı devam sütü ilavesi ile yetersiz beslenen bebeklerin hem gelişimlerini normale getirmiştir, hem de anemi parametrelerini, demir depolarını düzeltmiştir.

Anahtar kelimeler: demir eksikliği anemisi, devam sütü

Abstract: 0146 P-182

AĞIR B12 VİTAMİNİ EKSİKLİĞİ TANILI 21 AYLIK OLGUDA B12 TEDAVİSİ SONRASINDA İSTEMSİZ HAREKET GELİŞİMİ.

Ebru Yılmaz Keskin. *Samsun Eğitim ve Araştırma Hastanesi, Pediatrik Hematoloji ve Onkoloji, Samsun*

Giriş: B12 vitamini eksikliği, süt çocukluğu döneminde gelişme geriliği, hipotoni, letarji, apati yanında istemsiz hareketler ve nöbet ile ilişkilendirilmiştir. İstemsiz hareketler, B12 eksikliği nedeniyle başvuran bir hastada, tedavi öncesinde görülebildiği gibi, B12 tedavisi başlandıktan sonra günler içerisinde de, akut ve geçici olarak gelişebilir. Literatürde, B12 tedavisi sırasında istemsiz hareket gelişimi, ilk kez, 1997 yılında Grattan-Smith ve ark. tarafından bildirilmiştir; bu durum, nadir görülen ve patofizyolojisi halen tam olarak aydınlatılmamış bir konudur.

Olgu: Rutin tetkikler sırasında makrositik anemi (Hb 5,4 g/dl; MCV 109,3 fl) bulunan ve ağırlıklı olarak anne sütü ile beslenen 21 aylık kız olgudan istenen ileri tetkiklerde, annedeki eksikliğe ikincil ağır B12 vitamini eksikliği bulundu (Tablo). Annenin hayvansal gıdaları yetersiz tükettiği bilgisi alındı. Mikrosefalisi olan olgunun Denver II gelişimsel test sonucu anormal olarak değerlendirildi. Olguya intramüsküler B12 yerine koyma tedavisi başlandı. Çevreyle ilgisinde artış fark edilen hastada, tedavi başlangıcından 3 gün sonra başta titreme şeklinde istemsiz hareketler ortaya çıktı. Bilinç değişikliği gözlenmedi. İstemsiz hareketlere yönelik herhangi bir tedavi başlanmayan olguda bu durum hafifleyerek 3 gün içerisinde tamamen kayboldu.

Sonuç-Tartışma: Ağır B12 eksikliği olan süt çocuklarında istemsiz hareketler, yerine koyma tedavisi sonrasında da gelişebilir. Bu durumun nedeninin, ağır eksiklik döneminin ardından, B12 vitamininin ani şekilde elde edilebilir olmasıyla, kobalamin ve folik asit yolaklarının aşırı şekilde uyarılması ya da hiperglisinemi gelişimi olabileceği düşünülmektedir. Genellikle günler ya da birkaç hafta içerisinde düzelen bu durum için, klinik tablonun şiddetine göre, medikal tedavi (klonazepam gibi) gerekebilir; bazı olgularda ise, ilaç tedavisi başlanmadan kısa süre içerisinde düzelme görülebilir.

Anahtar kelimeler: Vitamin B12, Titreme, İstemsiz Hareketler

Tablo 1. Olgunun ve annesinin başvurudaki bulguları

	Olgu	*Anne*
Hemoglobin (g/dL)	5,4	12,5
MCV (fL)	109,3	93,7
Serum B12 (pg/mL)	<150	<150
Plazma homosistein (umol/L)	>50,0	14,1

Abstract: 0329 P-183

HEMOGLOBİN D VE TALASEMİNİN BİRLİKTE KALITIMI. Zafer Bıçakçı. *Kafkas Üniversitesi Tıp Fakültesi, Çocuk Sağlığı ve Hastalıkları Anabilim Dalı, Çocuk Hematolojisi, Kars*

Normal hemoglobin zincirlerindeki amino asitlerdeki yer değişikliği, çeşitli füzyon ve mutasyonlarla ortaya çıkan anormal hemoglobinler Türkiye'de β-talasemi'den sonra en sık görülen hemoglobinopatilerdir. Hemoglobin sentezindeki kalıtsal anormallikler bir ya da daha fazla hemoglobin polipeptid zincirlerinin azalmış sentezine veya yapısal olarak anormal hemoglobin varyantlarına bağlı gelişir. Hemoglobinin yapısında bulunan globin zincirlerinin yapılarındaki aminoasit değişikliği ile anormal hemoglobinler veya hemoglobin varyantları oluşmaktadır. Bu değişim pek çoğunun fonksiyonunu değiştirmediği gibi klinik bir semptom da göstermemektedir. Ülkemizde belirlenen anormal hemoglobinlerden en önemlisi Hb S olup, daha az oranda Hb D Los Angeles (β-121) ve Hb O Arab (β-121) görülmektedir. Ülkemizde talasemiden sonra üçüncü en sık anormal hemoglobin HbD olmasına rağmen talasemi ve HbD'nin birlikte kalıtımı ilgili yayınlara pek rastlayamadık. Hemoglobin D'nin homozigot ve heterozigot şekillerinde eritrosit indeksleri genellikle normal olduğu bildirilmesine rağmen talaseminin homozigot ve heterozigot şekillerinde eritrosit indeksleri genellikle anormaldir. Bu nedenle amacımız; hemoglobin D ve talasemi heterozigot birlikte kalıtılan bir hastadan edinilen deneyim paylaşılmak istenmiştir.

Olgu Sunumu: Bir yaşında erkek hasta. Kliniğimize kansızlık nedeni ile getirilen hastanın yapılan tetkiklerinde lökosit 7.56x10^3/µL, Hb 10.7 g/dL, HCT %30.0, trombosit 269x10^3/µ, MCV 55.8 fL, MHC 19.9 pg, MCHC 35.7 g/dL, RDW %17.4, serum demiri 13µg/dL (60-180), SDBK 281µg/dL (155-355), ferritin 40 ng/mL olarak bulundu. Hastanın yapılan periferik yaymasında çok sayıda hedef hücre gözlendi. Hemoglobin elektroforezinde HbA2%5.22, HbA%25.36, HbF%7.49, HbD%89.70 olarak bulundu. Anne ve babası akraba olmayan hastanın yapılan aile taramasında annesi talasemi babası ise hemoglobin D taşıyıcısı olarak bulundu.

Sonuç olarak; talasemi ve hemoglobin D ülkemizde sıklıkla görülmesi nedeni ile birlikte genetik geçiş gösterebilir. MCV düşük, anemi ve periferik yaymada çok sayıda hedef hücre varsa talasemi ve HbD birlikte kalıtımı da akla gelmelidir.

Anahtar kelimeler: hemoglobin D, talasemi, hedef hücre

Tablo 1. Hasta ve ailesinin bazı hemogram değerleri

	Lökosit 103/µL	*Hb g/dL*	*Hct %*	*Eritrosit 103/µL*	*Trombosit 103/µL*	*MCV fL*	*MHC pg*	*MCHC g/dL*	*RDW %*	*Ferritin ng/mL*
Hasta (1y erkek)	7.56	10.7	30.0	5.37	269	55.8	19.9	35.8	17.4	45.71
Annesi	4.1	11.0	31.7	4.46	246	71	24.6	34.7	13.5	37
Babası	8.4	16.3	48.8	5.03	236	91	32.4	33.6	13.0	152.4

Tablo 2. Hasta ve ailesinin hemoglobin elektroforez bulguları

	HbA2% (1.5-3.7)	*HbA% (94-99)*	*HbF %(0-2)*	*Hemoglobin D (Punjab=Los Angelis)/G(Philadelphia)*
Hasta* (1y erkek)	5.22	25.36	7.49	61.93
Annesi	5.43	93.71	0.86	-
Babası	2.96	57.64	0.25	39.15

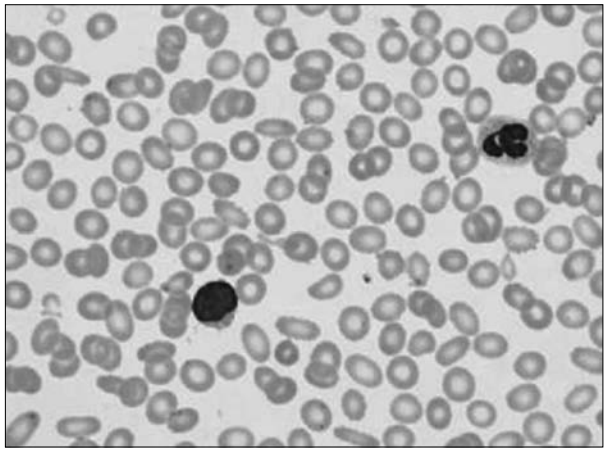

Şekil 1. Hastanın babasının periferik yayması

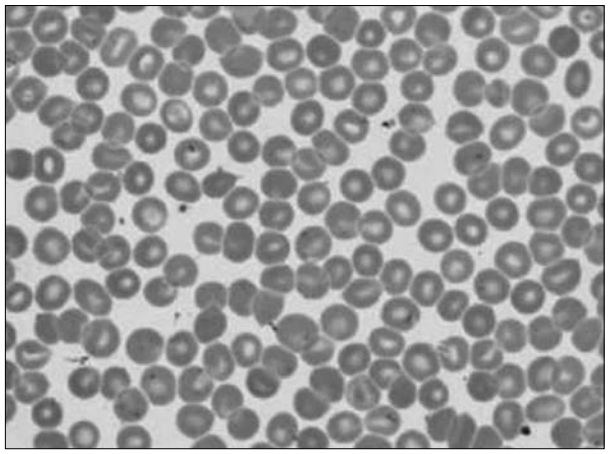

Şekil 2. Hastanın annesinin periferik yaymasında birkaç adet hedef hücre görülüyor

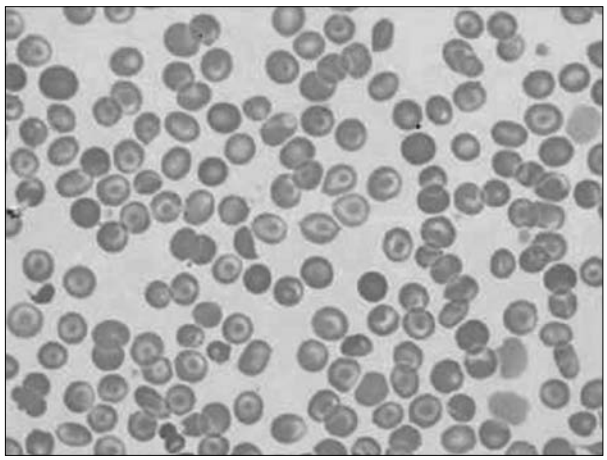

Şekil 3. Hastanın periferik yaymasında çok sayıda hedef hücre görülüyor

Abstract: 0097 P-184

PLATELET AND WHİTE BLOOD CELL COUNTS İN SEVERİTY OF SİCKLE CELL DİSEASES. Mehmet Rami Helvacı[1], Füsun Aydoğan[2], Alper Sevinç[3], Celaletdin Camcı[3], İmdat Dilek[4]. *[1]Department of Internal Medicine, Medical Faculty of the Mustafa Kemal University, Antakya, [2]Department of Nuclear Medicine, Medical Faculty of the Mustafa Kemal University, Antakya, [3]Department of Internal Medicine, Medical Faculty of the Gaziantep University, Gaziantep, [4]Department of Internal Medicine, Medical Faculty of the Yıldırım Beyazıt University, Ankara*

Background: We tried to understand whether or not there is an association between platelet (PLT) and white blood cell (WBC) counts of peripheric blood and severity of sickle cell diseases (SCDs).

Methods: The SCDs patients with red blood cell transfusions of less than 50 units in their lives were put into the first and 50 units or higher were put into the second groups.

Results: The study included 316 cases. There were 224 cases (70.8%) in the first and 92 cases (29.1%) in the second groups (p<0.001). Male ratio was significantly higher in the second group (45.5%versus 64.1%, respectively, p<0.001). Although both the WBC and PLT counts were higher in the second group, the difference was only significant for the PLT counts (p= 0.005) probably due to the small sample sizes. Although prevalences of smoking, avascular necrosis of bones, cirrhosis, and exitus were similar in the groups, mean number of painful crises per year, digital clubbing, chronic obstructive pulmonary disease, leg ulcers, stroke, chronic renal disease, and coronary heart disease were significantly higher in the second group (p<0.05 for all).

Conclusion: Although the difference was statistically nonsignificant between the WBC count and severity of SCDs probably due to the small sample sizes of the study, there was a highly significant association between the PLT count and disease severity. So the higher PLT and WBC counts of the second group may indicate the significant roles of the cells for the chronic endothelial damage of the SCDs all over the body.

Keywords: Platelet, white blood cell, sickle cell diseases

Table 1. Sickle cell patients with the units of red blood cell transfusions

Variables	*Cases with RBC* transfusions of less than 50 units*	*p-value*	*Cases with RBC transfusions of 50 units or higher*
Prevalence	70.8%(224)	<0.001	29.1%(92)
Thalassemia minors	62.0%(139)	ns†	58.6%(54)
Mean RBC units	12.9 ± 11.2 (0-48)	<0.000	99.0 ± 56.5 (50-362)
Mean age (year)	28.9 ± 9.9 (5-59)	ns	30.0 ± 9.2 (9-56)
Male ratio	45.5%(102)	<0.001	64.1%(59)

*Red blood cell †Nonsignificant (p>0.05)

Table 2. Sickle cell patients with peripheric blood values

Variables	*Cases with RBC* transfusions of less than 50 units*	*p-value*	*Cases with RBC transfusions of 50 units or higher*
Mean WBC† counts (μL)	14.931 ± 6.791 (2.460-39.200)	ns‡	15.346 ± 5.640 (1.580-36.900)
Mean PLT§ counts (μL)	435.670 ± 236.693 (48.000-1.827.000)	0.005	498.310 ± 224.570 (53.000-1.370.000)
Mean hematocrit value (%)	23.8 ± 4.8 (11-42)	ns	23.7 ± 4.9 (13-39)

*Red blood cell †White blood cell ‡Nonsignificant (p>0.05) §Platelet

Table 3. Sickle cell patients with associated disorders

Variables	*Cases with RBC* transfusions of less than 50 units*	*p-value*	*Cases with RBC transfusions of 50 units or higher*
Painful crises per year	3.8 ± 6.3 (0-52)	0.000	8.4 ± 10.9 (0-52)
Smoking	12.0%(27)	ns†	17.3%(16)
Digital clubbing	7.1%(16)	<0.01	15.2%(14)
COPD‡	6.6%(15)	<0.001	20.6%(19)
Leg ulcers	11.6%(26)	<0.01	21.7%(20)
Stroke	5.8%(13)	<0.05	11.9%(11)
CRD§	4.9%(11)	<0.001	14.1%(13)
Avascular necrosis of bones	20.5%(46)	ns	17.3%(16)
Cirrhosis	4.4%(10)	ns	4.3%(4)
CHD¶	4.0%(9)	<0.05	8.6%(8)
Exitus	4.4%(10)	ns	5.4%(5)

*Red blood cell †Nonsignificant (p>0.05) ‡Chronic obstructive pulmonary disease §Chronic renal disease ¶Coronary heart disease

Abstract: 0154 P-185

ÇOKLU TEDAVİYE DİRENÇLİ EVANS SENDROMU; BİR OLGU SUNUMU. Erdal Kara[1], Senar Ebinç[2], Mehmet Erdem[2], Veysi Barut[2], Ramazan Esen[1], Cengiz Demir[1]. *[1]Yüzüncü Yıl Üniversitesi Tıp Fakültesi, Hematoloji Bilim Dalı, Van, [2]Yüzüncü Yıl Üniversitesi Tıp Fakültesi, İç Hastalıkları Anabilim Dalı, Van*

Otoimmün Hemolitik Anemi (OİHA)'li olguların takibinde yaklaşık %20-25 oranında İmmün trombositopeni (İTP) gelişebilirken, İTP'de OİHA gelişimi daha nadirdir. Evans sendromu (ES) İTP ve OİHA birlikte veya ardı ardına görülmesi ile karakterizedir. Tedavi hastaların çoğunda yetersiz kalmakta ve hastalık kronikleşmekte ya da tekrarlamaktadır. Mortalite oranı yüksektir. Hastaların önemli bir kısmında nötropeni de mevcuttur. ES'nda eritrosit, trombosit ve nötrofillere karşı oluşan antikorların varlığı gösterilmiştir. İzole trombositopeni veya hemolitik anemi epizodlarının oluşu ile invitro çalışmalar eritrositler ve trombositler üzerinde farklı antijenik determinantları hedefleyen antikorların varlığını düşündürmektedir. ES'lu hastaların çoğu tedaviye direnç gösterir ve kronik İTP ve/veya kronik OİHA şeklinde kalıcı olur.

Olgu: Kliniğimizde refrakter immün trombositopenik purpura tanısıyla takip edilen 61 yaşında kadın hasta halsizlik, yorgunluk ve gözlerde sararma şikâyeti ile polikliniğimize başvurdu. Öz geçmişinde steroide dirençli trombositopenileri olması nedeniyle splenektomi yapılmış idi. Takiplerinde trombositopenin devam etmesi üzerine sırasıyla vinkristin, rituksimab, eltrombopag tedavileri verilmişti. Mevcut tedavilerden fayda görmemesi üzerine başlanan siklosporin tedavisi altında trombosit değerleri normal aralıkta seyreden hasta halen siklosporin 2x200mg/gün kullanmakta idi. Fizik muayenede; konjitivalar soluk ve skleralar ikterik görünümde idi. Yapılan tetkiklerinde Hg 6,9gr/dl (11-18gr/dl), MCV 100 fl (80-100 fl), Neutrofil $10x10^3$/ml ($2-8x10^3$/ml), Lenfosit $3,3x10^3$/ml ($1-5x10^3$/ml), WBC $14,4x10^3$/ml ($4-11x10^3$/ml), Trombosit $72x10^3$/ml($150-400x10^3$/ml), LDH 581 U/L (125-220 U/L), Total Billirubin 4,64 mg/dL(0,2-1,2 mg/dL), İndirekt Billirubin 2,74 mg/

dL(0-0,8 mg/dL), ALT 25 U/L(0-41U/L), Direkt Coombs Testi Pozitif, Ferritin 126 ng/mL, ANA negatif, Anti ds DNA negatif, Anti HIV Negatif, HbsAg negatif, Anti HCV negatif olarak saptandı. Periferik kan yaymasında anizositoz poikilositoz, polikromazi ve sferositler görüldü. Şiztosit saptanmadı. Düzeltilmiş retikülosit sayısı %15 civarında idi. Diğer biyokimyasal tetkikleri normal referans sınırları arasında idi. Mevcut bulgularla otoimmün hemolitik anemi tanısı konularak metil prednizolon 1 mg/ kg/gün (80 mg/gün) dozunda tedavi başlandı. Takiplerinde hastanın hemoglobin değeri 10/gr/dl düzeyine kadar yükseldi. Hasta halen polikliniğimizde takip edilmektedir.

Sonuç olarak; Evans sendromunda hemolitik anemi ve trombositopeni aynı anda çıkacağı gibi değişik zamanlarda da karşımıza çıkabilmektedir. İlk önce trombositopeni ile gelen hastaya ITP tanısı konulup buna yönelik tedavi verilmişti. Evans sendromunda izlendiği üzere hasta birçok tedaviye yanıt vermemişti. Bu nedenle tedaviye yanıtsız ITP hastalarında, her ne kadar tedavi pek değişmezse de, daha sonra hemolitik aneminin tabloya eklenebileceği akılda tutulmalıdır.

Anahtar kelimeler: Evans Sendromu, Hemolitik Anemi, İmmün trombositopeni

Abstract: 0100 P-186

ORAK HÜCRE HASTALIKLARI VE İLEUS. Mehmet Rami Helvacı, Akın Aydoğan, Seçkin Akküçük, Cem Oruç, Mustafa Uğur. *Mustafa Kemal Üniversitesi, Tıp Fakültesi, Antakya*

Amaç: Orak hücre hastalıklarında (OHH) artmış bir ileus sıklığının olup olmadığını anlamaya çalıştık.

Yöntem: Tüm OHH vakaları çalışmaya alındı.

Sonuçlar: Toplam olarak 325 hasta (160 bayan) çalışıldı. Ortalama yaş, bayan ve erkeklerde benzerdi (sırasıyla 29.3 ve 29.8 sene, $p>0.05$). İleus erkeklerde anlamlı oranda yüksekti (%3.6'ya karşılık %1.2, $p<0.01$). Tüm ileus atakları basit ve tekrarlanan kırmızı küre karışımı nakilleriyle herhangi bir cerrahi müdahaleye gerek duyulmadan tedavi edildi. Sigara sıklığı da erkeklerde fazlaydı (%21.8'e karşılık %6.2, $p<0.001$). Nakledilen kırmızı küre karışımı sayısı, çomaklaşma, bacak yarası, akciğer hipertansiyonu, kronik tıkayıcı akciğer hastalığı, koroner kalp hastalığı ve kronik böbrek hastalığı da erkeklerde fazlaydı (hepsi için $p<0.05$). Hernekadar ölüm, beyaz küre ve platelet sayısı, senelik ağrılı kriz sayısı, romatizmal kalp hastalığı, kemiğin avasküler nekrozu, siroz ve inme de erkeklerde fazlaysa da, muhtemelen örnek hacimlerinin küçük olması nedeniyle farklar anlamsızdı (hepsi için $p>0.05$).

Özet: OHH vakalarının göreceli düşük yaş ortalamalarına rağmen ileus sıklığının yüksek olması, her iki hastalık sürecinin de damar sertliği ve tıkanması ile ilişkili olabileceğini göstermektedir ve bu vakalarda basit ve tekrarlanan kırmızı küre karışımı nakilleri, barsak kanlanmasının tekrar sağlanması ve ileus tablonun düzeltilmesinde oldukça etkilidir.

Anahtar kelimeler: Orak hücre hastalıkları, ileus, kronik endotel hasarı

Tablo 1. Orak hücre hastalarının özellikleri

Değişkenler	*Bayan*	*p-değeri*	*Erkek*
Sıklık	%49.2 (160)	Ns*	%50.7 (165)
Ortalama yaş (sene)	29.3 ± 9.6 (8-59)	Ns	29.8 ± 9.9 (5-58)
Talasemi minör	%60.0 (96)	Ns	%67.2 (111)
Sigara	%6.2 (10)	<0.001	%21.8 (36)
İleus	%1.2 (2)	<0.01	%3.6 (6)
Ölüm	%3.7 (6)	Ns	%6.0 (10)

*Anlamsız (p>0.05)

Tablo 2. Orak hücre hastalarının kan değerleri

Değişkenler	*Bayan*	*p-değeri*	*Erkek*
Ortalama beyaz küre sayısı (/mikrolitre)	14.644 ± 6.288 (1.580-39.200)	Ns*	15.519 ± 6.728 (2.460-38.800)
Ortalama hematokrit değeri (%)	23.0 ± 3.9 (14-38)	0.016	24.4 ± 5.5 (11-42)
Ortalama platelet sayısı (/mikrolitre)	450.740 ± 190.903 (48.800-1.241.000)	Ns	455.030 ± 268.794 (56.000-1.827.000)

*Anlamsız (p>0.05)

Tablo 3. Orak hücre hastalarında eşlik eden sağlık sorunları

Değişkenler	*Bayan*	*p-değeri*	*Erkek*
Senelik ağrılı kriz sayısı	4.6 ± 7.9 (0-52)	Ns*	5.6 ± 8.1 (0-52)
Nakledilen kırmızı küre karışımı torba sayısı	27.3 ± 34.1 (0-200)	0.001	49.1 ± 61.4 (0-370)
Çomaklaşma	%6.8 (11)	<0.05	%11.5 (19)
Bacak yarası	%8.1 (13)	<0.001	%20.6 (34)
Akciğer hipertansiyonu	%8.7 (14)	<0.01	%14.5 (24)
KTAH†	%5.6 (9)	<0.001	%19.3 (32)
KKH‡	%3.7 (6)	<0.01	%7.8 (13)
KBH§	%4.3 (7)	<0.001	%10.9 (18)
Romatizmal kalp hastalığı	%5.6 (9)	Ns	%8.4 (14)
Kemiğin avasküler nekrozu	%20.0 (32)	Ns	%21.2 (35)
Siroz	%3.1 (5)	Ns	%5.4 (9)
İnme	%6.8 (11)	Ns	%9.0 (15)

*Anlamsız (p>0.05) †Kronik tıkayıcı akciğer hastalığı ‡Koroner kalp hastalığı §Kronik böbrek hastalığı

Abstract: 0099 P-187

ORAK HÜCRE HASTALARINDA AMELİYAT ÖNCESİ HİDROKSİÜRE. Mehmet Rami Helvacı, Sedat Hakimoğlu, Veysel Bahadıroğlu, Adil Esen, Selim Koç. *Mustafa Kemal Üniversitesi Tıp Fakültesi, Antakya*

Amaç: Orak hücre hastalıklarında (OHH) hidroksiürenin sağlık göstergeleri üzerine etkilerini anlamaya çalıştık.

Yöntem: Tüm OHH vakaları çalışmaya alındı ve hepsine hidroksiüre tedavisi başlandı.

Sonuçlar: Toplamda 337 hasta çalışıldı. Hastaların %80.1'inde, hidroksiüre tedavisine devam sağlandı. Tedavi ile senelik ortalama ağrılı kriz sayısı (10.3'ten 1.7'ye, $p<0.000$) ve şiddetinde (7.8'den 2.2'ye, $p<0.001$) anlamlı azalmalar tespit edildi. Vücut ağırlığı ve hematokrit değerleri artarken, beyaz küre ve platelet sayısı ve toplam ve direk bilirubin ve laktat dehidrojenaz (LDH) seviyeleri azaldı (hepsi için $p<0.000$).

Tablo 1. Orak hücre vakalarının hidroksiüre tedavisi öncesi ve sonrası özellikleri

Değişkenler	*Hidroksiüre tedavisi öncesi*	*p-değeri*	*Hidroksiüre tedavisi sonrası*
Ortalama senelik ağrılı kriz sayısı	10.3 ± 10.6 (0-48)	<0.000	1.7 ± 1.1 (0-6)
Ağrılı krizlerin ortalama şiddeti	7.8 ± 2.2 (0-10)	<0.000	2.2 ± 1.7 (0-10)
Vücut ağırlığı (kg)	59.1 ± 11.4 (37-95)	<0.000	65.2 ± 13.0 (46-107)
Beyaz küre sayısı (/mikrolitre)	15.050 ± 6.148 (4.890-38.800)	<0.000	11.349 ± 5.029 (5.010-31.850)
Hematokrit değeri (%)	23.2 ± 4.0 (16-35)	<0.000	27.8 ± 3.4 (20-36)
Ortalama kırmızı küre hacmi (femtolitre)	88.7 ± 9.6 (57-112)	<0.000	105.2 ± 13.6 (66-129)
Platelet sayısı (/mikrolitre)	449.840 ± 217.370 (169.000-1.561.000)	<0.000	430.840 ± 142.681 (219.000-936.000)
Toplam bilirubin (mg/dl)	5.3 ± 5.6 (0.6-38.2)	<0.000	3.1 ± 2.2 (0.7-11.0)
Direk bilirubin (mg/dl)	2.0 ± 3.4 (0.2-15.0)	<0.000	0.9 ± 0.9 (0.2-6.0)
Laktat dehidrojenaz (IU/l)	647.5 ± 265.8 (196-1.552)	<0.000	509.9 ± 315.4 (235-2.218)

Tablo 2. Orak hücre hastalarında eşlik eden sorunlar

Değişkenler	*Sıklık*
Otosplenektomi	%46.8 (158)
Kemiğin avasküler nekrozu	%18.9 (64) (%90.6 femur başı)
Bacak yarası	%12.7 (43)
Akciğer hipertansiyonu	%11.5 (39)
Kronik böbrek hastalığı	%8.3 (28)
Koroner kalp hastalığı	%7.7 (26)
Çomaklaşma	%6.5 (22)
İnme	%6.5 (22)
Ölüm	%5.3 (18)
Kronik tıkayıcı akciğer hastalığı	%4.7 (16)
Siroz	%3.2 (11)

Özet: OHH, doğumla başlayan kronik bir iltihabi süreçtir. Hidroksiüre, ağrılı kriz sayısı ve şiddeti, beyaz küre ve platelet sayısı ve toplam bilirubin, direk bilirubin ve LDH seviyelerini azaltır, vücut ağırlığı ve hematokrit değerlerini arttırır ki bütün bunlar vücutta hafifleyen bir iltihabi sürecin göstergeleridir. Bu sebeple acil olmayan girişimsel işlemler, birkaç aylık hidroksiüre tedavisi sonrasında yapılmalıdır. Böylece cerrahi girişimler öncesi gerekebilen kırmızı küre karışımı desteği miktarı azaltılıp, tüm vücutta doğuştan bugüne mevcut kılcal damar hasarının hafifletilmesiyle de girişime bağlı gelişebilecek hastalıklar ve ölüm de azaltılabilir.

Anahtar kelimeler: Hidroksiüre, orak hücre hastalıkları, kronik endotel hasarı

Abstract: 0177 P-188

VASO-OKLUSİV KRİZ ORAK HÜCRELİ ANEMİDE HEMATOLOJİK PARAMETRELERİ NASIL DEĞİŞTİRİR?.

Can Acıpayam[1], Sadık Kaya[2], Gönül Oktay[3], Gül İlhan[4]. *[1]Mustafa Kemal Üniversitesi Tıp Fakültesi, Çocuk Hematolojisi ve Onkolojisi Anabilim Dalı, Hatay, [2]Antakya Devlet Hastanesi, Çocuk Sağlığı ve Hastalıkları Bölümü, Hatay, [3]Antakya Devlet Hastanesi, Hemoglobinopati merkezi, Hatay, [4]Antakya Devlet Hastanesi, Hematoloji Bölüm, Hatay*

Amaç: Bu çalışmada, vazo-oklüziv kriz ve stabil durumda orak hücre anemili (OHA) çocuklarda hematolojik parametreleri karşılaştırmayı amaçladık.

Gereç ve Yöntem: 18 yaş altında yatarak tedavi gören 47 OHA hastası (24 vazo-oklüziv krizli ve 23 stabil durumda) bu çalışmaya dahil edildi. Hasta grubu ile aynı yaş grubunda, kronik hastalığı olmayan, 24 sağlıklı çocuk kontrol grubu olarak seçildi. Demografik ve hematolojik parametreler kaydedildi. Tam kan sayımı otomatik analizör (Sysmex XT- 2000i, USA) ile ölçüldü.

Bulgular: Vazooklüziv krizli grup ile kontrol grubu karşılaştırıldığında, vazo-oklüziv krizli OHA'li hastalarda beyaz küre sayısı (WBC), eritrosit dağılım genişliği (RDW), ortalama eritrosit hemoglobin (MCH), ortalama eritrosit hemoglobin konsantrasyonu (MCHC), trombosit sayımı (PLT), nötrofil sayısı ve monosit sayısı daha yüksek bulundu (sırasıyla; $p<0.05$). Ancak eritrosit sayısı (RBC), hemoglobin (HGB), hematokrit (HCT) ve ortalama trombosit hacmi (MPV) daha düşüktü ($p <0.05$). Stabil durumdaki OHA'lı grupta kontrole göre RBC, HGB, HCT ve MPV daha düşük iken WBC, RDW, nötrofil, lenfosit ve monosit sayısı anlamlı yüksek bulundu ($p<0.05$). Bununla birlikte vazooklüziv krizli ve stabil durumdaki OHA'lı hastalar karşılaştırıldığında hematolojik bulgular açısından aralarında anlamlı fark yoktu ($p>0.05$).

Sonuç: Bu çalışmada MCH, MCHC ve PLT sayımının orak hücre anemili hastalarda vazooklüziv kriz için üstün bir tanısal belirteç olabileceği sonucuna varılmıştır.

Anahtar kelimeler: Orak hücreli anemili, vazooklüziv kriz, hematolojik parametre

Abstract: 0628 P-189

OTOİMMUN HEMOLİTİK ANEMİLİ HASTANIN KLİNİK SEYRİ.

Gülsüm Akgün Çağlıyan, Can Özlü, Oktay Bilgir. *İzmir Bozyaka Eğitim ve Araştırma Hastanesi, Hematoloji Kliniği, İzmir*

Giriş: Otoimmun hemolitik anemi (OİHA), hastanın kendi eritrositlerine karşı antikor üretmesi sonucunda, eritrositlerin parçalanması ve anemi ile karakterize bir hastalıktır. Çoğu hastada idyopatik olarak görülmektedir. Hastalığın tedavisinde kortikosteroidler, rituksimab, splenektomi,danazol, siklofosfamid, azatiyoprin, mikofenalat mofetil, vinkristin kullanılabilir. Otoimmun hemolitik anemi nedeniyle takip edilen ve tedavisi yapılan bir olgu sunuldu.

Olgu: 34 yaşındaki erkek hasta hematoloji polikliniğine halsizlik ve bitkinlik nedeniyle nisan 2012'de başvurdu. Hastanın öyküsünde 1996 yılında otoimmun hemolitik anemi tanısı aldığı ve kortikosteroid tedavisine dirençli olması nedeniyle splenektomi uygulandığı öğrenildi. Hastanın o dönemden itibaren kan değerlerinin normal olduğu ve tedavi almadığı öğrenildi. Hastanın poliklinik başvurusunda wbc:8400 mm^3, hgb:8.4 gr/dl, plt:548.000

mm^3 tespit edildi. Yapılan periferik yaymasında anizositoz, poikilositoz,polikromazi, normokrom normositer eritrositler, trombosit sayısı reaktif atmış, 1-2 adet normoblast olduğu görüldü. Retikulosit sayısı %8.5, LDH:514 u/l ve T/D.bilurubin: 3.4/0.7 mg/dl, direkt coombs IgG ++++, indirekt coombs:++++ saptandı. Hastaya nisan 2012'de 1 mg/kg dozundan prednizolon tedavisi başlandı. Hastanın lenfoproliferatif hastalık ve enfeksiyonlar yönünden yapılan tetkikleri normal saptandı. Tedavi ile yanıt sağlandıktan sonra kortikosteroid tedavisi azaltılarak kesildi. Ocak 2013'de hastalık nüksü nedeniyle hastaya 2 mg /kg/gün dozundan azatiyopurin tedavisi, ardından yanıt alınamaması nedeniyle Mayıs 2013'te endikasyon dışı rituksimab 375 mg/m^2 haftada bir olarak uygulandı. Rituksimab tedavisi sonrası 6 ay yanıt elde edilen olguda Aralık 2013'te hastalık nüksü nedeniyle siklosporin 5 mg/kg/gün olarak uygulandı. Yanıt elde edilememesi nedeniyle hastaya Mart 2014'te siklofosfamid 500mg/gün 28 günde bir olarak uygulandı. Yanıt sağlanamayan olguda Haziran 2014'de 40-60 ml/kg dan doz hesaplanarak TDP ile plasmaferez uygulandı. Günlük 24 ünite TDP ile plazmaferez tedavisine yanıt alanamayan olguya eritrosit transfuzyonu uygulandı. Hastanın son hemogram değerleri wbc:4300 mm^3,hgb:9.5 gr/dl, plt:498.000 mm^3 T.bil/d.bil:2.2/0.8 mg /dl,LDH:312 u/l şeklindedir. Hastada hematopoietik kök hücre nakli için donör taraması planlanmıştır.

Sonuç: Otoimmun hemolitik anemi erişkin hastalarda nükslerle seyreden kronik bir seyir göstermektedir. Kortikosteroid tedavisi ve immunsupresif tedavilere yanıt vermeyen hastalar plazmaferez ve kök hücre nakli açısından değerlendirilmelidir.

Anahtar kelimeler: Otoimmun Hemolitik Anemi

Abstract: 0679 P-190

SAĞLIKLI ÇOCUKLARDA FERRİTİN DÜZEYLERİ İLE TROMBOSİT SAYISI ARASINDAKİ İLİŞKİNİN ARAŞTIRILMASI. Zeynep Karagöz[1], Yasemin Ardıçoğlu[2], Nejat Akar[2]. *[1]TOBB-ETU Tıp Fakültesi, Ankara, [2]TOBB-ETU Hastanesi, Ankara*

Amaç: Sağlıklı çocuklarda, 12 ay – 24 ay arasında yapılan anemi varlığının araştırılmasında ferritin düzeyleri kriter olarak alınıp, bu olgulardaki trombosit sayısının değişiminin incelenmesi amaçlanmıştır.

Yöntem: 2011-2013 yılları arasında üç yıllık bir süreçte, sağlıklı bebek kontrollerinde (12 ay – 24 ay) anemi varlığının kontrolü için yapılan kan sayımı ve ferritin düzeyleri retrospektif olarak 2473 bebek incelenmiştir. Ferritin düzeyi 20 ng /ml sınır olarak alınmış, buna göre bebekler iki gruba ayrılmıştır. Trombosit sayıları ise 150-45 10 3 ul düzeyleri normal olarak alınmıştır. Trombosit sayısı 700 10 3 ul üzerinde olan bir olguda ise trombosit sayısı 849 10 3 ul olarak belirlenmiştir.

Sonuçlar: Elde ettiğimiz sonuçlar tabloda gösterilmiştir.

Yorum: Tablodan izleneceği üzere ferritin düzeylerine göre olguların dağılımı, trombosit sayıları ile demir eksikliği arasında bir ilişki çalışmamızda gösterilememiştir. Bunun nedeni idiopatik trombositoz sıklığının pediatrik yaş grubunda %10.5 olan sıklığından kaynaklanıyor olabilir.

Anahtar kelimeler: Demir eksikliği, Ferritin, trombosit

Tablo 1. Ferritin düzeylerine göre trombosit sayılarının dağılımı

Trombosit sayısı 1	*Ferritin düzeyi 20 ng/ml altında (N (%))*	*Ferritin düzeyi 20 ng/ml üzerinde (N (%))*
150-450	592 (87.9)	1701 (9.4)
450-700	80 (11.88)	193 (10.5)
>700	1 (0.15)	7 (0.37)

Abstract: 0224 P-191

TONSİLECTOMY İN SİCKLE CELL DİSEASES. Mehmet Rami Helvacı[1], Cengiz Arlı[2], Can Acıpayam[3], Eyüp Büyükkaya[4]. *[1]Internal Medicine, Medical Faculty of the Mustafa Kemal University, Hatay, [2]Ear, Nose, and Throat Disorders, Medical Faculty of the Mustafa Kemal University, Hatay, [3]Pediatrics, Medical Faculty of the Mustafa Kemal University, Hatay, [4]Cardiology, Medical Faculty of the Mustafa Kemal University, Hatay*

Background: We tried to understand whether or not there are lowered prevalences of terminal consequences of sickle cell diseases (SCDs) with tonsilectomy.

Methods: All cases with SCDs were taken into the study.

Results: The study included 334 patients (164 females). There were 27 cases with tonsilectomy and 307 cases without. The mean ages, female ratios, and prevalences of associated thalassemia minors and smoking were similar in both groups (p>0.05 for all). Although the white blood cell and platelet counts of peripheric blood were higher in patients without tonsilectomy, the mean hematocrit value was lower in them, but the differences were nonsignificant probably due to the small sample size of the tonsilectomy group (p>0.05 for all). Similarly, although the painful crises per year, digital clubbing, leg ulcers, pulmonary hypertension, chronic obstructive pulmonary disease, rheumatic heart disease, avascular necrosis of bone, cirrhosis, stroke, and mortality were higher in cases without tonsilectomy, the differences were nonsignificant probably due to the same reason again (p>0.05 for all).

Table 1. Characteristic features of the study cases

Variables	*Cases with tonsilectomy*	*p-value*	*Cases without tonsilectomy*
Prevalence	8.0%(27)		91.9%(307)
Female ratio	51.8%(14)	Ns*	48.8%(150)
Mean age (year)	29.2 ± 10.0 (14-54)	Ns	29.6 ± 9.8 (5-59)
Thalassemia minors	51.8%(14)	Ns	66.7%(205)
Smoking	11.1%(3)	Ns	14.3%(44)

*Nonsignificant (p>0.05)

Table 2. Peripheric blood values of the study cases

Variables	*Cases with tonsilectomy*	*p-value*	*Cases without tonsilectomy*
Mean WBC* counts (μL)	14.502 ± 4.655 (5.000-27.000)	Ns†	15.170 ± 6.654 (1.580-39.200)
Mean Hct‡ value (%)	24.9 ± 5.4 (13-39)	Ns	23.6 ± 4.9 (11-42)
Mean PLT§ counts (μL)	468.680 ± 139.002 (149.000-795.000)	Ns	481.140 ± 236.932 (48.800-1.827.000)

*White blood cell †Nonsignificant (p>0.05) ‡Hematocrit §Platelet

Table 3. Associated pathologies of the study cases

Variables	*Cases with tonsilectomy*	*p-value*	*Cases without tonsilectomy*
Painful crises per year	4.1 ± 7.1 (0-36)	Ns*	5.2 ± 8.2 (0-52)
Digital clubbing	0.0%(0)	Ns	10.4%(32)
Leg ulcers	3.7%(1)	Ns	15.6%(48)
Pulmonary hypertension	11.1%(3)	Ns	11.7%(36)
COPD†	11.1%(3)	Ns	13.3%(41)
CHD‡	11.1%(3)	Ns	6.1%(19)
CRD§	11.1%(3)	Ns	8.1%(25)
Rheumatic heart disease	3.7%(1)	Ns	7.1%(22)
Avascular necrosis of bone	14.8%(4)	Ns	21.8%(67)
Cirrhosis	0.0%(0)	Ns	4.8%(15)
Stroke	7.4%(2)	Ns	9.1%(28)
Mortality	0.0%(0)	Ns	5.2%(16)

*Nonsignificant (p>0.05) †Chronic obstructive pulmonary disease ‡Coronary heart disease §Chronic renal disease

Conclusion: There may be an inverse relationship between prevalence of tonsilectomy and severity of SCDs, and the tonsils may act as a chronic inflammatory focus accelerating the chronic endothelial damage in the SCDs.

Keywords: Sickle cell diseases, tonsilectomy, chronic endothelial damage

Abstract: 0101 P-192

SİGARA VE ORAK HÜCRE HASTALIKLARI.

Mehmet Rami Helvacı[1], Ahmet Korkmaz[1], Alper Sevinç[2], Celaletdin Camcı[2], Ali Keskin[3], *[1]Mustafa Kemal Üniversitesi, Tıp Fakültesi, Antakya, [2]Gaziantep Üniversitesi, Tıp Fakültesi, Gaziantep, [3]Pamukkale Üniversitesi, Tıp Fakültesi, Denizli*

Amaç: Orak hücre hastalıklarında (OHH) sigara ile otosplenektomi arasında bir ilişkinin olup olmadığını anlamaya çalıştık.

Yöntem: Tüm OHH vakaları çalışmaya alındı ve otosplenektomililer, diğerleriyle karşılaştırıldı.

Sonuçlar: Toplamda 253 hasta (124 bayan) çalışıldı. Vakaların 168'inde (%66.4) otosplenektomi mevcuttu (p<0.001). Otosplenektomili hastalar daha yaşlıydı (30.7'ye karşılık 25.7 sene, p= 0.000). Eşlik eden talasemi minör, otosplenektomili grupta düşüktü (%91.7'ye karşılık %50.0, p<0.001). İlginç olarak sigara, otosplenektomili grupta yüksekti (%16.6'ya karşılık %9.4, p<0.05). Benzer şekilde, beyaz küre ve platelet sayıları otosplenektomili grupta anlamlı şekilde yüksek olmasına rağmen, ortalama hematokrit değeri düşüktü (hepsi için de p= 0.000). Diğer taraftan, çomaklaşma, akciğer hipertansiyonu, bacak yarası, kronik böbrek hastalığı, koroner kalp hastalığı ve romatizmal kalp hastalığı da otosplenektomili grupta fazlaydı (hepsi için de p<0.05).

Özet: Sigara ve OHH arasındaki güçlü damar sertliği ilişkisi nedeniyle, sigara OHH'nın şiddetini daha da arttırıyor olabilir ve bir kan süzgeci olan dalak muhtemelen bu durumdan en çok etkilenen organdır.

Anahtar kelimeler: Sigara, orak hücre hastalıkları, damar sertliği

Tablo 1. Orak hücre hastalarının özellikleri

Değişkenler	*Otosplenekomili hastalar*	*p-değeri*	*Otosplenektomisiz hastalar*
Sıklık	%66.4 (168)	<0.001	%33.5 (85)
Ortalama yaş (sene)	30.7 ± 9.5 (16-58)	0.000	25.7 ± 9.6 (5-54)
Bayan oranı	%50.0 (84)	Ns*	%47.0 (40)
Talasemi minör	%50.0 (84)	<0.001	%91.7 (78)
Sigara	%16.6 (28)	<0.05	%9.4 (8)
Ortalama nakledilen kırmızı küre karışımı sayısı	34.5 ± 49.2 (0-362)	Ns	39.2 ± 48.8 (0-224)
Senelik ağrılı kriz sayısı	5.6 ± 9.1 (0-52)	Ns	5.4 ± 8.1 (0-36)

*Anlamsız (p>0.05)

Tablo 2. Orak hücre hastalarının kan değerleri

Değişkenler	*Otosplenekomili hastalar*	*p-değeri*	*Otosplenektomisiz hastalar*
Ortalama beyaz küre sayısı (/mikrolitre)	15.879 ± 6.257 (6.870-38.800)	0.000	13.503 ± 6.446 (2.460-32.100)
Ortalama platelet sayısı (/mikrolitre)	471.990 ± 214.420 (48.000-1.827.000)	0.000	380.280 ± 252.492 (52.000-1.370.000)
Ortalama hematokrit değeri (%)	22.9 ± 4.3 (11-34)	0.000	25.5 ± 5.3 (11-42)

Tablo 3. Orak hücre hastalarında eşlik eden sağlık sorunları

Değişkenler	*Otosplenekomili hastalar*	*p-değeri*	*Otosplenektomisiz hastalar*
Priapizm	%2.3 (4)	Ns*	%1.1 (1)
Çomaklaşma	%14.2 (24)	0.001>	%1.1 (1)
Akciğer hipertansiyonu	%17.8 (30)	0.001>	%2.3 (2)
KTAH†	%10.7 (18)	Ns	%8.2 (7)
Bacak yarası	%19.0 (32)	0.05>	%8.2 (7)
İnme	%8.3 (14)	Ns	%9.4 (8)
KBH‡	%8.3 (14)	0.05>	%1.1 (1)
Kemiğin avasküler nekrozu	%22.0 (37)	Ns	%15.2 (13)
Siroz	%7.1 (12)	Ns	%2.3 (2)
KKH§	%8.3 (14)	0.05>	%1.1 (1)
Romatizmal kalp hastalığı	%10.7 (18)	0.01>	%1.1 (1)
Ölüm	%4.7 (8)	Ns	%4.7 (4)

*Anlamsız (p>0.05) †Kronik tıkayıcı akciğer hastalığı ‡Kronik böbrek hastalığı §Koroner kalp hastalığı

Abstract: 0159 P-193

ORAK HÜCRELİ ANEMİ VE BETA TALASEMİ BİRLİKTELİĞİ; BİR OLGU SUNUMU.

Erdal Kara[1], Senar Ebinç[2], Ramazan Esen[1], Cengiz Demir[1]. *[1]Yüzüncü Yıl Üniversitesi Tıp Fakültesi, Hematoloji Bilim Dalı, Van, [2]Yüzüncü Yıl Üniversitesi Tıp Fakültesi, İç Hastalıkları Anabilim Dalı, Van*

Sickle Cell anemi (SCA) otozomal resesif kalıtılan bir hastalık olup hemoglobin yapısındaki beta globülin geninin 6. pozisyonundaki glutamik asit yerine valinin gelmesinden kaynaklanmaktadır. Sickle hemoglobin(HbS) deoksijenize olduğu zaman hücre içinde çökerek hücrenin orak şeklinde deforme olmasına sebep olur. Hücreler oraklaştığında vazo-okluzif, sekestrasyon, hemolitik ve aplastik krizler ortaya çıkabilmektedir. Oraklaşlan

hücrelerin bir kısmı reversibldir, normal hale gelir, bir kısmı ise hücre membranlardaki harabiyetten dolayı irreversibledir. Bu hücreler damar tıkanıklarına yol açarak, doku hipoksisine, hipokside ağrılı krizler ve organ infarktasyonlarına, sonuçta akut ve kronik doku harabiyetine yol açar. Orak-beta + talasemi kişiler, HbSS hastalığı olanlardan daha az şiddetli bir kliniğe sahiptir. Hastalık periferik yaymada hypochromic, mikrositer alyuvar ve artmış HbA2 düzeyleri ile karekterize olup, şiddeti %5 ile %30 arasında değişen HbA miktarı ile ters ilişkilidir.

Olgu: Kliniğimize halsizlik yakınmaları ile başvuran 18 yaşında bayan hastanın soy geçmişinde; abisinde orak hücreli anemi hastalığı ve erkek kardeşinde ise orak hücreli anemi taşıyıcılığı vardı. Hastanın fizik muayenesinde konjuktivalar soluk, dalak kot altında 1-2 cm plapable ve traube kabalı idi. Hastanın yapılan tetkiklerinde Hg 9,7gr/dl (11-18gr/dl), MCV 66 fl (80-100 fl), Neutrofil 5,2x10^3/ml (2-8x10^3/ml), Lenfosit 1,5x10^3/ml (1-5x10^3/ml), WBC 7,2x10^3/ml (4-11x10^3/ml), Trombosit 250x10^3/ml(150-400x10^3/ml), LDH 637 U/L (240-480 U/L), İndirekt Billirubin 1,4mg/dL(0-0,8 mg/dL), ALT 14 U/L(0-41U/L), Direkt Coombs Testi negatif olarak tespit edildi. Periferik kan yaymasında anizositoz, hedef hücreler, mikrositoz, ve bazı hücrelerde oraklaşma izlendi. Hastanın yapılan hemoglobin elektroforezinde HbA2: %6, HbS: %47: %6, HbA0: %22, HbAF: %13 olarak izlendi. Hastaya orak hücre beta (+) talasemi tanısı konuldu. Hastanın kliniğimizde takipleri yapılmakta olup ağrılı krizleri yılda 1-2 defa olmakta ve transfüzyon ihtiyacı yılda 2-3 ünite olmaktadır.

Sonuç olarak; talasemi taşıyıcılarında yüzde 50'yi aşan bir HbA fraksiyon vardır; Orak hücre-beta (+) talasemi hastaları mikrositer anemi ile beraber %5-30 gibi bir HbA düzeyine sahiptir. Orak hücre beta-talasemi hastaları arasında, hastalık hemoglobin miktarı ile değişmektedir. Genellikle hastalık orak hücre-beta(0) talasemi hastalarında şiddetli izlerken orak hücre-beta (+) talasemi, hastalarında daha hafif izlemektedir. Bizim vakamızda da şiddetli klinik yakınma yoktu. Orak hücreli anemi ve beta talasemi birlikteliği bölgemizde nadir görülmesi nedeni ile bu olguyu sunmak istedik.

Anahtar kelimeler: Orak Hücreli Anemi, Beta Talasemi

Abstract: 0102 P-194

ORAK HÜCRE HASTALIK ŞİDDETİNDE OTOSPLENEKTOMİ.

Mehmet Rami Helvacı, Muazzez Özdoğan, Serkan Şerifler, Can Acıpayam, Ramazan Davran. *Mustafa Kemal Üniversitesi, Tıp Fakültesi, Antakya*

Amaç: Otosplenektomi ile orak hücre hastalıkları (OHH) şiddeti arasında bir ilişkinin olup olmadığını anlamaya çalıştık.

Yöntem: Ömrü boyunca 50 torbanın altında kırmızı küre karışımı nakli yapılan hastalar birinci gruba, 50 torba ve üzeri nakil yapılanlar ise ikinci gruba alındı.

Sonuçlar: Toplam olarak 316 hasta (155 bayan) çalışıldı. Hastaların %70.8'i (224) birinci, %29.1'i (92) ikinci grupta yer aldı (p<0.001). İkinci grupta erkekler anlamlı şekilde fazlaydı (%64.1'e karşılık %45.5, p<0.001). Hernekadar beyaz küre ve platelet sayısı ikinci grupta yüksekse de, muhtelemelen örnek hacimlerinin küçüklüğü nedeniyle gruplar arası fark sadece plateletler açısından anlamlıydı (p= 0.005). Birinci grupta otosplenektominin anlamlı şekilde yüksek (%56.2'ye karşılık %45.6, p<0.05) olmasına karşılık, senelik ağrılı kriz sayısı, çomaklaşma, kronik tıkayıcı akciğer hastalığı (KTAH), bacak yarası, inme, kronik böbrek hastalığı (KBH) ve koroner kalp hastalığı (KKH) ikinci grupta fazlaydı (hepsi için de p<0.05).

Özet: Ömrü boyunca daha fazla kırmızı küre karışımı nakli yapılmış olan ikinci gruptaki daha düşük otosplenektomi sıklığına rağmen, senelik ağrılı kriz sayısı, çomaklaşma, KTAH, bacak yarası, inme, KBH ve KKH bu grupta anlamlı şekilde yüksekti. Otopslenektomi ile OHH şiddeti arasında zıt bir ilişki olabilir ve sert ve oraklaşmış hücrelerin bir süzgeci olan dalak, kronik iltihabi bir merkez görevi görebilir.

Anahtar kelimeler: Otosplenektomi, orak hücre hastalıkları, kronik kılcal damar hasarı

Table 1. Nakledilen kırmızı küre karışımı miktarına göre orak hücre hastaları

Değişkenler	*50 torbanın altında kırmızı küre karışımı nakli yapılan hastalar*	*p-değeri*	*50 torba ve üzeri kırmızı küre karışımı nakli yapılan hastalar*
Sıklık	70.8% (224)	<0.001	29.1% (92)
Nakledilen kırmızı küre karışımı sayısı	12.9 ± 11.2 (0-48)	<0.000	99.0 ± 56.5 (50-362)
Ortalama yaş (sene)	28.9 ± 9.9 (5-59)	Ns*	30.0 ± 9.2 (9-56)
Erkek oranı	%45.5 (102)	<0.001	%64.1 (59)
Talasemi minör	%62.0 (139)	Ns	%58.6 (54)
Otosplenektomi	%56.2 (126)	<0.05	%45.6 (42)

*Anlamsız (p>0.05)

Table 2. Orak hücre hastalarının kan değerleri

Değişkenler	*50 torbanın altında kırmızı küre karışımı nakli yapılan hastalar*	*p-değeri*	*50 torba ve üzeri kırmızı küre karışımı nakli yapılan hastalar*
Ortalama beyaz küre sayısı (/mikrolitre)	14.931 ± 6.791 (2.460-39.200)	Ns*	15.346 ± 5.640 (1.580-36.900)
Ortalama platelet sayısı (/mikrolitre)	435.670 ± 236.693 (48.000-1.827.000)	0.005	498.310 ± 224.570 (53.000-1.370.000)
Ortalama hematokrit değeri (%)	23.8 ± 4.8 (11-42)	Ns	23.7 ± 4.9 (13-39)

*Anlamsız (p>0.05)

Table 3. Orak hücre hastalarının eşlik eden sağlık sorunları

Değişkenler	*50 torbanın altında kırmızı küre karışımı nakli yapılan hastalar*	*p-değeri*	*50 torba ve üzeri kırmızı küre karışımı nakli yapılan hastalar*
Senelik ağrılı kriz sayısı	3.8 ± 6.3 (0-52)	0.000	8.4 ± 10.9 (0-52)
Sigara	%12.0 (27)	Ns*	%17.3 (16)
Çomaklaşma	%7.1 (16)	<0.01	%15.2 (14)
Akciğer hipertansiyonu	%11.6 (26)	Ns	%10.8 (10)
KTAH†	%6.6 (15)	<0.001	%20.6 (19)
Bacak yarası	%11.6 (26)	<0.01	%21.7 (20)
İnme	%5.8 (13)	<0.05	%11.9 (11)
KBH‡	%4.9 (11)	<0.001	%14.1 (13)
Kemiğin avasküler nekrozu	%20.5 (46)	Ns	%17.3 (16)
Siroz	%4.4 (10)	Ns	%4.3 (4)
KKH§	%4.0 (9)	<0.05	%8.6 (8)
Romatizmal kalp hastalığı	%8.4 (19)	Ns	%3.2 (3)
Ölüm	%4.4 (10)	Ns	%5.4 (5)

*Anlamsız (p>0.05) †Kronik tıkayıcı akciğer hastalığı ‡Kronik böbrek hastalığı §Koroner kalp hastalığı

Koagülasyon ve Fibrinoliz Bozuklukları

Abstract: 0359 P-195

TEKRARLAYAN GEBELİK KAYBI NEDENİYLE HEMATOLOJİ KLİNİĞİNE REFERE EDİLEN KADINLARIN EDİNSEL VE KALITSAL TROMBOFİLİ AÇISINDAN DEĞERLENDİRİLMESİ. Arzu Or[1], Aysun Halaçoğlu[2], Deniz Arıca[2], Ebru Koca[2], Sema Karakuş[2]. *[1]Başkent Üniversitesi Tıp Fakültesi, İç Hastalıkları Anabilim Dalı, Ankara, [2]Başkent Üniversitesi Tıp Fakültesi, Hematoloji Bilim Dalı, Ankara*

Giriş: Gebelik sırasında fizyolojik değişikliklerin yanında kalıtsal veya edinsel trombofili faktörlerinin de eşlik etmesi ile venöz tromboembolik olayların (VTE) gelişme riski artar. Gebelik sırasında VTE riski 200/100,000 iken, postpartum dönemde 500/100,000 dir. Bu olayların büyük çoğunluğunu derin ven trombozu (DVT) ve eşlik edebilen pulmoner emboli oluşturmaktadır. Erken gebelik kayıpları en sık görülen gebelik komplikasyonudur. Gebeliklerin ortalama %15'i kaybedilir ve kadınların %1'inde tekrarlayan (3 ten fazla ardışık) gebelik kaybı görülür. Gebelik kayıplarının çoğunluğu ilk üç ayda olur ve önemli bir kısmı fetal sitogenetik anomalilerle ilişkilidir. Trombofili, trombotik olaylara yatkınlıkla ilişkili koagülasyon bozukluklarıdır. Trombofili ile ilişkili kalıtsal faktörler Faktör V Leiden (FVL), protrombin G20210A gen mutasyonu, protein C (PC), protein S (PS), antitrombin (AT) eksikliklerini içerir. Erken gebelik kaybında görülen en sık kazanılmış trombofili nedeni antifosfolipid sendromudur (APS).

Yöntem: Bu çalışmada Haziran 2013 tarihinden itibaren 1 yıl içinde Başkent Üniversitesi Tıp Fakültesi Hematoloji Bilim Dalına tekrarlayan gebelik kayıpları nedeniyle Kadın Hastalıkları ve Doğum Anabilim Dalı (KHD AD) tarafından konsülte edilen 35 hastanın konjenital ve edinsel trombofili risk faktörleri değerlendirilmiştir. Hastalar KHD AD tarafından gebelik kaybına neden olabilecek organik ve diğer kalıtsal anomaliler araştırılıp, ekarte edildikten sonra yönlendirilmişlerdir.

Bulgular: 35 hastanın yaş ortalaması 35.3±6.3 idi. Hastaların 29'unda en az bir trombofili genetiğine ait mutasyon saptandı. 35 hastanın 2'sinde PC, 2'sinde PS eksikliği (gebelik öncesi dönemde iki farklı zamanda bakılan tetkiklerinde), 2'sinde Lupus Antikoagülanı pozitifliği ile birlikte APS, 3'ünde aktive protein C rezintansı, 3'ünde ANA pozitifliği ile birlikte kollajen doku hastalığı saptandı.

Genetik trombofili tetkikleri hastaların 25'inde KHD AD tarafından bakılıp hazır şekilde gelmişlerdi diğer hastaların genetik tetkiklerine tarafımızca bakıldı. 32 hastanın 5'inde FVL heterozigotluğu, 3'ünde protrombin geninde heterozigot mutasyon, 7'sinde MTHFR C677T mutasyon heterozigotluğu, 3'ünde homozigot mutantlık, 11'inde MTHFR 1298 mutasyonu heterozigotluğu, 4'ünde plazminojen aktivator inhibitör (PAI) mutasyonu saptandı. (MTHFR ve PAI mutasyon taramaları KHD AD tarafından bakılmıştı). 3 hastada saptanabilir genetik mutasyon yoktu. Mutasyonlar arasında gebelik kaybı zamanı ve sayıları açısından istatistiksel bir farklılık saptanmadı (p=0.065, p=0.999). 35 hastanın 28'inde en az bir canlı doğum gerçekleşti. Gebeliği süresince düzenli kontrollere gelen 28 hastanın 16'sına DMAH proflaksisi verilmesine karar verildi. Tedavi altındaki gebelerin 2'sinde gebeliğin 12. ve 14. haftalarında gebelik kaybı yaşandı. Hiçbir hastada heparine bağlı trombositopeni, trombotik trombositopeni veya kanama komplikasyonu görülmedi. Hastalar aylık anti-Xa aktivite tayini ile takip edildi.

Anahtar kelimeler: gebelik kaybı, trombofili

Abstract: 0535 P-196

NADİR FAKTÖR EKSİKLİĞİ OLAN HASTALARIMIZIN FENOTİPİK ÖZELLİKLERİ. Yılmaz Ay, Ersin Töret, Yeşim Oymak, Tuba Hilkay Karapınar, Burçak Tatlı Güneş, Gülcihan Özek, Yöntem Yaman, Buğra Han Acar, Esin Özcan, Bengü Demirağ, Canan Vergin. *Dr Behçet Uz Çocuk Hastalıkları ve Cerrahisi Eğitim ve Araştırma Hastanesi, Çocuk Hematoloji-Onkoloji Kliniği, İzmir*

Giriş: Nadir faktör eksiklikleri (NFE) çoğunlukla otozomal resesif kalıtılır ve kalıtsal faktör eksikliklerinin %3-5'ini oluşturur (1). Prevalans 1: 500.000 ile 1: 2.000.000 arasında olan bu hastalıkların sıklığı akraba evliliğinin fazla olduğu Orta Doğu ve Güney Hindistan'da artmaktadır. Klinik olarak NFE'ler genellikle hemofili A ve B'ye göre daha hafif seyrederken bazen orta ve ağır bulgular da görülebilir. Bu çalışmada, NFE tanılı hastalarımızın klinik fenotipik özellikleri, kanama dönemlerinde ve cerrahi işlemlerde uygulanan tedaviler gözden geçirildi.

Gereç ve Yöntem: 1997 ile 2014 yılları arasında kliniğimizde NFE tanısı alan toplam 41 hastanın verisi geriye dönük değerlendirildi. NFE tanısı; uzamış protrombin zamanı (PZ), aktive parsiyel tromboplastin zamanı (APTZ) ve düşük faktör aktivitesi ile konulmuştur. European Network Rare Bleeding Disorders (EN-RBD) verilerine göre FXI eksikliği dışındaki NFE'lerin laboratuar fenotipik özellikleri koagulan faktör aktivitesinin düzeyine göre sınıflandırıldı (Tablo 1). Hastaların demografik özellikleri, kanama bulguları ve uygulanan cerrahi işlemler Tablo 2 ve 3'de belirtilmiştir.

Bulgular: 18 hasta (%44) tesadüfi veya cerrahi girişim öncesi yapılan tetkiklerde PZ ve/veya APTZ uzunluğu saptanması üzerine faktör aktiviteleri çalışılmıştı. Geri kalan 23 hasta (%56) mukozal kanama, kas içi kanaması, hemartroz, yenidoğan döneminde göbek kanaması ve intrakranial kanama sonrası tanı almıştı. Hastaların en sık kanama odakları sırasıyla; mukoza (%50), yumuşak doku ve kas içi (%19) ve eklem kanamaları (%11) olarak saptandı. İzlem süresince; 17 hasta asemptomatik, 16 hasta 5'ten az kanamış ve 3 hasta 20'den fazla kanamıştı. 5 hastada (%12) intrakranial kanama (İKK) görüldü. Hastalarımızın 4'ü yenidoğan döneminde, biri 10 yaşında (FI eksikliği) iken İKK geçirdi. Nadir Faktör Eksikliği tanılı hastalarımızın 4'ü (%10) (FI, FVII, FX ve FXIII eksikliği) profilaksi almaktayken, geri kalan hastalarımıza kanadıkça tedavi uygulanmaktaydı. Takip süresince sadece bir hasta (FI eksikliği) İKK nedeniyle 3 aylıkken kaybedildi. Takip sırasında 27 hastaya (%66) cerrahi işlem uygulandı. En sık uygulanan cerrahi girişimler sünnet (%48), diş çekimi (%22), adenotonsillektomi, inmemiş testis operasyonu ve port takılması. Cerrahi işlemlerin hiç birinde hemostaz ile ilgili komplikasyon yaşanmadı.

Tablo 1: Nadir faktör eksikliği laboratuvar sınıflaması

Faktör	Laboratovar fenotip		
	Pıhtılaşma aktivitesi		
	Ağır	Orta	Hafif
Fibrinojen	Pıhtı yok	0.1-1 gr L^{-1}	> 1 gr L^{-1}
F II	Aktivite yok	? 10%	> 10%
F V	Aktivite yok	< 10%	? 10%
F VII	< 10%	10-20%	> 20%
F X	< 10%	10-40%	> 40%
F XIII	Aktivite yok	< 30%	? 30%

Tablo 2. Hastaların demografik özellikleri

Nadir Faktör Eksikliği tipi N: 41	N (%)	Kız/Erkek	Ortanca tanı yaşı (ay)	Akraba evliliği / Ailede benzer öykü n (%)
FVII eksikliği	25 (54)	7/18	5,5	8 (32) / 5 (20)
Hafif	15			
Orta	2			
Ağır	8			
FII eksikliği	2 (5)	2/0	3,5	0 / 0
Hafif	1			
Orta	1			
FV eksikliği	2 (5)	1/1	9,5	1 (50) / 0
Orta	2			
FX eksikliği	2 (5)	1/1	1	0 / 0
Hafif	1			
Ağır	1			
FXI eksikliği	2 (5)	2/0	3,5	0 / 0
FXIII eksikliği	2 (5)	0/2	6,5	2 (100) /2 (100)
Ağır	2			
FI eksikliği	6 (14)	2/4	3,3	2 (33) / 3 (50)
Hafif	1			
Orta	2			
Ağır	3			

Tablo 3. Hastaların kanama bulguları, uygulanan cerrahi işlemler, verilen tedaviler

Nadir Faktör Eksikliği tipi	Ortanca takip süresi (ay)	Yaygın kanama eğilimi	Major / vital kanama	Profilaksi hastası / tüm hasta (profilaksi oranı)	Cerrahi işlem n, (%)	Yaygın işlem	Cerrahi prosedür sırasında kullanılan tedavi
FVII	62,5	Epistaksiler	İKK*	1 / 25 (rFVIIa*)	16 (64)	Diş çekimi, cerrahi	Lokal önlemler, tranekzamik asit, rFVIIa, TDP*
FII	18	Operasyon sonrası			1 (50)	Kalp ekstrasyon	Lokal önlemler, TDP veya krioprecipitat
FV	89	Mukozal			2 (100)	Diş çekimi	Lokal önlemler, tranekzamik asit, TDP
FX	66,5	Mukozal	İKK	1 / 2 (aPCC)	1 (50)	Hernia operasyonu	Lokal önlemler, aPCC
FXI	51,5	Mukozal			1 (50)	Diş çekimi	Lokal önlemler, tranekzamik asit
FXIII	36	Yumuşak doku kanama (Hematom)	İKK	1 / 2 (krioprecipitat)	2 (100)	Diş çekimi, cerrahi	Lokal önlemler, tranekzamik asit, TDP veya krioprecipitat
FI	95	Mukozal	İKK, GI* kanama	1 / 6 (fibrinojen konsantresi)	4 (66)	Diş çekimi, cerrahi	Lokal önlemler, fibrinojen konsantresi, TDP veya krioprecipitat, tranekzamik asit

Tartışma ve Sonuç: Nadir Faktör Eksikliklerinde kanama riski her zaman faktör eksikliğinin seviyesi ile korele değildir. Yeterli hemostazı sağlayan, spontan ve travmayla ilişkili kanamayı önleyen minimum koagülan aktivite düzeyinin ne olduğu konusunda hala yeterli bilgiye sahip değiliz. Kanamaları önlemek için gerekli olan minimum faktör düzeyinin belirlenmesi ve optimal profilaksi şeması oluşturmak için prospektif çalışmalara ihtiyaç vardır.

Anahtar kelimeler: Nadir faktör eksikliği, klinik fenotip, tedavi

Abstract: 0321 P-197

KRONİK SİNOVİTLİ HEMOFİLİLİK OLGULARDA YTTRİUM 90 VE RHENİUM186 İLE RADYOSİNOVEKTOMİ –AKDENİZ ÜNİVERSİTESİ PEDİATRİK HEMATOLOJİ DENEYİMİ.

Funda Tayfun[1], Nurşah Eker[2], Can Çevikol[3], Adil Boz[4], Feyyaz Akyıldız[5], Alphan Küpesiz[2]. *[1]Diyarbakır Çocuk Hastanesi Hematoloji Onkoloji, Diyarbakır, [2]Akdeniz Üniversitesi Çocuk Hematoloji Onkoloji Bilim Dalı, Antalya, [3]Akdeniz Üniversitesi Radyoloji Bilim Dalı, Antalya, [4]Akdeniz Üniversitesi Nükleer Tıp Bilim Dalı, Antalya, [5]Akdeniz Üniversitesi Ortopedi Bilim Dalı, Antalya*

Giriş ve Amaç: mHemofili hastalarında görülen en sık kanama şekli hemartroz olup kanamaya bağlı değişiklikler eklem içinde kıkırdak hasarı yaratarak sinovyal proliferasyon ve kronik sinovite neden olurlar. Sinovyanın çıkartılması sinoviti ortadan kaldırarak kanamaların tekrarını önleyecektir. Medikal olarak en sık tercih edilen yöntem son yıllarda güvenle uygulanan eklem içine radyoaktif madde verilerek yapılan radyosinevektomi (RS) yöntemidir. Kronik hemofilik sinoviti olan olgularımızda Yttrium 90 (Y(90)) ve rhenium186 (186Re) kullanılarak gerçekleştirilen RS sonuçlarımızı değerlendirmeyi amaçladık.

Yöntem: Akdeniz Üniversitesi Çocuk Hematoloji Bölümünde 2006-2013 yılları arasında takip edilen hemofilili olguların dosyaları geriye dönük olarak tarandı ve RS uygulanan hastalar çalışmaya dahil edildi.

Bulgular: Akdeniz Üniversitesi Çocuk Hematoloji Bölümünde yedi yıllık süreç içerisinde 19 olguya toplam 34 RS işlemi uygulanmış olup, olguların yaş aralığı 72-197 ay (ortalama 158,3)idi. Çoğu (n=18) olgu hemofili A tanısı ile izleniyordu. Diz eklemi için Yttrium 90 (Y(90))kullanılırken; dirsek ve bilekler için rhenium186 (186Re)tercih edilmiş olup yapılan uygulamaların eklemlere göre; dağılımı diz eklemi (n=15), dirsek (n=8), bilek (n=10) ve diğer (n=1)olarak belirlendi. İnhibitör pozitif Hemofili A ve Hemofili B tanısı ile iki olgunun toplam dört eklemine RS uygulandığı görüldü.

Olguların 17'sinde işlem sonrası kanama sıklığının belirgin olarak azaldığı inhibitörü olmayan iki olguda ise aynı ekleme ikinci kez RS yapılması gerektiği belirlendi.. Olguların hiçbirinde işlem sırasında radyoisotop madde kaçağı, lokal inflamatuar reaksiyon veya izlemde malignite gelişimi gözlenmemiştir.

Sonuç: RS tekrarlayan eklem kanamalarına bağlı oluşan kronik sinovitlerde etkili ve güvenli bir tedavi seçeneği gibi görünmektedir.

Anahtar kelimeler: kronik sinovit, hemofili, radyosinevektomi

Abstract: 0438 P-198

HOMOZİGOT P.A109T MUTASYONU İLE BİRLİKTE, YENİ TANIMLANAN HETEROZİGOT P.I454T VE P.Y472X MUTASYONLARINI TAŞIYAN BİR AİLEDE KALITSAL FAKTÖR XI EKSİKLİĞİ.

Zafer Gökgöz[1], Veysel Sabri Hançer[2], Reyhan Diz Küçükkaya[3]. *[1]Ordu Devlet Hastanesi, Hematoloji Kliniği, Ordu, [2]İstanbul Bilim Üniversitesi, Fen Edebiyat Fakültesi, Moleküler Biyoloji ve Genetik Bölümü, İstanbul, [3]İstanbul Bilim Üniversitesi Tıp Fakültesi, İç Hastalıkları Anabilim Dalı, Hematoloji Bilim Dalı, İstanbul*

Giriş: Faktör XI (FXI) karaciğerden sentezlenen bir serin proteaz enzimidir, plazmada bir homodimer olarak dolaşır. Her bir zincirde katalitik bölge ve dört tekrarlı dizi (Apple dizileri) yer alır. Yaklaşık %1'i trombositlerde

bulunur. Trombin FXI'i aktive ederek intrensek yolağı uyarır, bu reaksiyon koagülasyonun amplifikasyonunda önemli rol oynar. F11 4q34-35'de yerleşiktir. Kalıtsal FXI eksikliği oldukça nadirdir 1/500.000-2.000.000) ve kanama diyatezine neden olabilir. Bu çalışmada kalıtsal FXI eksikliği olan ilginç bir ailenin genetik sonuçları sunulmaktadır.

Hastalar ve Yöntem: Ebeveynleri akraba olan 10 yaşındaki erkek hasta 2010'da diş çekimi sonrası uzun süre devam eden kanama nedeniyle incelenmişti. aPTT testi 84.3 saniye (N: 32-39 sn) bulundu, faktör VIII ve IX aktivitesi normaldi. FXI aktivitesi tekrarlanan ölçümlerde %0 saptanınca kalıtsal FXI eksikliği tanısı kondu. Bu nedenle baba, anne ve erkek kardeşi tarandığında FXI aktiviteleri sırasıyla %4, %40 ve %60 olarak sonuçlandı. Sadece babada uzamış kanama öyküsü eşlik etmekteydi. Aile genetik açıdan değerlendirildi. Periferik kandan gDNA örnekleri izole edilip, tasarlanan primerler ile F11 geninin tüm eksonları 30bç'lik intronik bölgeler de dahil edilerek PZR ile çoğaltıldı, dizilendi ve referans diziden farklılık gösteren varyasyonlar raporlandı.

Sonuçlar: FXI aktiviteleri ve tanımlanan mutasyonlar Şekil 1.'de sunulmaktadır.

Hasta ve babasında, anne tarafında mevcut olmayan homozigot A109T mutasyonu saptandı. A109T erkek kardeş ve babanın ebeveynlerinde heterozigot bulundu. Hastada ayrıca heterozigot I454T ve Y472X mutasyonları gösterildi.

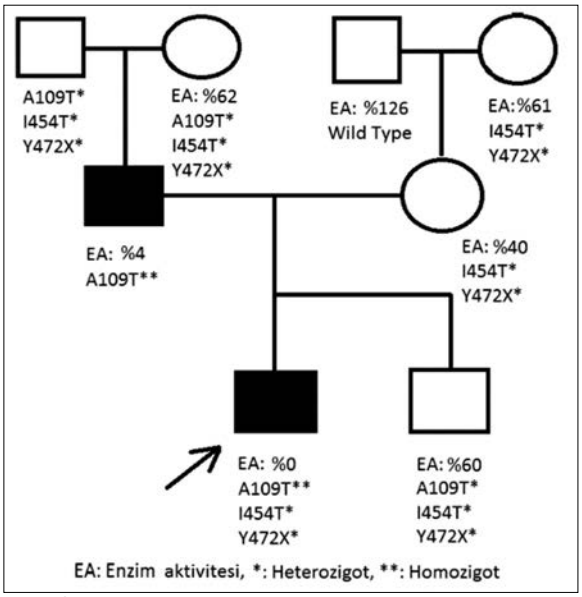

Şekil 1. İndeks hastanın soy ağacı

Tartışma: Çalışmamızdaki I454T ve Y472X mutasyonları ilk kez tanımlanmaktadır. A109T mutasyonu İtalyan bir ailede heterozigot bildirilmiştir (Guella ve ark, Thromb Haemost 2008), çalışmamızdaki bu aile, homozigot A109T tanımlanmış ilk olguları içermektedir. Guella ve ark. A109T mutasyonu ile eksonun tamamının yanlış kırpıldığı fakat bu durumun enzim aktivitesine hiçbir etkisinin olmadığını göstermişler, nedenini de'anlamsızlık aracılı RNA yıkımı (nonsense mediated RNA decay)'ile açıklamışlardır. Heterozigot A109T için sonuçlarımız bu hipotezi doğrulamaktadır, çünkü 3 mutasyonu da heterozigot taşıyanlardaki enzim aktivitesi heterozigot I454T ve Y472X mutasyonları taşıyanlarla benzerdir. Homozigot A109T mutasyonu varlığında ise aktivite ciddi biçimde (%4 ve %0) düşmektedir. Heterozigot I454T ve Y472X birlikteliği aktiviteyi %40-%60 azaltmakla birlikte kanama diyatezine yol açmamaktadır. İlginç bir diğer bulgu da hasta ve babasında homozigot A109T mutasyonu varken, annenin bu mutasyonu taşımamasıdır. Bu durumun, bağışıklık sistemindeki değişken (Variable), çeşitli (Diverse), birleşme (Joinning) VDJ rekombinasyonuna benzer biçimde, somatik rekombinasyon sonucu meydana geldiğini öngörmekteyiz. Bundan sonraki aşamada, bu mutasyonların in vitro fonksiyon analizlerinin yapılarak, enzim aktivitesini etkileyiş şeklinin araştırılması planlanmaktadır.

Anahtar kelimeler: Faktör XI, hemofili, mutasyon

Abstract: 0630 P-199

DOĞUMSAL ANOMALİLERLE BİRLİKTELİK GÖSTEREN NADİR FAKTÖR EKSİKLİKLERİ.

Barış Malbora[1], Zekai Avcı[1], Namık Özbek[1], Murat Derbent[2].
[1]Başkent Üniversitesi Tıp Fakültesi, Çocuk Hematolojisi Bilim Dalı, Ankara, [2]Başkent Üniversitesi Tıp Fakültesi, Klinik Genetik Bilim Dalı, Ankara

Giriş: Nadir faktör eksikliklerinin görülme oranı genellikle 1/500,000 ile1/2,000,000 arasındadır. Literatürde nadir faktör eksiklikleri ve doğumsal anomali birlikteliği nadir bulunmaktadır.

Olgu 1: 4.5 yaşında erkek hasta, doğumsal kalp hastalığı nedeniyle hastanemize yönlendirildi. Anne ve baba birinci dereceden akrabaydı ve sağlıklı çift yumurta ikiz kardeşi vardı. Hastada gelişme geriliği ve bilateral mikst tip işitme kaybı vardı. Ailede hematolojik açıdan bir hastalık öyküsü yoktu.

Vücut ölçüleri <3p'di. Sol gözde pitozis, mikrognati, pektus karinatum, kifoskolyoz, sol elde total sindaktili, birinci parmakta ulnar deviasyon ve sağ elde 5. parmaktan 3. parmağa kadar sindaktilisi vardı. Alt ekstremite parmaklarında deviasyonu olduğu ve parmakların birbirinin üstüne bindiği dikkati çekti (Şekil 1 ve 2). Ayrıca mental-motor gerilik saptandı.

PZ 12.5 s; INR 1 ve aPTZ 116.7 s idi. FXI düzeyi %5'ti. FVIII, FIX, FXII, vWF, fibrinojen düzeyleri ve kanama zamanı normaldi. Anne, baba ve ikiz kardeşinin koagülasyon profilleri normaldi. Hasta bu bulgularla doğumsal kalp hastalığı, doğumsal FXI eksikliği ve Cenani-Lenz sendromu tanılarını aldı.

Olgu 2: Polidaktilisi olan 7 yaşında erkek hasta preoperatif dönemde aPTZ yüksekliği ile kliniğimize kabul edildi. Hastanın sık burun kanaması öyküsü vardı. 32 haftalık prematüre olarak çift yumurta ikiz eşi olarak dünyaya geldiği öğrenildi. Ebeveynler arasında akrabalık ve ailede herhangi bir hematolojik hastalık öyküsü yoktu.

Hastanın sağ preaksiyal polidaktilisi ve alt ekstremitede, sırtında birkaç ekimozu mevcuttu. Laboratuvar incelemede PZ 12.1 s, INR 0.96, aPTZ 102 s, FXI: %7 idi. FVIII, FIX, FX ve FXIII düzeyleri normaldi. Anne, baba ve ikiz kız kardeşinin koagülasyon profilleri normaldi.

Olgu 3: 9 yaşında erkek hasta majör eklemlerde doğumsal kontraktürler, fasiyal dismorfizm, opere Duane sendromu, strabismus ve FXII eksikliği tanıları ile kliniğimize kabul edildi. Aralarında 1. dereceden akrabalık olan anne-babanın ilk çocuğuydu. Teyzesinde de benzer fenotipik özellikler olduğu öğrenildi.

Bilateral pitozis, dar ve yüksek damak, düşük kulak, brakidaktili, parmaklarda parsiyel sindaktili, ulnar deviasyon, diz ve el bileğinde fleksiyon kontraktürü mevcuttu

(Şekil 3). Teyzesinin kogülasyon profili ve FXII düzeyi normaldi.

Şekil 1. Faktör XI eksikliği olan olgumuz (Olgu-1). **A.** Hastanın genel görünüm, sol gözde pitozis, mikrognati, pectus carinatum, kifoskolyoz, **B.** Üst ekstremite anomalileri, sol elde total sindaktili, birinci parmakta ulnar deviasyon ve sağ elde 5. parmaktan 3. parmağa kadar sindaktilisi **C.** Alt ekstremite anomalileri, parmaklarda deviasyon ve overlapping.

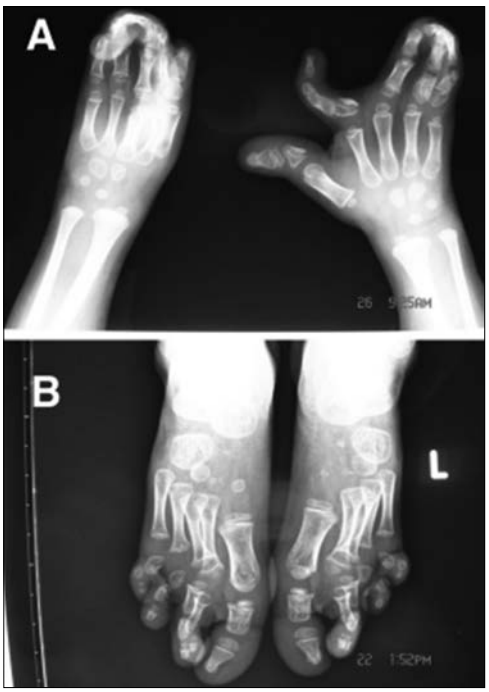

Şekil 2. Faktör XI eksikliği olan olgumuzun radyoloji görüntüleri (Olgu-1). **A.** Üst ekstremite bulguları, **B.** Alt ekstremite bulguları.

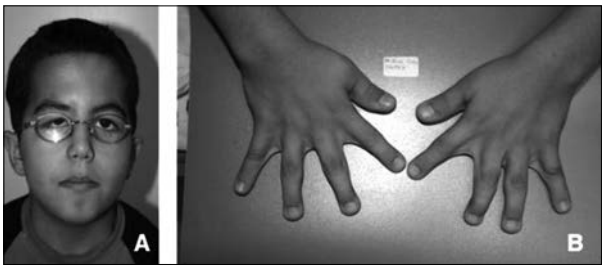

Şekil 3. Faktör XII eksikliği olan olgumuz (Olgu 3). **A.** Yüz görünümü bilateral pitozis, düşük kulak **B.** Üst ekstremite görünümü, brakidaktili, parmaklarda parsiyel sindaktili ve ulnar deviasyon.

Sonuç: Nadir faktör eksiklikleri ile doğumsal anomalilerin birlikteliğini vurgulayan az sayıda yayın bildirilmiştir. Literatürde izole FVII, FX ve kombine FVII+FX eksikliği ile birlikte mental-motor retardasyon, mikrosefali, epikantus ve yarık damak birlikteliği olan hastalar ve K vitamin bağımlı koagülasyon faktörlerinin eksikliği ile birlikte psödoksantoma elastikum benzeri fenotipi olan bir hasta bildirilmiştir. FXII eksikliği olan bir olguda ise herediter spastik parapleji gösterilmiştir. Ancak bizim olgularımızdaki gibi komplike iskelet anomalileri bildirilmemiştir. Olgularımız bu birlikteliğe dikkat çekmek amacıyla bildirilmiştir.

Anahtar kelimeler: Doğumsal anomaliler, Faktör XI eksikliği, Faktör XII eksikliği

Abstract: 0084 P-200

PNH HASTALARINDA ECULİZUMAB FETAL KAYBI ÖNLEYEBİLİR Mİ? VAKA SUNUMU.

Yusuf Bilen[1], Fuat Erdem[1], Nurhan Bilen[2], Rahşan Yıldırım[1], Mehmet Gündoğdu[1], Gülden Sincan[1]. [1]*Atatürk Üniversitesi Tıp Fakültesi, Hematoloji Bilim Dalı, Erzurum* [2]*Atatürk Üniversitesi Tıp Fakültesi, İç Hastalıkları Anabilim Dalı, Erzurum*

Giriş: Paroksismal Nokturnal Hemoglobulinüri (PNH) hematopoetik kök hücrede glikozilfosfatidilinozitol kancasının sentezi için kritik öneme sahip olan gen üzerinde somatik mutasyon sonucu ortaya çıkan klonal kök hücre kaynaklı kemik iliği yetmezliği gibi kendine has bazı özellikleri olan edinsel bir hemolitik anemi olup aynı zamanda hayatı tehdit eden edinsel trombofilik duruma neden olmaktadır. Bizim burada ilk hamilelik denemesi abortus ile sonuçlanan ve eculizumab tedavisi altında sağlıklı doğum yapan bir vakamızı sunmak istedik.

Vaka Sunumu: Hastamız 19 yaşında 6 aylık hamile bayan, günlük işlerini engelleyecek düzeyde olan halsizlik, yorgunluk şikayetleri ile başvurdu. Muayenesinde cilt ve konjonktivalar ileri derecede soluk, skleralar ikterik ve uterus hamilelik ayı ile uyumlu idi. Kalp tepe atımı 112/dk ritmik taşikardikti. Hb: 7,7gr/dl, RBC: 2,49x10^6/µl, PLT: 68x10^6/ml, WBC: 6900 /ml, MCV. 95fl, AST: 61 U/L, ALT: 31U/L, LDH: 945 U/L (0-250), total bilirubin 1,96 mg/dl, direkt bilirubin: 0,74 mg/dl idi. Karaciğer mid klaviküler hatta 4 cm palpe ediliyordu. Hasta megaloblastik anemi, hemolitik anemi öntanıları ile servise yatırıldı. Hamileliğide olması nedeni ile ışınlanmış eritrosit süspansiyonu replasmanı yapıldı. Yapılan değerlendirmelerden sonra PNH danısı ile hastaya 1 mg/kg prednisolon başlandı. Hastanın steroid tedavisi ile Hb 10,2 gr/dl olurken total bilirubin 1,2 mg/dl, LDH: 562 U/L düzeyine geriledi. Hasta nın FLAER sonucunda monositlerde %97, nötrofillerde %98 ve eritroid seride %99 PNH klonu tespit edildi (Şekil 1). Hastaya hastalığı ve eculizumab hakkında bilgi verildi ancak hamilelik sürecinde eculizumab kullanımını reddetti. Hamileliğin 35. Haftasında intrauterin ölü fetüs nedeni ile hamilelik sezeryan seksio yöntemi ile sonlandırıldı. Operasyondan bir hafta sonra hasta kliniğimize halsizlik ve çabuk yorulma şikayeti ile başvurdu. Bilirubin değerleri anlamlı şekilde yüksek olan hastanın tedavisine eculizumab eklendi. Hb, LDH ve bilirubin değerleri kısa sürede düzeldi. Rutin vizitlerinde hasta Ocak 2013 te menstürasyon kanamasının 6 haftadır olmadığını ifade etmesi üzerine bakılan tetkiklerde hamilelik tespit edildi. Bu defa çocuğunu doğurmak istediğini ifade eden hastaya

onamı alınarak hamilik süresince eculizumab 900 mg/gün (14 günde bir)ve tinzaparin 175U/kg/gün devam edildi. Hamilelik süresince herhangi bir problemi olmayan hasta 2013 Ağustos'ta 2770gr ağırlığında sağlıklı bir erkek çocuk doğurdu. Hastanın doğum sonrası 6. Ay kontrolünde herhangi bir semptomu yoktu ve 9100gr ağırlığında sağlıklı bir çocupa sahipti. Hasta halen eculizumab idame tedavisi almaktadır.

Anahtar kelimeler: Fetus kaybı, Paroksismal Nokturnal Hemoglobulinuri

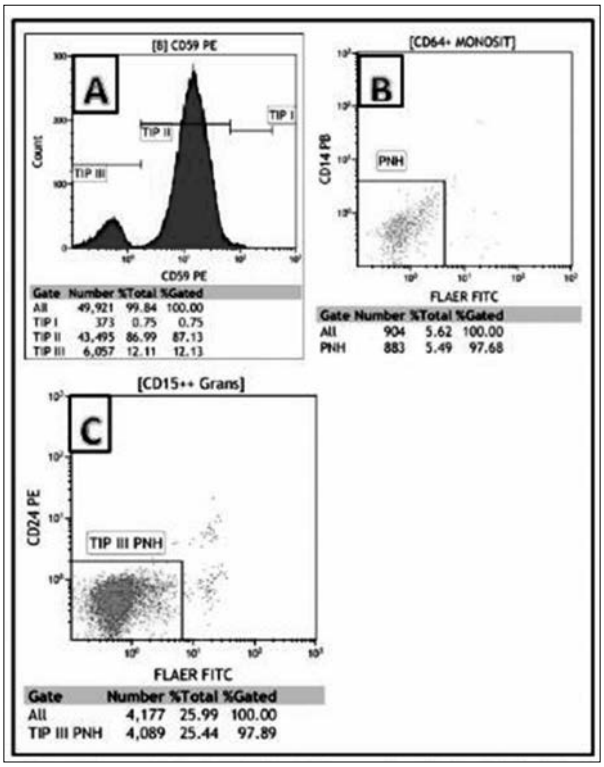

Şekil 1. Fluorescent Aerolysin (FLAER) based flowcytometric examination of peripheral blood of the patient. **A.** Erythrocyte **B.** Monocyte **C.** Granulocyte

Abstract: 0197 P-201

İNTİHAR ETMEK İÇİN 3750 MG DABİGATRAN ALIMI SONRASI GELİŞEN YAŞAMI TEHDİT EDEN MASİF KANAMA VE TEDAVİSİ.

Gürsel Güneş, Ümit Yavuz Malkan, Eylem Eliaçık, Ayşe Işık, Salih Aksu, İbrahim Celalettin Haznedaroğlu. *Hacettepe Üniversitesi, İç Hastalıkları Anabilim Dalı, Hematoloji Bilim Dalı, Ankara*

Direkt trombin inhibitörü dabigatran nonvalvular atriyal fibrilasyonda (AF) inme ve sistemik embolinin önlenmesinde kullanılan yeni bir oral antikoagülan ajandır. Antikoagülan etkisinin geri çevrilebilmesi için özel bir antidotunun olmaması dabigatran nedeniyle olabilecek kanamaların tedavisinde ciddi sorunlara neden olmaktadır. Biz bu yazıda intihar etmek amacıyla 3750 mg dabigatran alan ve sonrasında masif hematüri gelişen bir hasta ile ilgili deneyimlerimizi paylaşmak istiyoruz.

AF, koroner arter hastalığı, hipertansiyon ve myelodisplastik sendrom tanıları olan 83 yaşında erkek hasta masif hematüri şikayeti ile acil servise başvurdu. Hikayesinden AF nedeniyle 2x75 mg dabigatran kullandığı öğrenildi. Hastaneye başvurmadan 30 saat önce intihar amacıyla 50 kapsül (3750 mg) dabigatran alan hastanın fizik muayenesinde hipotansiyon, hematüri, ciltte peteşi ve purpuraları mevcuttu. Trombin zamanı (TT) 130 s (normali 20-30 s), aktive parsiyel tromboplastin zamanı (aPTT) 59 s (normali 22-35 s) ve INR 1,4'dü. Tam kan sayımında hemoglobin 7,4 g/dL ve trombosit sayısının 30000/µL olduğu görüldü. Hastaya günde 1000 Ü protrombin kompleks konsantresi (PCC) ve destek tedavisi başlandı. Bu tedaviye iki gün boyunca devam edildi. İlk gün 2 ünite eritrosit süspansiyonu replasmanı yapıldı. İlk gün içinde hastanın kanaması durdu, 3 gün sonra da trombin zamanı normale geldi.

Dabigatran diğer antikoagülanlara göre daha güvenli bir ilaçtır. Varfarin ve enoksaparin ile karşılaştırıldığında dabigatran daha düşük kanama oranına sahiptir. Bununla beraber dabigatran kullanan hastalardaki kanama riski tamamen ortadan kalkmamıştır. Dabigatran kullanan hastalarda ilacın öngörülebilir farmakokinetik ve farmakodinamik özellikleri nedeniyle rutin koagülasyon monitörizasyonuna gerek yoktur. Ancak aktif kanama, olası bir aşırı doz alımı ya da invaziv bir prosedür gerekliliği durumunda monitörizasyon önem kazanır. TT dabigatran düzeyini belirlemek için en hassas laboratuvar testidir. Dabigatranın İNR'yi etkilenmemesi nedeniyle INR'nin takipte yeri yoktur. TT ölçümleri ve dabigatran plazma düzeyleri arasında güçlü bir korelasyon vardır. TT'nin 120 saniyenin üzerinde olduğu dabigatran kan düzeyi 600 ng/mL'nin üzerindedir. Hastamızda başvuru sırasında TT zamanı 130 saniyeydi. Dolayısıyla dabigatran düzeyi de 600 ng/mL'den büyüktü. Aşırı doz ilaç alımı ve masif bir hematüri söz konusuydu. Böyle durumlarda dabigatran etkisini geriye çevirmek ve kanamayı durdurmak için antidotu bulunmaması nedeniyle rutin öneri ilacın kesilmesi ve destek tedavisidir. PCC'nin yararlı olabildiğini ifade eden yayınlar vardır. Hastamıza bu nedenle 1x1000 IU PCC başladık ve destek tedavisi verdik. Kanama birinci gün içinde durdu.

Monitörizasyon gerektirmemesi ve kanama olasılığının daha düşük olması gibi avantajları dabigatranın kullanımının yaygınlaşmasına yol açmıştır. Ama dabigatranın tamamen masum bir ilaç olmadığı ve kullanan hastalarda halen anlamlı bir kanama riski olduğu akılda tutulmalıdır.

Anahtar kelimeler: dabigatran, masif kanama, trombin zamanı

Abstract: 0707 P-202

AKTİVE PROTROMBİN KOMPLEKS KONSANTRESİ PROFİLAKSİSİNİN ARDINDAN UYGULANAN DÜŞÜK DOZ İMMÜN TOLERANS İNDÜKSİYONU TEDAVİSİYLE, YÜKSEK TİTRELİ İNHİBİTÖRÜ BAŞARIYLA NEGATİFLEŞTİRİLEN BİR HEMOFİLİ A HASTASI.

Orhan Gürsel, İbrahim Eker, Oğuzhan Babacan, Ahmet Emin Kürekçi. *Gülhane Askeri Tıp Fakültesi, Çocuk Hematolojisi Bilim Dalı, Ankara*

Giriş: Hemofili hastalarında tedavide uygulanan FVIII veya FIX proteinine karşı antikor gelişebilir ve tedavide kullanılan faktörlerin işlevini engellemesi soz konusu olduğunda inhibitör olarak tanımlanır. Hemofili-A hastalarında en sık ve en ciddi tedavi komplikasyonudur. İnhibitörlü hemofili hastalarında uygulanacak profilaksi ve immun tolerans tedavisinin (ITT) rejimleri konusunda tam bir uzlaşma sağlanamamıştır. Burada aktive protrombin kompleks konsantresi (aPCC) profilaksisinin

ardından uygulanan düşük doz immün tolerans indüksiyonu tedavisiyle, yüksek titreli inhibitörü başarıyla negatifleştirilen bir hemofili A hastası sunulmuştur.

Olgu Sunumu: 7 aylıktan bu yana hemofili A tanısı ile dış merkezde takip edilen ve kanama oldukça rekombinant faktör uygulaması yapılan hastada, 4 yaşında faktör uygulamasına yanıt alınamayan hemartroz gelişince bakılan inhibitör düzeyi 20 Bethesda ünitesi (BU) saptanmış. Kanama semptomları aPCC ile kontrol altına alınan hastanın aynı ilaç ile 80 ünite/kg/gün, haftada üç gün profilaktik tedavisine devam edilmiş. Profilaksiye rağmen inhibitör düzeyi 2304 BU'ya kadar yükselen hasta, takibine kliniğimizde devam etmek üzere başvurdu. Hastanın aPCC ile profilaksisine aynı dozda devam edildi. İnhibitör düzeyi giderek gerileyerek 5 BU altına indi, komplikasyonsuz olarak hastaya port takılması ve sünnet operasyonu yapıldı. Hastanın üç yıl süresince aPCC profilaksisine aynı dozda devam edildi, inhibitör düzeyi giderek 0,56 BU'ya geriledi. Hastada bu süreçte iki kez hemartroz, bir kez yumuşak doku kanaması oldu, ilave aPCC uygulamaları ile kontrol altına alındı, eklem hareket açıları normal seyretti. aPCC profilaksinin üçüncü yılında kesilip, düşük doz ITT yaklaşımı ile hastaya 50 ü/kg/gün dozunda, haftada üç gün rekombinant faktör VIII uygulamasına başlandı. Halen ITT tedavisinin 6.ayında olan hastada amnestik yanıt gözlenmedi, inhibitör negatif seyretti, kanama olmadı. Hastanın halen aynı dozda profilaktik rekombinant faktör VIII tedavisine devam edilmektedir.

Sonuç ve Tartışma: By-pass edici ilacların her ikisi ile de başarılı profilaksi uygulamaları mevcut olsa da ülkemizdeki geri ödeme sistemi sadece aPCC'nin profilaksi amaçlı kullanımına izin vermektedir. Yüksek yanıtlı tipte inhibitörü olan hastalarda ITT'nin öncelikle denenmesi kuvvetle önerilmektedir. Yüksek ve düşük doz ITT yaklaşımı arasında fark olmadığını bildiren çalışmalar da bulunduğu için, ülkemizde öncelikle düşük dozda İTT protokolun uygulanması önerilmektedir. 20-50 IU/kg dozlarda haftada 2-3 gun FVIII kullanılır, %20-70 oranında başarılı sonuclar bildirilmiştir. Hernekadar literatürde aPCC'lerin amnestik yanıtı uyarabildikleri, bu sebeple ITI başlanılmamış inhibitörlü hemofili A hastalarında, rFVIIa'nın profilaksi açısından daha iyi bir seçenek olduğunu ileri süren çalışmalar olsa da, olgumuzdaki tecrübelerimiz aPCC profilaksisi ardından da, amnestik yanıt gelişmeden, düşük doz ITT yaklaşımı ile başarılı sonuçlar alınabileceğini göstermektedir.

Anahtar kelimeler: İnhibitörlü Hemofili A, Profilaksi, İmmün Tolerans Tedavisi

Abstract: 0225 P-203

AĞIR VON WİLLEBRAND HASTALIĞI OLAN BİR ADÖLESANDA DURDURULAMAYAN MENORAJİDE REKOMBİNANT FAKTÖR VIIA UYGULAMASI.

Dilek Gürlek Gökçebay, Vildan Çulha, Neşe Yaralı, Bahattin Tunç, Namık Yaşar Özbek. *Ankara Çocuk Sağlığı ve Hastalıkları Hematoloji Onkoloji Eğitim ve Araştırma Hastanesi, Çocuk Hematoloji Kliniği, Ankara*

Giriş: von Willebrand hastalığı (vWH) toplumun yaklaşık %1'inde görülen, platelet adezyon ve agregasyon bozukluğuna bağlı mukokutanöz kanamalarla seyreden kalıtsal bir kanama bozukluğudur. Özellikle kadınlarda menoraji sıklığı %74-92 oranında bildirilmiş olup, bu durum hastaların yaşam kalitesini de etkilemektedir. Burada Faktör (F) VIII/vWF konsantresi ile durdurulamayan menoraji sonucunda anemi gelişen ve buna bağlı çoklu transfüzyon alan bir adölesanda, rekombinant faktör VIIa'nın başarılı kullanımı sunulmuştur.

Olgu: vWH nedeniyle takipli olan ve ilk menstruel kanaması 2 gün önce başlayan 14 yaşındaki kız hasta, halsizlik ve kanama miktarının fazla olması nedeniyle hastaneye başvurdu. Fizik incelemede soluk görünümde, taşikardik olan hastamızın arteriyel kan basıncı 90/50 mmHg olarak saptandı. Tam kan sayımında hemoglobin 9,2 g/dL, lökosit sayısı $12{,}3x10^9$/L trombosit sayısı $521x10^9$/L, vWF faktör antijeni %3, vWF aktivitesi %5 ve FVIII aktivitesi %2 olarak saptandı. Hastaya günde 2 kez 50 U/kg FVIII/vWF konsantresi ile birlikte traneksamik asit ve demir tedavisi başlandı. Pelvik ultrasonografisinde büyüğü sol overde 8 mm çaplı olmak üzere her iki overde multipl milimetrik foliküller ile vajende serviks komşuluğunda 50x30 mm boyutlarında heterojen ekojen oluşum (hematom?) izlendi. Faktör tedavisine rağmen menorajisi devam eden, artan halsizlik ve başdönmesi olan hastanın 2 gün sonra alınan kontrol tam kan sayımında hemoglobin değerinin 5,4 g/dL'ye düştüğü gözlenerek eritrosit transfüzyonu yapıldı. Kanaması devam eden ve günde 2 doz FVIII/vWF konsantresi verilen hastanın aynı gün kontrol hemoglobin değerinin 6,9 g/dL olması nedeniyle tekrar transfüzyon yapıldı, endokrinolojiye danışılarak yüksek doz oral kontraseptif başlandı. Ertesi gün kanaması aynı şiddette devam eden hastaya verilen FVIII/vWF konsantresi dozu artırıldı (80 U/kg), ayrıca intranasal desmopressin uygulandı. Hastanın kontrol hemoglobininde düşmenin devam etmesi nedeniyle, yeniden eritrosit transfüzyon yapıldı. Bu aşamada FVIII/vWF konsantresi ile tedavi sonlandırılarak, ikişer saat arayla, 90 mcg/kg dozunda, 6 kez rekombinant faktör VIIa uygulandı ve kanama kontrol altına alındı. Hasta kanaması sonlanıp, hemoglobin düzeyleri stabilize olduktan sonra oral kontraseptif ve demir tedavisi ile taburcu edildi.

Tartışma: von Willebrand hastalığında menoraji oldukça sık görülen bir durum olup olguların %85'i bu nedenle hekime başvurmaktadırlar. Tedavi yöntemleri arasında sıkça kullanılan antifibrinolitik ve oral konraseptiflerin olguların %68'inde kanamayı durdurabildiği bildirilmiştir. Diğer yöntemleri arasında ise anemi nedeniyle kan transfüzyonu, desmopressin infüzyonu ve tip 3 vWH olanlarda FVIII/vWF konsantreleri yer almaktadır. Vakamızda olduğu gibi, bir by-pass ajan olan rekombinant faktör VIIa; rutin tedavi ve FVIII/vWF konsantreleri ile kanama kontrolünün sağlanamadığı vakalarda, kanamanın etkin bir şekilde durdurulması için uygulanabilir.

Anahtar kelimeler: menoraji, vonWillebrand hastalığı

Abstract: 0385 P-204

NADİR FAKTÖR EKSİKLİĞİ OLAN ERİŞKİN OLGULAR: TEK MERKEZ DENEYİMİ.

Yesim Mecitoğlu Yağcı[1], Demet Şahiner Lazzari[1], Ozan Salim[2], Orhan Kemal Yücel[2], Levent Ündar[2]. *[1]Akdeniz Üniversitesi Tıp Fakültesi, İç Hastalıkları Anabilim Dalı, Antalya, [2]Akdeniz Üniversitesi Tıp Fakültesi, İç Hastalıkları Anabilim Dalı, Hematoloji Bilim Dalı, Antalya*

Giriş: Kalıtsal faktör eksikliklerinin %95 -%97 sini Hemofili A, hemofili B ve Von Willebrand Hastalığı oluşturmaktadır. Nadir görülen faktör eksiklikleri 500.000 ila 2 milyonda 1 kişide görülmekte ve otozomal resesif kalıtım göstermektedir. En yüksek prevelans, akraba evliliklerinin sık olduğu Yahudi toplumunda, Orta Doğu Ülkelerinde ve Hindistan'da bildirilmiştir. Nadir faktör

eksiklikleri faktör II, V, VII, X, XI, XIII dür. Bunlar içerisinde en sık Faktör VII eksikliği görülmektedir.

Amaç: Nadir faktör eksiklikliği(NFE) tanılı olguların klinik dökümünü ve laboratuvar özelliklerini değerlendirmektir.

Hastalar ve Yöntem: Son 5 yılda erişkin hematoloji polikliniğine başvurmuş, faktör eksikliği tanısı almış olgulardan nadir faktör eksiklikleri olanlar klinik özellikler ve laboratuvar bulguları açısından retrospektif olarak incelendi.

Bulgular: Toplam 15 olguda NFE saptandı (7 olgu FVII eksikliği (ikisi akraba), 3 olgu FX eksikliği, 3 olgu FXI eksikliği ve 2 olgu FII eksikliği(kardeş)). Hastalarda faktör eksikliği yapabilecek edinsel bir neden saptanmamıştır. Çevre illerden başvuru alan bölge hastanesi konumunda olan merkezimizde NFE insidansının literatür bilgileri ile sayısal olarak uyumlu olduğu ve olguların yaklaşın %80 nin kadın cinsiyette olduğu belirlendi. Olguların klinik dökümü tablo 1'de verilmiştir.

Tablo 1. Nadir faktör eksikliği olgularının klinik ve laboratuvar özellikleri

Olgu no	*Yaş*	*Cinsiyet*	*Başvuru şekli*	*PT*	*aPTT*	*Faktör tipi ve düzeyi*	*Kanama yeri-öyküsü*	*Tedavi özeti*
1	74	K	asemptomatik, pre-op PT uzaması	55.3 sn	25.3 sn	faktör VII	-	faktör replasmanı
2	51	K	minör travma sonrası ekimoz	27.7 sn	23.4 sn	faktör VII %9.7	bacaklarda ekimoz	-
3	38	K	menoraji	33.4 sn	35.4 sn	faktör X	menoraji	oral kontraseptif, TDP
4	36	K	asemptomatik, pre-op PT ve aPTTuzaması	34 sn	43 sn	faktör X <%1	ilk vaginal doğum sonrası uterusta hematom	TDP
5	31	K	asemptomatik, pre-op PT ve aPTTuzaması	27.3 sn	61.8 sn	faktör II 2	-	TDP
6	22	K	asemptomatik, pre-op PT ve aPTT uzaması	29.52 sn	61.93 sn	faktör II 8	-	TDP
7	17	K	asemptomatik, pre-op PT uzaması	17.3 sn	27.5 sn	faktör VII 27.4	-	faktör replasmanı
8	21	K	menoraji	14.6 sn	28.8 sn	faktör VII %13.7	menoraji	faktör replasmanı
9	33	K	asemptomatik, pre-op aPTT uzaması	11.4 sn	81.9 sn	faktör XI %2	-	TDP
10	45	K	asemptomatik, pre-op aPTT uzaması	10.8 sn	68.4 sn	faktör XI	-	TDP
11	62	E	hemartroz	>90 sn	68.3 sn	faktör VII-IX %6.9	diz eklemi	faktör replasmanı
12	18	K	Adneksiyal hematom	77.7 sn	68.9 sn	faktör X	adneksiyel kanama	faktör replasmanı
13	33	E	asemptomatik, pre-op aPTT uzaması	11.8 sn	90.9 sn	faktör XI <%1	-	TDP
14	36	K	asemptomatik, pre-op PT uzaması	22.8 sn	26.6 sn	faktör VII %8.8	-	TDP, faktör replasmanı
15	18	E	asemptomatik, pre-op PT uzaması	16.6 sn	28.9 sn	faktör VII %30.5	-	-

Tartışma: NFE tanılı olgular kanama epizotu olmayan asemptomatik durumdan hayati tehdit eden spontan majör kanamalara kadar değişik klinik yelpazede başvurabilirler. Güncel tedavide destekleyici tedaviler ve faktör replasmanı önerilmektedir.PT-PTT uzunluğu nedeni ile araştırılan erişkin hastalarda edinsel nedenler dışlandıktan sonra nadir faktör eksiklikleri akılda tutularak araştırmaya devam edilmelidir.

Anahtar kelimeler: nadir faktör eksikliği

Abstract: 0300 P-205

KAZANILMIŞ HEMOFİLİ A VAKASI. Abdulkadir Baştürk, Hilal Kaymaz, Sevil Fişekçi, Aykut Demirkıran, Şamil Ecirli. *Konya Eğitim Araştırma Hastanesi, İç Hastalıkları, Konya*

Kazanılmış hemofili A, faktör 8'e karşı oluşan otoantikorların yol açtığı nadir görülen (milyonda 1) bir kanama diyatezidir. Bu otoimmün hastalık artmış morbidite ve mortalite ile ilişkili olup genellikle yaşlılarda görülür. Bazı vakalarda altta yatan kanser, bağ doku hastalıkları veya ilaçlarla ilişki saptanabilmekle birlikte yaklaşık %50'si idiyopatiktir. Hemartrozlarla karakterize konjenital hemofilinin aksine kazanılmış hemofili A sıklıkla yumuşak doku kanamaları ile seyreder. Tedavide 2 önemli amaç akut kanamanın kontrol altına alınması ve faktör VIII antikorunun eradike edilmesidir. Düşük titreli antikorların varlığında faktör VIII konsantreleri kullanılabilirken, yüksek titreli antikorların varlığında aktive protrombin komplex konsantreleri veya aktive faktör VII gibi faktör VII bypass edici ajanlar kullanılır. Faktör VIII antikorlarını eradike etmek amacıyla ise en sık steroid ve siklofosfamid kullanılır. Son zamanlarda giderek artan sıklıkta immün tolerans rejimleri ve rituximab da kullanılmaktadır.

70 yaşında erkek hasta skapula altında 15cm çaplı hematom, vücudun çeşitli yerlerinde morluklar nedeni ile kliniğmize başvurdu. Öyküsünde kanama bozukluğu yoktu. Vücudundaki morlukların yaklaşık 3 aydır olduğu ve giderek arttığı, 1 hafta önce de siyah renkli dışkılama nedeni doktora gittiği ve 2 ünite eritrosit süspansiyonu aldığı öğrenildi. Özgeçmiş sorgulamasında 20 yıldır tip 2 diyabetinin ve hipertansiyonunun olduğu ve 5 yıl önce koroner arter hastalığı nedeni ile stent takıldığını öğrendik. Fizik muayenesinde kan basıncı 140/80, ateş 36,6 derece, nabız 102 atım/dakika idi. Sol skapula üzerinde hareketsiz, ağrısız, fluktuasyon vermeyen 10x15 cm boyutlarında yumuşak doku şişliği mevcuttu. Lomber bölgeden bilateral batına doğru uzanan mor renkli ekimotik lezyon izlendi. Bileteral ++/++ pretibial ödemi mevcuttu. Diğer muayene bulguları normaldi.

Laboratuar bulguları şu şekilde idi: Hb 8,8 g/dl, wbc:9,9x10^9/L, plt 411x10^9/L, Aptt 55,8, pt 8,2, ınr 0,9 idi. Faktör VIII %2, Faktör IX %131, Faktör XI %119, Won Villebrand faktör antijen seviyesi %85, ristosetin kofaktör aktivitesi %103 saptandı. Faktör VIII inhibitör düzeyi 8 batesta unite idi. Takipleri sırasında sağ dizinde hemartroz ve burun kanaması gelişti. Hastaya 50 ünite/kg dozunda 12 saatte bir aktive protrombin kompleks konsentresi 3 gün süresince verildi. Beraberinde 1mg/kg/gün dozunda metilprednizolon başlandı. Tedavinin başlanması ile hastanın burun kanaması durdu, ekimozlar geriledi ve skapula altındaki hemotamda hızlı bir düzelme izlendi. Aptt değeri tedricen normale geldi ve tedavinin 7. gününde aptt hala normaldi. Etyolojiye yönelik bakılan tümör markırları normaldi. ANA ve ANCA normal saptandı. Hasta steroid tedavisi ile taburcu edildi.

Özellikle yumuşak doku kanamaları ile gelen hastalarda, nadir görülen, morbidite ve mortalitesi yüksek olan kazanılmış hemofili A hastalığı akılda tutulmalıdır.

Anahtar kelimeler: hemofili A, kazanılmış, kanama

Abstract: 0496 P-206

FAKTÖR V EKSİKLİĞİ: RFVIIA TEDAVİSİ İLE BAŞARILI SEZARYEN DOĞUM. Mahmut Töbü[1], Ahmet Mete Ergenoğlu[2], Ajda Güneş[1]. *[1]Ege Üniversitesi Tıp Fakültesi, Hematoloji Bilim Dalı, İzmir, [2]Ege Üniversitesi Tıp Fakültesi, Kadın Hastalıkları Ve Doğum Bilim Dalı, İzmir*

Giriş: Kalıtsal Faktör V (FV) eksikliği, FV geninin homozigot veya heterozigot mutasyonların neden olduğu nadir görülen otozomal resesif koagulasyon bozukluğudur. Hastalık prevalansı 1/1000 000'dir. FV eksikliği olan 30 yaşındaki gebe olgunun taze donmuş plazma(TDP) ve rekombinant faktör VIIa tedavisi ile başarılı sezaryen doğumu (S/C) sunulacaktır.

Olgu: 30 yaşındaki kadın olgu over kist rüptürü operasyonu için hastanemiz kadın hastalıkları ve doğum kliniğine yatırıldı. Cerrahi müdahale sırasında kanama nedeni ile TDP ve kan ürünleri verilen hastanın yapılan laboratuar testlerinde aktive parsiyel tromboplastin zamanı (aPTz) 102.7 s, protrombin zamanı (PZ) 40.4 s saptanması nedeniyle hematoloji kliniği ile konsulte edilmiştir. Daha önceden bilinen hastalık ve ilaç kullanımı öyküsü olmayan olgunun menoraji ve kolay morarma şikayeti mevcuttu. Fizik muayenesi normal, yapılan laboratuar testlerinde PZ ve aPTZ'da uzama dışında bulgu saptanmamıştır. Nadir faktör eksiklikleri ön tanısı ile bakılan FV aktivitesi %4, belirgin düşük (referans aralık, %50–150), faktör II, VII, VIII, IX ve X normal saptanmıştır. Olguya FV eksikliği tanısı kondu. Yoğun menstruel kanaması oral kontraseptif ile kontrol altına alındı, 2 yıllık takibinde kanama epizodları saptanmamıştır. Bir süre takipten çıkan olgu polikliniğimize 37 haftalık gebelik ve doğum planlanması nedeniyle başvurdu. FV aktivitesi %1, inhibitör saptanmamıştır. S/C ile doğum 38. haftada planlanan olguya düzenli profilaktik TDP başlandı. S/C öncesi FV aktivitesi %5 saptanmıştır. rFVIIa , 90mcg/kg dozda S/C hemen öncesi ve sonrasında 2 saat aralıkla iki doz ve ertesi gün 12 saat ara ile iki dozda verildi. Herhangi bir kanama komplikasyonu görülmeyen olgu S/C sonrası 5. günde taburcu edildi.

Tartışma: FV eksikliği kadınlarda abortus ve doğum sonrası komplikasyon riski artmıştır. Rekombinant-aktive faktör VII ağır trombosit fonksiyon defektli ,ağır hemofili ve inhibitörlü olan hastalardaki kanamaların tedavisinde kullanılmaktadır. TDP, FV eksikliği olan gebelerin tedavisinin esasını oluşturur ancak alerjik reaksiyonlar, aşırı volüm yükü, transfüzyon ilişkili akut akciğer hasarı ve inhibitör gelişimi riski mevcuttur. Literatürde ağır FV eksikliğinde rFVIIa tedavisi ile başarılı cerrahi işlem geçiren sadece bir kaç olgu bildirimi vardır. Olgumuzda TDP ve rFVIIa birlikte kullanımı kanama komplikasyonlarını önlemiştir. Bu nedenle, rFVIIa kullanımı bu hastalardaki akut kanamaların kontrol edilmesinde ve önlenmesinde etkili olabileceği akla getirilmelidir.

Anahtar kelimeler: faktör V eksikliği, rekombinant aktive Faktör VII

Abstract: 0635 P-207

KONJENİTAL AFİBRİNOJENEMİ OLGUSUNDA NADİR GÖRÜLEN BİR KOMPLİKASYON: HEMORAJİK KEMİK KİSTİ. Ali Fettah, Dilek Gürlek Gökçebay, Hasan Arı, Vildan Çulha, Neşe Yaralı, Bahattin Tunç, Namık Yaşar Özbek. *Ankara Çocuk Sağlığı ve Hastalıkları Hematoloji Onkoloji Eğitim Araştırma Hastanesi, Çocuk Hematoloji Bölümü, Ankara*

Giriş-Amaç: Konjenital afibrinojenemi otozomal resesif kalıtılan, nadir görülen (1/1.000.000) bir kanama bozukluğudur. Etkilenen bireylerde göbek kordonu, cilt, ağız içi, kas, gastrointestinal sistem, genitoüriner sistem, santral sinir sistemi kanamaları ve hemartroz görülebilmektedir. Afibrinojemide kemik kistleri nadir görülen bir komplikasyon olup, hastalar sıklıkla tutulan ekstremitede ağrı ile başvurmaktadır. Bu sunuda afibrinojenemi tanısı ile takip edilen iki olguda saptanan hemorajik kemik kistleri sunulmuştur.

Olgu 1: Konjenital afibrinojenemi tanısı ile takipli 12 yaşındaki erkek hasta travma sonrası bacağında şişlik ve morarma şikayeti ile başvurdu. Özgeçmişinde postnatal 3. gününde göbek kanaması nedeniyle afibrinojenemi tanısı aldığı, soygeçmişinde anne ve baba arasında akrabalık olmadığı ancak anne ve babanın akrabalarında afibrinojenemi öyküsü olduğu öğrenildi. Fizik incelemesinde sol tibia ön yüzünde 15x10 cm boyutunda ekimoz ve doku şişliği olup iki bacak arasında 2 cm çap farkı mevcuttu. Travma öyküsü nedeniyle çekilen direkt grafilerde sol tibiada çok sayıda düzgün kenarlı kistik lezyonlar izlenmesi üzerine çekilen ektremite MR'ında tibia metafizinden başlayarak metafizodiyafiziyal bileşkeye kadar uzanan ve korteks komşuluğu bulunan septalı, multikistik lezyonlar izlendi (Şekil 1,2). Mevcut bulgular sonucunda hastaya fibrinojen desteği uygulandı.

Olgu 2: Konjenital afibrinojenemi tanısı ile takipli 7 yaşındaki erkek hasta burun kanaması şikayeti ile başvurdu. Başvuru anındaki öyküsü derinleştirildiğinde yaklaşık 1 aydır her iki bacağında ağrı yakınması olduğu öğrenildi. Özgeçmişinde postnatal 7. günde göbek kanaması sonrası konjenital afibrinojenemi tanısı aldığı ve iki kez travma sonrası subdural kanama nedeniyle opere edildiği öğrenildi. Soygeçmişinde anne ve baba arasında 3.dereceden akrabalık olduğu ve kız kardeşinin de konjenital afibrinojenemi tanısı ile takip edildiği öğrenildi. Fizik inceleme her iki bacak lateral yüzlerinde bulunan eski ekimoz lezyonları dışında normaldi. Bacak ağrısı nedeniyle çekilen direkt grafilerde sağ tibia orta kesiminde kistik lezyon izlenmesi üzerine çekilen ekstremite MR'ında sağ tibiada intramedüller yerleşimli 1/3 proksimalin distalinden başlayan ve 1/3 distali orta kesimine kadar uzanan hemorajik kistik lezyon izlendi. Hasta hemorajik kistler açısından takibe alındı.

Sonuç: Afibrinojenemide kemik kistleri nadir görülen bir komplikasyon olup en sık pelvis, femur, tibia ve elin küçük kemiklerinde görülmektedir. Mevcut kistler genellikle bir travma veya stres sonrası gelişmekte ve uzun kemiklerin diafizinde, korteks ve trabekula komşuluğunda lokalize olmaktadır. Sonuç olarak; ekstremite ağrısı ile başvuran afibrinojenemi gibi nadir görülen kanama bozukluklarında hemorajik kist yönünden ekstremite MR görüntülemesinin yapılması ve ağrı semptomları olanlarda fibrinojen desteği verilmesinin yararlı olacağını düşünmekteyiz.

Anahtar kelimeler: Hemorajik kemik kisti, afibrinojenemi, çocuk

Abstract: 0694 P-208

FXI EKSİKLİĞİ GÖRÜLEN HASTADA MUTASYON ANALİZİ. Erdem Ak, Hüseyin Tokgöz, Ümran Çalışkan. *Necmettin Erbakan Üniversitesi, Çocuk Hematoloji Bilim Dalı, Konya*

Giriş: Faktör XI (FXI) eksikliği ender görülen bir hematolojik bozukluktur. Otozomal resesif kalıtıldığı için her iki cinsiyette de görülmekle birlikte, genellikle asemptomatiktir ve kendisini postoperatif kanama ile gösterir (lijima et all). FXI geni 4. Kromozoma lokalizedir ve 25 kb büyüklüğündedir olup, 15 exon ve 14 introndan meydana gelir (Dugo S. et all.). Bu çalışmada faktör XI eksikliği tanısı alan bir ve genetik olarak FXI geninde çift heterozigot mutasyon tespit edilen bir olgu sunulmuştur.

Olgu: Daha önce herhangi bir kanama diyatezi öyküsü tariflemeyen iki aylık kız hasta, doğuştan kalça dislokasyonu operasyonu öncesinde dış merkezde bakılan aPTT değeri yüksek olması üzerine kliniğimize başvurdu. Geldiğinde yapılan fizik muayenesinde bilateral kalça hareketlerinde kısıtlılık mevcuttu diğer sistem muayenesi normaldi. Özgeçmişinde ve soy geçmişinde özellik yoktu, anne baba akrabalığı yoktu, göbeği zamanında düşmüştü. Anne baba akrabalığı yoktu. Geldiğinde bakılan tam kan sayımı normal idi ve periferik yaymasında trombositler bol, kümeli ve normal büyüklükte idi. Kliniğimizde bakılan aPTT; 119s, PT; 14s ve INR; 1,0, fibrinojen:250mg/dl (normal), trombin time 16 s (normal) idi. Miksing testi negatif idi. aPTT uzunluğuna yönelik olarak ilk etapta bakılan vWF antijen düzeyi, ristosetin kofaktör aktivitesi FVIII aktivitesi, normal geldi. Daha sonra bakılan FIX düzeyi normal, FXI aktivitesi: %1 ve inhibitör düzeyi negatif geldi. Faktör XI bir başka zamanda %1,7 olarak ölçülerek FXI eksikliği teyid edildi. Konjenital FXI eksikliği düşünülen hastanın DNA örnekleri yurt dışında bir merkeze gönderildi. FXI geninde Heterozigot c.623C>A,(p.Thr208Lys), Heterozigot c.1556G>A(p.Trp519*) mutasyonları çift heterozigot olarak tespit edildi.

Tartışma: FXI hemostatik plazma glikoproteinidir ve FIX aktivasyonunda rol oynar. FXI plazma düzeyinin %15'ten az olması kanamaya eğilimi artırır fakat plazma düzeyi ile kanamanın şiddeti arasında herhangi bir ilişki yoktur(Mondolo et all.) FXI otozomal resesif geçişli bir bozukluk olup, homozigot veya çift heterozigot ender olarak da heterozigot şekilde görülebilir(Duga S. Et all). Boğaziçi Üniversitesinin yaptığı bir çalışmada bizdeki gibi FXI eksikliği olan bir hastada p.Trp519X mutasyonu tespit edilmiştir (Berber et all.) Bizim olgumuzda ağır düzeyde FXI eksikliği olmasına rağmen belirgin bir kanama problemi yaşanmamıştır. Belki yaşının küçük olup henüz travmaya maruz kalmamış olması bunda etkili olabilir. Vakamızda çift heterozigot c.623C>A,(p. Thr208Lys) ve c.1556G>A(p.Trp519*) mutasyonları tespit ettik. Bu mutasyonların CMV enfeksiyonu ve immun yetmezlik ile ilişkisi gösterilmemiştir. Ülkemizdeki FXI eksiliğindeki gen mutasyonlarını belirlenmesine katkıda bulunmak amacıyla vakanın sunulması uygun görülmüştür

Anahtar kelimeler: Faktör XI, p.Trp519X, mutasyon

Abstract: 0447 P-209

EDİNİLMİŞ VON WİLLEBRAND SENDROMU GELİŞEN BECKWİTH-WİEDEMANN SENDROMU TANILI BİR OLGU SUNUMU. Turan Bayhan, Şule Ünal, Mualla Çetin, Fatma Gümrük. *Hacettepe Üniversitesi Tıp Fakültesi, Çocuk Hematoloji Bilim Dalı, Ankara*

Giriş: von Willebrand hastalığı en sık görülen kalıtsal kanama hastalığı olup toplumda prevelansı %1'dir. Edinilmiş von Willebrand sendromu (EvWS) ise oldukça nadirdir ve prevelansının yaklaşık %0,04 olduğu tahmin edilmektedir. Çocuklarda EvWS kardiyovasküler hastalıklar, tümörler (Wilms tümörü, lenfoma, osteosarkom, primitif nöroektodermal tümör), hipotiroidi, sistemik lupus eritomatozis ve bazı ilaçlara ikincil gelişebilir. Beckwith-Wiedemann sendromu için izleminde Wilms tümörü geliştiren ve cerrahi işlem sırasında uzun süren kanama nedeniyle araştırılıp EvWS tanısı alan bir olgu sunulmaktadır.

Olgu: Dört yaşında erkek hasta cerrahi işlem sonrasında uzun süren kanama nedeniyle bölümümüze danışıldı. Yenidoğan döneminden itibaren Beckwith-Wiedemann sendromu tanısıyla takip edilen hastanın bir yaşında rutin kontrolleri sırasında sağ böbreğinde kitle tespit edildiği, parsiyel nefrektomi sonrası Wilms tümörü tanısı aldığı öğrenildi. Kemoterapi sonrası remisyona giren hasta tedavi kesiminden yaklaşık iki yıl sonra karın şişliği ve safralı kusma nedeniyle değerlendirildiğinde, bant basısına bağlı intestinel obstrüksiyon ve perforasyon saptanarak rezeksiyon ve anastamoz ameliyatı yapıldığı, işlem sırasında kanamasının uzun sürmesi üzerine yapılan tetkiklerinde aPTT 31,2 sn, INR 1,2, von Willebrand faktör antijeni %11,6, ristosetin kofaktör aktivitesi %46, faktör VIII %59, in-vitro kanama zamanı epinefrin ile 222 sn, ADP ile 147 sn geldi. Hastada EvWS düşünüldü ve vazopressin ile uyarı testi yapıldı. Vazopressin uyarısı ile von Willebrand faktör antijeninin %15,8'den %149,9'a, ristosetin kofaktör aktivitesinin %52'den %104'e yükseldiği görüldü.

Tartışma: Edinilmiş von Willebrand sendromu hafif seyirli bir hastalıktır ancak cerrahi işlemlerden sonra ciddi kanamalara neden olabilir. Genellikle altta yatan hastalık düzeldiğinde EvWS da geriler. Patofizyolojisinde otoantikorlar, tümör dokusunun von Willebrand faktörü tutması, kardiyovasküler hastalıklar gibi hemodinaminin bozulduğu durumlarda trombositlerin yüzeyine von Willebrand faktör multimerlerinin tutunması suçlanmıştır. Çocukluk çağında EvWS'nun en sık tümöral nedeni Wilms tümörüdür. Bir seride Wilms tümörü olgularının %8'inde EvWS saptanmıştır. Olgumuzda EvWS, Wilms tümörü remisyona girdikten sonra tespit edilmiştir. Literatür incelendiğinde hastamız EvWS gelişen ilk Beckwith-Wiedemann sendromu tanılı olgudur. Daha önce kanama yatkınlığı öyküsü olmayıp yeni gelişen uzun süren kanama yakınması ile başvuran hastalarda daha sık görülen diğer tanılar yanında EvWS tanısı da akılda bulundurulmalıdır. Wilms tümörü tanısı ile tedavi alan hastalarda, izlem sırasında EvWS gelişirse primer hastalık rekürrensi açısından da dikkatli olunmalıdır.

Anahtar kelimeler: Beckwith-Wiedemann sendromu, edinilmiş von Willebrand sendromu, Wilms tümörü

Abstract: 0340 P-210

DEV HEMOFİLİK PSÖDOTÜMÖR VAKASI. Ümit Yavuz Malkan[1], Gürsel Güneş[1], Eylem Eliaçık[1], Ayşe Işık[1], Salih Aksu[1], Bülent Atilla[2], Yahya Büyükaşık[1]. *[1]Hacettepe Üniversitesi Tıp Fakültesi, İç Hastalıkları Anabilim Dalı, Hematoloji Bilim Dalı, Ankara, [2]Hacettepe Üniversitesi Tıp Fakültesi, Ortopedi Anabilim Dalı, Ankara*

Hemofilik psödotümör (PT),kemik ve yumuşak doku içine hemoraji epizodları sonucu oluşan nadir bir komplikasyondur.Biz bu yazıda tedavi edilemeyecek hale gelen dev bir PT olgusuyla ilgili tecrübemizi paylaştık.

48 yaşında erkek hastaya 1966'da hemofili A tanısı konmuş.Hastanın faktör 8 düzeyi %1 olarak saptanmış. Hasta Temmuz 2013'de acil servise sol kalçasında kanayan kitle ile başvurdu. Hastanın hiç faktör profilaksisi almadığı öğrenildi. Hastaya faktör 8 başlandı ve BT çekildi. 23x21x14cm boyutunda, sol iliak bölgeden köken alan ve iliak kemiği erozyona uğratarak pelvis dışına genişleyen PT ile 8.5cm çapında sol psoas kasında yerleşen hematom saptandı (Şekil 1). Kanamanın fistüle ikincil geliştiği anlaşıldı. Hastanın retrospektif araştırılmasında, 2005 yılında dış merkezde psoas kasının ön yüzünde 97x93mm boyutunda hematom ve bunun arkasında 74x43mm heterojen kontrastlanan psoas kası kitlesi saptandığı anlaşıldı. Hastaya o dönemde herhangi bir girişim planlanmadığı öğrenildi. Kitleler Mayıs 2011'de USG ile tekrar değerlendirilmiş ve 92x77x66mm ve 78x47mm olarak saptanmış. İliak kemik erozyonu saptanmamış. Hasta 2013 yılında merkezimize başvurduğunda ortopedi, plastik cerrahi ve girişimsel radyoloji kliniklerince değerlendirilmiş ve riski nedeniyle girişimsel işlem planlanmamış. Ağustos 2013'te BT'de PT içinde hava saptanması üzerine antibiyotik tedavisi verilmiş ve VAC drenaj uygulanarak hemorajik sıvı boşaltılmış (Şekil 2). Eylül 2013'te 200 cGy/gün radyoterapi uygulanmış. Bundan sonra yapılan MRG'de kitle sol hemipelvisi, gluteal bölgeyi ve retroperitonu işgal etmekteymiş. Hasta faktör profilaksisiyle taburcu edilmiş. Aralık 2013'te hasta ateş,gluteal bölgede kanama şikayetiyle acil servise başvurdu. Kontrol BT'de hematomun ve PT'nin sebat ettiği,bası sonucu sol böbreğin yer değiştirdiği ve bağırsak segmentlerinin sola doğru itilmiş olduğu, ana iliak ve eksternal iliak arterin basıya uğradığı görüldü. Kardiyovasküler cerrahiye konsülte edilen hastaya cerrahi işlem planlanmadı. Hasta halen antibiyotik ve profilaktik F-8 verilerek kliniğimizde takip edilmektedir.

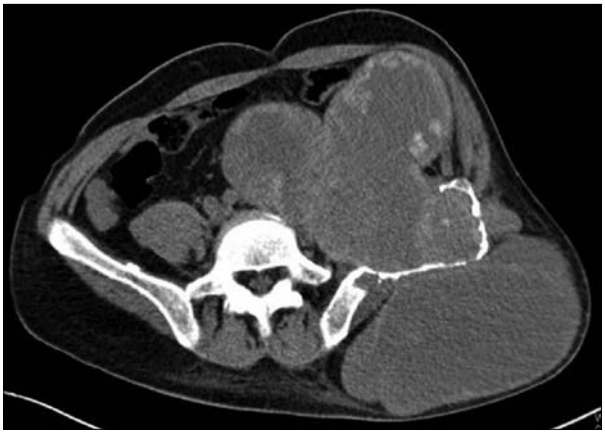

Şekil 1. Drenaj ve VAC tedavisi öncesi BT görüntüsü

Şekil 2. Drenaj ve VAC tedavisi sonrası BT görüntüsü

Bizim vakamızda, 2011 yılında hastanın iliak kemiği erozyona uğramamıştı ve kitle göreceli olarak küçüktü. Bu aşamada hastaya cerrahi işlemler başarıyla uygulanabilirdi çünkü daha önce dev PT'lere cerrahi işlemin başarıyla uygulandığı vakalar mevcuttur (1). Diğer bir seçenek ise hastanın yakın klinik takibiydi. Böylece pelvik erozyon ve fistül gelişimi daha erken farkedilebilir ve cerrahi veya radyoterapi daha erken planlanabilirdi. Sonuç olarak hemofilik PT'ler çok geniş boyutlara ulaşabilir ve bu evreden sonra cerrahi tedavi yapılamayan ve hayatı tehdit eden bir durum haline gelebilirler; bu nedenle bu vakalarda girişimsel veya cerrahi işlemler kitle dev PT haline gelmeden önce yapılmalıdır.

Anahtar kelimeler: Psödotümör, hemofili, dev

Abstract: 0247 P-211

VON WİLLEBRAND HASTALIĞI, İKTİYOZİS VULGARİS VE ATOPİK DERMATİT BİRLİKTELİĞİ. Zafer Bıçakçı. *Kafkas Üniversitesi Tıp Fakültesi, Çocuk Sağlığı ve Hastalıkları Anabilim Dalı, Çocuk Hematolojisi, Kars*

Von Willebrand hastalığı, von Willebrand faktörünün eksikliği veya fonksiyon bozukluklarına bağlı, otozomal geçişli kalıtsal bir kanama diyatezidir. Von Willebrand faktörü, tombositlerin endotel altı dokuya adezyonunu ve trombus oluşturmasını sağlar. Von Willebrand hastalığında yara yerinde trombus oluşamadığından, deride ve mukozal yüzeylerde minor travmalar ile kanamalar olur. İktiyozis vulgaris otozomal dominant geçiş gösteren ve en sık görülen iktiyozis formudur. Genellikle küçük çocukluk yaşlarında başlar. Ailede çoğu zaman kuru deri öyküsü vardır. Ekstremitelerin ekstansör yüzleri, gövde, yüz ve saçlı deride skuamlarla başlar. İktiyozis vulgari'li olguların yaklaşık yarısında atopi dermatit öyküsü vardır. Atopik dermatit ile birlikte kaşıntı ve sıklıkla stafilokokların neden olduğu piyodermi (impetigo) gözlenir. Von Willebrand hastalığı, iktiyozis vulgaris ve atopik dermatit'in bir arada bulunması deride kuruma, kaşınma, kanama ve piyodermi (impetigo) döngüsüne neden olmaktadır. Bu birliktelik hastanın durumunu daha karmaşık hale getirmektedir. Bu nedenle yaptığımız literatür taramasında Von Willebrand hastalığı, iktiyozis vulgaris ve atopik dermatit birlikteliğine rastlayamadık. Buradaki amacımız; ilk kez Von Willebrand hastalığı, iktiyozis vulgaris ve atopik dermatit birlikteliği olduğunu düşündüğümüz hastayı sunmaktır.

Olgu Sunumu: Hasta beş yaşında erkek. Çarpma sonrası vücudunun muhtelif yerlerinde morarma ve sık sık burun kanaması şikayetleri ile hastanemize getirildi. Hastaya tip 1 von Willebrand hastalığı, iktiyozis vulgaris ve atopik dermatit tanısı kondu. Hastanın diğer iki erkek kardeşinde de iktiyozis vulgaris vardı. Hastanın birinci dereceden akraba olan annesi, babası ve üç yaşındaki kız kardeşinde bilinen bir hastalık öyküsü yoktu. Soy geçmişinde üçüncü derecede akrabalarının dört yaşında bir erkek çocuğunda da von Willebrand hastalığı vardı. Hastanın izleminde von Willebrand hastalığına yönelik tedavi ile birlikte iktiyozis vulgaris ve atopik dermatite yönelik tedavi yapıldığından deriye ait kanama ve diğer semptomların daha çabuk kaybolduğu gözlendi.

Sonuç olarak; von Willebrand hastalığı ile birlikte, deride kurumaya neden olan iktiyozis vulgaris ve kaşıntıya neden olan atopik dermatit'in bulunması kanama eğilimini daha da artırabilir ve tedavinin daha da karmaşık olmasına neden olabilir. Bu nedenle von Willebrand hastalığının semptomatik hale gelmesini önlemek için öncelikle iktiyozis vulgaris ve atopik dermatit tedavi edilmelidir.

Anahtar kelimeler: atopik dermatit, iktiyozis vulgaris, von Willebrand haıstalığı

seçmen

Şekil 1. Von Willebrand hastalığı ve iktiyozis vulgarisi olan hastanın gövdesinde, kollarında yaygın skuam ve sol kolunda kaşıntıya bağlı kanama odağı görülüyor.

Abstract: 0168 P-212

FAKTÖR XIII EKSİKLİĞİNE BAĞLI İLİOPSOAS HEMATOMU; BİR OLGU SUNUMU. Senar Ebinç[1], Erdal Kara[2], Ramazan Esen[2], Cengiz Demir[2]. [1]*Yüzüncü Yıl Üniversitesi Tıp Fakültesi, İç Hastalıkları Anabilim Dalı, Van,* [2]*Yüzüncü Yıl Üniversitesi Tıp Fakültesi, Hematoloji Bilim Dalı, Van*

Faktör XIII eksikliğinin insidansı 1 / 2.000.000 dir. Faktör XIII kemik iliğinden sentezlenen iki katalitik A alt birimi ve karaciğerden sentezlenen iki taşıyıcı B alt biriminden oluşmaktadır. Faktör XIII eksikliği olan hastaların çoğunda katatlitik A alt birimini kodlayan genlerdeki değişiklikler mevcut olup, az bir kısmında ise taşıyıcı B alt birim defekleri vardır. Faktör XIII eksikliğinde invazif girişimlerden sonra aşırı kanama dışındaki en sık bildirilen klinik semptomlar, göbek kordonunun geç düşmesi, intrakranial, kas ve eklem içi kanamanın, yanı sıra tekrarlayan düşükler ve bozulmuş yara iyileşmesidir.

Olgu: Faktör XIII eksikliği tanısı ile takip edilen yirmi iki yaşında erkek hasta, ani sol yan ağrısı olması nedeni ile acil servisimize başvurdu. Hastanın anemnezinde faktör XIII eksikliği mevcut olup daha önce sol iliopsoas kası içine kanama öyküsü vardı.. Yapılan laboratuar değerlendirmesinde hemostaz tetkikleri (PT, aPTT, İNR) normal bulundu. Hemogramda trombosit değeri: 320.000 /µL idi. Bakılan in vitro kanama zamanı da (kollajen ADP ve kollajen epinefrin) normal idi. Faktör inhibitörü negatif idi. Hastaya çekilen abdomen ultra sonografide sol iliopsoas kası içinde 8x6 cm'lik hematom tespit edildi. Hastaya 15ml/kg dozunda taze donmuş plazma infüzyonu yapılarak hasta inetrne edildi. Hastaya haftada 3 gün kriyoprespitat 1 torba/10kg dozunda verildi. Kliniğinde belirgin iyileşme izlenen hastanın haftalık yapılan ultrasonografilerinde ilk hafta sonunda hematom boyutu 5x4cm'ye kadar geriledi. Daha sonra tekrar 9x4cm oldu. Hematom boyutunun istenilen düzeyde küçülmemesi ve büyüme izlenmesi üzerine günlük replasman yapıldı. Faktör XIII praperatı için başvuruda bulunuldu. Takiplerinde hematom boyutlarında küçülme izlenen hasta 20 günde bir olmak üzere proflaksi tedavisine alındı.

Sonuç olarak; koagulasyon parametreleri normal olmasına rağmen kanama diyatezi şüphesi olan hastalarda Faktör XIII eksikliğinin de daima akılda tutulması gerekliliğini vurgulamak istedik.

Anahtar kelimeler: Faktör XIII eksikliğine, İliopsoas Hematomu, Kanama Diyatezi

Abstract: 0400 P-213

TROMBOTİK TROMBOSİTOPENİK PURPURA OLGU SUNUMU. İdris İnce[1], Gökhan Köker[2], Memet Kök[2], Volkan Karakuş[1], Erdal Kurtoğlu[1]. [1]*Antalya Eğitim ve Araştırma Hastanesi, Hematoloji Kliniği, Antalya,* [2]*Antalya Eğitim ve Araştırma Hastanesi, İç Hastalıkları Kliniği, Antalya*

Giriş: Trombotik trombositopenik purpura (TTP); trombositopeni, mikroanjiopatik hemolitik anemi, ateş, nörolojik bulgular ve böbrek yetmezliği ile seyreden nadir görülen bir hastalıktır. Hastalığa hızlı tanı konulması ve erken tedaviye başlanması mortaliteyi azaltmaktadır. Bu olgu ile TTP'nın akılda tutulması gereken bir hastalık olduğunu hatırlatmak istedik.

Olgu: 33 yaşında kadın hasta halsizlik, karın bölgesinde morluk, baş dönmesi, yüzünün ve vücudunun sol tarafında uyuşma ve güçsüzlük yakınmaları ile başvurdu. Yaklaşık 3 günden beri bilinç durumunun açılıp kapandığı öğrenilen hastanın fizik muayenesinde genel durumu orta, şuuru bulanık, nonkoopere, sol fasial paralizi, sol hemiparezi, her iki alt estremitede peteşial lezyonlar, batın sağ alt kadranda ekimoz mevcuttu. Tetkiklerinde WBC:11000/mm^3, Hb:8.3 g/dl, Plt:10000 /mm^3, BUN:24 mg/dl, Kreatinin:1.4 mg/dl, LDH:1097 U/L, Total Bilurubin:3.2 mg/dl, İ.Bil:3.14 mg/dl, PT:12.5, APTT:26.5, CRP:12 mg/L, sedimentasyon: 10 mm/saat, Coombs testi (-) saptandı. Nöroloji tarafından değerlendirilen hastanın kranial BT'sinde patoloji saptanmadı. Hematoloji servisine yatırılan hastanın ateşi 38.3°C olup, bilinç durumunda dalgalanmalar gözlendi. Periferik yayma değerlendirmesinde trombosit sayım ile uyumlu, her alanda 1-3 adet şiştosit saptanması üzerine TTP düşünüldü. Hastadan ADAM TS-13 aktivitesi için plasma alınarak, 1.5 volüm TDP ile 4 gün plasmaferez yapıldı. Hastanın 4. gün laboratuvar değerleri WBC:12600/mm^3, Hb:10 g/dl, Plt:253000/mm^3, Kreatinin:1.1 mg/dl, LDH:351 U/L, Total Bilurubin:1.6 mg/dl saptanarak

izlenilmesi kararlaştırıldı. Nöroloji tarafından istenilen EEG incelemesinde sağ hemisferde yaygın voltaj deplesyonu, sol parietooksipital bölgelerinde 20-40 mikrovolt amplitüdlü, 9-10 Hz frekansından alfa dalgaları saptandı. Çekilen kranial diffüzyon MR'ında patoloji saptanmadı. Hastanın bakılan ADAM TS-13 aktivitesi %2'nin altında, ADAM TS-13 inhibitör testi: 37 U/ml (normal değeri: <15 U/ml) saptandı. TTP'nın etyolojisine yönelik yapılan testlerde özellik saptanmadı. Klinik durumu düzelen hasta poliklinik takibimizde kontrollerine devam etmektedir.

Tartışma: Acil servise nörolojik bulgular ya da purpura ile başvuran hastalarda başka bir nedene bağlanamayan mikroanjiopatik hemolitik anemi ve trombositopeni saptanması durumunda hasta TTP olarak değerlendirilmelidir. Bu olguda hemolitik anemi, trombositopeni, nörolojik bulgular, ateş ve böbrek yetmezliği mevcuttu. Hastalığın DİK, HÜS, PNH, HİT, maligniteler, otoimmun hastalıklar, ilaçlar ve sepsis ile ayırıcı tanısı yapılmalıdır. Plasmaferez TTP'nın başlıca tedavi yöntemi olup böylece dolaşımda eksik olan enzim yerine konulmakta ve bu enzime karşı antikorlar dolaşımdan uzaklaştırılmaktadır. Sonuç olarak TTP mortalitesi yüksek olan, hastalığın erken tanınıp tedaviye erken başlanması gereken bir hastalıktır.

Anahtar kelimeler: Trombotik trombositopenik purpura, Plasmaferez

Tablo 1.

	HB: g/dl	*Plt: (mm³)*	*LDH: (U/L)*	*Kreatinin: mg/dl*
0.Gün	8.3	10000	1097	1.4
1.Gün	8.9	33000	451	1.06
2.Gün	8.2	73000	248	0.93
3.Gün	9.6	128000	204	0.85
4.Gün	12.1	240000	351	1.1
7.Gün	11.2	155000	321	1.13
14.Gün	10.6	225000	241	0.82
1.Ay	12.0	287000	192	0.87
2.AY	13.1	320000	206	1.1
3.AY	13.6	332000	211	0.74

Abstract: 0125 P-214

ASHERMAN SENDROMU EŞLİĞİNDE FAKTÖR VII EKSİKLİĞİ. Ümit Yavuz Malkan, Gürsel Güneş, Seda Balaban, Tuncay Aslan, Sezgin Etgül, İbrahim Celalettin Haznedaroğlu. *Hacettepe Üniversitesi Tıp Fakültesi, Hematoloji Bilim Dalı, Ankara*

Faktör VII eksikliği nadir görülen bir hastalıktır. Otozomal resesif olarak aktarılır. Faktör VII eksikliği hastaları klinikte yumuşak doku kanamaları, hemartroz, epistaksis, ağır menstruel kanama ataklarıyla ortaya çıkabilir. Hatta daha ağır formları eklem hasarı, gastrointestinal sistem kanaması, kafa içi kanamaya yol açabilir. Bu çalışmada, asherman sendromu görülen bir faktör VII eksikliği vakası anlatılmaktadır. 31 yaşındaki kadın hasta ilk kez 21 yaşında Fransa'da ikame ettiği dönemde tekrarlayan, günde 4-5 kez olan burun kanamaları şikayeti ile bulunduğu merkezde hastaneye başvurmuş. Yapılan tahlillerde kendisinde faktör eksikliği olduğu belirtilerek hemofili kartı çıkartılmış. Hastanede yattığı dönem boyunca faktör verilen hastaya taburculuk sonrası faktör verilmemiş. 8 yıl önce hasta normal vajinal yolla doğum gerçekleştirmiş ve herhangi bir kanama sorunu yaşamamış. Türkiye'de yaşarken Mart 2014'te hasta gebe iken düşük meydana gelmiş. Hastaneye başvuran hastaya D/C işlemi uygulanmış. Bu işlem sonrası hiç adet olmayan hasta kadın doğum kliniğine başvurmuş. Rahminde yapışıklık olduğu belirlenen hastaya operasyon yapılarak yapışıklığın açılması planlanmış. Hastaya operasyon öncesi yapılan rutin tahlillerde faktör VII eksikliği saptamış. Bunun üzerine araştırılmak ve operasyon onayı verilmek üzere kliniğimize yönlendirilen hastaya yapılan tahlillerde faktör 7 düzeyi %7.7 olarak saptandı. Fizik muayenesinde eklem hasarı saptanmayan hastanın sorgusunda kanama diatezine rastlanılmadı. Hastaya operasyon öncesi faktör replansmanı yapılabilmesi amacıyla hemofili karnesi çıkarılması için başvuruldu. Faktör VII eksikliği nadir görülen bir koagülasyon sistemi bozukluğudur. Hafif formları semptomsuz seyredebilir. Ancak D/C işlemi gibi bir operasyon anında fazla kanamaya yol açabilir. Asherman Sendromu intrauterin travmaya bağlı intrauterin yapışıklıklarla seyreden bir hastalıktır. Intrauterin travmanın şiddeti yapışıkların gelişmesinde önemli bir faktördür. F VII eksikliği olan bir hastada D/C işlemine bağlı aşırı kanama oluşması, operasyon sırasında intrauterin travmayı artıran bir faktör olabilir. Belki de operasyon öncesi faktör replasmanı yapılması durumunda operasyon sırasında aşırı kanama olmayacak ve intrauterin travma daha az olabilecekti.

Anahtar kelimeler: Asherman Sendromu, D/C, Faktör 7 Eksikliği

Abstract: 0089 P-215

YETİŞKİN YAŞTA ÖNCEDEN TANI ALMAMIŞ İNTRAKRANİAL KANAMALI HEMOFİLİ A OLGUSU. Eray Atalay[1], Mehmet Tamer Özdemir[1], Zafer Bıçakçı[2], Fırat Korlaelçi[1], Ferhat Omurca[1], Bilge Kaan Tur[1], Çisem Kıvılcım Çicek[1], Gökhan Bilgehan[1], Özcan Keskin[1]. [1]*Kafkas Üniversitesi, İç Hastalıkları Anabilim Dalı, Kars,* [2]*Kafkas Üniversitesi, Pediatrik Hematoloji Bilim Dalı, Kars*

Amaç İntrakranial kanamalar (IKK) hemofili hastalarının nadir görülen en hayati sorunlarıdır. IKK sonuçunda hastaların kaybına veya değişik sekellere maruz kalabilmektedir. Eklem kanaması hemofili hastalarında en sık görülen komplikasyon olmasına rağmen, IKK %21-29 oranla kanamaya bağlı ölümün en sık nedenidir. Hemofili hastalarında İKK normal sağlıklı populasyona göre 20- 50 kat fazla görülmektedir. Bu çalışmada yetişkin yaşta önceden tanı konulmamış İKK ile beraber tanı alan Hemofili A literatür eşliğinde sunuldu.

Yöntem Öncesinde tanı konulmuş bir hastalığı olmayan 43 yaşında erkek hasta ani başlayan başağrısı kuvvet kaybı nedeniyle acil servise başvurdu. Hastanın soygeçmişinde 2 erkek kardeşi (4 ve 7 yaşlarında) burun kanasına bağlı ölüm bilgisine ulaşıldı. Fizik muayenesinde her iki dizinde solda belirgin olmak üzere şişlik mevcuttu (Şekil 1). Nörolojik muayenede sağ üst extremitede parestezi ve sağ alt extremitede 3/5 kuvvet kaybı mevcut diğer sistem muayeneleri doğal idi. Çekilen Beyin BT Sol lateral ventrikül komşuluğunda 29*27 mm çapında intraparankimal kanama saptandı (Şekil 2). Laboratuar incelemesinde koagülasyon panelinde aPTT 77 sn N (24-37) PT 14 sn (10–15) idi. Nöroloji tarafından İKK tanısıyla konsulte edildi. Hemofili düşünülen hastaya Faktör 8 ve faktör 9 başka bir merkeze tetkik için gönderildi. Hastamıza hemofili tanısı rapor edilene kadar 15 ml/kg dozunda taze donmuş

plazma infuzyonu yapıldı. Hastaya toplamda 14 ünite Taze donmuş plazma verildi. Parestezi ve kuvvet kaybı düzelen kontrol beyin BT de kanama alanı küçüldüğü ve rezorbe olduğu izlendi (Şekil 3). Hastanın çekilen sol diz MR'ında artropati tespit edildi (Şekil 4). Faktör 8 düzeyi sonuçu %2 altında gelmesi üzerine faktör 8 replasmanına başlandı. Sekonder profilaksisi düzenlenerek taburcu edildi.

Şekil 1. Atropati

Şekil 2. İntraparankimal kanama, Beyin Bilgisayarlı Tomografi Görüntüsü

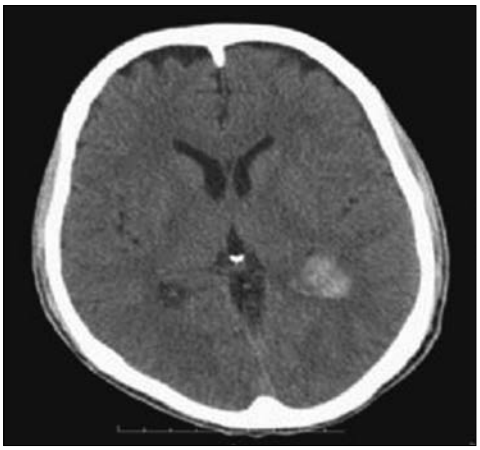

Şekil 3. Bir hafta sonra kontrol Beyin Bilgisayarlı Tomografi

Sonuç: Hemofili çoğunlukla çocukluk çağında tanı alır. Ancak yetişkinde kanama bozukluğuyla gelen uzamış aPTT'si olan hastaların hikâyesi dikkatli sorgulanmalıdır. Hemofili hastalarının erken tanı ve tedavisi hayat kurtarıcıdır.

Anahtar kelimeler: Erişkin hemofili; intrakranial kanama

Abstract: 0144 P-216

GEBELİK SÜRECİNDE FAKTÖR X EKSİKLİĞİ VE PROTROMBOTİK MTHFR HOMOZİGOT MUTASYONU BİRLİKTELİĞİ.

Ümit Yavuz Malkan, Gürsel Güneş, Mürüvvet Seda Balaban, Tuncay Aslan, Sezgin Etgül, Salih Aksu. *Hacettepe Üniversitesi Tıp Fakültesi, İç Hastalıkları Anabilim Dalı, Hematoloji Bilim Dalı, Ankara*

Faktör A, B ve VWF dışında kalan faktör eksikliklerinin prevalansı 1/500000-2000000 arasında değişir. Bu nadir görülen faktör eksikliklerinden biri de faktör 10 eksikliğidir. MTHFR mutasyonu, metilentetrahidrofolat redüktaz enzimini etkiliyerek, hiperkoagülopatiye yol açan bir durumdur. Bu yazıda, Faktör X eksikliğiyle beraber MTHFR homozigot mutasyonu olan multipar bir hasta anlatılmaktadır. 1979 doğumlu kadın hasta ilk kez Mayıs 2012'de hastanemiz kadın hastalıkları ve doğum kliniğine gebelik takibi için başvurdu. Anamnezinde gebelik kaybı ve faktör X eksikliği saptanan hastanın bakılan faktör düzeyleri %29 olarak saptandı. Yapılan koagülasyon mutasyonu analizinde MTHFR677 homozigot saptandı. 7 haftalık gebe olduğu anlaşılan hastanın kanama öyküsü yoktu. Hastaya kadın doğum kliniği tarafından 0. 4ml/gün enoksaparin sodyum başlanan hasta Ağustos 2012'de hastanemiz kadın doğum kliniğine bartolin kist eksizyonu nedeniyle başvurdu. Preoperatif hematoloji konsültasyonu istenen hastaya faktör replasmanı verilerek operasyon uygulandı ve komplikasyon gelişmedi. Aralık 2012'de 37 haftalık gebeliği olan hasta gebelik kasılmalarının başlaması nedeniyle hastanemiz kadın doğum kliniğine başvurdu. Hastaya istenen hematoloji konsültasyonu neticesinde 2x2000 ünite 3 gün faktör replasmanı uygulandı. NST takibinde fetal distres saptanan hastaya uygulanan acil sezeryan operasyonu kanamasız ve komplikasyonsuz şekilde başarıyla uygulandı. Gebelik dışında enoksaparin verilmeyen hasta Ekim 2013'te tekrar hastanemize başvurdu. 6 haftalık gebeliği saptanan hastaya enoksaparin 0. 4ml/gün başlandı. Hasta 9 hafta gebe iken vajinal kanama nedeniyle kadın doğum kliniğine başvurdu. USG'da plasental hematom saptanan hasta hospitalize edilerek takibe alındı. Fetal kalp atımı mevcut olan hastanın takibinde vajinal kanaması kesildi ve hasta taburcu edildi. 34 haftalık gebeliği olan hasta doğum için tekrar hospitalize edildi. Hastanın bakılan homosistein düzeyi normaldi. Sezeryan operasyonu öncesi hematoloji kliniğine konsulte edilen hastaya operasyon öncesi plasma replasmanı önerildi. Sezaryan operasyonu sorunsuz bir şekilde uygulanan hasta sağlıklı kız çocuk dünyaya getirdi. Faktör X eksikliği kanamaya yol açabilen nadir bir hastalıktır ancak hastalığın şiddeti ve klinik manifestasyonu faktör düzeyine göre değişiklik gösterir. Bu vakada faktör düzeyinin %29 olması, hastada kanama öyküsünün olmaması, hastada düşük öyküsünün varlığı, MTHFR homozigot mutasyonunun saptanması hastaya gebelik sırasında antikoagüle edilmesinin sebepleridir. Hastanın antikoagüle edildikten sonra düşük yaşamaması bu kararın doğruluğunu destekler niteliktedir. Ancak her ne kadar hastanın antikoagüle edilmesi makul olsa

da, hastanın faktör X eksikliği olduğu da akılda tutulmalıdır. Hastada gelişen plasental hematom hastanın koagülasyon defekti olduğunu hatırlatmıştır. Sonuç olarak bu vaka uygun bir şekilde ve yakın takip edilerek doğru bir şekilde yönetilmiş ve hastanın hayatı riske edilmeden sağlıklı iki bebek dünyaya gelmiştir.

Anahtar kelimeler: Faktör 10 Eksikliği, MTHFR homozigot, gebelik

Kronik Lenfositer Lösemi ve Kronik Lenfoproliferatif Hastalıklar

Abstract: 0576 P-217

NÜKS KLL'DE İDELALİSİB VE RİTUKSİMABIN DEĞERLENDİRİLDİĞİ BİR FAZ 3 ÇALIŞMANIN İKİNCİ ARA ANALİZİ. S.E Coutre[1], R.R Furman[2], J.P Sharman[3], B.D Cheson[4], J.M Pagel[5], P. Hillmen[6], J.C Barrientos[7], A.D Zelenentz[8], T.J Kipps[9], I. Flinn[10], P. Ghia[11], H.A Eradat[12], T.J Ervin[13], N. Lamanna[14], B. Coiffier[15], A. Pettitt[16], Y. Kim[17], T.M Jahn[17], S.M O'brien[18], M.J Hallek[19]. *[1]Stanford Üniversitesi Tıp Fakültesi, Stanford, CA, ABD, [2]Weill Cornell Tıp Koleji, New York, NY, ABD, [3]ABD Onkoloji Araştırmaları, Springfield, OR, ABD, [4]Lombardi Kapsamlı Kanser Merkezi, Georgetown Üniversite Hastanesi, Washington, DC, ABD, [5]Fred Hutchinson Kanser Araştırmaları Merkezi, Washington Üniversitesi, Seattle, WA, ABD, [6]St. James Üniversite Hastanesi, Leeds, Birleşik Krallık, [7]Tıp Bölümü, Hofstra North Shore-LIJ Tıp Fakültesi, New Hyde Park, NY, ABD, [8]Memorial Sloan-Kettering Kanser Merkezi, New York, NY, ABD, [9]California Üniversitesi, San Diego, Moores Kanser Merkezi, La Jolla, CA, ABD, [10]Sarah Cannon Araştırma Enstitüsü, Nashville, TN, ABD, [11]Universita Vita-Salute San Raffaele, Instituto Scientifi co San Raffaele, Milan, İtalya, [12]David Geffen Tıp Fakültesi, Kaliforniya Üniversitesi Los Angeles, Los Angeles, CA, ABD, [13]Florida Kanser Uzmanları, Englewood, FL, ABD, [14]Columbia Üniversitesi Tıp Merkezi, New York, NY, ABD, [15]Centre Hospitalier Lyon-Sud, Pierre-Benite, Fransa, [16]Royal Liverpool Üniversite Hastanesi, Liverpool, Birleşik Krallık, [17]Gilead Sciences, Inc., Foster City, CA, ABD, [18]Teksas Üniversitesi MD Anderson Kanser Merkezi, Houston, TX, ABD, [19]Köln Üniversitesi, Köln, Almanya*

Background: Idelalisib (IDELA), an oral inhibitor of PI3K, is highly active in heavily pretreated patients with CLL as single agent or combined with rituximab (R) as demonstrated in Phase 1 trials.

Methods: A Phase 3 study evaluated IDELA+R vs placebo (PBO)+R in pts with CLL requiring therapy after progression <24 mos since completion of last therapy and considered unfit to receive cytotoxic therapy. Primary endpoint PFS was assessed by IRC and standard criteria (Hallek 2008/2012, Cheson 2012). After progression, pts could enroll into a blinded extension study to receive IDELA at 150 mg BID (prior PBO+R) or 300 mg BID (prior IDELA+R). The first interim analysis (Furman et al, 2014) led to a decision of early stop for overwhelming efficacy.

Results: 220 pts (110/group) with median age of 71 yrs (78% 65 yrs), median time since diagnosis of 8.5 yrs, and median number of 3 prior therapies (range: 1-12) were randomized. 44%of pts had del17p/TP53 mutation, 84%had unmutated IGHV. Table 1 summarizes efficacy and safety.

Conclusions: Similar to the first interim analysis, IDELA+R demonstrated significant improvement in PFS, ORR, and LNR compared to control, with acceptable safety. OS of pts on IDELA+R remains superior, including pts that crossed over into the extension study.

Anahtar kelimeler: KLL, İdelalisib, Rituksimab

Arka Plan 1

Çalışma Tasarımı 1

PFS



Özet ve Varılan Sonuçlar

- Daha önce yoğun tedavi almış ve kemoterapi için uygun olmayan Nüks KLL hastalarında:

  IDELA + rituksimab

  – Del(17p)/TP53 mutasyonu veya mutasyona uğramamış IGHV olan hastalar dahil, PFS'de iyileşme (HR = 0.18, p < 0.0001)

  – GYO (OR = 17.3; p < 0.0001) ve LNY'da iyileşme (OR = 165.5; p < 0.0001)

  – GS'de iyileşme (HR = 0.28, p = 0.003)

- IDELA + R kabul edilebilir bir güvenlilik profili sergilemiştir.

Teşekkür

- Hastalara ve ailelerine bu çalışmaya katılımlarından ötürü, araştırıcılara ve çalışma personeline ise özverili çalışmalarından ötürü teşekkür ederiz.

Tablo 1. Çalışma 116: Temel Uygunluk

Kriterler	Gerekliliik
Nüks KLL	• Son tedaviden beri KLL progresyonu <24 ay • IWCLL kriterlerine göre tedavi gerekli
Lenfadenopati	• ≥1 ölçülebilir nodal lezyon varlığı
Önceki tedaviler	• ≥ 1 anti-CD20 antikoru içeren tedavi veya > 2 önceki sitotoksik tedavi
Nonsitotoksik tedaviye uygunluk	• CIRS skoru >6 veya kreatinin klirensi < 60 mL/dak (>30 mL/dak) veya önceki miyelotoksisite nedeniyle 3/4. Derece nötropeni veya trombositopeni
Kemik iliği fonksiyonu	• Herhangi bir derece anemi, nötropeni veya trombositopeniye izin verilir
Karnofsky skoru	• ≥40

Çalışma Tasarımı 2

Etki Mekanizması

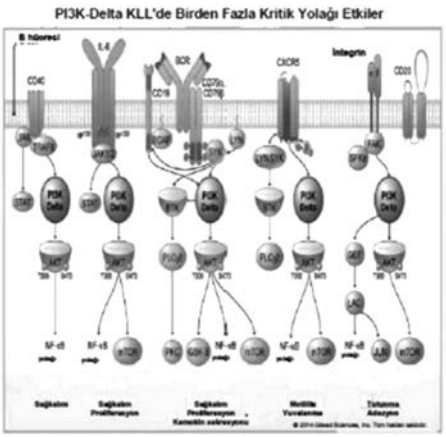

Yanıt Oranları

		IDELA + R	Plasebo + R
Genel yanıt %'si, (%95 CI)	(n=102; 101)*	82 (65-82)	16 (9-23)
Lenf nodlarında ≥%50 düşüş[b] %'si, (%95 CI)	(n=85; 84)*	92 (85-97)	6 (2-13)
Organomegali yanıtı %'si			
Dalak	(n=76; 64)*	72	22
Karaciğer	(n=62; 59)*	46	19
Hematolojik yanıt %'si			
Hemoglobin	(n=59; 57)*	73	40
Nötrofil	(n=27; 25)*	74	68
Trombosit	(n=48; 49)*	88	55

*GYO, p<0.0001
[b]SPD'de ≥%50 düşüş, p<0.0001
*Değerlendirilebilir hasta sayısı (IDELA; Plasebo)

Lenf Nodu Yanıtı

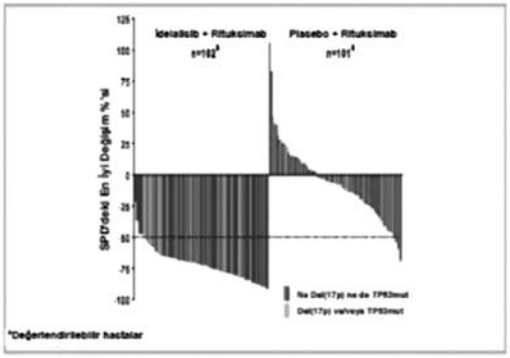

*Değerlendirilebilir hastalar

Genel Sağkalım

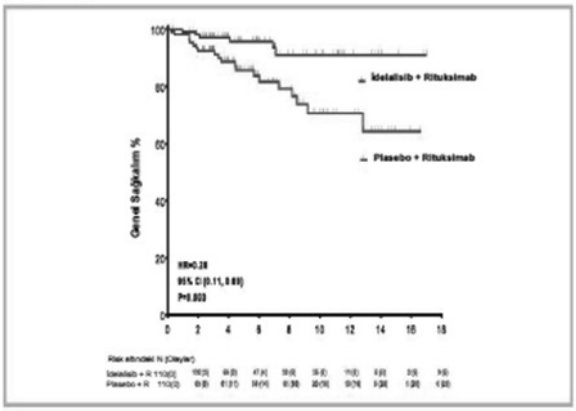

Çalışma Tasarımı 3

Başlangıç Hasta Özellikleri

	IDELA + R (N=110)	Plasebo + R (N=110)
Erkek cinsiyet, %	69	62
Yaş, medyan [aralık], yıl	71 [48-90]	70 [47-92]
Rai Evresi 0 / I-II / III-IV, %	0 / 31 / 64	1 / 26 / 66
Tanıdan beri geçen süre, medyan, yıl	7.9	8.6
Önceki tedaviler, medyan [aralık]	3 [1-12]	3 [1-10]
Önceki tedavi, ajan %		
Rituksimab (R)	92	89
Siklofosfamid (C)	65	70
Fludarabin (F)	57	64
Bendamustin (B)	60	55
Klorambusil (Chl)	31	23
Önceki tedavi, rejim, %		
BR	46	44
FCR	33	36
R	31	30
FR	16	18
Chl	18	15
Sitopeni, herhangi bir Derece, 3/4. Derece, %		
Anemi	76, 6	73, 11
Nötropeni	34, 17	35, 17
Trombositopeni	62, 16	62, 29
ALC, medyan [aralık], hücre, x 1Ku/L	32 [0-263]	31 [0-399]
KLL genetiği, %		
Del(17p)/TP53 mutasyonu	42	45
Mutasyona uğramamış IGHV	83	85
CIRS skoru		
Toplam CIRS skoru, medyan [aralık]	8.5 [3-18]	8 [1-18]
Toplam CIRS skoru >6 olan hastalar, %	88	82
≥1 tek organ sistemi skoru ≥3, %	36	39
Tahmini CrCl		
Medyan [aralık], ml/dak	62 [32-161]	67 [23-199]
Tahmini CrCl değeri <60 ml/dak olan hastalar, %	44	36

Advers Olaylar

Advers Olay kategorisi, n (%)	IDELA + R (N=110)	Plasebo + R (N=110)
Herhangi bir advers olay (AO)	106 (96)	106 (98)
≥ 3. Derece AO'lar	70 (64)	56 (52)
Ciddi AO'lar	54 (49)	41 (38)
Çalışma ilacı dozunun azaltılmasıyla sonuçlanan AO'lar	8 (7)	0
Çalışma ilacının kesilmesiyle sonuçlanan AO'lar	11 (10)	13 (12)
Ölümle sonuçlanan AO'lar	3 (3)	12 (11)

Her Bir Çalışma Kolunda ≥%10 Oranında Görülen Advers Olaylar

AO, n (%)	IDELA + R (N=110)		Plasebo + R (N=106)	
	Herhangi Bir Derece	Derece ≥ 3	Herhangi Bir Derece	Derece ≥ 3
Herhangi bir AO yaşayan hastalar	106 (96)	70 (64)	106 (98)	56 (52)
Pireksi	38 (35)	3 (3)	18 (17)	1 (1)
Bitkinlik	28 (26)	5(5)	30 (28)	3 (3)
Bulantı	28 (26)	0	23 (21)	0
Öğürme	23 (21)	2 (2)	17 (16)	0
İshal*	21 (19)	4 (4)	16 (15)	0
İnfüzyonla ilişkili reaksiyon	21(19)	0	32 (30)	4 (4)
Öksürük	19 (17)	1 (1)	30 (28)	2 (2)
İştahta azalma	13 (12)	0	11 (10)	2 (2)
Kabızlık	14 (13)	0	12 (11)	0
Kusma	14 (13)	0	9 (8)	0
Dispne	14 (13)	3 (3)	21 (19)	3 (3)
Döküntü	11 (10)	1 (1)	5 (5)	0
Gece terlemeleri	12 (11)	0	11 (10)	0
Kanama**	15 (14)	1 (1)	20 (19)	1 (1)
Periferik ödem	11 (10)	0	10 (9)	2 (2)
Pnömoni	11 (10)	9 (8)	14 (13)	10 (9)
Üst Solunum Yolu Enfeksiyonu	8 (7)	2 (2)	12 (11)	2 (2)
Baş ağrısı	11 (10)	1 (1)	5 (5)	0 (0)

*IDELA +R alan kolitli 5 hastanın 3'ü aynı zamanda İshal bildirmiştir; **16 tercih edilen terim içerir

Çalışma Tasarımı 4

Hasta Atama Planı ve Tedavi Maruziyeti

	IDELA + R	Plasebo + R
Randomize edilen hastalar, n (%)	110	110
Çalışma ilacı alanlar	110 (100)	108 (98)
Çalışmaya devam edenler	83 (76)	50 (46)
Çalışmayı bırakanlar, n (%)	27 (25)	60 (55)
Hastalık progresyonu	7 (6)	41 (37)
Ölüm	5 (5)	9 (8)
Advers olay	5 (5)	6 (6)
Hastanın çalışmadan çekilmesi	9 (8)	3 (3)
PI kararı	1 (1)	1 (1)
Diğer	1 (1)	0
Maruziyet, medyan [aralık], ay		
Çalışma ilacı (IDELA veya Plasebo)	5.0 [0-17]	3.7 [0-15]

Advers Olaylar 2

Ciddi Advers Olaylar (CAO'lar)

CAO, n (%)	IDELA + R (N=110)	Plasebo + R (N=108)
Herhangi bir CAO yaşayan hastalar	54 (49)	41 (38)
Pnömoni	10 (9)	11 (10)
Pireksi	10 (9)	3 (3)
Febril nötropeni	5 (5)	5 (5)
Sepsis	5 (4)	3 (3)
Pnömonit	4 (4)	1 (1)
İshal	3 (3)	0 (0)
Nötropeni	2 (2)	0 (0)
Pneum. jirov pnömonisi	3 (3)	1 (1)
Nötropenik sepsis	2 (2)	0
Akciğer enfeksiyonu	2 (2)	0 (0)
Dispne	1 (1)	3 (3)
Selülit	1 (1)	3 (3)
Hiperkalsemi	2 (2)	2 (2)

İlgili Laboratuvar Anormallikleri

AO, n (%)	IDELA + R (N=110)		Plasebo + R (N=108)	
	Herhangi Bir Derece	Derece ≥ 3	Herhangi Bir Derece	Derece ≥ 3
Anemi	32 (29)	8 (7)	35 (32)	18 (17)
Nötropeni	66(60)	41 (37)	55 (51)	29 (27)
Trombositopeni	21(19)	12 (11)	34 (32)	19 (18)
ALT/AST yükselmesi*	44 (40)	9 (8)	22 (20)	1 (1)

* IDELA + R kolundaki 9 hastadan 7'si başarıyla yeniden test edilmiştir.
- 3'ü 150 mg BID, 4'ü azaltılmış 100 mg BID dozunda
- Bir hastada görülen transaminaz yükselmesi, karaciğerdeki KLL transformasyonuyla (Richter) ilişkilendirilmiştir (progresif hastalık).

Abstract: 0579 P-218

DEL(17P) VE DİĞER KÖTÜ PROGNOSTİK FAKTÖRLERİN BULUNDUĞU KLL ALT POPÜLASYONLARINDA İDELALİSİBİN ETKİNLİĞİ: BİR FAZ 3, RANDOMİZE, ÇİFT KÖR, PLASEBO KONTROLLÜ ÇALIŞMANIN SONUÇLARI. J.P Sharman[1], S.E Coutre[2], R.R Furman[3], B.D Cheson[4], J.M Pagel[5], P. Hillmen[6], J.C Barrientos[7], A.D Zelenetz[8], T.J Kipps[9], I. Flinn[10], P. Ghia[11], M.J Hallek[12], B. Coiffier[13], S.M O'Brien[14], E. Tausch[15], K.A Kreuzer[12], W. Jiang[16], T.M Jahn[16], M. Lazarov[16], S. Stilgenbauer[15]. *[1]ABD Onkoloji Araştırmaları, Springfi eld, OR, ABD, [2]Stanford Üniversitesi Tıp Fakültesi, Stanford, CA, ABD, [3]Weill Cornell Tıp Koleji, New York, NY, ABD, [4]Lombardi Kapsamlı Kanser Merkezi, Georgetown Üniversite Hastanesi, Washington, DC, ABD, [5]Fred Hutchinson Kanser Araştırmaları Merkezi, Washington Üniversitesi, Seattle, WA, ABD, [6]St. James Üniversite Hastanesi, Leeds, Birleşik Krallık, [7]Tıp Bölümü, Hofstra North Shore-LIJ Tıp Fakültesi, New Hyde Park, NY, ABD, [8]Memorial Sloan-Kettering Kanser Merkezi, New York, NY, ABD, [9]California Üniversitesi, San Diego, Moores Kanser Merkezi, La Jolla, CA, ABD, [10]Sarah Cannon Araştırma Enstitüsü, Nashville, TN, ABD, [11]Universita Vita-Salute San Raffaele, Instituto Scientifi co San Raffaele, Milan, İtalya, [12]Köln Üniversitesi, Köln, Almanya, [13]Centre Hospitalier Lyon-Sud, Pierre-Benite, Fransa, [14]Teksas Üniversitesi MD Anderson Kanser Merkezi, Houston, TX, ABD, [15]Ulm Üniversitesi, Ulm, Almanya, [16]Gilead Sciences, Foster City, CA, ABD*

Arkaplan: İdelalisib (IDELA), B hücrelerinin aktivasyonu, sağkalımı ve proliferasyonu ve lenfoid dokulardaki yuvalanma ve yerleşmesi (Şekil 2) açısından kritik önem taşıyan PI3Kδ'nın (Şekil 1) potent ve seçici bir inhibitörüdür.

Kronik Lenfositik Lösemi (KLL), Batı ülkelerinde yetişkinlerdeki en yaygın lösemi türüdür. Sadece ABD ve AB'de 150,000'den fazla KLL hastası bulunmaktadır. Tanıda medyan yaş 72, erkek/kadın oranı 2:1'dir. KLL'nin doğal hikayesi büyük bir değişkenlik göstermekte; tanıdan itibaren medyan sağkalım, düşük riskli hastalarda 10 yılı aşkın bir süreden yüksek riskli hastalarda 2 yıldan kısa bir süreye kadar değişmektedir. İyi tanımlanmış bazı advers risk faktörleri arasında evre (Rai veya Binet), serum faktörleri (örn. β2-mikroglobülin >4 mg/dL) ve ZAP70 ve CD38 pozitifl iği, 17p13.1 (TP53 geni) ve 11q22.3 (ATM geni) delesyonu, TP53 geni mutasyonları ve IGHV mutasyonu yokluğu durumu gibi lösemik hücre yüzeyi markerleri ve genetik parametreler yer almaktadır.

KLL iyileştirilemeyen bir hastalıktır, nükse sık rastlanır ve tedavisi giderek zorlaşmaktadır. KLL ile ilişkili sitopeniler (kemik iliği tutulumu ve/veya otoimmün) sitotoksik ilaç kullanımını sınırlamakta, sitotoksik ilaçlar da kümülatif toksisitelere (sitopeniler dahil) yol açmaktadır. Özellikle del(17p) sitogenetiği gibi advers risk faktörleri bulunan hastalar için yeni KLL tedavilerine yönelik büyük bir ihtiyaç söz konusudur. NCCN kılavuzları, del(17p) olan hastalar için belirlenmiş bir tedavi standardı bulunmadığını ve uygunsa bu hastaların klinik çalışmalara kaydedilmesi gerektiğini belirtmektedir.

Bu raporda, İdelalisib artı rituksimab (R) tedavisinin bir faz 3, randomize, çift kör, plasebo kontrollü çalışmadaki yüksek risk taşıyan, nüks yaşamış hastalardaki etkinliği açıklanmaktadır.

Sınıf I PI3K İzoformu	α	β	γ	δ
Ekspresyon	Yaygın	Yaygın	Lökositler	Lökositler
EC_{50} (nM)	>10,000	1,419	2,500	9

- Hedefli, yüksek düzeyde seçici, oral PI3K-delta (δ) inhibitörü
- KLL hücrelerinin proliferasyonunu inhibe eder ve apoptozu indükler.
- Lenfoid dokularda KLL hücrelerinin yuvalanma ve tutunmasını inhibe ederek hücre sağkalımını azaltır.

Şekil 1. İdelalisib: Yeni Bir Küçük Moleküllü İnhibitör

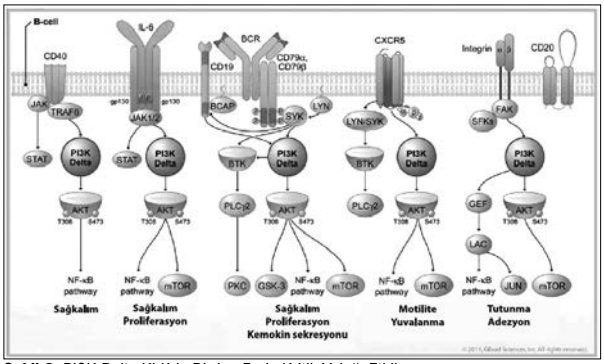

Şekil 2. PI3K-Delta KLL'de Birden Fazla Kritik Yolağı Etkiler

Çalışma Tasarımı: Faz 3 çalışma 116/117'de, son tedavinin tamamlanmasından beri <24 ay içinde progresyon sonrası tedavi gerektiren ve sitotoksik tedavi almak için uygun olmadığı düşünülen KLL hastalarında IDELA+R, plasebo (PBO)+R ile karşılaştırılarak değerlendirilmiştir (Şekil 3). Hastalar del(17p) ve/veya TP53mut varlığına ve IGHV mutasyonu durumuna göre katmanlandırılmıştır.

Birincil sonlanım noktası olan PFS, IRC tarafından standart kriterlere göre değerlendirilmiştir (Hallek 2008/2012, Cheson 2012). Progresyondan sonra, hastalar 150 mg BID (önceden PBO+R) veya 300 mg BID dozunda IDELA (önceden IDELA+R) almak üzere körlenmiş bir uzatma çalışmasına kaydolabilmiştir. İlk ara analiz (Furman et al, NEJM 2014), belirgin etkinliğe bağlı olarak erken durdurma kararıyla sonuçlanmıştır.

Kötü risk prognostik faktörlerinin (del(17p), del(11q), TP53mut, IGHVmut, ZAP70 ve CD38 ekspresyonu ve β2-mikroglobülin) varlığını veya yokluğunu belirlemeye yönelik numuneler prospektif olarak toplanmış ve standart yöntemlerle test edilmiştir. Önceden planlanan 1. ara analizde yüksek risk popülasyonlarında değerlendirilen sonlanım noktaları, progresyonsuz sağkalımı (PFS) ve genel cevap oranını (GYO) içermektedir.

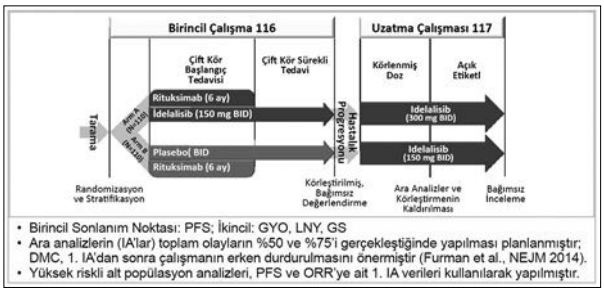

- Birincil Sonlanım Noktası: PFS; İkincil: GYO, LNY, GS
- Ara analizlerin (IA'lar) toplam olayların %50 ve %75'i gerçekleştiğinde yapılması planlanmıştır; DMC, 1. IA'dan sonra çalışmanın erken durdurulmasını önermiştir (Furman et al., NEJM 2014).
- Yüksek riskli alt popülasyon analizleri, PFS ve ORR'ye ait 1. IA verileri kullanılarak yapılmıştır.

Şekil 3. Çalışma 116: Randomize, Çift Kör, Plasebo Kontrollü

Sonuçlar:

Tablo 1. Başlangıç hasta özellikleri

		İdelalisib + R, N (%)	Plasebo + R, N (%)
Genel		110 (100)	110 (100)
Yaş	< 65	21 (19)	27 (25)
	> 65	89 (81)	83 (75)
Cinsiyet	Kadın	34 (31)	42 (38)
	Erkek	76 (69)	68 (62)
Rai evresi III veya IV		70 (67)	72 (71)
Binet Evresi C		63 (64)	61 (63)
Del(17p)		26 (24)	31 (28)
TP53mut		42 (38)	39 (35)
Del(17p) ve/veya TP53mut			
Her ikisi		22 (20)	21 (19)
Tek başına herhangi biri		24 (22)	28 (25)
Hiçbiri		64 (58)	61 (55)
Del(11q)		36 (34)	32 (30)
IGHV mutasyonu yok		91 (83)	93 (85)
ZAP70+ (KLL hücrelerinin >%20'si)		98 (92)	93 (85)
CD38+ (KLL hücrelerinin >%30'u)		62 (57)	51 (46)
β2-mikroglobülin > 4mg/L		92 (85)	81 (77)

Alt grup	HR	95% CI	IDELALISIB + R n	IDELALISIB + R ORR (%)	PLASEBO + R n	PLASEBO + R ORR (%)
Genel	29.92	(12.76,70.11)	88	80.7	88	12.5
<65 yaş	32.00	(2.93,349.60)	20	75.0	20	10.0
>=65 yaş	25.74	(10.26,64.60)	68	82.4	68	13.2
Kadın	27.00	(7.62,179.70)	28	89.3	33	18.2
Erkek	33.56	(10.84,109.93)	60	76.7	55	9.1
Rai evresi 0, I, II	54.85	(8.96,335.92)	31	87.1	22	13.6
Rai evresi III, IV	22.02	(7.89,61.47)	52	75.0	60	11.7
Binet evresi A, B	130.61	(17.45,977.76)	31	93.5	27	11.1
Binet evresi C	18.67	(6.39,54.54)	47	74.5	51	13.7
del(17p) pozitif *	NA	(NA,NA)	20	80.0	24	0.00
del(17p) negatif	21.01	(8.46,52.18)	68	80.9	64	17.2
TP53 mutasyonu pozitif	41.51	(8.12,212.26)	34	79.4	30	10.0
TP53 mutasyonu negatif	23.16	(8.57,62.60)	54	81.5	58	13.8
Del(17p) veTP53 mutasyonu *	NA	(NA,NA)	17	76.5	15	0.00
Del(17p) veya TP53 mutasyonu	48.00	(7.23,318.84)	20	85.0	24	12.5
Ne del(17p) ne de TP53 mutasyonu	20.46	(7.31,57.24)	51	80.4	49	16.3
del(11q) pozitif	175.82	(11.48,2692.29)	28	78.6	29	6.9
del(11q) negatif	22.03	(8.27,58.69)	57	82.5	59	15.3
IgHV mutasyonu	62.92	(5.79,683.55)	17	88.2	16	12.5
IgHV mutasyonu yok	26.36	(10.52,66.06)	71	78.9	72	12.5
ZAP70 pozitif	28.73	(11.33,72.85)	77	79.2	75	13.3
ZAP70 negatif **	NA	(NA, NA)	8	100.0	12	8.3
CD38 pozitif	29.27	(7.67,111.45)	43	83.7	34	17.6
CD38 negatif	30.32	(9.57,96.09)	44	77.3	54	9.3
β2mikroglobülin: <=4 mg/L **	NA	(NA, NA)	12	100.0	18	16.7
β2mikroglobülin: >4 mg/L	23.13	(9.24,57.89)	74	77.0	68	11.8

*Analiz tarihi itibarıyle kontrol kolundaki hiçbir gönüllü TY veya KY şeklindeki genel cevap durumuna ulaşmamıştır.
**Analiz tarihi itibarıyle tedavi kolundaki tüm gönüllüler TY veya KY şeklindeki genel cevap durumuna ulaşmıştır.

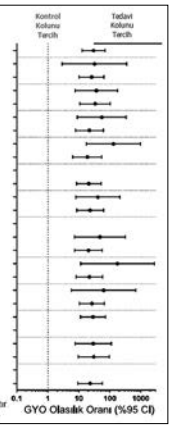

Şekil 4. En Az Bir Başlangıç Sonrası Değerlendirme ile ITT Analiz Kümesini Temsil Eden Alt Popülasyon Verilerindeki GYO. GYO, IRC tarafından değerlendirilmiştir.

Alt grup	HR	95% CI	IDELALISIB + R n	IDELALISIB + R PFS	PLASEBO + R n	PLASEBO + R PFS
Genel	0.15	0.08,0.28	110	NR	110	5.5
<65 yaş	0.24	0.07,0.77	21	NR	27	6.9
>=65 yaş	0.11	0.05,0.26	89	NR	83	5.5
Kadın	0.30	0.11,0.78	34	12.1	42	5.5
Erkek	0.10	0.04,0.24	76	NR	68	5.5
Rai evresi 0, I, II	0.29	0.08,0.96	34	12.1	30	8.3
Rai evresi III, IV	0.12	0.05,0.27	70	NR	72	4.0
Binet evresi A, B	0.15	0.04,0.55	36	12.1	36	6.5
Binet evresi C	0.13	0.06,0.30	63	NR	61	3.8
del(17p) pozitif	0.14	0.04,0.47	26	NR	31	3.7
del(17p) negatif	0.14	0.07,0.31	84	NR	79	6.5
TP53 mutasyonu pozitif	0.11	0.04,0.31	42	NR	39	3.8
TP53 mutasyonu negatif	0.15	0.06,0.37	68	NR	71	7.1
Del(17p) ve TP53 mutasyonu	0.13	0.04,0.47	22	NR	21	3.5
Del(17p) veya TP53 mutasyonu	0.09	0.02,0.42	24	NR	28	5.6
Ne del(17p) ne de TP53 mutasyonu	0.17	0.07,0.43	64	NR	61	7.1
del(11q) pozitif	0.16	0.05,0.59	36	NR	32	6.9
del(11q) negatif	0.14	0.07,0.31	71	NR	75	5.5
IgHV mutasyonu	0.25	0.07,0.95	19	12.1	17	11.1
IgHV mutasyonu yok	0.13	0.06,0.27	91	NR	93	5.0
ZAP70 pozitif	0.13	0.06,0.25	98	NR	93	5.0
ZAP70 negatif*	NA	NA,NA	9	NR	16	8.3
CD38 pozitif	0.13	0.05,0.34	62	NR	51	6.9
CD38 negatif	0.13	0.05,0.34	47	NR	59	5.5
β2-mikroglobülin: <=4mg/L*	NA	NA,NA	16	NR	24	11.1
β2-mikroglobülin: >4 mg/L	0.14	0.07,0.27	92	NR	81	3.8

*Tedavi kolundaki gönüllüler analiz tarihi itibarıyle %100 sansürlenmiştir.

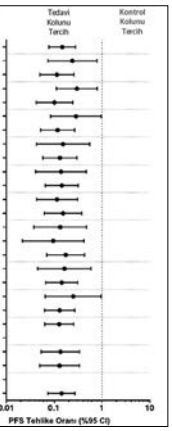

Şekil 5. Alt Popülasyonlarda PFS

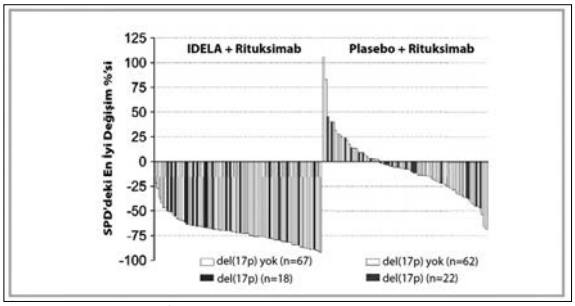

Şekil 6A. Del(17p): En İyi Nodal Yanıt

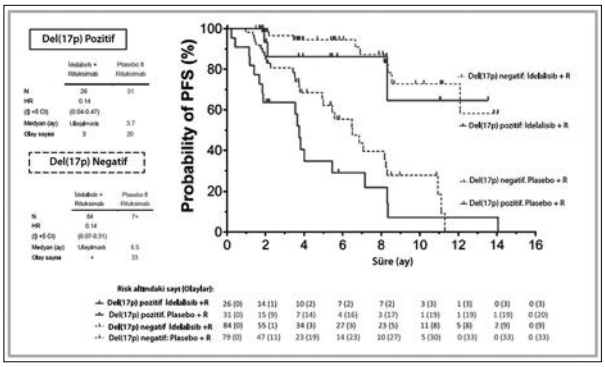

Şekil 6B. Del(17p): PFS

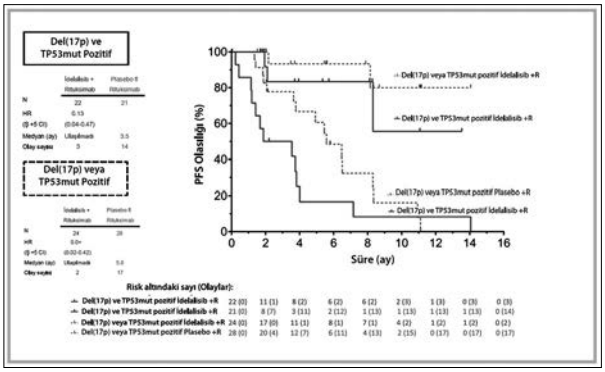

Şekil 7. Del(17p) ve/veya TP53 mutasyonları: PFS

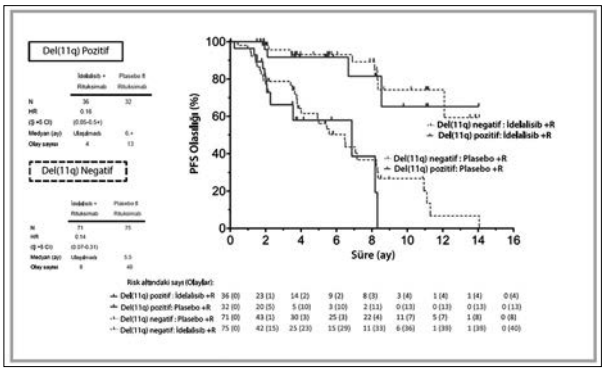

Şekil 8. Del(11q) PFS

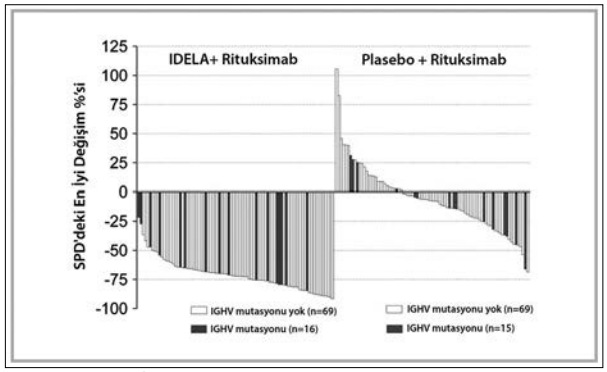

Şekil 9A. IGHV: En İyi Nodal Yanıt

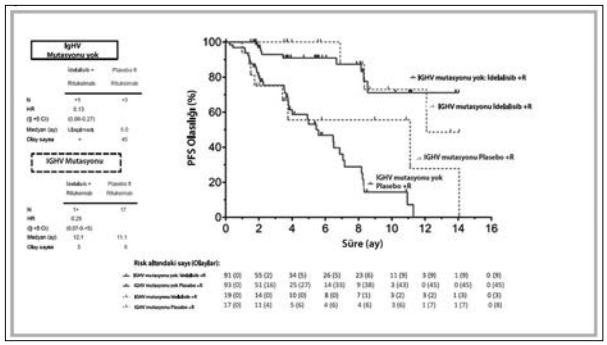

Şekil 9B. IGHV: PFS

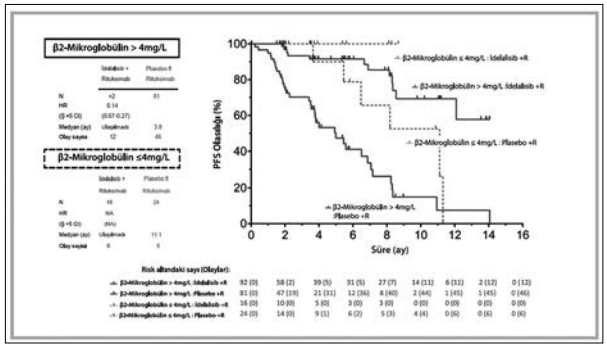

Şekil 10. β2-Mikroglobülin: PFS

Özet ve Varılan Sonuçlar:

- Daha önce yoğun tedavi almış ve kemoterapi için uygun olmayan Nüks KLL hastalarında: R'ye eklenen IDELA
  - Araştırılan tüm yüksek riskli popülasyonlarda benzer etkinlik sergilemiştir.
  - Hem del(17p) hem de TP53mut açısından pozitif olan en yüksek riskli hastalarda %76.5 GYO ve PFS'de 0.13 HR'ye ulaşmıştır.
- Bu sonuçlar, risk faktörlerine bakılmaksızın, idelalisibin tüm KLL hastaları için potansiyel olarak önemli yeni bir tedavi olduğunu göstermektedir.

Anahtar kelimeler: KLL, İdelalisib, Del17p

Abstract: 0273 P-219

KRONİK LENFOSİTER LÖSEMİ'(KLL) DE CD38 VE ZAP70 EXPRESYONUNUN PROGNOSTİK ÖNEMİ.

Mesude Falay[1], Funda Ceran[1], Simten Dağdaş[1], Gülsüm Özet[1], Cenk Sunu[3], Gül Tokgöz[2]. *[1]Ankara Numune Egitim ve Arastırma Hastanesi, Ankara, [2]Kocaeli Eğitim ve Araştırma Hastanesi, Kocaeli,, [3]Sakarya Eğitim ve Araştırma Hastanesi, Sakarya*

KLL'de IgVH mutasyonuyla ilişkili ancak teknik olarak daha kolay saptanabilen prognostik faktörler ZAP-70 ve CD38'tir. CD38, ZAP70 varlığından etkilenebilmektedir. CD38+ZAP70+ hastalar B hücre reseptör stimülasyonuna CD38+ZAP70- olan hastalara göre daha iyi cevap vererek prolifere olmaktadır. İki molekülün birlikte expresyonunun gösterilmesi yüksek riskli hastaların tanısında önemli olabileceği düşünülmektedir.

Biz bu çalışmada KLL'de CD38'in %7, %20 cut-off düzeyleriyle ZAP70 korelasyonunu prognostik faktör olarak birlikte değerlendirdik. Ankara Numune Eğitim Araştırma Hastanesi Hematoloji Polikliniğine başvuran 31-87 yaş arası 124 hastanın (39 Kadın, 85 Erkek) verileri geriye dönük olarak incelendi. Tanı anında beyaz küre sayısı, lenfosit yüzdesi, hemoglobin düzeyi, platelet sayısına bakıldı ve Rai evrelemesine göre klinik evreleri tespit edildi. Akım sitometrik olarak CD38 ve ZAP-70 expresyonlarına bakıldı. Tüm hastalar için tanıdan ilk tedaviye kadar geçen süre hesaplandı.

50 hasta (%40,3) evre 0, 21 hasta (%16,9) evre 1, 11 hasta (%8,9) evre 2, 24 hasta (%19,4) evre 3, 18 hasta (%14,5) evre 4 idi. Toplam takip süresi 4-68 (ortalama 36 ay) aydı. CD38 için cut-off düzeyi %20 alındığında: CD38-/ZAP70- grupta 62 hasta, CD38+/ZAP70+ grupta 26 hasta, CD38/ZAP70 uyumsuz grupta ise 28 hasta vardı (CD38-/ZAP70+: 26, CD38+/ZAP70-:2 hasta) Cut-off %7 alındığında ise: CD38-/ZAP70-: 41 hasta, CD38+/ZAP70+: 48 hasta, CD38/ZAP70 uyumsuz 27 hasta vardı (38-/ZAP70+: 4 hasta, CD38+/ZAP70-:23 hasta) Tedavisiz takip sürelerine bakıldığında her iki cut-off düzeyinde de CD38-/ZAP70- grupta tedavisiz takip süresi CD38+/ZAP70+ olan gruba göre kısa bulundu. (%20 cut-off'a göre 58,8 aya, 3,3 ay, %7 cut-off a göre: ortalama 66,4 aya 5,8 ay) CD38-/ZAP70+ grupta her iki cut-off düzeyine göre tedavisiz takip süresi CD38+/ZAP70- gruba göre daha uzun bulundu (cut-off %20: ortalama 16,4 /2,5 ay, cut-off %7:ortalama 47,3/33,4 ay). Evre, hemoglobin düzeyi ve lenfosit sayısı ile gruplar arasında anlamlı ilişki vardı (p<0,001).CD38/ZAP70 uyumsuz grupta ise CD38+/ZAP70- grupta tedavisiz takip süresi CD38-/ZAP70+ gruba göre daha kısa bulundu. (%20 cut-off için ortalama 2,5 aya 16,4 ay, %7 cut-off için:ortalama33,4 aya 47,3 ay)

CD38 ve ZAP70'in akım sitometride birlikte değerlendirilmesi IgVH mutasyon analizinden teknik olarak daha kolay ve ucuz bir yöntemdir. Özellikle ZAP70 için akım sitometride standardize edilmiş yöntem ve analizle, CD38 ve ZAP70'in birlikte pozitifliği kötü, negatifliği ise iyi prognostik kabul edilebilir. İntermediate grup olarak kabul edilen uyumsuz grupta ise; CD38+/ZAP70- grupta CD38-/ZAP+ gruba göre tedavisiz takip süresi daha kısa bulundu. Bu grupta kötü prognostik olarak sınıflanabilir. Ancak daha ileri ve prospektif çalışmalarla desteklenmesi gerekmektedir.

Anahtar kelimeler: KLL, CD38, ZAP70

Abstract: 0597 P-220

ERİŞKİN LENFADENOPATİLİ OLGULARIN KLİNİK, ETYOLOJİK, HİSTOPATOLOJİK AÇIDAN DEĞERLENDİRİLMESİ.

Sema Akıncı[1], Abdulkadir Baştürk[2], Tuba Hacıbekiroğlu[3], Kamile Sılay[4], Tekin Güney[1], İmdat Dilek[1]. *[1]Atatürk Eğitim ve Araştırma Hastanesi, Hematoloji, Ankara, [2]Konya Eğitim Araştırma Hastanesi, Hematoloji, Konya, [3]Edirne Devlet Hastanesi, Hematoloji, Edirne, [4]Yıldırım Beyazıt Üniversitesi, Geriatri, Ankara*

Amaç: Hastanemizde LAP biyopsisi yapılan olgularda benign veya malign etyolojik nedenleri düşündürecek prediktif parametreler araştırıldı.

Yöntem: Çalışmaya Ocak 2011 - Nisan 2012 tarihleri arasında polikliniğe LAP ile başvuran ve lenf bezi biyopsi endikasyonu konulan 73'ü kadın (%48,7) ve 77'si erkek (%51,3) toplam 150 hasta dahil edildi. Olguların laboratuvar bulguları, hepatomegali ve splenomegali varlığı, biyopsi yeri ve patoloji sonuçları retrospektif olarak kaydedildi.

Sonuçlar: Olguların 42'sinin (%27,3) etyolojisi malign ve 108 (%72,7) olgunun tanısı ise benign olarak saptandı. Benign tanılar sıklık sırasına göre, 47(%31,3) normal lenf nodu, 35(%23,3) reaktif, 11(%7,3) granülomatöz reaksiyon, 8(%5,3) kronik lenfadenit ve %5,3'ünde de kikuchi sendromu vb. gibi daha nadir nedenler tespit edildi Malign tanılar sıklık sırasına göre, 15(%37,5) diffüz büyük B hücreli lenfoma, 13(%32,5) metastatik karsinoma, 8 (%20) hodgkin lenfoma, 1(%2,5) manthle lenfoma, 1(%2,5) foliküler lenfoma, 1(%2,5) kronik lenfositik lösemi idi. Anemi, lökopeni, trombositopeni ve LDH yüksekliği malignite ile ilişkili saptandı. Lenf nodu indeksi 2'nin altında olan olguların malignite oranı yüksekti. İntraabdominal ve supraklavikular LAP'ların malignite oranının yüksek olduğu, bu oranın intraabdominal LAP'larda %66,7, supraklavikular LAP'larda %75 olduğu saptandı. Olgularımızın 23'ünde (%15,3) splenomegali saptandı. Splenomegali ile malignite ilişkisi anlamlı idi.

Tartışma: Lenfadenopatili olguların ayırıcı tanısında 5 değişkenli model (sitopeni, LDH yüksekliği, splenomegali varlığı, lenf nodu indeksi 2'nin altında olması ile intraabdominal ve supraklavikular lenfadenopati) malignite açısından anlamlı olarak bulundu.

Anahtar kelimeler: lenfadenopati, sitopeni, LDH

Abstract: 0399 P-221

KRONİK LENFOSİTİK LÖSEMİDE TANI ANINDA KEMİK İLİĞİ RETİKÜLİN FİBROZİS DEĞERLENDİRMESİNİN ÖNEMİ.

Nihan Alkış[1], İrfan Yavaşoğlu[1], Firuzan Kaçar Döğer[2], Gökhan Pektaş[1], Gürhan Kadıköylü[1], Zahit Bolaman[1]. *[1]Adnan Menderes Üniversitesi Tıp Fakültesi, Hematoloji Bilim Dalı, Aydın, [2]Adnan Menderes Üniversitesi Tıp Fakültesi, Patoloji Anabilim Dalı, Aydın*

Amaç-Giriş: Farklı hematolojik hastalıklarda retikülin fibrozis değerlendirmesi tanı ve prognoz açısından yapılabilmektedir. Literatürde Kronik lenfositik lösemide (KLL) bu durum tek çalışma ile belirlenmeye çalışılmıştır (Tadmor T, 2013). Çalışmamızda KLL hastalarında, geriye dönük olarak retikülin fibrozis derecesini ve olası prognoza etkisini belirlemeyi amaçladık.

Gereç-Yöntem: Uluslararası KLL çalışma grubuna göre tanı konan, yaş ortalaması 66±11 yıl olan 74'ü erkek, toplam 136 hasta çalışmaya alındı. Hastaların

78'i Binet A, 38'i Binet C idi. Kemik iliği biyopsi örnekleri tek hematopatolog tarafından Retikülin fibrozis skorlamasına göre değerlendirildi (Bauermeister BE, 1971). İstatistiksel değerlendirme SPSS 15.0'da student-t, ki-kare, bivariate korelasyon testleri ve Kaplan-Maier yaşam analizi ile yapıldı.

Sonuçlar: Fibrozis düzeyi 0 ve 1 olan 73 hasta, 2 ve 3 olan 63 hasta kıyaslandı. İki grup arasında bir ilişki ve yaşam süresi arasında farklılık saptamadık (Şekil 1). Binet A ve B'deki hastaların yaşam süreleri belirgin uzundu (Şekli 2).

Tartışma: KLL hastalarında retikülin fibrozis düzeyi ile yaşam süreleri arasında farklılık saptamadık. Literatürdeki 176 hastalık tek çalışmada fibrozisin artması ile yaşam süresinin kısalması arasında ilişki gösterilmiştir. Bu durumun hasta sayısının arttığı çalışmalar ile netleşeceğini düşünmekteyiz.

Anahtar kelimeler: kronik lenfositik lösemi, retikülin fibrozis

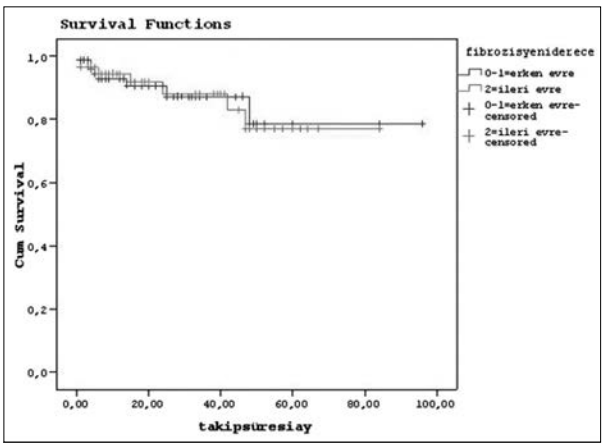

Şekil 1. Fibrozis düzeyi- yaşam süresi analizi

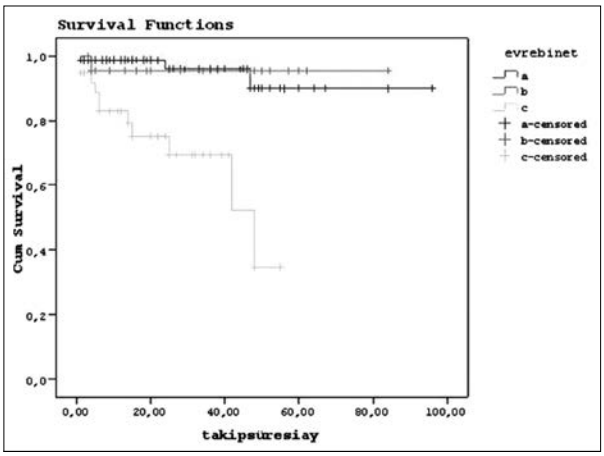

Şekil 2. Binet evresi- yaşam süresi analizi

Abstract: 0330 P-222

HAİRY CELL LÖSEMİ OLGULARINDA BRAF MUTASYONLARININ ARAŞTIRILMASI.

Aybüke Olgun[1], Yasemin Baskın[2], Şerife Solmaz Medeni[3], İnci Alacacıoğlu[3], Mahdi Akbarpour[2], Tuğba Uysal[2], Özlem Birge[4], Sermin Özkal[4], Hülya Ellidokuz[5], Mehmet Ali Özcan[2]. *[1]Dokuz Eylül Üniversitesi Tıp Fakültesi, İç Hastalıkları Anabilim Dalı, İzmir, [2]Dokuz Eylül Üniversitesi Tıp Fakültesi, Onkoloji Enstitüsü Temel Onkoloji Bilim Dalı, İzmir, [3]Dokuz Eylül Üniversitesi Tıp Fakültesi, Hematoloji Bilim Dalı, İzmir, [4]Dokuz Eylül Üniversitesi Tıp Fakültesi, Patoloji Anabilim Dalı, İzmir, [5]Dokuz Eylül Üniversitesi Tıp Fakültesi, Biyoistatistik Anabilim Dalı, İzmir*

Amaç: Hairy cell lösemi lösemilerin %2-3'ünü oluşturan; dalak, kemik iliği ve karaciğerin lösemik infiltrasyonuyla seyreden kronik lenfoproliferatif bir bozukluktur. B-RAF hücre proliferasyonu ile ilişkili Mitojen Aktive Protein Kinaz yolağının önemli bir bileşeni olup, kanserlerde sık mutasyona uğrayan bir protein kinazdır. V600E en sık görülen B-RAF mutasyonudur. Hairy cell lösemi hastalarında yakın geçmişte yüksek oranda B-RAFV600E mutasyonu gösterilmiştir. Çalışmamızda HCL hastalarında B-RAFV600E ve B-RAF kodon 464-469 mutasyonlarının araştırılması ve klinik parametrelerle karşılaştırılması amaçlanmıştır.

Yöntem: Araştırmamıza Ocak 2000-Aralık 2013 tarihleri arasında Dokuz Eylül Üniversitesi Tıp Fakültesi Hastanesi Hematoloji Polikliniği'nde takip edilmiş 13 HCL hastası dahil edildi. Olguların demografik ve klinik verileri elde edildi. B-RAF mutasyonları pyrosekans temelli moleküler metodlarla değerlendirildi.

Bulgular: B-RAFV600E mutasyonu 10(%76,9) hastada pozitif bulundu. Bir hastada B-RAFG464E, bir hastada B-RAFG466E, bir hastada B-RAFG469E mutasyonu saptandı. İki hastada her iki mutasyon pozitifti. Bu hastaların klinik özelliklerine bakıldığında, diğer hastalara göre dikkat çekici bir farklılık görülmedi. Lenfadenopati saptanan hastaların tümünde B-RAFV600E mutasyonu pozitifti (p=1.000) Tedavi yanıtları B-RAFV600E ve/veya B-RAF 464-469 kodon mutasyonları olan ve olmayan gruplarda benzerdi.

Sonuç: B-RAF hairy cell lösemide yüksek sıklıkta ve değişik tipte mutasyonlara maruz kalabilen bir gendir. Özellikle B-RAFV600E mutasyonunun hastalığın tanısını destekleyen bir test olarak, tanının tartışmalı olduğu olgularda veya diğer periferik B hücreli neoplazilerin ayırıcı tanısında kullanılabilir. Geleneksel tedavilere yanıt vermeyen hedef tedavilerin uygulanabileceği hastaları ayıracak bir belirteç olabilir.

Anahtar kelimeler: B-RAF, B-RAF V600E, Hairy cell lösemi

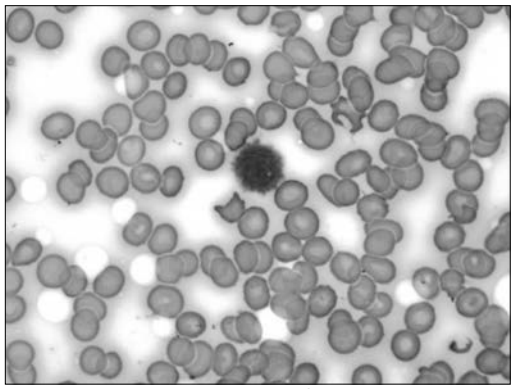

Şekil 1. Hairy Cell Lösemi Hücresi (Kemik İliği Aspirasyon Yayması)

Abstract: 0431 P-223

KLİNİĞİMİZDE KLL TANISI İLE TAKİPLİ HASTALARIMIZIN FLUORESCENCE İN SİTU HYBRİDİSATİON(FISH) YÖNTEMİ İLE SİTOGENETİK ANALİZ SONUÇLARI:TEK MERKEZ ÇALIŞMA.

Müzeyyen Aslaner, Şehmus Ertop. *Bülent Ecevit Üniversitesi Tıp Fakültesi, Hematoloji Bilim Dalı, Zonguldak*

Amaç: KLL, ileri yaş hastalığıdır. Lenfoproliferatif hastalıklar içinde en sık görülendir. Artan lenfosit yüzdesi ile birlikte absolu lenfositoz ile karakterizedir. KLL hastalarında erken tanı konulan hastaların yüzdeleri giderek artmaktadır. KLL evrelendirmesinde kullanılan Rai ve binet sistemi özellikle erken evredeki hastalarda prognozu belirlemede yetersiz kalması nedeniyle araştırmacılar yeni prognostik belirteçler aramaya başlamıştır. Fluorescence In Situ Hybridisation(FISH) yönteminin sitogenetik anomalileri saptamadaki duyarlılığı ve sitogenetik anomalilerin prognostik değeri birçok çalışmada gösterilmiştir. Biz burada kliniğimizde takipli olan 46 KLL hastamızın FISH yöntemi ile saptadığımız sitogenetik anomali sıklığını belirtmek istedik.

Gereç-Yöntem: Bu değerlendirmede Bülent Ecevit Üniversitesi hematoloji anabilim dalında NCI kriterlerine göre KLL tanısı konan ve takipteki 46 hasta (10'u kadın; 36'sı erkek) alındı. Bu hastaların FISH yöntemi ile sitogenetik anomalileri (13q14, 11q, 17p, trizomi12) incelendi. Hastalar sitogenetik anomalilerine göre iyi prognostik grup(normal FISH inceleme veya izole13q delesyonu olan hastalar) ve kötü prognosik grup (diğer kromozom anomalilerini izole veya kombine içeren hastalar) olarak iki gruba ayrıldı.

Bulgular: KLL'li hastaların %47.8'inde en az bir sitogenetik anomali saptandı. En sık saptanan sitogenetik anomali 13q14 delesyonu(%34.7) idi. %17p delesyonu %6.5; 11q delesyonu %2.17; trizomi12 %10.8 oranında tespit edildi. 1 hastamızda 13q+17p(+)'liği, 1 hastamızda 13q+trizomi 12+11q saptandı.

Sonuç: FISH yöntemi sitogenetik anomali tespitinde duyarlı bir yöntemdir. KLL li hastalarda en çok görülen sitogenetik bozukluklar; 13q14 delesyon veya rearrangement %55, 11q delesyon %18, Trizomi 12 %16, 17p13 delesyon %7, 6q21 delesyon %7'dir. Bazı çalışmalarda bu genomik bozuklukların direkt olarak prognozla ilişkisi olduğu görülmüştür. Örneğin 17p ve 11q delesyonlu hastaların prognozu karyotipi normal olan hastalara göre kötü ve 13q delesyonu olan hastaların ise prognozu iyidir.

Anahtar kelimeler: Rai, binet, Fluorescence In Situ Hybridisation

Abstract: 0136 P-224

KRONİK LENFOSİTİK LÖSEMİLİ OLGULARDA MDM2 ONKOGENİNİN AKTİVASYONUNUN BELİRLENMESİ.

Şule Darbaş[1], Ozan Salim[2], Orhan Kemal Yücel[2], Levent Ündar[2], Çiğdem Aydın[1], Sibel Berker Karaüzüm[1]. *[1]Akdeniz Üniversitesi Tıp Fakültesi, Tıbbi Biyoloji ve Genetik Anabilim Dalı, Antalya, [2]Akdeniz Üniversitesi Tıp Fakültesi, İç Hastalıkları Anabilim Dalı, Antalya*

İnsan Murine double minute-2 (MDM2) geni kromozom 12q13-14'de yerleşmiş olup, genomik boyutu 34kb'dır. Kronik Lenfositik Lösemi (KLL)'li olguların %47'sinde MDM2 geninin aşırı sunumu saptanmıştır. Ancak bildiğimiz kadarıyla bugüne denk KLL olgularında MDM2 geninin amplifikasyonu araştırılmamıştır. İlk defa bu çalışmada 40 KLL olgusunda MDM2 gen amplifikasyonu olup olmadığı gösterilmeye çalışılmıştır.

Akdeniz Üniversitesi Hematoloji Bilim Dalı'nda çalışmaya dahil edilen KLL tanısı almış 40 olguya ve kontrol grubu olarak da KML tanısı almış 20 olguya ait rutin kromozom analizi için gelen kemik iliği aspirasyon örneklerinden harvest edilerek elde edilen kromozom yaymalarından FISH yöntemi ile 12 numaralı kromozomda yerleşmiş olan MDM2 gen amplifikasyonuna bakılmıştır. Ayrıca hastaların rutin FISH ve konvansiyonel sitogenetik sonuçları incelenmiştir.

Çalışmadaki 40 olguda ve kontrol grubu olarak 20 KML olgusunda MDM2 gen amplifikasyonu belirlenmezken, 12 hastada (%30) trizomi 12 gözlenmiştir. Ayrıca çalışma grubundaki 40 KLL hastasının rutin FISH analizinde; 16'sında (%40) 17p13 delesyonu, 13 hastada (%32,5) 13q14 delesyonu, 6 hastada (%15) 11q22.3 delesyonu ve 1 hastada (%2,5) 6q23 delesyonu saptanmıştır.

KLL olgularında FISH yöntemi ile MDM2 gen amplifikasyonunun gözlenmemesi nedeni ile bu olgularda mRNA düzeyinde aşırı sunumu olup olmadığına bakılması gerektiği sonucuna varılmıştır. Ayrıca gen amplifikasyonu olmayan özellikle ileri evredeki olgularda MDM2 geninin 309. pozisyonundaki G/G genotipine sahip olup olmadıklarına da bakılması gerektiği düşüncesindeyiz.

Hastaların 27'si (%67,5) erken evre olup, bu hastaların takiplerinde tedavi endikasyonu gelişmesi durumunda tekrar MDM2 gen amplifikasyonuna ve ekspresyonuna bakılmasının MDM2 - KLL ilişkisini açıklamaya yararlı olacağı kanaatindeyiz.

Anahtar kelimeler: MDM2, KLL, FISH

Abstract: 0299 P-225

VAN YÖRESİNDE KRONİK LENFOSİTİK LÖSEMİLİ HASTALARDA BRUSELLOZ VE HEPATİT B SIKLIĞNIN ARAŞTIRILMASI.

Cengiz Demir[1], Senar Ebinç[2], Erdal Kara[1], Ramazan Esen[1]. *[1]Yüzüncü Yıl Üniversitesi Tıp Fakültesi, Hematoloji Bilim Dalı, Van, [2]Yüzüncü Yıl Üniversitesi Tıp Fakültesi, İç Hastalıkları Anabilim Dalı, Van*

Giriş: Kronik Lenfositik Lösemi (KLL), olgun görünümlü neoplastik B lenfositlerin periferik kan, kemik iliği, lenf düğümü, dalak ve karaciğer gibi lenfoid bileşimi olan dokularda artışı ile karekterize bir hastalıktır. Genellikle asemptomatik başlamasına rağmen ateş, halsizlik ve tekrarlayıcı enfeksiyonlarla da klinik bulgu verebilir. Tam kan sayımında lenfositoz saptanır. Lenfadenopati veya hepatosplenomegali %40-50 olguda görülür. Bruselloz, Brucella bakterilerince oluşturulan, primer olarak otçul hayvanların hastalığı olup, hayvanlardan insanlara geçiş infekte hayvanlarla temas, infekte süt ve süt ürünlerinin tüketimi gibi yollarla olmaktadır. Hastalık çoğunluka halsizlik, iştahsızlık, vücutta ağrılar ve ateş şikâyeti ile başlamaktadır. Günümüzde hepatit B enfeksiyonu akut ve kronik karaciğer hastalıklarının etyolojisinde önemli bir role sahiptir.

Gereç-Yöntem: Bu çalışmada, 2010-2014 yılları arasında Van Yüzüncü Yıl Üniversitesi Tıp Fakültesi Hastanesi Hematoloji Bilim Dalında takip edilen kronik lenfositik lösemi tanılı 88 hasta çalışma kapsamına alınmıştır. Bu hastalardan gönderilen kan örneklerinin sonuçları HBsAg, anti-HBs, ve Brusella Tüp Aglütinasyon Testi açısından retrospektif olarak incelenmiştir.

Bulgular: Çalışmaya alınan hastaların 88 hastanın 62'si (%70,5) erkek, 26'sı (%29,5) kadın idi. Yaş ortalaması 68,1 yıl (34-89 yıl) idi. Hastaların 79'unda anti-HBs,

88'inde HBsAg, 70'inde Brusella Tüp Aglütinasyon Testi bakıldığı gözlenmiştir. Anti-HBs bakılanların 27'sinde (%34,2), HBsAg bakılanların 13'ünde (%14,8), Brusella Tüp Aglütinasyon Testi bakılanların 2'sinde (%2,9) pozitiflik tespit edilmiştir.

Sonuç olarak; Kliniğimizde takip edilmekte olan 72 KLL hastasının 2'sinde (%2,9) brusella tüp aglütinasyon testi pozitif idi. Van'da yapmış olan bir çalışmada brusellоz sıklığı %3,5 olarak tespit edilmiştir. Bizim çalışmamızda da KLL hastalarında bruselloz sıklığı %2,9 olup normal popülasyon ile benzer idi. Van yöresinde yapılan bir çalışmada; 4870 kadının HBsAg sonuçları değerlendirilmiş ve HBsAg pozitifliği %1.54 bulunmuştur. Bizim çalışmamızda HBsAG 88 hastanın 13'ünde (%14,8) pozitif idi. Bu değer normal popülasyondakinden çok yüksek idi. Kronik lenfositik lösemide hastalığın doğası gereği oluşan immün sistem bozuklukları hastayı enfeksiyonlara karşı açık hale getirmektedir. Dolayısıyla bir çok hasta ağır enfeksiyon kliniği ile kaybedilmektedir. KLL'nin B semptomlarına benzer klinik bulgularla ortaya çıkan ve endemisitesi yüksek olan bölgelerde azımsanmayacak sıklıkta izlenen bruselloz hastalığının en azından KLL tedavisi başlanmadan önce laboratuar bulguları ile ekarte edilmesinin yararlı olacağını düşünmekteyiz. Ayrıca KLL hastalarında hepatit B reaktivasyonu tedavi esnasında ciddi klinik tablo oluşturmaktadır. Tedavide taranması önerilen viral serolojinin önemini ve hepatit B'nin KLL hastalarında normal popülasyondan çok daha sık izlenebileceğini vurgulamak istedik.

Anahtar kelimeler: Kronik Lenfositik Lösemi, Bruselloz, Hepatit B

Abstract: 0256 P-226

KRONİK LENFOSİTİK LÖSEMİ ÖNCESİ YA DA SONRASI SOLİD MALİGNİTE GELİŞEN HASTALARIMIZ: OLGU SERİSİ.

Eren Gündüz[1], Neslihan Andıç[1], Beyhan Durak Aras[2], Hava Üsküdar Teke[1], Olga Meltem Akay[1], Deniz Gören Şahin[1], Banu Kara Kıvanç[3]. *[1]Eskişehir Osmangazi Üniversitesi Tıp Fakültesi, Hematoloji Bilim Dalı, Eskişehir, [2]Eskişehir Osmangazi Üniversitesi Tıp Fakültesi, Tıbbi Genetik Anabilim Dalı, Eskişehir, [3]Eskişehir Osmangazi Üniversitesi Tıp Fakültesi, İç Hastalıkları Anabilim Dalı, Eskişehir*

Giriş: Kanser hastaları genetik sapmalar ya da önceki malignite tedavisinde kullanılan ilaçlar gibi birtakım ortak risk faktörleri nedeniyle diğer maligniteler için de artmış risk taşırlar. Çoğu malignite için sağlanan yaşam süresinde artış birden fazla malignitesi olan hasta sayısında da artışa yol açmaktadır. Kronik lenfositik lösemi (KLL) hem hastalığın doğası hem de uygulanan tedaviler sonucu bağışıklık sisteminde baskılanmaya neden olur. Aynı zamanda genellikle yaşlıların hastalığı olduğundan ikinci bir maligniteyle birliktelik sıklığı artmıştır. Yazımızda KLL ve solid tümörü olan hastalarımızı sunduk. Bu tür paylaşımların bu grup hastalarda etyoloji ve tedavi konusunda katkı sağlayacağı düşüncesindeyiz.

Hastalar ve Metod: Çalışmamızda KLL öncesi ya da sonrası solid malignitesi olduğu bilinen 11 hastanın dosyaları geriye dönük olarak incelendi. Hasta özellikleri Tablo 1'de özetlendi. Laboratuar olarak bakıldığında KLL ve solid malignite dönemi arasında istatistiksel anlamlı fark saptanmadı. İmmünglobulin düzeyi bilinen 4 hastada hipogammaglobulinemi yoktu. Direkt Coombs testi sonuçlarına ulaşılabilen 5 hastadan sadece birinde hemoliz bulgusu olmaksızın 1+lik saptandı. Hastaların tümü KLL dışı nedenlerle kaybedildi. Survi KLL tanısı ve ölüm tarihi arasında geçen süre olarak hesaplandı.

Sonuç: KLL'li hastalarda hematolojik olmayan bir diğer malignite de olabilir. Hematolojik olmayan malignite tanısı KLL tanısından önce, sonra ya da eş zamanlı olarak konabilir. Bu birliktelik kemoterapi ve/veya radyoterapi alan hastalarda görülebileceği gibi malignite tedavisi almamış hastalarda da ortaya çıkabilir. Ortak etyolojik faktörler henüz net olarak bilimiyor olsa da KLL'li hastalar hem tanı dönemi hem de izlem sürecinde ikinci bir malignite açısından değerlendirilmelidir.

Anahtar kelimeler: kronik lenfositik lösemi, solid malignite

Tablo 1. Hasta Özellikleri

Hasta no		1	2	3	4	5	6	7	8	9	10	11
Cinsiyet		Erkek	Kadın	Erkek	Kadın	Erkek	Kadın	Erkek	Kadın	Erkek	Kadın	Erkek
KLL tanısı sırasındaki yaş		[illegible]	[illegible]	[illegible]	[illegible]	[illegible]	[illegible]	[illegible]	[illegible]	[illegible]	[illegible]	[illegible]
Solid malignite tanısı sırasındaki yaş		[illegible]	[illegible]	[illegible]	[illegible]	[illegible]	[illegible]	[illegible]	[illegible]	[illegible]	[illegible]	[illegible]
Komorbidite		Yok	HT	KAH, DM, KVO	HT	DM	HT	DM, KVO	HT, KAH	HT	HT, KVO	HT
Sigara		Hayır	Hayır	Hayır	Hayır	Hayır	Hayır	Hayır	Hayır	Evet	Hayır	Evet
KLL ve solid malignite tanısı arasındaki süre (ay)		[illegible]	[illegible]	[illegible]	[illegible]	Eş zamanlı tanı	[illegible]	[illegible]	Eş zamanlı tanı	[illegible]	[illegible]	[illegible]
Survi (ay)		[illegible]	Ulaşılamadı	[illegible]	Ulaşılamadı	[illegible]	[illegible]	[illegible]	[illegible]	Ulaşılamadı	Ulaşılamadı	Ulaşılamadı
FISH		[illegible]	Yapılmadı	Normal	[illegible]	Normal	Normal	Normal	Yapılmadı	[illegible]	[illegible]	Normal
KLL	Rai Evre	[illegible]	[illegible]	[illegible]	[illegible]	[illegible]	[illegible]	[illegible]	[illegible]	[illegible]	[illegible]	[illegible]
	Tedavi/Kür sayısı	[illegible]	Yok	[illegible]	[illegible]	Yok	[illegible]	Yok	Yok	[illegible]	Yok	[illegible]
Solid malignite	Tipi	[illegible]	[illegible]	[illegible]	[illegible]	[illegible]	[illegible]	[illegible]	[illegible]	[illegible]	[illegible]	[illegible]
	Evre	[illegible]	[illegible]	[illegible]	[illegible]	[illegible]	[illegible]	[illegible]	[illegible]	[illegible]	[illegible]	[illegible]
	Kemoterapi	Hayır	Hayır	Hayır	Hayır	Hayır	[illegible]	Hayır	Hayır	[illegible]	[illegible]	Hayır
	Radyoterapi	[illegible]	[illegible]	[illegible]	[illegible]	[illegible]	[illegible]	[illegible]	[illegible]	[illegible]	[illegible]	[illegible]
	Ameliyat	[illegible]	[illegible]	[illegible]	[illegible]	[illegible]	[illegible]	[illegible]	[illegible]	[illegible]	[illegible]	[illegible]

Abstract: 0395 P-227

ÇOCUKLUK ÇAĞINDA SİSTEMİK MASTOSİTOZ: OLGU SUNUMU.

Yasemin Altuner Torun[1], Mahmut Can Şerbetci[1], Fatma Mutlu Sarıgüzel[2], Emine Kaygı Tartıcı[1], Salih Uytun[1]. *[1]Kayseri Eğitim ve Araştırma Hastanesi, Çocuk Hematoloji Bölümü, Kayseri, [2]Kayseri Eğitim ve Araştırma Hastanesi, Mikrobiyoloji Bölümü, Kayseri*

Giriş: Mastositozlar çeşitli doku ve/veya organlarda mast hücresinin idiyopatik proliferasyonu sonucu gelişen nadir bir hastalık grubudur. Mastositozların, mast hücre büyüme faktörünün derideki metabolizmasının değişmesine bağlı görülebileceği düşünülmektedir. Sistemik mastositoz ve kütanöz mastositoz olmak üzere 2 ana grubu ayırılır. Deri, en sık tutulan organdır ve hastalık değişik klinik görünümlere yol açabilir. Karaciğer ve dalak büyüklüğü, lenfadenopati, anemi, kanamaya eğilim, halsizlik ve yorgunluk bize hastalarda sistemik mastositozu düşündürmektedir. Dermatoloji polikliniklerinde tedavisi gören her 1000 çocukta yaklaşık 5.4 mastositoz vakası görülmektedir. Bu yazıda çocuklarda çok nadir olarak görülen sistemik mastositoz olgusu sunulmuştur.

Olgu Sunumu: Beş yaşındaki kız hasta, 4 aylık iken cildinde meydana gelen kızarıklıkları için başvurduğu dış merkezde mastositoz tanısı almıştır. Hastanın bu dönemden itibaren takipleri tanısının konulduğu dış merkezde yapılmıştır. Bu takip süreci içerisinde konvülziyon geçiren hasta çocuk nörolojisine danışılarak depakin başlanmış ve hastanemiz çocuk nöroloji polikliniğinde takip edilmektedir. Hastanemizde takipleri esnasında yapılan abdominal USG'de karaciğer uzun aksı 100 mm, dalak uzun aksu 95 mm olarak saptanması üzerine çocuk hematoloji polikliniğe yönlendirilmiş. Hastada sistemik mastositoz düşünülerek (Şekil 1A), hastanın yatışı yapılarak kemik iliği aspirasyonu yapıldı. Kemik iliği aspirasyon değerlendirilmesi sistemik mastositoz ile uyumlu bulundu (Şekil 2). Kemik iliğinden alınan örnek flow sitometre sonucunda CD117/CD25 pozitif %18.4 CD117 / CD2 pozitif %0.7 olarak sonuçlandı (Şekil 3). Flowsitometre, kemik iliği incelemesi sonuçlarıyla hastaya sistemik mastositoz tanısı

konuldu. Sistemik mastositozun kranial tutulumu için kranial MR çekildi, sonuçları normal olarak yorumlandı. Hastamıza 0,15 MU/kg'dan interferon alfa 2a, 0,3mg/kg'dan montelukast ve 30 mg/gün'den prednol tedavisi başlandı. 6 ay boyunca prednol tedavisine düşük dozda (0.5mg/kg/gün) devam etmesi, 6 ay sonrasında azaltarak kesilmesi planladı. Bir ay sonraki takibinde lezyonlarının gerilediği, klinik olarak çocuğun rahatladığı görüldü (Şekil 1B).

Şekil 1. A-B. Deri leyonlarının tedavi öncesi (A) ve sonrası (B) görünümü

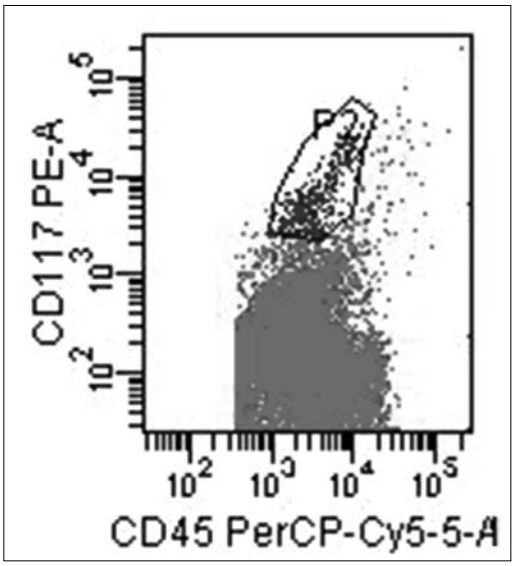

Şekil 2. Mast hücrelerinin flowsitometri ile görünümü

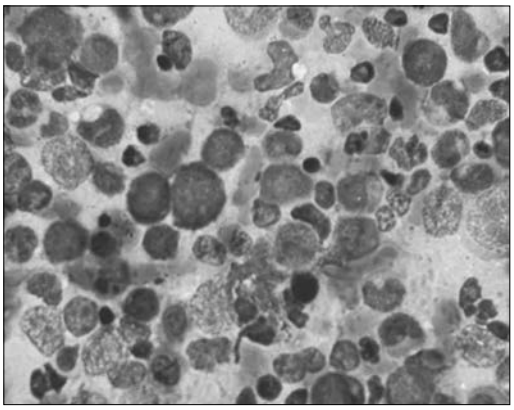

Şekil 3. Mast hücrelerinin kemik iliği görünümü

Tartışma: Mastositoz bir veya daha çok organda mast hücrelerinin çoğalması ve birikmesi ile karakterize olan heterojen bir grup hastalıktır. Deri, en sık tutulan organdır. Deri tutulumu olan ve hepato splenomegalisi olan hastalarda sistemik mastositoz mutlaka akla gelmelidir.

Anahtar kelimeler: sistemik mastositoz, çocukuk çağı

Abstract: 0420 P-228

KRONİK LENFOSİTİK LÖSEMİDE HODGKİN TRANSFORMASYONU. Gürsel Güneş, Ümit Yavuz Malkan, Eylem Eliaçık, Ayşe Işık, Haluk Demiroğlu, Nilgün Sayınalp, İbrahim Haznedaroğlu. *Hacettepe Üniversitesi Tıp Fakültesi, İç Hastalıkları Anabilim Dalı, Hematoloji Bilim Dalı, Ankara*

Kronik lenfositik lösemide (KLL) Richter transformasyonu sonucu genellikle agresif lenfoma(diffüz büyük B hücreli lenfoma (DBBHL)) gelişimi söz konusudur. Hodgkin lenfoma (HL) gelişimi, başka bir ifade ile Hodgkin transformasyonu (HT) daha nadirdir (%10-15). Biz bu yazıda KLL zemininde gelişen iki HL olgusu ile ilgili deneyimlerimizi paylaşmak istedik.

Olgu 1: 63 yaşında kadın, yüksek ateş, nefes darlığı şikayetleriyle başvurdu. Hikayesinden 9 yıldır KLL tanısı olduğu ve daha önceden 2006 yılında Fludarabin- siklofosfamid-Rituksimab (6 kür) ve 2014 yılında Rituksimab- Prednizolon (4 kür) olmak üzere kemoterapi aldığı öğrenilen hasta pnömoni tanısıyla yatırıldı. Hastanın fizik muayenesinde aksiller lenfadenopatisi vardı. Yapılan lenfadenopati biyopsisi Richter Sendromu HT ile uyumlu olarak rapor edildi. Uygun antibiyotik tedavisi ile pnömonisi tedavi edilen ve genel durumu düzelen hasta birinci kür adriamisin, bleomisin, vinkristin, dakarbazin (ABVD) verildikten sonra ayaktan kemoterapisine devam edilmesi önerilerek taburcu edildi.

Olgu 2: 13 yıldır KLL tanısı olan daha önceden tedavi almamış, 79 yaşında erkek hasta, yüksek ateş şikayetiyle acil servise başvurdu. Hasta sebebi bilinmeyen ateş ön tanısıyla servise kabul edildi. Yapılan bilgisayarlı tomografi (BT) de daha önceki tetkiklerine göre boyutlarında artış olan mediastinal, hiler, periportal, portokaval lenfadenopatileri olduğu görüldü. Kemik iliği aspirasyonu ve biyopsisi HL tutulumu olarak rapor edilen hastaya HT tanısı konuldu ve ateşlerinin primer hastalığı ile ilgili olabileceği düşünüldü. Hastaya kardiyak sorunları nedeniyle siklofosfamid, vinkristin, prednizolon (COP) başlandı.

Tartışma: KLL'de HT insidansı %0,4 olarak bildirilmektedir. Ebstein-Barr virüs serolojisi pozitifliği ile yakın ilişkisi olan HT'nun prognozu, de novo HL'ya göre daha kötü olmakla birlikte DBBHL şeklinde gelişen RS ile benzerlik göstermektedir. Medyan sağkalım süresi 8 ay olan bu hastalarda KLL tanısından HT gelişimine kadar geçen süre ortalama 4,6 yıldır ve erkek cinsiyet ağırlığı mevcuttur. Bizim hastalarımızda KLL tanısı üzerinden literatüre göre 9 ve 13 yıl gibi çok daha uzun bir süre geçmişti.

HT tedavisinde HL tipi kemoterapinin etkili olduğu ancak remisyon süresinin çok kısa olduğu bildirilmiştir. Bu nedenle bu kısa süren remisyon döneminde allogeneik kök hücre nakli (AKHN) önerilmektedir. Hastalarımızın birisine ABVD diğerine COP başlandı ve halen kemoterapilerine devam edilmektedir.Ancak yaş ve morbiditeleri nedeniyle AKHN yapılması düşünülmemiştir.

Her ne kadar bizim hastalarımızda saptanmamış olsa da hastalığın EBV ile yakın ilişkisi olması, KLL ve EBV pozitifliği olan hastalarda antiviral tedavi verilmesinin, HT gelişme olasılığını azaltmada yararlı olabileceğini düşündürmektedir.

Sonuç olarak; KLL zemininde HT gelişen hastalarda prognozun kötü olması ve etkin tedavi seçiminin zorluğu, bu hastaların yönetiminde önemli bir sorun olmaya devam etmektedir.

Anahtar kelimeler: Hodgkin Transformasyonu, Kronik Lenfositer Lösemi, Richter Sendromu

Abstract: 0500 P-229

MARGİNAL ZONE LENFOMA İLE AKCİĞER TÜBERKÜLOZU VE PEKTORAL KASTA TÜBERKÜLOZA BAĞLI ABSE FORMASYONU BİRLİKTELİĞİ.

Selda Kahraman[1], Serkan Ocakçı[1], Erkan Şahin[2], Seçkin Çağırgan[3]. *[1]İzmir Üniversitesi, Hematoloji Bilim Dalı, İzmir, [2]İzmir Üniversitesi, Radyoloji Anabilim Dalı, İzmir, [3]İzmir Medicalpark Hastanesi, Hematoloji Kliniği, İzmir*

Marjinal zon lenfomalar (MZL) dalak, lenf nodu ve nod-dışı lenfoid dokudan köken alabilen, B-lenfositlerin oluşturduğu, ortak "marjinal zon" terimi ile adlandırılıyor olmasına rağmen heterojen bir lenfoma grubu olarak tanımlanırlar,Splenik marginal zon lenfoma, dalak yanı sıra dalağın hiler lenf nodlarını ve kemik iliğini sıklıkla tutan, periferal kana ve bazen karaciğere infiltrasyon gösterebilen, genelliklen 6.ncı dekat üzerinde ortaya çıkan, tüm lenfomalar içinde yaklaşık %1-2 lik görülme oranına sahip, düşük dereceli B-hücreli bir lenfomadır.

Biz aynı anda farlı lenf nodlarında ve pektoral kas içinde tüberküloza bağlı abse formasyonu gelişen periferal lenf nodu tutulumu ve kemik iliği tutulumu gösteren splenik marginal zon lenfomalı olguyu sunuyoruz.

66 yaşında erkek hasta, boyunda şişlik ve halsizlik yakınması ile Hematoloji polikliniğinde değerlendirilen hastanın yapılan fizik bakısında iki taraflı ön ve arka servikal de 2-2.5 cm lenfadenopatiler, dalak kot altında 6-7 cm palpabıl olan hastanın labaratuar değerlendirmesinde lökosit 84380, nötrofil. 3,94.103, lenfosit. 79.103, hb.8.2 g/dl, hct. %25, MCV.83 fl plt. 306000, LDH. 392 U/I, sed. 90 mm-h, direkt coombs 4+, retikülosit 7 saptandı. Yapılan kemik iliği aspirasyon, biyopsi ve kemik iliğinden immunfenotipleme ile marginal zone lenfoma ve ikincil gelişen otoimmun hemolitik anemi olarak değerlendirilen hastaya CVP tedavisi başlandı ve sonrasında metil prednizolon 48 mg/gün ile tedaviye devam edildi. Tanı anında çekilen boyun, toraks ve batın bilgisayarlı tomograflerinde ön ve arka servikal zincirde 2.5 cm lenfadenopatiler, dalak 21 cm,paraaortik, mesenterik, paraaortik multpl 1.5 cm çaplı lenfadenopatiler izlendi. 2 kür CVP sonrası periferik lenfnodlarında kısmi gerileme olan hastaya 3. kür RCVP olarak verildi. Sonrasında hasta 39 derece ateşle acil servise başvurusu üzerine yatırıldı. Hastanın yapılan ToraxBT'sinde sağda belirgin her iki akciğer üst lobda yer yer tomurcuklu dal görüntüsü veren infiltrasyon alanları yanısıra sağda hemitoraks superioru aksilla arasında yerleşimli pektoral kasa invaze görünümlü lobule konturlu hipodens kitle lezyonu ve kitleye komşu multipl LAP ler izlendi. (Şekil 1-2) Hastanın yapılan bronkoalveolar lavajda (BAL) ARB negatif iken BAL kültüründe m. tuberculosis üredi. Hastanın alınan eksizyonel servikal lenf nodu patolojisi supuratif lenfadenit olarak değerlendirildi. Pektoral kastaki hipodens lezyondan Girişimsel Radyoloji tarafından yapılan örneklemede ARB pozitifliği saptanan olgunun abse kültüründe M. Tuberculosis üredi. Hastaya 4'lü anti tüberküloz tedavi başlandı. Ateş yüksekliği devam eden hastanın pektoral kas bölgesindeki abse spontan direne olduktan sonra ateş yanıtı alındı. Hastanın 4 lü anti tüberküloz tedavisi devam ediyor. RCVP ile marginal zon lenfomasında kısmi yanıt alınan hastanın tedavisi sonlandırıldı. Hastanın takip ve tedavisi devam etmektedir

Anahtar kelimeler: marginal zone lenfoma, akciğer ve pektoral kasta tüberküloz

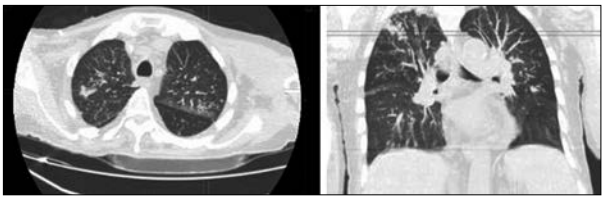

Şekil 1. Tüberküloza bağlı akciğer infiltrasyonu

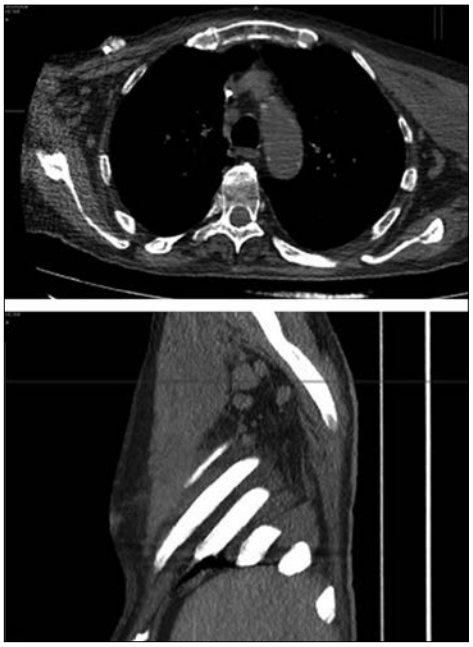

Şekil 2. Tüberküloza bağlı pektoral kasta abse formasyonu

Abstract: 0297 P-230

MULTİPL PARANKİMAL AKCİĞER KİTLELERİYLE BAŞVURAN LENFOPLAZMASİTİK LENFOMA OLGUSU.

Birgül Öneç[1], Nisa Ünlü[2], Murat Oktay[3], Mehmet Köş[4]. *[1]Düzce Üniversitesi Tıp Fakültesi, İç Hastalıkları Anabilim Dalı, Hematoloji Bölümü, Düzce, [2]Düzce Üniversitesi Tıp Fakültesi, Radyoloji Anabilim Dalı, Düzce, [3]Düzce Üniversitesi Tıp Fakültesi, Patoloji Anabilim Dalı, Düzce, [4]Düzce Üniversitesi Tıp Fakültesi, İç Hastalıkları Anabilim Dalı, Düzce*

Giriş: Dünya sağlık örgütü (WHO) sınıflandırmasına göre lenfoplazmasitik lenfoma (LPL) genellikle kemik iliği, lenf nodu ve dalak tutulumuyla giden, küçük B lenfositler, plazmasitoid lenfositler ve plazma hücrelerinin bir neoplazisi olarak tanımlanmış ve Waldenström makroglobulinemisi ile birlikte (LPL/WM) kullanılmıştır. Kemik iliği dışındaki bir bölgenin ana tutulum bölgesi olması çok nadirdir. Bu nedenle kemik iliği tutulumu olmaksızın, multipl akciğer nodülleri ve bunlara ait semptomlarla başvuran bir olguyu sunmak istedik.

Olgu: Yetmiş dört yaşında bayan hasta yaklaşık 1,5 aydır olan ve giderek artan öksürük şikayeti ile göğüs

hastalıkları polikliniğine başvurduğunda akciğer grafisinde tüm zonlarda dağınık yerleşimli çok sayıda kitle lezyonu izlendi (Şekil 1). Yapılan Bilgisayarlı tomografi (BT) incelemesinde, her iki akciğerde tüm loblarda yaygın ve en büyüğü 5 cm çapına ulaşan parankimal kitle ve nodüller izlenerek (Şekil 2) öncelikle metastaz olarak değerlendirildi. Tru-cut biyopside oval yuvarlak çekirdekli genişçe eozinofilik, yer yer şeffaf sitoplazmalı diffüz hücre kitleleri izlenirken immunhistokimyasal çalışmada CD38 ve CD79 plazmasitoid hücrelerde pozitif, CD20 negatif bulundu. Plasmasitoid görünümlü matur lenfoid hücreler yanısıra CD21 ve CD23 ile doku içinde dağınık halde germinal merkez kalıntısı ve zeminde CD20 pozitif B hücreler izlenmesi üzerine kliniğimize yönlendirilen hastada bilateral aksiler 1 cm, inguinal 4 cm LAP saptandı. Serum IgM düzeyi yüksek (IgM:70,82 g/l) ve immunfiksasyon elektroforezinde IgM kappa ve lambda biklonal gamapatisi gözlendi. Yapılan kemik iliği aspirasyonunda neoplastik infiltrasyon izlenmedi ve poliklonal plazma hücresi oranı %5 olarak saptandı. Eksize edilen inguinal lenf nodunda diffüz paternde matür lenfositler, plazmasitoid lenfositler ve plazma hücrelerinin karışımından oluşan infiltrasyon izlendi. LPL tanısı konulan hasta ileri yaş ve kötü performans durumu nedeniyle azaltılmış doz CVP tedavisi planlandı. İlk kür tedavisini alamadan solunum sıkıntısı artan hasta tedaviyi reddetti ve palyatif destek tedavisi altında başvurudan 5 hafta sonra ex oldu.

Şekil 1. Hastanın PA akciğer grafisinde tüm zonlarda yaygın nodül ve kitle görünümleri

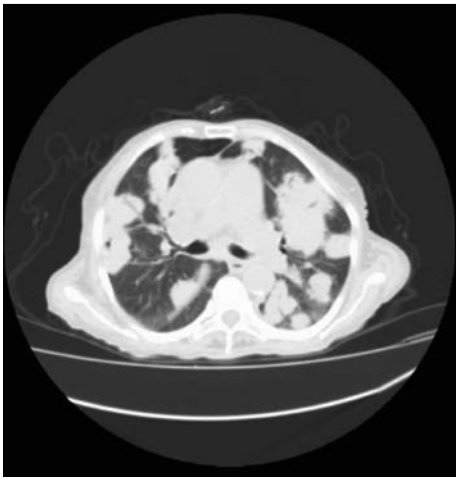

Şekil 2. Toraks BT'de her iki akciğerde tüm loblarda yaygın, en büyüğü 5 cm çapına ulaşan düzensiz sınırlı parankimal kitle ve konsolidasyonlar

Tartışma: LPL/WG genellikle yaşlılarda (median yaş 65) kemik iliği, lenf nodları ve dalak tutulumu ile presente olur LPL/WM tüm non-Hodgkin lenfomaların (NHL) yalnız %1,7'sini oluşturur. Hastaların dörtte biri tanıda asemptomatiktir. Başvuru semptomları genellikle kemik iliği infiltrasyonu sonucu oluşan sitopeniler ya da monoklonal IgM ilişkili hipervizkozite ve kriyoglobulinemi ile ilgilidir. Ekstranodüler tutulumlar nadirdir. Akciğer tutulumu ise %3-5 hastada diffüz pulmoner infiltratlar, nodüller, kitleler veya plevral effüzyon olarak kendini gösterir. Kemik iliği tutulumu olmaksızın akciğer tutulumuna ait semptomlarla başvuru bildiğimiz kadarıyla literatürde ilk kez tariflenmektedir ve hematolojik malignitelerin başvuru semptomlarındaki çeşitliliği ortaya koymaktadır.

Anahtar kelimeler: Lenfoplazmasitik lenfoma, waldenström makroglobulinemisi

Abstract: 0210 P-231

PRİMER İMMUN YETMEZLİK VE NEOPLASTİK LENFOİD PROLİFERASYON SAPTANAN 2 OLGU.

Ümit Yavuz Malkan, Gürsel Güneş, Mürüvvet Seda Balaban, Tuncay Aslan, Sezgin Etgül, Haluk Demiroğlu. *Hacettepe Üniversitesi Tıp Fakültesi, İç Hastalıkları Anabilim Dalı, Hematoloji Bilim Dalı, Ankara*

İmmun sistemin bozukluk veya yetmezliği sonucu neoplastik lenfoid proliferasyon gelişebilir. Çoğunlukla gelişen neoplasmlar EBV, HIV, HHV8 gibi virüslerle ilişkilidir. Lenfoid proliferasyon ile ilişkili primer immun yetmezliklerde genelde T veya B hücreli yetersizlikleri, antikor yetersizlikleri, DNA tamir defektleri gibi durumlar görülür. Bu yazıda immun yetmezliğin eşlik ettiği lenfoma ile seyreden iki hastamızla ilgili tecrübemizi paylaşmak istedik.

İlk hastamız 42 yaşında ve erkekti. İlk kez mayıs 2012'de bel ağrısı nedeniyle başvurduğu hastanede yapılan muayenesinde saptanan yaygın lenfadenopatilerden yapılan biopsi sonucu Hodgkin lenfoma karma hücreli tip tanısı kondu. Aynı zamanda yapılan araştırmalarda hastada CVID mevcudiyeti saptandı. 6 kür ABVD tedavisi alan hastaya aynı zamanda aylık IVIG tedavisi de verildi. Kemoterapi sonrası yapılan PET-BT de refrakter hastalık saptanan hastaya Ekim 2013'te kurtarma kemoterapisi olarak ICE başlandı. 3 kür ICE sonrası KİT planlanan hasta halen HÜTF hematoloji kliniği'nde takip edilmektedir. İkinci hastamız ise, 21 yaşında ve erkekti. 2 yaşından itibaren sürekli öksürük ve ateşlenme şikayeti mevcut olan hasta 2014 şubat ayında araştırılmak amacıyla hospitalize edilmiş. Yapılan tetkiklerde CD4 düşüklüğü+T hücre yetmezliği tanısı konan hastanın aynı zamanda mediasten bölgesinde lenf nodu saptanmış. Yapılan biopside difüz büyük B hücreli lenfoma saptanan hastaya CHOP kemoterapisi başlandı.

Primer immun yetmezlikler neoplastik lenfoid profilerasyon gelişmesi için bilinen en güçlü risk faktörlerinden biridir. İmmun yetersizliklerde enfeksiyonlar etkin şekilde tedavi edilebilse de, malignansi gelişimi hala ciddi bir ölüm sebebidir. Primer immun yetmezlikli hastalarda gelişen malign hastalıklar daha agresif seyretmektedir. Bu nedenle immun yetmezlikli hastalar yakın takip edilmeli, neoplastik proliferasyon gelişen hastaların tedavisi spesifik olarak ele alınmalıdır.

Anahtar kelimeler: Primer immun yetmezlik, lenfoma

Abstract: 0436 P-232

PLAZMOSİTOMALI HASTADA KRONİK LENFOSİTİK LÖSEMİ(KLL): NADİR BİR OLGU.

Müzeyyen Aslaner[1], Ceyda Aslan[3], Selçuk Ergen[2], Şehmus Ertop[1]. *[1]Bülent Ecevit Üniversitesi Tıp Fakültesi, Hematoloji Bilim Dalı, Zonguldak, [2]Bülent Ecevit Üniversitesi Tıp Fakültesi, Onkoloji Bilim Dalı, Zonguldak, [3]Dışkapı Yıldırım Beyazıt Eğitim ve Araştırma Hastanesi Hematoloji kliniği, Ankara*

Giriş: KLL, lenfoproliferatif hastalıklar içinde en sık görülen,artan lenfosit yüzdesi ile birlikte absolu lenfositoz ile karakterize olan bir hastalıktır. Plazmositom,B lenfositlerinden köken alan nadir bir malign hastalıktır. KLL'de lösemik B-hücrelerinin diferensiyasyon kapasitesi olduğu ve idiyotipik belirleyicileri aynı olan plazma hücrelerine dönüşebilecekleri saptanmıştır.

Olgu: Şubat 2011 yılında sağ önkol ön yüzünde şişlik nedeni ile yapılan biyopsi de kutanöz plasmasitoid plasmositoma saptanan 83 yaşında bayan hastanın tarafımızca yapılan kemik iliği aspirasyonunda %2-3 oranında plasma hücresi görüldü. FM de SMG ve LAP saptanmadı.CBC de wbc 8200/mm^3,lenfosit %48.6, hgb 12.6gr/dl,plt 263000/mm^3,T.protein 6.7gr/dl, albumin 4.8gr/dl,ca 9.8mg/dl, üre 33mg/dl, kreatinin 0.8mg/dl, LDH 182U/L,IgM 1.09gr/L, IgG 6.57gr/L, IgA 2.01 kappa hafif zincir 2.75gr/L, lambda hafif zincir 1.32gr/L idi. Plazmositom nedeni ile opere olan radyoterapi uygulanan hastanın takiplerinde ocak 2014 CBC de wbc 16800/mm^3, lenfosit%73.9 hgb12.7gr/dl, plt 251000/mm^3 saptandı. PY da küçük olgun lenfositler,basket hücreleri görüldü (Şekil-1)

Hastanın absolu lenfosit sayısının >5000/mm^3 olması nedeni ile yapılan Flow cytometri de yüksek CD19, CD20, CD22, CD16+CD56 ve HLADR (+)liği saptandı. B-KLL ile uyumlu geldi. KLL genetik panelde%23tirozomi12(+) saptanan hastanın yapılan batın USG de dalak boyutu normal,yüzeyel doku USG de bilateral axiller ve inguinal bölgede LAP saptandı. Hasta Rai evre 0,Binet A olarak değerlendirildi.B semptom olmayan hasta halen kliniğimizce takip edilmektedir.

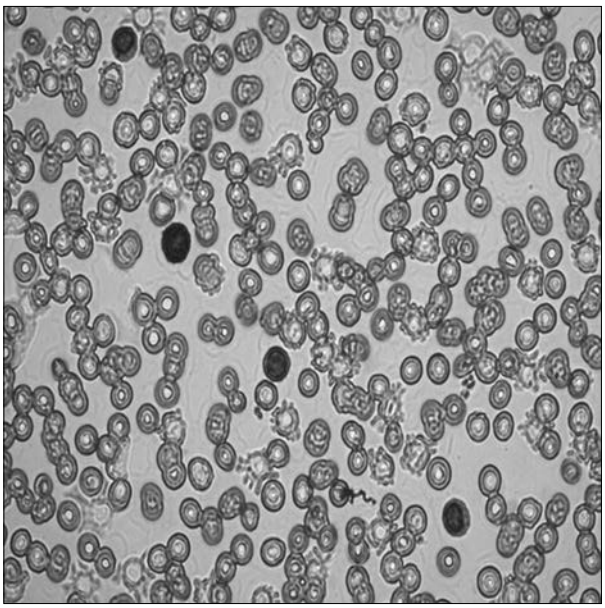

Şekil 1. KLL py bulguları

Sonuç: Lösemik lenfositlerin mebrana bağlı immünoglobulini, plazma hücrelerinin sitoplazmik immünoglobulini, serum monoklonal proteini ve idrar Bence Jones proteini aynı ağır ve hafif zincirlere sahiptir. Bu durum lösemik hücrelerin plazma hücrelerine transforme olduğunu düşündürmüştür.İki B-hücre neoplazmaları arasındaki yakın karşılıklı ilişkiye işaret eden verilere karşın, klinik olarak MM'ya KLL'nin eşlik etmesi çok nadirdir. Bu tür 20 olguyu içeren 19 bildirim vardır. Bunların çoğunda, iki hastalık tanı zamanında eş zamanlı olarak mevcut iken; yalnızca bir kaçında KLL 2-15 yıl sonra görülmüştür. Bizim vakamız, plazmositom tanısından 3 yıl sonra KLL tanısı almış olmasından dolayı nadir olgulardandır; bu nedenle olgumuzu sunmayı istedik.

Anahtar kelimeler: plazmositom, immunglobulin, KLL

Abstract: 0458 P-233

REFRAKTER KLL HASTASINDA SANTRAL SİNİR SİSTEMİNDE İZOLE RİCHTER SENDROMU; OLGU SUNUMU.

Füsun Özdemirkıran[1], Uğur Korkmaz[2], Saadet Sim[2], Melike Aktepe[2], Betül Bolat Küçükzeybek[3], Ali Fırat Sarp[4], Bahriye Kadriye Payzın[1]. *[1]İzmir Katip Çelebi Üniversitesi, Atatürk Eğitim Araştırma Hastanesi Hematoloji, İzmir, [2]İzmir Katip Çelebi Üniversitesi, Atatürk Eğitim Araştırma Hastanesi İç Hastalıkları, İzmir, [3]İzmir Katip Çelebi Üniversitesi, Atatürk Eğitim Araştırma Hastanesi Patoloji, İzmir, [4]İzmir Katip Çelebi Üniversitesi, Atatürk Eğitim Araştırma Hastanesi Radyoloji, İzmir*

Giriş: Kronik Lenfositik Lösemi (KLL); erişkin hastalarda en sık görülen lösemi türüdür. Ortalama görülme yaşı 65'tir. Richter sendromu (RS) düşük dereceli non-Hodgkin lenfomanın (NHL) yüksek dereceli lenfomaya dönüşümü olarak tanımlanır. KLL hastalarında santral sinir sistemi tutulumu ve RS oldukça nadirdir ve prognozu kötüdür.

Olgu: 67 yaşında kadın hasta halsizlik, karında şişlik, kilo kaybı, şikayetleri ile başvurduğu merkezde yapılan fizik muayenesinde, splenomegali, bilateral servikal patolojik boyutta lenfoadenopati ve lökositoz saptanması üzerine Eylül 2013 de merkezimize refere edildi. Başvuru sırasında yapılan tetkiklerde Wbc:125x10^9 /l, Lym:85x10^9 /l, Hgb:13,7 gr/dl, Plt: 156 x10^9 /l,LDH:237 IU saptandı. Yapılan periferik yaymada %82 oranında matür morfolojide lenfosit ve kemik iliği biyopsisinde %70 üzerinde çoğunluğu orta ve küçük boyutlu lenfoid hücre infiltrasyonu saptandı. İmmunohistokimyasal incelemede CD5, CD19, CD20, CD22, CD:25,CD:38, CD45, HLA.DR, IGM ve KAPPA zincir, ZAP 70, coexpression CD20/5(+) pozitif saptandı. Sitogenetik 46XX FISH ile yapılan değerlendirmede 17P DEL %10 pozitif saptandı. Biyokimyasal tetkikleri olağan, HIV ve HBV serolojisi negatif. Hastaya Binet Evre B ve RAİ Evre II KLL tanısı ile Vinristin-(2mg/gün total 1. Gün) Siklofosfomid (1250 mg /gün total 1. Gün total) -Prednisolon (72 mg/gün 5 gün) (COP) protokolü başlandı. 2 kür tedavi sonrası yapılan değerlendirmede tedaviye yeterli yanıt alınamaması nedeni ile Fludarabin-Siklofosfamid (F 25 mg/m^2 3 gün –C 250 mg/m^2 3 gün) uygulandı.Tedavinin 21. Gününde epileptik nöbet ve sol hemipleji nedeniyle başvuran olguya çekilen Beyin manyetik rezonans incelemede sağ frontal lobta 5 cm kadar çapta T1 hipo T2 hiperintens postkontrast incelemede belirgin kontrastlanan vazojenik ödem kitlesi saptandı. Tanı amaçlı yapılan SSS biyopsi ile diffüz büyük B hücreli non-Hodgkin lenfoma tanısı alan hastaya kemik

iliği biyopsisi tekrarlandı ve KLL ile uyumlu olarak değerlendirildi. SSS'de Richter transformasyonu tanısı ile R-IDARAM (Rituximab 375 mg/m^2 D1, İdarubicin 10 mg/m^2 IV D1- 2,Dexametazon 100 mg/gün D1-2-3, ARA-C 1 g/m^2 D1-2, Metotreksat 2 g /m^2 D3,) 1 kür uygulandı. Hasta tedavinin 18. gününde nötropenik ateş ve pulmoner enfeksiyona bağlı septisemi nedeni ile kaybedildi.

Tartışma: KLL en sık görülen lösemi tipi olmasına karşın, santral sinir sistemi tutulumu olması çok nadir olarak görülür. Richter's Sendromu KLL hastalarının yaklaşık %10 unda görülen ve KLL'in en korkulan komplikasyonlarından birisidir. Tedaviye yanıt genellikle kötüdür. Özellikle refrakter KLL hastalarının SSS tutulumu açısından da yakından izlenmesi gerektiği düşünülmektedir.

Anahtar kelimeler: KLL, santral sinir sistemi, Richter sendromu

Abstract: 0230 P-234

KRONİK LENFOSİTİK LÖSEMİ OLGUMUZDA İKİNCİ MALİNİTE: KAPOSİ SARKOMU. Serife Solmaz Medeni, Ömür Gökmen Sevindik, Celal Acar, Doğuş Türkyılmaz, Süreyya Yiğit Kaya, İnci Alacacıoğlu, Özden Pişkin, Mehmet Ali Özcan, Hayri Güner Özsan, Fatih Demirkan, Bülent Ündar. *Dokuz Eylül Üniversitesi Tıp Fakültesi, Hematoloji Kliniği, İzmir*

Giriş: Kronik Lenfositik Lösemi ileri yaş hastalığı olup performansı iyi olan ve tedavi endikasyonu olan < 65 yaş vakalarda ritüksimab-fludarabin-siklofosfomid(R-FC) iyi bir tedavi seçeneğidir. Ancak fludarabin bazlı tedaviler oldukça immunsupresif olup sonrası ciddi enfeksiyöz ve çeşitli malin süreçler gözlenmiştir.Biz de KLL tanısı sonrası fludarabin bazlı tedavi alıp izlemde kaposi sarkomu gelişen vakamızı sunmak istedik.

Olgu: 60 yaşında,erkek son 6 aydır olan halsizlik kilo kaybı, 2 aydır var olan nefes darlığı ve boyun bölgesinde gelişen şişlik nedeniyle plastik cerrahi de tetkik edilmiş ve lenfositoz saptanması üzerine hematoloji polikliniğine yönlendirilmiş. Hematoloji poliklinik başvurusunda yapılan fizik muayenesinde bilateral servikal, submandibular 1.5x2 cm lenfadenopati(LAP), preaurikuler, sol supraklavikuler, bilateral axiller lapsaptanıyor, KC kot kavsinden 2 cm palpe ediliyor, traube kapalı, dalak 4 cm ele geliyor. Yapılan labaratuvar tetkiklerinde WBC: 81.6 10^3/µL (lym %80, neu%8, mono%10, eoz%1, bazo%1),Hb: 10.7 g/dL (MCV: 68fL,RBC:5.3), Plt: 166 103/µL, LDH: 395 U/L, Cre:0.9g/dl, AST:21 U/L, ALT:9 U/L olarak sonuçlanıyor. Bakılan periferik yaymasında eritrositler normokrom, normositer, %82 lenfosit, %10 nötrofil,%6 monosit,%2 eoz, lenfositlerin %5 civarı prolenfositer özellikli, yer yer smuch hücreler, trombositler yeterli, kümeli görülüyor. Yapılan kemik iliği aspirasyonu, akım sitometri çalışması sonucu KLL ile uyumlu gelen hastanın sitogenetik sonucu normal karyotip, fish 13 q pozitif, 17p negatif sonuçlanıyor.Hepatit serolojisi negatif olan hastanın IG A:153, IG G:1465, IG M:23 geliyor.RAİ evre 3, Binet C ve B semptomu olan hastaya ritüksimab-fludarabin-siklofosfomid (R-FC) tedavisi planlanıyor. 4 kür sonrası yanıtlı olan hastada 6 kür R-FC tamamlanıyor.4 ay sonrası sitopeni ile bavuran hastanın kontrol kemik iliği hiposellüler kemik iliği olarak sonuçlanıyor. Destek tedavi ile takip edilen hastada son bir aydır olan ağız tabanında hemorajik vasıflı kitlesel lezyon gelişiyor. Bu ağız tabanındaki kitlesel lezyona KBB kliniğince eksizyonel biyopsi yapılıyor. Hastanın anterior gingiva eksizyon bx sonuç; Kaposi Sarkomu(HHV8+, CD31+, CD34+, D2-40+, Kİ-67:%29+) olarak sonuçlanıyor.HIV negatif olan hastanın 1 ay içinde sağ ayak baş parmakta yeni lezyon oluşuyor oradan da alınan lezyon bx sonucu kaposi sarkomu tutulum geliyor.Bu süreçte hastaya radyoterapi (RT) tedavisi uygun görülüyor. RT almaktayken hastada nötropenik ateş kliniği ve pnömoni gelişiyor ve sepsis,multiorgan yetmezliği ile hasta kaybediliyor.

KLL tanılı olgumuz fludarabin bazlı tedavi almış ve sonrası ikinci malinitesi gelişmiştir. Literatür incelendiğinde KLL Kaposi birlikteliği tespit edilen 3 vaka bildirilmiştir. Bu vakalardan birini Kose F ve arkadaşları,diğerini Wijermans PV ve arkadaşları bildirmiş olup bizim de saptadığımız bu nadir birlikteliği literatüre katkı sağlamak amaçlı sunmaktayız.

Anahtar kelimeler: Kronik Lenfositik Lösemi, Kaposi sarkomu

Abstract: 0437 P-235

HEPATOSELÜLER CARSİNOMA-CASTLEMAN HASTALIĞI BİRLİKTELİĞİ:OLGU SUNUMU. Müzeyyen Aslaner[1], Yücel Üstündağ[2], Selçuk Ergen[4], Ceyda Aslan[3], Şehmus Ertop[1]. *[1]Bülent Ecevit Üniversitesi Tıp Fakültesi, Hematoloji Bilim Dalı, Zonguldak, [2]Bülent Ecevit Üniversitesi Tıp Fakültesi, Gastroenteroloji Bilim Dalı, Zonguldak, [3]Dışkapı Yıldırım Beyazıt Eğitim ve Araştırma Hastanesi Hematoloji kKliniği, Ankara, [4]Bülent Ecevit Üniversitesi Tıp Fakültesi, Onkoloji Dalı, Zonguldak*

Amaç: Castleman hastalığı (CH), lenfoid dokularda plazma hücreleri ve B lenfositlerin anormal proliferasyonu sonucu görülen angiofolliküler lenf nodu hiperplazisidir. Lokalize ve multisentrik olmak üzere iki formu;plazma hücreli tip(PH), hyaline-vasküler tip(HV)ve miks tip olarak üç histolojik alt tipi bulunur. Multisentrik form viral İL–6 salgılayan HHV-8 ile ilişkilidir ve immunsuprese hastalarda sıktır. PH tip kötü prognozludur, agresif klinik gidişe sahiptir ve multisentrik formda daha sık görülür. Periferik LAP ve hepatosplenomegali sık tespit edilir. Bazı hastaların Kaposi sarkomu ile ilişkili olduğu saptanmıştır. Multisentrik formda eritrosit sedimantasyon hızında artış, anemi, trombositopeni, poliklonal gammoglobulinemi sık görülmektedir. Tanı için çıkarılan lenf nodunun histopatolojik incelenmesi önerilmektedir. Lokalize Castleman hastalığı %65 mediasten, %16 boyun, %12 intraabdominal ve %3 axiller bölgede rapor edilmiştir. İntraabdominal yerleşimli Castleman hastalığı 5 olguda porta hepatiste, yine karaciğer komşuluğunda lokalize Castleman hastalığı 5 vakada rapor edilmiştir.

Olgu: 70 yaşında erkek hasta. HCV(+)olan İİAB ile HCC tanısı konulan gastroenteroloji tarafından takipli olan hastaya metastaz taraması amacı ile yapılan tüm vücut PET-CTde boyunda sağ üst juguler alanda 1.5cm, posterior servikal alanlarda 1cm LAP lehine malign karakterde yoğun hipermetabolik odaklar izlendi. Eksizyonel LAP biyopsi sonucu IgG ve lambda hakim plazma hücre artışı ile karakterli lenfoproliferatif hastalık; HHV-8 ilişkisiz Castleman hastalığı ile uyumlu geldi. Hastanın LDH 288U/L,ALT 27U/L,AST 49U/L üre 31mg/dl, kreatinin 1mg/dl,alb 3.6g/dl, t. protein 7.4g/dl, ca 9.4mg/dl, serum IgG 27. 35g/L, kappa 8,14g/L.Hgb12.8g/dl mcv 107.9 wbc 4900/mm^3 plt 238000/mm^3,HCV RNA 1120IU/ml. Hastaya HCC nedeni ile kemoembolisasyon yapıldı. Hasta halen takiplidir.

Sonuç: Castleman hastalığı lenf nodu hiperplazisi ile karakterize nadir bir hastalıktır. Genellikle asemtomatik olan Castleman hastalığı, lokalizasyon yerine göre karın ağrısı ile de belirti verebilir. Literatürde sağ üst kadranda ağrısı olan bir kronik hepatit B hastada hepatosellüler karsinomu(HCC) gibi maskelenmiş Castleman hastalığı rapor edilmiştir. Biz de HCV(+) HCC tanılı hastamızda eş zamanlı LAP biyopsisi ile Castleman hastalığı tanısını koyduk. Nadir bir olgu olmasından dolayı sunmayı istedik.

Anahtar kelimeler: castleman hastalığı, hepatoselüler carsinoma

Abstract: 0654 P-236

KLL'Lİ HASTADA GELİŞEN SAF ERİTROİD APLAZİSİNİN TEK BAŞINA ORAL STEROİDLE BAŞARILI TEDAVİSİ.

Düzgün Özatlı, Piltan Büyükkaya, Nevin Aslan. *Ondokuz Mayıs Üniversitesi Tıp Fakültesi, Hematoloji Bölümü, Samsun*

Kronik lenfositik löseminin (KLL) herhangi bir klinik aşamasında saf eritroid aplazi (SEA) ile karşılaşılabilir. Hastamız 69 yaşında erkek hasta olup 4 yıldır KLL tanısı ile izlenmektedir. Yedi ay öncesine kadar ilaçsız olarak izleniyordu. Bu tarihte lökosit doubling zamanının 3 ay olması nedeniyle rituksimab ve klorambusil tedavisi başlandı. Tedavi başlangıcında total lökosit sayısı (WBC) 165 000/mm^3 hemoglobin (Hg) 10.1 gr/dl ve trombosit sayısı (Plt) 145 000/mm^3 idi. Dört kür sonrası WBC 7300/mm^3, Hg 7.8 gr/dl ve Plt 127 000/mm^3 idi. Beşinci kür öncesi hg seviyesinin çok düşük gelmesi nedeniyle tedaviye ara verildi. Kontrollerinde de hg'nin seviyesi yükselmeyen ve diğer anemi yapabilecek nedenler ekarte edildikten sonra hastaya kemik iliği aspirasyon ve biyopsi yapıldı. Kemik iliği incelemelerinde eritroid seri ve öncüllerinin tamamen kaybolduğu izlendi. SEA tedavisinde steroid, siklosporin ve rituksimab gibi immünsupressif ilaçların kombinasyonu kullanılmaktadır. Hastamızda SEA kemoterapi aldığı dönemde geliştiği için oral prednisolon (1mg/kg) başlandı. Tedavi öncesi son 1 ayda 6 ünite eritrosit transfüzyonu yapılan hastanın hg'ini tedavi sırasında yükselmeye başladı ve transfüzyon ihtiyacı olmadı. Steroid dozu azaltılarak kesilen hastanın hg'ni 10 gr/dl üzerinde seyretmektedir.

Anahtar kelimeler: KLL, saf eriroid aplazi

Abstract: 0179 P-237

BRAF MUTASYONU BULUNAN ERDEİM CHESTER SENDROMU.

Tuncay Aslan, Ümit Malkan, Gürsel Güneş, Sezgin Etgul, Mürüvvet Seda Balaban, Ayşe Işık, Yahya Büyükaşık, İbrahim Celalettin Haznedaroğlu. *Hacettepe Üniversitesi Tıp fakültesi, Hematoloji Anabilim Dalı, Ankara*

Öncesinde bilinen rahatsızlığı olmayan hasta Mart 2011 de farkedilen gözlerinde öne doğru belirginleşme, çok su içme, çift görme ve baş ağrısı şikâyetiyle başvurmuş. Beyin, hipofiz, orbita MRI:"Bilateral kavernöz sinüsü invaze eden çevre yumuşak doku tutulumu ile giden hipofiz bezi ile infindibulumdan net bir sınır ile ayırt edilemeyen, yaklaşık 3.6x1.8 cm olarak ölçülen yumuşak doku lezyonu. PET-BT:"Hipofiz glandına uyan alanda kavernöz sinüsleri infiltre eden 25x10mm'lik bir alanda yoğun FDG artışı mevcuttur. Sağ servikal zincirde en büyüğü 15 mm'lik düşük FDG tutulumu olan, sol servikal, aksillada ve inguinal bölgede FDG tutulumu olmayan milimetrik lenf nodları saptandı. Hastanın boyun sağ posterior servikaldeki lenf nodundan eksizyonel biyopsi sonucu Hiperplazik lenf nodu olarak raporlandı. Toraks-abdomen BT: Mezenter içine dağılmış 1–1,5 cm çaplı lenf nodları. Sol servikal lenf nodu eksizyonu: "hiperplazik lenf nodu, CD3 T lenfositle(+), CD20 B lenfositler (+),cd4/cd8 oranı normal,CD10,Bcl2 ve Bcl6 hiperplazi lehine sonuç vermiştir Anti-ds DNA(-), ANA(-), ANCA(-). Periferik yayma: normal. Göz Muayenesi: Papil stazı yok BOS: malign hücre saptanmadı. ACTH, Kortizol, T.Testesteron, DHEAS normal, Tiroid otoantikorları: negatif. Hastadan transsfenoidal yaklaşım ile alınan Biyopsi raporu: Makrofajlardan zengin reaksiyon olarak rapor edildi.

Klinikte düşünülen Langerhans hücreli histiositoz ön tanısından CD1a ve S100 negatifliği ile uzaklaşılmıştır Radyasyon onkolojisi: Steroid tedavisi başlanması önerilmiş. Yanıt alınamamış. Mart 2013 beyin MR: eski tetkik ile karşılaştırıldığında sağ sfenoid sinüs içerisindeki komponentin kontrastlanmasında artış izlenmektedir. Sol optik sinir superiorunda mevcut 12x8 mm'lik nodüler komponentin yeni oluştuğu izlenmektedir. Endokrinoloji-Hematoloji konseyi: Hastanın'malign histiositoz'olabileceği düşünülmüş. Romatoloji Sarkoidoz ile uyumlu olmadığı düşünülmüş. Endokrinoloji konseyinde rapor edilen sonuçları ile tartışılmış. orbita ve komşuluklarında tutulum kavernöz sinüs tutulumu mandibula ve maxillada litik lezyonlar, frontal kemik ve glabellar alana uyan maxiller sinüsde skleroz saptandı. Kemik sintigrafisi femur tibia metafizi,sağ humerus şaftı ve alt üst extremitede aktivite tutulumu saptandı. Kalp MR: kalpde sağ atriuma bası yapan kitlesel lezyon saptandı. Beynindeki lezyonunda ilerleme olan hastaya acil RT alması gerektiği kararı verilmiş. Dekort 4x4tb antiödem tedavisi olarak başlandı. Patoloji preparatlarında IgG4 boyanması ve BRAF çalışılması planlanmış. K iliği normoselüler geldi.

Transfenoidal biyopsi: BRAF geninde Ekson 15 de GAG nokta mutasyonu saptandı. Sistemik tutulum olması, hipofiz patolojisinde histiositten zengin reaksiyon olması nedeniyle Erdheim-Chester Sendromu olduğu düşünüldü.

Erdeim Chester Sendromu sistemik tutulumla giden hastalık olup kemik tutulumu, kalp tutulumu, kraniyal tutulum ile seyredebilmekte olup tanıda BRAF mutasyonu önemlidir.

Anahtar kelimeler: erdem chester BRAF

Abstract: 0260 P-238

KRONİK LENFOSİTİK LENFOMA VE MYELOPROLİFERATİF HASTALIK BİRLİKTELİĞİ OLAN İKİ OLGU.

Serife Solmaz Medeni[1], Kemal Aygün[2], Ömür Gökmen Sevindik[1], Celal Acar[1], Doğuş Türkyılmaz[1], Süryya Yiğit Kaya[1], İnci Alacacıoğlu[1], Özden Pişkin[1], Mehmet Ali Özcan[1], Hayri Güner Özsan[1], Fatih Demirkan[1], Bülent Ündar[1]. *[1]Dokuz Eylül Üniversitesi Tıp Fakültesi, Hematoloji Kliniği, İzmir, [2]Dokuz Eylül Üniversitesi Tıp Fakültesi, İç Hastalıkları Kliniği, İzmir*

Kronik lenfositik lenfoma (KLL) ve Kronik Myeloproliferatif hastalık (KMPH) birlikteliği gözlenen iki hastamız ışığında literatür incelenmiş ve bu birlikteliğin olduğu bir vaka görülmemiştir. Bu nedenle sunulmuştur.

Olgu 1: 46 yaşında, erkek hasta olup özgeçmişinde bilinen hastalık olmayıp iştahsızlık, halsizlik şikayeti ile başvurduğu dış merkezde yapılan tetkiklerde lökositoz,

trombositoz olması üzerine hematoloji poliklinik başvurusu önerilmiş. Hasta tarafımıza başvurusunda servikal zincirde 1,5x1,5 cm civarında lenfodenopati izlenmiş. Diğer sistem muayeneleri olağan olan hastanın labaratuvar tetkiklerinde wbc 3210^3/µL(neu%40, lym %54, mono %4, eoz%2), plt 782 10^3/µL, hb16 g/dL, AST21 U/L, ALT28 U/L, Creat 0.9, LDH 313 U/L, periferik yaymasında da olgun lenfositoz, normokrom normositer eritroidler, plt 800-100010^3 olarak sonuçlandı. Hastadan bcr-abl p210 ve jak-2 gönderildi. Bcr-abl p210 negatif gelen hastanın Jak-2 pozitif olarak sonuçlandı. Hastanın lenfositoz,trombositozu olması nedeni ile kemik iliği aspirasyonu,akım sitometri ve bx örneklemesi yapıldı. KLL+myeloproliferatif hastalık - ET? olarak sonuçlandı. KLL açısından Rai evre1, Binet A olan hasta tedavisiz izlenirken trombositozu mevcut olup tromboz öyküsü ve risk faktörü olmaması nedeni ile Aspirin 100 mg/g po başlanarak takibe alındı.

Olgu 2: 42 yaşında,erkek hasta olup boyunda şişlik, iştahsızlık,karında şişlik şikayetleri nedeni ile başvurmuştu.Hastanın fizik muayenesinde servikal zincirde 1,5x2 cm lik lenfadenopati, splenomegali saptanmış olup bakına labaratuvar tetkiklerinde tetkiklerinde wbc 13.7 10^3/µL(neu%40, lym %55, mono %5), plt 307 10^3/µL, hb18 g/dL, AST22 U/L, ALT37 U/L, Creat 0.9, LDH 225 U/L,ALP 138 U/L, GGT 200 U/L periferik yaymasında da olgun lenfositoz, normokrom normositer eritroidler, plt 300-40010^3, Bcr-abl p210 negatif, Jak-2 pozitif sonuçlandı. Batın usg de portal ven trombozu, splenomagali,batında asit saptandı.Kemik iliği aspirasyonu,akım sitometri ve biyopsi yapıldı. kemik iliği sonucu KLL,KMPH(öncelikle ET) olarak sonuçlandı.Hastaya antikoagulan tedavi başlandı.Rai evre 2,Binet B olan hasta antikoagulan tedavi ile takibi devam etmektedir.

KLL patogenezine bakıldığında proliferayon ve antiapopitoz rol oynamaktadır. Apoptozu engelleyen mekanizmada sitokinler rol almaktadır. KLL hücresinde birçok sitokinlerin lösemik hücrelerin yaşamasına destek olduğu gösterilmiştir. Sitokinler hücre içine gönderdiği sinyal doğal olarak intrensek sinyal sistemini aktive edecektir. Bu sinyal sistemi değişik protein kinazları aktive eder ki bunlar da KMPH gelişimine yol açıyor olabilir. Bu iki KLL-KMPH olgumuz literatüre katkı amaçlı sunulmuştur.

Anahtar kelimeler: Kronik lenfosittik lenfoma, myeloproliferatif hastalık

Abstract: 0283 P-239

KÜÇÜK LENFOSİTİK LENFOMADA SAFRA KESESİ TUTULUMU. Esra Terzi Demirsoy, Pınar Tarkun, Ayfer Gedük, Elif Birtaş Ateşoğlu, Abdullah Hacıhanefioğlu. *Kocaeli Üniversitesi Tıp Fakültesi, Hematoloji Bilim Dalı, Kocaeli*

Olgu: 74 yaşında erkek hasta sol boyun bölgesinde şişlik şikayeti ile başvurdu. Fizik muayenede en büyüğü 3x3 cm her iki taraflı boyun, koltuk altı ve kasık bölgesinde lenf bezi büyümeleri saptandı. B semptomları yoktu. Boyun, göğüs ve karın BT'de her iki taraflı boyun,mediyastinal, gastrik, çöliak,karaciğer hiler ve paraaortik patolojik boyutta lenf bezi büyümeleri saptandı. Başvuru sırasında lökosit ve lenfosit sayısı normal sınırlarda bulundu.Tam kan sayımı ve biyokimyasal testler normal sınırlardaydı. Boyun lenf bezi eksizyonel biyopsi küçük lenfositik lenfoma (CD5, CD19,CD23 pozitif) olarak geldi. Hastaya Küçük Lenfositik Lenfoma evre 3A tanısı konuldu. Tedavisi aylık klorambusil ve metilprednizolon olarak planlandı. 1 ay sonra, hasta Acil Polikliniğne 4 günden beri devam eden karın sağ üst bölümünde ağrı, bulantı, kusma ve iştahsızlık şikayeti ile başvurdu. Fizik muayenede sağ üst kadranda hassasiyet ve Murphy bulgusu saptandı. Direkt bilirubin, ALT, AST, ALP ve GGT yüksek; amilaz, lipaz ve tam kan sayımı normal sınırlarda bulundu. Karın ultrasonda hidropik safra kesesi, safra kesesinde taş ve safra kesesi duvar kalınlığının artmış olduğu görüldü. Ek olarak, gastrik, karaciğer hiler, çöliyak lenf bezi büyümeleri saptandı. Hastaya taşlı kolesistit tanısı konularak antibiyotik tedavisi başlandı. Başvurudan 5 gün sonra kolesistektomi ve sistik lenf bezi eksizyonu yapıldı. Mikroskopik incelemede safra kesesi subseroza ve çevre yağ dokusunda noduler atipik küçük lenfositik tutulum görüldü. Aynı zamanda, sistik lenf bezinde lenfositik tutulum saptandı. Küçük Lenfositik Lenfoma tutulumu olarak değerlendirildi.

Tartışma: Lenfomalarada, safra kesesi tutulumu birincil veya ikincil olarak tutulabilir ve oldukça nadir görülür. En sık Diffüz Büyük B-Hücreli Lenfoma ve Maltoma'da tutulum görülür. Bununla birlikte lenfomaların diğer alt tiplerinde de tutulum olabilir. Küçük Lenfositik Lenfoma/ Kronik Lenfositik Lösemi'de 4 tane vakada safra kesesi tutulumu gösterildi. Hepsi Akut Kolesistit atağı sonrası kolesistektomi örneklerinde gösterildi. Kronik Lenfositik Lösemi tanılı bir vakada safra kesesinde aynı zamanda büyük hücreli lenfosittik infitrasyon görülmesi Ricther dönüşümü olarak değerlendirildi. Kısa zaman içinde hasta kaybedildi. Onun dışındaki 3 vakada safra kesesi tutulumu klinik gidişte herhangi bir değişikliğe neden olmadı.

Anahtar kelimeler: Küçük Lenfositik Lenfoma, safra kesesi

Abstract: 0577 P-240

İZOLE SPLENİK TUTULUM İLE KARŞIMIZA ÇIKAN BİR FOLLİKÜLER DERECE IIIA LENFOMA OLGUSU. Deniz Arıca[1], Aysun Halacoğlu[1], Ayşegül Üner[2], Aslı Nar[3], Ebru Koca[1], Sema Karakuş[1]. [1]*Başkent Üniversitesi Tıp Fakültesi, İç Hastalıkları Anabilim Dalı, Hematoloji Bilim Dalı, Ankara,* [2]*Hacettepe Üniversitesi Tıp Fakültesi, Patoloji Anabilim Dalı, Ankara,* [3]*Başkent Üniversitesi Tıp Fakültesi, İç Hastalıkları Anabilim Dalı, Endokrinoloji Bilim Dalı, Ankara*

Giriş: Folliküler lenfoma, Hodgkin dışı lenfoma grubunda ikinci en sık görülen alt gruptur. Lenf dokusundaki sentroblast oranına göre patolojik derece belirlenir. Derece I-II grubu yavaş seyirli iken derece III grubu hızlı ilerleyen lenfomalar gibi tedavi edilir. Genelde yaygın lenf nodu tutulumu görülse de dalak ve extranodal tutulum hastalığa eşlik edebilir. Bizim vakamızda lenf nodu olmaksızın izole dalak tutulumu olması nedeniyle paylaşmayı uygun gördük.

Olgu: 43 yaşında, erkek hasta, hiperaldosteronizm nedeniyle yapılan abdomen bilgisayarlı tomografisinde (BT) splenomegali (169 mm) ve dalakta makro nodüller (en büyüğü 60x63 mm hipodens nodüller) saptanması üzerine bölümümüze yönlendirildi. Fizik muayenede dalak costa altı 2 cm olup servikal ve aksiller milimetrik lenf nodları mevcuttu. Bilinen hepatit B taşıyıcılığı olan hastanın karaciğer enzimleri, tam kan sayımı, laktik dehidrogenaz ve β2 mikroglobulin düzeyleri normal saptandı. Toraks BT'de sağ hilar 1 cm ve ultrasonografilerinde bilateral servikal ve sol aksiller reaktif görünümlü milimetrik lenf nodları dışında lenf nodu saptanmadı. B semptomları olmayan hastanın kemik iliği biyopsisinde patolojik bulgu olmaması

ve periferdeki lenf nodlarının da küçük ve elastografik olarak benign görünümlü olmaları üzerine dalak trucut biyopsi yapıldı, lenfoma tanısı ekarte edilemedi. Aşıları yapıldıktan sonra splenektomi ve karaciğer kama biyopsi uygulandı. Dalak dokusunun temel yapısının beyaz pulpanın ileri derece genişlemesine bağlı olarak bozulduğu, lenfoid nodüllerin CD20 pozitif küçük-orta boyda lenfositlerden oluştuğu, olgunun folliküler lenfoma derece IIIA ile uyumlu olduğu raporlandı. Karaciğer biyopsi ise kronik B viral hepatit olarak sonuçlandı. Splenektomi sonrası yapılan pozitron emisyon tomografisinde florodeoksiglukoz ile tutulum izlenmedi. Hastaya lamivudin tedavisi ardından Rituximab bazlı polikemoterapi başlandı.

Tartışma: B hücreli lenfomalarda dalak tutulumunun hastalığa eşlik etmesi sık görülen bir durumdur. Splenik marjinal zon lenfomada tanı anında dalak tutulumu görülmesi çok hastada ilk planda akla bu tanıyı getirir. Çalışmalara göre B hücreli lenfomaların çoğu morfolojik olarak splenik marjinal zon lenfoma ile örtüşen bulgular sergiler (beyaz pulpanın nodüler expansiyonu ya da marjinal zonun belirgin olması gibi). Tanıda morfolojik bulguların fenotipik incelemeler ile korelasyonu gerekir. Yine önceki çalışmalar göstermiştir ki, nodal folliküler lenfomada bcl2 pozitifliği genelde mevcut iken dalağın folliküler lenfomasında bcl2 negatif olabilir. Bizim vakamızda da histopatolojik olarak splenik marjinal zon lenfoma ile benzeşecek şekilde beyaz pulpanın nodüler expansiyonu izlenmekte, ancak bcl2 ile mantle zon ve kırmızı pulpadaki hücreler pozitif iken germinal merkez hücreleri negatif saptanmaktadır. Bu durum da dalağın folliküler lenfoması ile uyumlu gözükmektedir.

Sonuç olarak; izole dalak tutulumu ile giden bir vakada folliküler lenfomayı da akılda tutmak gerekir.

Anahtar kelimeler: dalak, folliküler lenfoma, bcl2

Abstract: 0090 P-241

NADİR GÖRÜLEN T HÜCRELİ LENFOİD BİR HASTALIK: CD8 (+) T HÜCRELİ PROLENFOSİTİK LÖSEMİ.

Hava Üsküdar Teke[1], Deniz Gören Şahin[1], Mustafa Karagülle[1], Deniz Arık[2], Neslihan Andıç[1], Eren Gündüz[1], Beyhan Durak Aras[3], Olga Meltem Akay[1]. [1]*Eskişehir Osmangazi Üniversitesi Tıp Fakültesi, İç Hastalıkları Anabilim Dalı, Hematoloji Bilim Dalı, Eskişehir,* [2]*Eskişehir Osmangazi Üniversitesi Tıp Fakültesi, Patoloji Anabilim Dalı, Eskişehir,* [3]*Eskişehir Osmangazi Üniversitesi Tıp Fakültesi, Genetik Anabilim Dalı, Eskişehir*

Giriş: T hücreli prolenfositik lösemi (T-PLL), nadir görülen matür, post-timik T hücreli bir neoplazidir. Her 5-10 yılda bir, bir hastaya tanı koyulabilmektedir. Olguların %15'i tanı sırasında asemptomatik olup, bu indolen faz uzun yıllar devam edebileceği gibi(1,2). indolen fazın süresi değişken olup 1-2 yıl sürmesi nadirdir (2).

Derin ven trombozu nedeni ile kalp damar cerrahisi tarafından izlenen ve lökositoz nedeni ile Hematoloji polikliniğine başvuran, T-PLL tanısı konulan olgu sunuldu.

Olgu: 57 yaşında erkek hasta. Halsizlik şikayeti olan ve sağ alt ekstremitede ağrı şikayetleri olan hastanın kalp damar cerrahisi tarafından yapılan tetkikleri sonrası sağ ana femoral ve yüzeyel femoral vende yer yer rekanalize vasıfta olan trombüs saptanarak düşük molekül ağırlıklı heparin başlanıyor. Hb 14,9 g/dl, beyazküresi 70800/mm^3, ANS 7400/mm^3, ALS55900/mm^3, Platelet 250000/mm^3 saptanan hastanın değerlendirilen periferik yaymasında matur, küçük, çoğunda serebriform tarzda nükleus olan lenfositler izlendi. Flowsitometrik incelemesinde lenfosit kapısında CD2(+), CD7(+), CD8(+), CD3(+) hücreler saptandı (Şekil 1). Kemik iliği biyopsisinde diffüz olarak küçük hiperkromatik nükleuslu dar sitoplazmalı lenfoid karakterde hücre infiltrasyonu, bu hücreler CD2, CD3, CD5, CD7, CD8 ile yaygın pozitif saptandı, CD20 ve CD79a ile seyrek olarak B lenfositler saptanarak'T hücreli prolenfositik lösemi'tanısı konuldu. FISH tetkikinde IGH, break apart probe ile %26,82 oranında IgH trizomisi saptandı (Şekil 2). CT taramalarında Karaciğer 20 cm, dalak 13 cm, portal hilus düzeyinde en büyüğü 13x22 mm patolojik lenf nodları, mediastende en büyüğü 1 cm, her iki aksillada en büyüğü 2,5 cm olan patolojik lenf nodları saptandı. Hasta asemptomatik olması nedeni ile'indolen T-PLL'kabul edilerek ilaçsız olarak takibe alındı.

Tartışma: T-PLL nadir bir kronik T hücreli lenfoproliferatif hastalık olup PLL'lerin %20'sini oluşturur. Hızlı bir şekilde progrese olabilir ve B-PLL'den daha agresiftir (3). İmmunolojik markırlar post-timik T hücre özellikleri gösterip TdT-, CD2+,CD5+,CD7+ ve CD3+/-'dir. T-helper (CD4+CD8-) fenotip olguların 2/3'de görülür ve %25'i CD4 ve CD8'i birlikte eksprese eder. T-supressor (CD8+CD4-) fenotip ise nadirdir (4). Olgumuz nadir görülen PLL olgularından olan bir T-PLL olgusu olup çok nadir olan T supressor fenotip özelliklerini göstermektedir. Tanı sırasında olguların %15'i asemptomatiktir (2). T-PLL erişkinlerde ve özellikle daha sık erkek cinsiyette görülmektedir (5). Bizim hastamız da erkek olup asemptomatik bir olgu olması nedeni ile tedavisiz izleme alınmıştır.

Sonuç: T-PLL, nadir görülen matür, post-timik T hücreli bir malignite olup, B-KLL ile ayırıcı tanısının yapılması gerekir. Hastaların tedavi endikasyonu yoksa, indolen fazda ise ilaçsız bir şekilde yakın izlem yapılmalıdır.

Anahtar kelimeler: T-PLL, flowsitometri

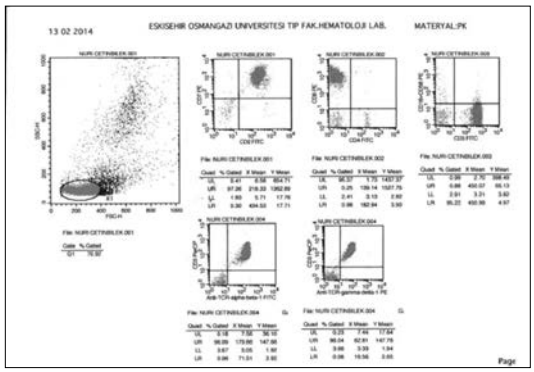

Şekil 1. Lenfosit kapısında T hücre markırları (flowsitometri bulguları)

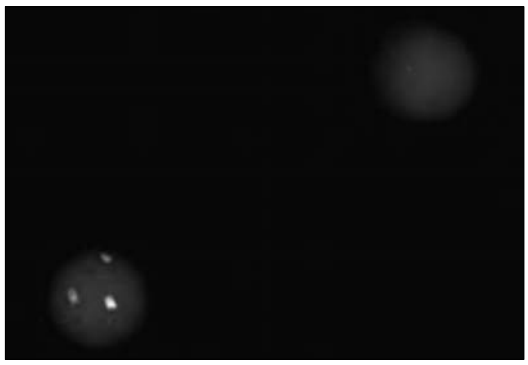

Şekil 2. FISH görüntüsü (IGH, break apart probe ile)

Abstract: 0480 P-242

MİKOZİS FUNGOİDES TANILI HASTADA YENİ GELİŞEN HODGKİN LENFOMA.

İlhan Dolaşık[1], Deccane Düzenci[2], Burak Uz[1]. *[1]Fırat Üniversitesi Tıp Fakültesi, Hematoloji Bilim Dalı, Elazığ, [2]Fırat Üniversitesi Tıp Fakültesi, İç Hastalıklar Anabilim Dalı, Elazığ*

Giriş: Derinin primer T hücreli lenfomaları (DPTHL) ekstranodal Non-Hodgkin lenfomaların bir alt grubudur. DPTHL'nın en sık görülen şekli mikozis fungoidesdir (MF). Aynı bireyde birden çok ve farklı lenfoid neoplazmların birlikteliği nadir olmakla birlikte Hodgkin lenfoma (HL) ve Non-Hodgkin lenfoma (NHL) birlikteliğini bildiren yayınlar mevcuttur. Biz burada yaklaşık 4 yıldır MF tanılı hastada yeni ortaya çıkan HL'lı olguyu sunduk.

Olgu: Otuz yedi yaşında erkek hasta yaklaşık iki haftadır devam eden halsizlik, yorgunluk ve gece terlemesi şikayetleri ile başvurdu. Hasta yaklaşık 4 yıldır MF tanısı ile dermatoloji kliniği tarafından takip ve tedavi edilmekteydi. Yapılan Fizik muayenede yüzde ve diz altında MF'ye ait eritemli skuamlı maküller ve boyunda sağ servikal zincirde sert kıvamda, ağrısız ve yaklaşık 2 cm çapında lenfadenopati (LAP) dışında ek özellik tespit edilmedi. Periferik kan incelemesinde patolojik bir bulguya rastlanmadı. Laboratuar incelemelerinde herhangi bir özellik yoktu. Yapılan boyun Usg'de sağ servikal bölgede 2x3 cm boyutunda LAP tespit edildi. Boyundaki LAP'den yapılan eksizyonel biyopsi sonucu Hodgkin lenfoma (miks sellüler tip) tanısı konuldu. Evreleme amaçlı yapılan kemik iliği biyopsisinde CD15, CD30, Fasin ve CD5 (+) olarak izlendi ve HL'nın kemik iliği tutulumu olarak raporlandı. Hasta HL Evre 4 olarak kabul edildi. Tedavi amaçlı 6 kür ABVD (Doksorubisin,Bleomisin,Vinblastin, Dakarbazin) + RT (Bölgesel) tedavisi başlanması planlandı.

Tartışma: MF tanılı olgularda ikincil malignite özelliklede lenfoid malignite (özelliklede HL) riskinin artığı bazı çalışmada gösterilmiştir. Bizim vakamızda; MF tanılı hastada HL gelişmesi bu bilgiyi desteklemektedir. MF tanılı olgularda ikincil malignite (özelliklede HL) gelişebileceği akılda tutulmalıdır.

Anahtar kelimeler: Mikozis Fungoides, Hodgkin Lenfoma

Abstract: 0584 P-243

RİTUXMAB KULLANIMI SONRASI HBSAG REVERSİYONU, SONRASINDA HBSAG SEROKLİRENSİ: VAKA SUNUMU.

Tekin Güney, Sema Akıncı, Şule Mine Bakanay, Tuba Hacıbekiroğlu, Abdulkadir Baştürk, İmdat Dilek. *Yıldırım Beyazıt Üniversitesi, Hematoloji Bilim Dalı, Ankara*

Giriş: Rituximab alanlarda HBV reaktivasyonu fatal komplikasyonlara yol açabilir. HBV reaktivasyonu HBsAg(+) veya (-) hastalarda oluşabilir. Burada Rituximab kullanılan folliküler lenfomalı occult HBV enfeksiyonlu vakada, HBV reaktivasyonu sonrasında HBsAg seroklirensi gelişmesi sunulacaktır.

Vaka: Yetmişbir yaşında kadın hastaya Aralık 2011'de relaps foliküler lenfoma tanısı konuldu. HBsAg(-), Anti HBs ab(-) saptandı. 6 kür R-CHOP, 2 kür Rituximab tedavisi verildi. 2. kürden sonra HBsAg (+)'liği ile birlikte AST, ALT yüksekliği saptanınca gastroenteroloji önerisi ile Lamivudin tedavisi başlandı. 1 ay sonra kc biyopsisi yapılarak Tenofovire geçildi. Planlanan kemoterapiye devam edildi. Oral antiviral tedavinin 4. ayında HBV DNA negatifleşti, 10.ayında HBsAg seroklirensi ve 12. Ayında Anti HBsAb'u oluştu

Sonuçlar: Tablo

Tablo 1. Sonuçlar

	HBsAg	AntiHBs Ab	AntiHBc AbIg G	AntiHBc AbIg M	AntiHBe Ab	HBeAg	Delta Ab	HBV DNA	Ast	Alt	İlaç
11.7.11	-	+							23	32	
1.12.12	-	-							13	31	
9.2.12	+	-	-	-	-	+	-	1400000	17	41	Lamuvidin
20.2.12	+	-	-		-	+			50	76	Tenofovir
15.3.12	+	-	-		-	+			61	84	
15.5.12	+	-	-		-	+		7300	35	39	
11.6.12	+	-	-	-	-	+	-	-	282	231	
11.12.12	-	-	-		-	-		-	25	26	
15.3.13	-	-	-		-	-		-	15	18	
3.2.14	-	+	-		-	-		-	18	19	
10.3.14	-	+	-		-	-		-	15	17	

Tartışma: Lenfomalarda özellikle rituximab kullanımı sonrasında uzun dönem prognoz iyileşmiştir. Ancak HBsAg(+) veya (-) hastalarda gelişebilen HBV reaktivasyonu fatal komplikasyonlara yol açabilir. Bu nedenle oral antiviral tedavi başlanmalıdır. Toplum kaynaklı çalışmalarda spontan HBsAg kaybı %2,2/yıl olarak bildirilmiştir. Literatürde HBV reaktivasyonu sonrası, HBsAg seroklirensi 1 vakayla bildirilmiştir. Bu nedenle bizim vakamızda, spontan ya da, oral aniviral tedaviye sekonder geliştiğini belirleyebilmek şu an için zordur.

Anahtar kelimeler: rituximab, hepatit B

Abstract: 0481 P-244

ADRENAL BEZİN PRİMER NON-HODGKİN LENFOMASI (DİFFÜZ BÜYÜK B HÜCRELİ LENFOMA).

İlhan Dolaşık[1], Elif Melek[2], Soykan Biçim[2], Özlem Üçer[4], Sercan Şimşek[4], Selçuk Yusuf Şener[3], Burak Uz[1]. *[1]Fırat Üniversitesi Tıp Fakültesi, Hematoloji Bilim Dalı, Elazığ, [2]Fırat Üniversitesi Tıp Fakültesi, İç Hastalıklar Anabilim Dalı, Elazığ, [3]Fırat Üniversitesi Tıp Fakültesi, Endokrinoloji Bilim Dalı, Elazığ, [4]Fırat Üniversitesi Tıp Fakültesi, Patoloji Anabilim Dalı, Elazığ*

Giriş: Extranodal Non-Hodgkin Lenfomaların yaklaşık %3'ü endokrin bez kökenlidir ve genelde tiroit bezinde görülür. Adrenal bez primer lenfoması (APL) çok nadir görülmektedir (1). Adrenal bez primer lenfomalarının en sık görülen alt tipi diffüz büyük B hücreli lenfomadır (DBBHL) (2). Primer adrenal bez lenfomaları genellikle erkeklerde görülür. Sıklıkla bilateraldir. Çoğunlukla adrenal yetmezlik bulgularıyla başvururlar (3). Biz de burada sol adrenal bez tutulumlu ve adrenal yetmezliği olmayan, adrenal bez primer lenfoması (DBBHL) tanısı konan olguyu sunduk.

Olgu: Yetmiş beş yaşında erkek hasta birkaç aydır ateş, terleme, kilo kaybı ve karın ağrısı olması nedeniyle dış merkeze başvurmuş. Yapılan Batın Usg'de batın sol üst kadranda büyüğü 86x54 cm çaplı konglomere lenfadenopati (LAP) tespit edilmiş. Hastanın B semptomlarının olması ve batında LAP tespit edilmesi nedeniyle Lenfoma ön tanısıyla hasta Fırat Üniversitesi Tıp Fakültesi Hastanesi Hematoloji Bölümüne yönlendirilmiş. Bu şikâyetlerle polikliniğe başvuran hastanın fizik muayenesinde belirgin bir özellik tespit edilmedi.

Laboratuar incelemelerinde anemi dışında özellik yoktu. Yapılan Batın tomografide sol adrenal bezde düzensiz sınırlı 47x70x60 cm boyutunda kitle ve paraaortik alana uzanan büyüğü 23x25 cm boyutlu birkaç adet LAP izlendi (Şekil 1). Sol total nefrektomi yapıldı. Sol adrenal bezin histopatolojik incelemesi sonucu PAL tanısı konuldu (Şekil 2).

Tartışma: Genellikle APL'li hastalar karın yada sırt ağrısı, ateş, bilateral büyük kitlelerle adrenal yetmezlik bulgularıyla başvurular. APL sıklıkla yaşlı erkeklerde görülür ve çok kötü prognoza sahiptir. Ayrıca bu hastalarda kranial tutulum sık olarak görülmektedir. Bizim vakamız literatürle uyumlu olarak yaşlı erkekti, ağrı, ateş ve halsizlik şikâyetiyle başvurmuştu. Ancak Adrenal yetmezlik yoktu ve tek taraflı adrenal tutulum vardı. Nadir olan bu olguların prognozunun kötü olduğu, sıklıkla kranial tutulum yaptığı akılda tutulmalıdır.

Anahtar kelimeler: Adrenal Bezin Primer Non-Hodgkin Lenfoması

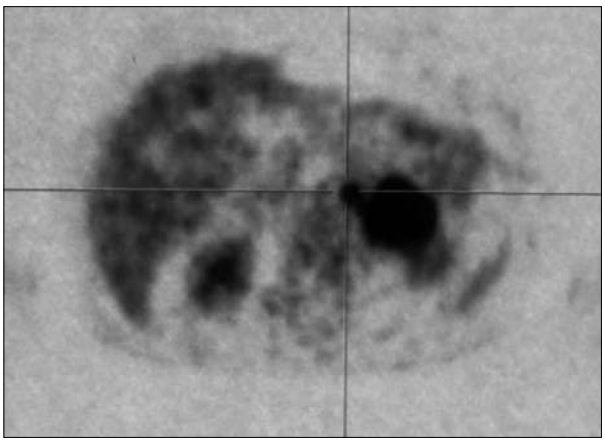

Şekil 1. PEt/CT'de Sol renal ve surrenal Tulum



Şekil 2. Tümör Hücreleriyle Diffüz İnfiltre Rezidü Sürrenal Bez (HEX10)

Abstract: 0709 P-245

HODGKİN LENFOMA VE KİST HİDATİK BİRLİKTELİĞİ OLAN BİR OLGU. Fatma Nihan Akkoç[1], Zülal Çelik[1], Kadri Atay[2], Ahmet Emre Eşkazan[3], Nuray Kepil[4], Ahu Senem Demiröz[4], Muhlis Cem Ar[3], İkbal Billur Canbakan[2], Abdullah Kağan Zengin[5], Nükhet Tüzüner[4].
[1]İstanbul Üniversitesi Cerrahpaşa Tıp Fakültesi, İç Hastalıkları Anabilim Dalı, İstanbul, [2]İstanbul Üniversitesi Cerrahpaşa Tıp Fakültesi, İç Hastalıkları Anabilim Dalı, Gastroenteroloji Bilim Dalı, İstanbul, [3]İstanbul Üniversitesi Cerrahpaşa Tıp Fakültesi, İç Hastalıkları Anabilim Dalı, Hematoloji Bilim Dalı, İstanbul, [4]İstanbul Üniversitesi Cerrahpaşa Tıp Fakültesi, Patoloji Anabilim Dalı, İstanbul, [5]İstanbul Üniversitesi Cerrahpaşa Tıp Fakültesi, Genel Cerrahi Anabilim Dalı, İstanbul

Giriş: Birden fazla ölçümde 38,3°C'yi geçen, 3 haftadan daha fazla süredir devam eden ve bir haftalık hastane yatışı şartlarında tanı konamayan ateş nedeni bilinmeyen ateş (NBA) olarak kabul edilmektedir. NBA etyolojisinde en sık karşımıza enfeksiyonlar ve maliniteler çıkmaktadır. Burada NBA nedeniyle tetkik edilirken Hodgkin Lenfoma (HL) ve komplike kist hidatik (KH) saptanan bir olgu sunulmuştur.

Olgu: 71 yaşında bilinen hipertansiyon tanısı olan erkek hastanın son 1 aydır 39°C'ye varan ateş, kilo kaybı olması üzerine Eylül 2013'te yapılan tetkiklerinde karaciğer sağ lobda 7x4,5 cm boyutunda birden fazla septası olan kist dansitesinde lezyon ile bilateral servikal zincirde, sol gastrik, çölyak, sol paraortik, interaortakaval, mezenterik, periportal alanda yaklaşık 2 cm'e varan çok sayıda lenfadenopatiler (LAP) ve dalakta çok sayıda hipodens lezyonlar saptandı. Pozitron Emisyon Tomografi (PET-BT) incelemesinde supra ve infradiyafragmatik lenfatik istasyonlarda malin karakterde tutulum gösteren çok sayıda LAP ile dalak ve kemik iliğinde primer hastalık tutulumu ile uyumlu lezyonlar tespit edilmesi üzerine yapılan sağ servikal LAP eksizyonel biyopsi sonucu hastaya lenfositten fakir tip HL tanısı konuldu. Kemik iliği biyopsisinde HL tutulumu saptanmayan hastanın evresi IIIBS olarak kabul edildi. Ateşleri devam eden ve akut faz reaktanları yüksek seyreden hastanın karaciğerde kist hidatik ile uyumlu lezyonu olması nedeniyle gönderilen kist hidatik indirekt hemaglütinasyon testi (İHA) 1/640 titrede pozitif saptandı. Hastaya komplike kist hidatik tanısı ile albendazol 2x400mg ile piperasilin+ tazobaktam 3x4,5g tedavisi başlandı. Kasım 2013'te antibiyoterapi altında kistektomi yapıldı. Kistektomi materyalinin histopatolojik incelemesi de kist hidatik ile uyumlu bulunan hastanın postoperatif dönemde ateşleri geriledi. ECOG performans durumu 0 olan hastaya Kasım 2013'te postop 18. gününde antibiyoterapi eşliğinde Doksorubisin, Bleomisin, Vinblastin ve Dakarbazin (ABVD) tedavisi başlandı. 6 kür tedavi sonrası yapılan değerlendirmede tedaviye tama yakın yanıt alınması üzerine hastanın tedavisinin 8 küre tamamlanmasına karar verildi. Son 2 kürünü toksisiteden koruma amacıyla bleomisin verilmeden alan hastadan Ağustos 2014'te kontrol PET-BT istenmiştir.

Tartışma: HL hastalarında ateş görülebilen bir belirti ve bulgu olup, genellikle ileri evre hastalık ile birliktelik göstermektedir. Her ne kadar hastalık belirtisi olabilse de, HL hastalarında ateşin enfeksiyon başta olmak üzere başka nedenleri de olabileceği unutulmamalıdır. Ayrıca karaciğer tutulumu da HL'de görülebilirken, bizim hastamızda olduğu gibi nadir de olsa HL hastalarında ateş ve karaciğer infiltrasyonunun nedeni KH olabilir.

Anahtar kelimeler: Hodgkin lenfoma, Kist hidatik

Abstract: 0195 P-246

LENFOMATOİD GRANÜLOMATÖZ LENFOPROLİFERATİF HASTALIK.TANI KOYULMASI ZOR BİR HASTALIK.

Güven Yılmaz[1], Emine Gültürk[1], Savaş Volkan Kişioğlu[2], Mustafa Erdoğan[2], Ozan Ekim[2]. *[1]T.C. Sağlık Bakanlığı Kartal Dr. Lütfi Kırdar Eğitim. ve Araştırma Hastanesi, Hematoloji Kliniği, İstanbul, [2]Kartal Dr. Lütfi Kırdar Eğitim ve Araştırma Hastanesi İç Hastalıkları Kliniği, İstanbul*

Lenfomatoid Granülomatöz Lenfoproliferatif Hastalık(LGLPH) oldukça nadir görülen ve tanı koymada zorluklar yaşanan bir hastalıktır. Genellikle AC tutulumu ile prezente olan ve diğer bölgeleri nadiren etkileyen, bunun yanında büyük çoğunluğu EBV ilişkili olan bir hastalıktır. Bizde burada Tanı koymada ciddi zorluklar yaşadığımız bir vakayı paylaşmak istedik.

60 yaşında kadın hasta bilinen kronik bir hastalığı olmayan hastada ocak 2014 de nefes darlığı nedeni ile doktora başvurmuş. Yapılan incelemlerde torkas BT'de her iki akciğerde bilateral hiler ağırlıklı yaygın yama tarzında nodüler infiltrasyon alanları saptanmış. Yapılan bronkoskopi ve lavaj incelemelerinde özellik saptanmamış. Yapılan AC biopsisi sonucunda(biopsi raporu İstanbul Üniversitesi Cerrahpaşa Tıp Fakültesi Patoloji ABD tarafından incelendi) lenfamatoid granülamatöz lenfoproliferatif hastalık (LGLPH) olarak raporlandı. Bx raporunda EBER (--) idi.Hastanın fizik muayenesinde bilateral 3 cm aksiler LAP dışında bir özellik saptanmadı. Yapılan solunun ve kardiyak incelemelerinde patolojik bulgusu olmayan hastada PET-CT incelemesi yapıldı. PET-CT'de sol AC'de en büyüğü 32x27 mm ve 33x26 mm ebatlarında nodüler dansite artışları ve heterojen F18-FDG tutulumu(7,9) ayrıca sağ AC'de retiküler infiltrasyon alanları ve bu alanlarda artmış FDG tutulumu (5.7), mide de artmış tutulum, batın içinde Lenf nodlarında tutulum (FDG:5.8) saptandı. Hasta yeniden göğüs hastalıklarına kopsülte edildi. Tüberküloz veya sarkoidoz düşünmediklerini ifade ettileri. Hastaya endoskopik mide bx ve kemik iliği bx yapıldı. Her iki biopis neticesinde tutulum saptanmadı. Cerrahpaşaya tekrar yazı ile tanı konfirmasyonu istendi. Sonucunda tanıdan kesinlikle emin olunduğu yazılı olarak ifade edildi. Hastanın yapılan rutin tetkikleri tamamen normal sınırlarda geldi. ECOG:0 ve Karnofski %90 olan hastaya Mayıs 2014 de R-CHOP(21 günde bir) tedavisi başlandı. Hasta temmuz 2014 de 2 kür tedavi aldıktan sonra değerlendirildi. Çekilen AC BT'sinde nodüler dansite alanlarının tamamen düzeldiği görüldü. Tedavi yanıtlı olan hastanın tedavisinin 6 küre tamamlanması planlandı.

LGLPH oldukça nadir görülen ve tanısı zor konabilen bir hastalıktır.Genellikle AC tutulumu ile prezente olan ve diğer bölgeleri nadiren etkileyen bunun yanında büyük çoğunluğu EBV ilişkili olan bir hastalıktır. Bizim vakamızda EBER(-) olması, sistemik LAP olması tanıdan şüphe uyandırmış ve biopsi örnekleri tekrar, tekrar incelenmek zorunda kalınmıştır. Bu hastalıktan şüphe edildiği durumlarda mutlaka bu konuda uzman ve deneyimli hematopatolog tarafından değerlendirme tanının esas temelini oluşturmaktadır. Tedavi konusunda ise tam bir görüş birliği olmamasına rağmen CD20 pozitifliği olması nedeni ile Ritüksimab temelli tedaviler kullanılmaktadır.

Anahtar kelimeler: LGLPH, Tanı, Hematopatoloji

Abstract: 0157 P-247

MULTİ CENTRİK CASTELMAN HASTALIĞI; NADİR GÖRÜLEN BİR OLGU SUNUMU.

Senar Ebinç[1], Erdal Kara[2], Mehmet Erdem[1], Ramazan Esen[2], Cengiz Demir[2]. *[1]Yüzüncü Yıl Üniversitesi Tıp Fakültesi, İç Hastalıkları Anabilim Dalı, Van, [2]Yüzüncü Yıl Üniversitesi Tıp Fakültesi, Hematoloji Bilim Dalı, Van*

Multisentrik Castleman hastalığı (MCD) genel olarak 50 ile 65 yaş arasında görülmekte olup, HIV ile enfekte olan bireylerde daha genç yaşta prezente olabilmektedir. Multisentrik Castleman hastalığı patogenezi tam olarak anlaşılamamıştır. İnterlökin (IL) -6 veya ilgili polipeptidler (örneğin, HHV-8 genomuna kodlanmış IL-6 bir homologu) fazla salınmasıyla ilişkili bulunmuştur. HHV-8'in tanımlanması MCD patogenezini anlamada önemli bir role sahiptir. MCD'in klinik prezentasyonu değişkendir ve lenf nodundan IL-6 ve VEGF gibi sitokinlerin salınımı ile klinik görünüm yakın ilişkilidir. Hastaların çoğunda inflamatuar hastalık düşündüren spesifik olmayan semptomlar mevcuttur. Yüzde 10 gibi az bir kısım asemptomatiktir. Ateş neredeyse evrenseldir ve gece terlemeleri, kilo kaybı, halsizlik veya yorgunluk ve lenfadenopati hastaların çoğunda görülmektedir. Nörolojik bulgular, ödem, plevral effüzyon ve asit de izelenebilmektedir.

Olgu: Kliniğimize halsizlik, ödem ve genel durum bozukluğu ile başvuran hastanın öyküsünde yaklaşık iki yıldır halsizlik, yorgunluk, ara ara olan ateş, gözlerde kuruluk ve yanma şikâyetleri mevcut idi. Fizik muayenesinde bilateral pretibial alanda ve presakral alanda ödemleri, batında assit ve bilateral akciğer bazallerinde solunum seslerinde azalma tespit edildi. PA akciğer grafisinde bilateral plevral effüzyon saptandı (Şekil 1). Toraksta, boyunda, abdomende birçok alanda 1-2 cm'lik lenf nodları ve yaygın assit (Şekil 2) mevcut idi. Eksziyonel Lenf nodu biyopsisinde multisentrik Castelman Sendromu tanısı alan hastanın kliniğimize başvuru anında akut böbrek yetmezliği, metabolik asidoz, hiponatremi, assit, plevral effüzyon, kollestatik hepatiti mevcut idi. HIV serolojisi negatif olup, ANA, SS-A/Ro52, SS-A/Ro60, scl 70 pozitif olması üzerine sjogren sendromu tanısı konuldu. Hastanın performans durumunun kötü olması nedeni ile Castelman hastalığına yönelik pulse steroid tedavisi (1gr/gün üç gün) verildi. Tedavi sonrası genel durumda iyileşme, böbrek yetmezliği ve hiponatremide düzelme izlendi. Fakat; sonraki takiplerinde amilaz, lipaz ve billirübin değerlerinde yükselme ile birlikte tekrar akut böbrek yetmezliği gelişti. Hemodiyaliz tedavisi başlanan hasta takiplerinin dördüncü haftasında kaybedildi.

Sonuç olarak: Castelman hastalığı nadir görülen ve multiorgan yetmezliği ile mortal izleyebilen bir hastalıktır. Dikkat çekici boyutta lenf nodu olmadığı dönemde tanı koymak zorlaşmaktadır. Yaygın ödem, assit, plevral effüzyon ve lenfoadenomegalisi olan vakalarda Castelman hastalığı ön tanılar arasında yer almalıdır.

Anahtar kelimeler: Castelman hastalığı

Şekil 1. Multisentrik Castleman hastalığı olan olguda Bilateral plevral effüzyon izlenmektedir.

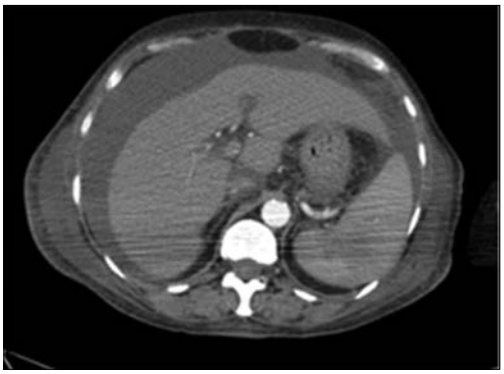

Şekil 2. Multisentrik Castleman hastalığı olan olguda yaygın assit izlenmektedir.

Abstract: 0223 P-248

LENFADENOPATİNİN NADİR BİR SEBEBİ: KİMURA HASTALIĞI. Esra Aşık[1], Şule Yüzbaşıoğlu[2], Mükerrem Safalı[3], Mehmet Sönmez[2]. *[1]Karadeniz Teknik Üniversitesi Tıp Fakültesi, İç Hastalıkları Anabilim Dalı, Trabzon, [2]Karadeniz Teknik Üniversitesi Tıp Fakültesi, Hematoloji Bilim Dal, Trabzonı, [3]Gülhane Askeri Tıp Akademisi, Patoloji Bilim Dalı, Ankara*

Kimura hastalığı, periferik kanda eozinofili, dokularda eozinofil birikimi, immunglobulin E yüksekliği ve lenfadenopati veya boyun bölgesinde ağrısız subkutan kitleler ile karakterize sebebi bilinmeyen nadir, selim kronik inflamatuar bir hastalıktır. Genellikle Çin, Japonya başta olmak üzere güneydoğu asya ülkelerinde görülmekle birlikte batı toplumlarında da sporadik olarak gözlenmektedir. Sıklıkla 30-40'lı yaşlarda ve erkeklerde (kadın/erkek oranı 3,5/7,1) izlenmektedir.

Olgu: 20 yaşında erkek hasta diş çekimi sonrası sağ yanakta başlayan şişlik şikayeti ile diş hekimine başvuruyor ve çekilen manyetik rezonans (MR) görüntülemede sağ bukkal bölgede mandibula komşuluğunda cilt altı dokuda net sınır oluşturmayan kalınlaşma, intensite artışı ve bilateral servikal zincirde en büyüğü 16x6 mm boyutunda lenfadenopati (LAP) saptanıyor. Tanısal amaçlı yapılan eksizyonel biyopsinin histopatolojik incelenmesinde fibromüsküler doku örnekleri içinde düzensiz dağılım gösteren, yer yer follikül benzeri kümeler oluşturan lenfositler, eozinofil lökositler ve prolifere vasküler yapılar izleniyor (Şekil 1). Patolojk değerlendirme sonucu Kimura hastalığı ile uyumlu bulunan hasta kliniğimize başvurdu. Hastanın fizik muayenesinde sağ bukkal bölgede ve sağ postaurikular bölgede şişlik dışında özellik yoktu (Şekil 1). Laboratuar bulgularında, lökosit: 6700 mm^3, hemoglobin: 16 g/dl, trombosit 215000 mm^3, sedimentasyon 4 mm/saat, Ig E 1188 IU/ml (N:<165 IU/ml), vit B12 78 pg/ml idi. Periferik yaymada %15 eozinofil izlendi. Periferik eozinofili, serum IgE yüksekliği ve histopatolojik bulgularla Kimura hastalığı tanısı konulan hastaya vitamin B12 replasman tedavisi başlandı. Semptomatik olmayan hasta, hastalığa spesifik tedavi verilmeksizin takibe alındı. 6 aylık izlem sonrasında kitlenin boyutunda değişme olmamasına rağmen, eozinofilinin düzeldiği saptandı. Bu vaka dolayısıyla bölgesel LAP, subkutan kitle ve eozinifili birlikteliğinde ayırıcı tanıda Kimura hastalığının düşünülmesi gerektiği ve tanısal yaklaşımda histopatolojik değerlendirmenin önemli olduğu kanaatine varıldı.

Anahtar kelimeler: Kimura hastalığı, Tanı

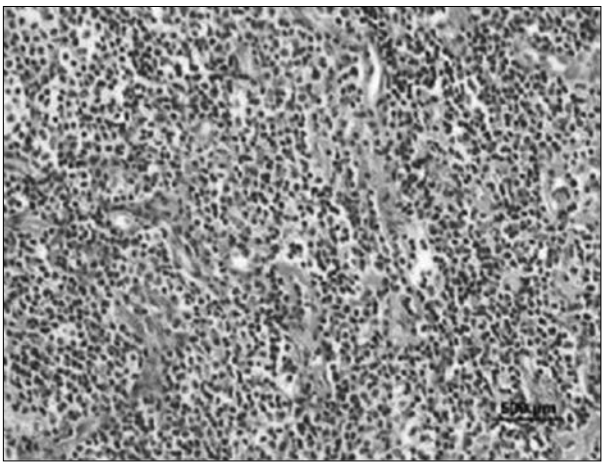

Şekil 1.

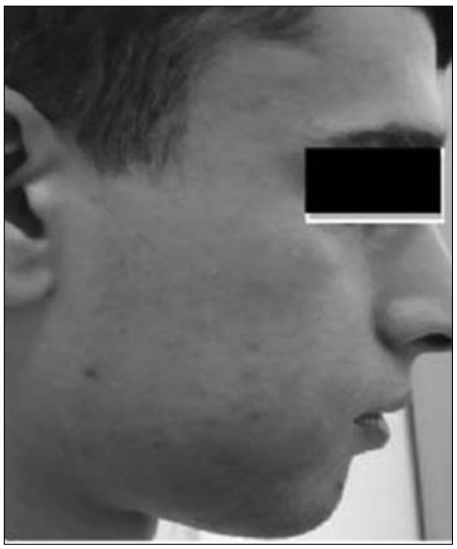

Şekil 2.

Abstract: 0524 P-249

EOZİNOFİLİ İLE PREZENTE OLAN T HÜCRELİ LENFOBLASTİK LENFOMA /LÖSEMİ. Doğuş Türkyılmaz, Celal Acar, Şerife Solmaz Medeni, Ömür Gökmen Sevindik, Süreyya Yiğit Kaya, İnci Alacacıoğlu, Özden Pişkin, Mehmet Ali Özcan, Hayri Güner Özsan, Fatih Demirkan, Bülent Ündar. *Dokuz Eylül Üniversitesi Tıp Fakültesi, Hematoloji Kliniği, İzmir*

63 yaşında erkek hasta halsizlik yakınmasıyla hematoloji polikliniğine başvurdu. Hemogramında 1,6 103/µL eozinofili saptanan hastanın öyküsünde atopi, cilt hastalığı,akciğer hastalığı,gastrointestinal, nörolojik, romatolojik, kardiyak ve renal hastalık mevcut değildi. Fizik muayenede patolojik bulgu saptanmayan hastanın PA akciğer grafisi, EKG ve transtorasik ekokardiyografisi olağandı. Ardışık 3 kez bakılan gaytada parazite rastlanmadı. Ig E düzeyi normaldi. Laboratuvar testlerinde herhangi bir patoloji saptanmaması üzerine olası hipereozinofilik sendrom yönünden FIP1L1-PDGRA ve FIP1L1-PDGRB mutasyon analizi gönderildi. Negatif gelmesi üzerine kemik iliği aspirasyon ve biyopsisi yapıldı. Kemik iliği aspirasyonu hipersellüler olup M/E oranı 3/1, eozinofili yüzdesi %30 ve eozinofil öncüllerinin artışı izlendi. Kemik iliği biyopsisi hipereozinofili gösteren hipersellüler kemik iliği bulguları olarak rapor edildi. Â FIP1L-PDGRA ve B mutasyonu negatif hipereozinofilik sendrom tanısı ile 1000 mg/gün hidroksiüre tedavisi başlandı. İzlemde 2 ay sonra sağ inguinal bölgede lenfadenopati saptanması üzerine lenf nodu eksizyonu yapıldı. Patoloji sonucu T lenfobastik lösemi/lenfoma ile uyumlu olan hastaya CHOP kemoterapisi başlandı. Olgu halen tedavi altında izlemdedir.

Sonuç olarak lenfoproliferatif hastalıklarda kemik iliği incelemesinde lenfoid infiltrata kimi zaman eozinofilide eşlik edebilmektdir. Ancak eozinofili ile prezentasyon daha az görülmekte olup literatüre katkı sağlamak amaçlı sunulmuştur.

Anahtar kelimeler: Eozinofili, T hücreli lenfoma

Abstract: 0152 P-250

EPİDURAL SPİNAL KORD KOMPRESYONU İLE PREZENTE OLAN EKSTRANODAL NON-HODGKİN LENFOMA OLGU SUNUMU. Erdal Kara[1], Senar Ebinç[2], Mehmet Erdem[2], Ramazan Esen[1], Cengiz Demir[1]. *[1]Yüzüncü Yıl Üniversitesi Tıp Fakültesi, Hematoloji Bilim Dalı, Van, [2]Yüzüncü Yıl Üniversitesi Tıp Fakültesi, İç Hastalıkları Anabilim Dalı, Van*

Ekstranodal lenfoma, lenfoma hastalarının yaklaşık %40'ında görülmekte olup, azalan sıklıkla dalak, karaciğer, gastrointestinal trakt, pankreas, abdominal duvar, genitoüriner trakt, adrenal, peritoneal kavite ve biliyer trakt tutulmaktadır. Başlangıç prezentasyonu olarak spinal kord kompresyonu bağlı semptom ve bulgular ile hastaneye başvuru, lenfoma hastalarında nadirdir. Geri dönüşümsüz otonomik fonksiyon, motor ve duyusal kayıplara yol açabilen epidural spinal kord kompresyonu(ESCC), NHL hastalarının %0,1-6,5'inde izlenmektedir. ESCC lenfomanın başlangıç prezentasyonu olabileceği gibi, relaps vaka olarak da önümüze çıkabilir. Klinik geliş şekilleri karsinomdan ayırt edilemez.

Olgu: Yaklaşık on gündür bacaklarda kuvvetsizlik ve his kaybı şikâyeti olan hasta aniden tüm alt ekstremitede güçsüzlük ve his kaybı olması üzerine acil polikliniğimize başvurdu. Fizik muayenede parapleji tespit edilmesi üzerine çekilen torakolomber MR'da T6-8 vertebra korpuslar düzeyinde kraniokaudal uzanımı 6 cm, anterior-posterior çapı 1 cm olan, basıya bağlı spinal kordda incelme meydana getiren, düzgün sınırlı intradural ekstramedüller lezyon görüldü (Şekil 1). Tetkiklerinde lenfopeni, LDH ve ve sedimentasyon yüksekliği (Lenfosit 0,8x10^3/ml (1-5x10^3/ml), LDH 308 U/L (240-480), Sedimentasyon:40 mm/saat) saptandı. Nöroşiruji tarafından yapılan acil cerrahi operasyonda, T5-T9 sıralı torakal vertebralara total laminektomi yapılıp, duraya bası yapan, T6-T7 seviyesinde duraya invaze olan ve T6-T8 de epidural bölgede bulunan kitle rezeke edildi. Patoloji sonucu, diffüz büyük B hücreli lenfoma(DBBHL) (sentroblastik tip) olarak bildirildi. Boyun, toraks ve tüm batın bilgisayarlı tomografide lenfoadenomegali veya ekstra lezyona rastlanmadı. Hasta ekstranodal DBBHL kabul edidlidi. R- CHOP (Rituximab 375 mg/m^2/gün (1 gün), Siklofosfamid 750 mg/m^2/gün(1 gün), Adriamisin 50 mg m^2/gün(1 gün), Vinkristin 1.4 mg/m^2/gün(1 gün), Prednisone 100 mg/gün (5 gün)) kemoterapi protokolü ve tutulu alana radyoterapi başlandı. Tedavisi 6-8 kür olarak planlanan hastanın ilk kür sonrası motor ve duyu kaybında belirgin iyileşme görüldü.

Sonuç olarak; Lenfoma'nın nadirde olsa ESCC'ye neden olan kitlesel hastalık şeklinde de karşımıza çıkabileceği, hızlı ve etkin tedavi sonrası klinikte belirgin iyileşme sağlanabileceği unutulmamalıdır.

Anahtar kelimeler: Diffüz Büyük B Hücreli Lenfoma, Epidural Spinal Kord Kompresyonu

Şekil 1. T6-8 vertebra düzeyinde 6cm uzunluğunda intradural extrameduller spinal korda bası yapan lezyon.

Abstract: 0323 P-251

FARKLI PREZENTE OLAN LENFOPROLFERATF HASTALIK TANILI OLGULARIMIZ. Müzeyyen Aslaner[1], Selçuk Ergen[2], Ceyda Aslan[3], Şehmus Ertop[1]. *[1]Bülent Ecevit Üniversitesi Tıp Fakültesi, Hematoloji Bilim Dalı, Zonguldak, [2]Bülent Ecevit Üniversitesi Tıp Fakültesi, Onkoloji Bilim Dalı, Zonguldak, [3]Dışkapı Yıldırım Beyazıt Eğitim ve Araştırma Hastanesi, Hematoloji Kliniği, Ankara*

Giriş: Lenfoproliferatif hastalıklar, lökositoz ve SMG'nin birlikte görüldüğü önemli bir hastalık grubudur. Ayırıcı tanı için morfolojinin yanı sıra immünfenotipleme,moleküler genetik ve sitogenetik

çalışmaların da yapılması gerekmektedir. Akım sitometrisi ile hücre yüzey antijenlerinden CD19 %20'den fazla ise B hücreli lenfoproliferatif hastalık düşünülmelidir.

Olgu 1: 58 yaşında erkek hasta. Submandibuler bölgede kitle nedeni ile yapılan tetkiklerinde hiperkalsemi saptanması üzerine tarafımıza yönlendirildi. Hgb13.9 gr/dl, wbc 6700, plt197000, IgM43, kappa53.1, ca11.8, B2 mikroglobulin 3.93, T.protein 9.9, alb4.7idi. Kiasp flow cytometride myelom hücreleri üzerinde CD38+CD138+%90, 6 idi.Eksizyonel LAP bx sonucu extranodal marginalzonlenfoma ile uyumlu idi. PET-CTde tüm yumuşak dokularda, batın-pelviste peritoneal serozal yüzeylerde tutulum;plevraleffüzyon, perikardiyaleffüzyon, mediastende aortopulmoner, paratrakeal, subkarinal, hiler, axiller bölgede LAP saptandı.

Olgu 2: 62yaşında bayan hastanın tetkiklerinde hgb 12.6, wbc18000 lenfosit %66 plt 204000 olması nedeni ile yapılan PYda %70 saçaklı lenfositler görüldü (Şekil 1). Flowsitometride Cd11c+Cd103 %94.5 (+) idi. Batın USG'de dalak boyutu 18.5 cm idi. Sol üst kadranda dolgunluk hissi, şişkinlik yakınmaları olması nedeni ile semptomatik SMG kabul edilen tedavi başlanan hastanın 3. ay kontrol usg de dalak boyutu normal idi.

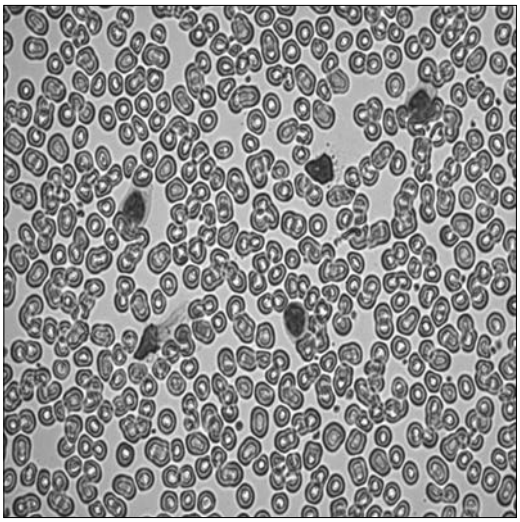

Şekil 1. hairy cell lösemi py bulguları

Olgu 3: Kan alınırken alınan kanın pıhtılaşması üzerine başvuran 69 yaşında erkek hastanın el-ayak parmak uçlarında, burun ucunda üşüme, morarma şikayeti mevcuttu. Cbc de wbc15500 absolu lenfosit sayısı 7900, hgb 8.3,plt 156000, direkt cooms(+), indirekt cooms şüpheli (+), soğuk aglutinin(+). Lenfositozla karakterize Wbc yüksekliği olan hastanın pyda normalden büyük çekirdeği kompact lenfositler ve basket hücreleri görüldü. Flow sitometride Cd19, Cd20, Cd22, HLADR yüksek, Cd10 düşük-orta derecede (+) idi. CD23 ve CD19 CD5(-)idi B-Prolenfositik Lösemi ile uyumlu idi. Trizomi 12 %50 (+) idi.

Olgu 4: Böbrek yetmezliği nedeni ile yapılan idrar immunfiksasyon da kappa ve lambda hafif zincir atılımı saptanan 78 yaşında erkek hastanın hgb 8.8, wbc11500, plt 216000 T.protein 8,4, alb4.2, ca9, 1 üre 156, kreatinin4.4, LDH291, IgG31.73, kappa7.8, b2 mikroglobulin 14.32 idi. Ki aspda >%10 plazma hc'si görüldü. Ki asp flow incelemesinde CD38+CD138+hc oranı %38.1 idi. Kİ bx sonucu Mantle hücreli lenfoma ile uyumlu geldi. t(11;14) (+) idi.

Sonuç: Lenfoproliferatif hastalıkların birçoğunda klinik yakınma ve fizik muayene bulguları ortaktır. Kesin tanıya yönlendirici değildir. Multple myeloma (MM)ya benzerliği nedeniyle MM düşünülen olgularda marginal zon lenfoma dışlanmalıdır. Kesin tanıda immunfenotipleme, mümkünse doku biyopsisi ve sitogenetik çalışmalar önemlidir. Hastalarımızda klinik ve fizik muayene, CBCsonuçları benzerdir. Ayırıcı tanı lenf bezi biyopsisi, Ki bx ve immunfenotipleme ile yapılmıştır. Olgu 3 hastamızın soğuk aglutinin hastalığı da mevcuttu. Etyolojik neden B-Prolenfositik Lösemiye bağlı düşünüldü. Hastalarımız halen kliniğimizce takib edilmektedirler.

Anahtar kelimeler: Anahtarkelimeler:lenfoproliferatif hastalık, Cd19

Abstract: 0467 P-252

PRİMER TESTİS TUTULUMLU DİFFÜZ BÜYÜK B HÜCRELİ LENFOMA: OLGU SUNUMU. Halime Özçam, Alparslan Köhle. *Gaziosmanpaşa Üniversitesi Tıp Fakültesi, İç Hastalıkları Anabilim Dalı, Tokat*

Amaç: Primer testis non-Hodgkin lenfoması nadir görülen bir hastalıktır. Genellikle ileri yaşlarda saptanır. En sık rastlanılan histolojik tip diffüz büyük B hücreli lenfoma (DBBHL)'dır. En önemli prognostik faktör evresidir.

Olgu: 50 yaşında erkek olgu sağ testisinde 2 yıldır giderk büyüyen, ağrısız, sert kitle ile başvurduğunda yapılan üriner sistem USG'sinde sağ testiste hipoekoik alanlar saptanmış. Batın BT'de karaciğer 165mm, dalak 125mm saptanmış, patolojik boyutta lenfadenopati izlenmemiş. Sağ orşiektomi patolojik incelemesinde tümöral infiltrasyon saptanmış, bcl-2 ve CD20 ile diffüz/kuvvetli-membranöz, CD10 ile diffüz/zayıf -membranöz ve c-myc ile seyrek nükleer pozitiflik görülürken, CD5 ile aradaki reaktif matür lenfositlerde membranöz ekspresyon saptanmış, atipik hücresel infiltrasyonda CD5 ve diğer antikorlarla boyanma saptanmamış. Sağ testiste DBBHL infiltarsyonu olarak değerlendirilen olgunun çekilen boyun BT'sinde bilateral en büyüğü 9x15mm boyutunda lenfadenopatiler izlendi. Toraks BT'sinde patololojik boyutta lenfadenopati izlenmedi. Hastanın morbid obez olması nedeniyle 2 kez alınan kemik iliği biyopsisi de yeterli olmadı, PET-BT'de tutulum saptanmadı. Hemogramı normal sınırlar içinde ve biyokimyasal incelemelerinde hafif LDH yüksekliği dışında patoloji saptanmayan hastaya R-CHOP kemoterapisi ve intratekal methotrexat profilaksisine başlandı.

Tartışma: Primer testis lenfoması tüm testis tümörleri içinde %1-9 oranında görülmesine karşın, 60 yaşın üstünde en sık görülen testis malignitesidir. Diffüz büyük B hücreli lenfoma en sık görülen histolojik tipidir. Biz burada daha genç yaşta ve nadir görülen bir primer testis tutulumlu DBBHL olgusu bildirdik.

Anahtar kelimeler: DBBHL, testis

Abstract: 0165 P-253

OTUZ DÖRT YAŞINDA PREZENTE OLAN BİR KRONİK LENFOSİTTİK LÖSEMİ VAKASI. Erdal Kara[1], Senar Ebinç[2], Ramazan Esen[1], Cengiz Demir[1]. [1]*Yüzüncü Yıl Üniversitesi Tıp Fakültesi, Hematoloji Bilim Dalı, Van,* [2]*Yüzüncü Yıl Üniversitesi Tıp Fakültesi, İç Hastalıkları Anabilim Dalı, Van*

Kronik Lenfosittik Lösemi (KLL) neoplastik B hücrelerinin çevresel kanda, kemik iliğinde, lenf bezlerinde ve dalakta klonal çoğalması ve birikimiyle karakterize bir hastalıktır.

Hastalığın prognozu oldukça değişken olup hastaların bir kısmında yavaş bir seyir gözlenirken, bazı hastalarda ise hızlı ve tedaviye yanıtsız bir gidiş söz konusudur. KLL hastalarında ortalama tanı yaşı 71 yıldır. Yaş ile birlikte insidansta artma izlenmektedir. Avrupa ve Amerika birleşik devletinde hastaların sadece %5- %11'i 50-55 yaş altındadır

Olgu: Kliniğimize kilo kaybı, ateş ve gece terlemesi şikâyetleri ile başvuran 34 yaşında erkek hastanın yapılan fizik muayenesinde dalak ve karaciğer kot altında 3-4 cm palpabl, bilateral boyunda en büyüğü 7-8 cm, inguinal ve aksiller alanda en büyüğü 3 cm olan multipl lenfadenomegali saptandı. Yapılan tetkiklerinde normositer anemi, trombositopeni lenfositoz, LDH yüksekliği (Hg: 12,3 gr/dl (11-18gr/dl), MCV: 99 fl (80-100 fl), Lenfosit: $157x10^3$/ml ($1-5x10^3$/ml), WBC: $167x10^3$/ml ($4-11x10^3$/ml), Trombosit: $103x10^3$/ml($150-400x10^3$/ml), LDH: 347 U/L (240-480 U/L)) mevcut idi. Periferik yaymada çok sayıda olgun lenfosit ve ezilmiş lenfositler izlendi. İmmunfenotiplemede CD19+, CD20+, CD5+, CD23+ olarak saptandı. Hastaya KLL tanısı konularak tedavisi planlandı.

KLL'de Ortalama tanı yaşı 65-70 yıl olmakla birlikte ulusal kanser enstitüsünün verilerine göre 2009 yılında KLL hastalarının %11'i tanı anında <55 yaşındadır. KLL hastalarının <55 yaş altı popülasyonu bu yaş üzerindeki popülasyona göre daha yüksek bir sağ kalım oranına sahiptir. Bununla birlikte genç KLL hastaları kendi yaş ve cinsiyetindeki insanlardan belirgin olarak daha kısa bir yaşam süresine sahiptir. 50 yaş altındaki KLL hastaları normal popülasyondaki hastalardan yaklaşık 20 yıl daha az yaşamaktadır. KLL hastalarının yaklaşık olarak %9'u 45-54 yaş aralığında, %1,5'i 35-44 yaş aralığında, %0,3'ü 34 yaş ve altında yer almaktadır. Bu vakayı yaşlılık dönemi hastalığı olarak da bilinen KLL'nin genç yaşlarda da görülebileceğine dikkat çekmek amacıyla sunmayı amaçladık.

Sonuç olarak; KLL ileri yaş hastalığı olmakla birlikte genç yaşta nadir olarak izlenebilmektedir. Lenafadenomegali, organomegali ve lenfositoz ile başvuran genç hastalarda ön tanılar arasında KLL de bulunmalıdır.

Anahtar kelimeler: Kronik Lenfosittik Lösemi

Abstract: 0171 P-254

GUATR İLE PREZENTE OLAN TİROİD LENFOMASI; BİR OLGU SUNUMU. Senar Ebinç[1], Erdal Kara[2], Ramazan Esen[2], Cengiz Demir[2]. *[1]Yüzüncü Yıl Üniversitesi Tıp Fakültesi, İç Hastalıkları Anabilim Dalı, Van, [2]Yüzüncü Yıl Üniversitesi Tıp Fakültesi, Hematoloji Bilim Dalı, Van*

Prognozu ve tedavisi diğer tiroid patolojilerinden farklı olan tiroid bezi lenfoması; tiroid nodülleri, guatr ve tiroid kanserlerinin ayrıcı tanısında düşünülmelidir. Tiroid lenfomaları genellikle non-hodgkin lenfoma tipinde olup hodgkin lenfomaya çok az rastlanmaktadır. Ekstra nodal lenfomaların yaklaşık %2'si tiroidde ortaya çıkmaktadır. Tiroid lenfoması diğer tiroid malignitelerinin %2'sinden daha az görülmekte olup, ortalama görülme yaşı 65-75 yaşlar arasındadır ve hastaların çoğunluğu kadındır. Tiroid lenfoması için bilinen büyük risk faktörlerinden biri hashimoto tiroiditidir. Hastaların nerede ise yarısında tiroidit mevcutt olup, tiroiditi olan hastalar olmayanlardan 60 kat daha fazla yüksek riske sahiptir.

Olgu: Otuz dokuz yaşında erkek hasta kliniğimize boyunda şişlik nedeni ile başvurdu. Hastanın öyküsünde yaklaşık 2-3 aydır boyunda şişlik yakınması olması nedeni ile dış merkezde opere edildiği öğrenildi. Patoloji sonucunun Diffüz Büyük B Hücreli Lenfoma (DBBHL)gelmesi üzerine kliniğimize başvurmuştu. Hastanın öyküsünde ateş, gece terlemesi, kilo kaybı yakınmaları yoktu. Tiroid lojunda insizyon skarı mevcut idi. Bakılan hematolojik ve biyokimyasal parametreler normal aralıkta olup hasta ötiroidik idi. Çekilen tomoğrafilerinde tiroid lojundan mediastene uzanım gösteren 5x4 cm'lik kitlesel lezyon vardı. DBBHL evre IE kabul edilen Hastaya 6-8 kür olmak üzere Ritüximab+CHOP kemoterapisi planlanarak tedavi başlandı. Hastanın halen tedavisi devam etmektedir.

Sonuç olarak; tiroid lojunda kitle ile başvuran hastalarda tiroid lenfoması da ön tanılar arasında yer almalı, kemo ve radyoterapiye iyi yanıt alan bu hastalıkta cerrahi öncesi biyopsi ile değerlendirilmesi akılda tutulmalıdır.

Anahtar kelimeler: Tiroid Lenfoması, Guatr

Lenfomalar / Araştırmalar / Transplant Dışı Tedaviler Biyolojisi

Abstract: 0582 P-255

ÇİFT-(RİTUKSİMAB VE ALKİLAN AJAN) DİRENÇLİ İNDOLEN B-HÜCRELİ HODGKİN-DIŞI LENFOMA HASTALARINDA PI3K-DELTA İNHİBİTÖRÜ İDELALİSİB'İN FAZ 2 ÇALIŞMASININ OLGUNLAŞMIŞ YANIT VERİLERİ.

A. Gopal[1], B. Kahl[2], S. De Vos[3], N. Wagner Johnston[4], S. Schuster[5], K. Blum[6], W. Jurczak[7], I. Flinn[8], C. Flowers[9], P. Martin[10], A. Viardot[11], A. Goy[12], A. Davies[13], P.L Zinzani[14], M. Dreyling[15], L. Holes[16], D. Li[16], R. Dansey[16], Wayne Godfrey[16], G. Salles[17]. *[1]University of Washington School of Medicine, Seattle, WA, USA, [2]University of Wisconsin Carbone Cancer Center, Madison, WI, USA, [3]David Geffen School of Medicine at UCLA, Los Angeles, Los Angeles, CA, USA, [4]Washington University School of Medicine, St. Louis, MO, USA, [5]Abramson Cancer Center of the University of Pennsylvania, Philadelphia, PA, USA, [6]Ohio State University Wexner Medical Center, Columbus, OH, USA, [7]Jagiellonian University, Krakow, Poland, [8]Sarah Cannon Research Institute, Nashville, TN, USA, [9]Winship Cancer Institute of Emory University, Atlanta, GA, USA, [10]Weill Cornell Medical College, New York, NY, USA, [11]University Hospital of Ulm, Ulm, Germany, [12]Hackensack University Medical Center, Hackensack, NJ, USA, [13]University of Southampton, Southampton, United Kingdom, [14]University of Bologna, Bologna, Italy, [15]University Hospital Grosshadern, LMU Munich, Germany, [16]Clinical Research Oncology, Gilead Sciences, Seattle, WA, USA, [17]Hospices Civils de Lyon, University Claude Bernard, Pierre Benite, France*

PI3Kδ inhibisyonu iNHL'da çoklu kritik yolakları etkiler

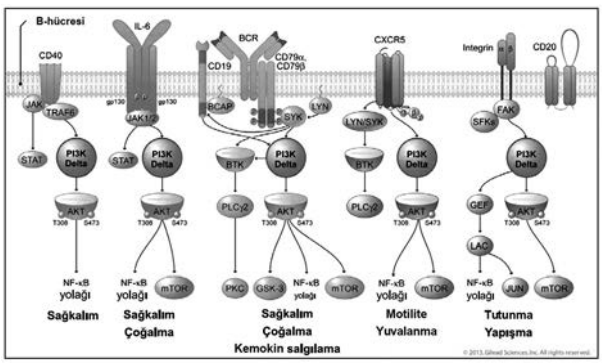

İdelalisib

- Hedefl i, yüksek düzeyde seçici, PI3K-delta'nın oral inhibitörü
- Birçok B-hücre kanserinde proliferasyonu inhibe eder ve apopitozu teşvik eder
- Lenfoid dokularda habis B-hücrelerinin yuvalanmasını ve tutunmasını inhibe ederek B-hücre sağkalımını azaltır

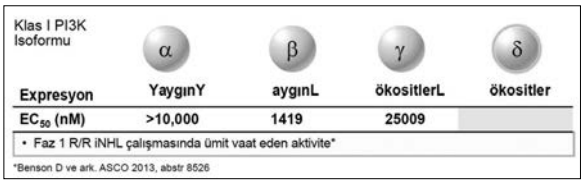

Şekil 2.

Dirençli İndolen NHL'da Karşılanmamış İhtiyaç

- Rituksimab ve alkilen ajanlara dirençli iNHL'lı hastalarda:
  - Uygulanabilir tedavi seçeneğinin çok az olması veya kalmaması
  - Etkili tedavi yokluğu nedeni ile yetersiz sayıda çalışma yapılması
- Çift dirençli iNHL'da yeni bir etki mekanizması ile Idelalisib etkili olabilir

101-09 Çalışması: Önemli Seçilebilirlik Kriterleri

- Önceden tedavi edilmiş iNHL: (FL, SLL, MZL, LPL/WM)
- Hem rituksimab'a hem de bir alkilen ajana direnç:
  - Tedavinin tamamlanmasından sonraki 6 ay içinde progresyon veya tedavide KY'dan daha az yanıt olarak tanımlama
  - Direncin radyolojik olarak kanıtlanması
- Ölçülebilir hastalık - minimum ≥ 2 cm lenf nodu çapı
- ECOG 0-2/Karnofsky PS ≥ 60
- Organ fonksiyonu:
  - Nötrofi l ≥ 1000 hücre/µl, Hgb ≥ 8 gm/dL, platelet ≥50K/ul
  - Serum transaminazları ≤ 2.5x

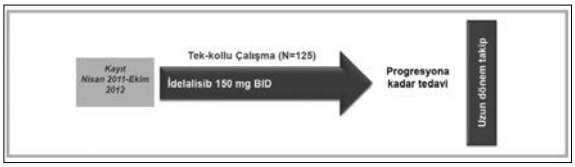

Şekil.3 Dirençli iNHL'da Faz 2 Idelalisib Monoterapisi (101-09 Çalışması)

- Cheson ve WM kriterleri kullanılarak hastalık değerlendirmesi:
  - 0, 8, 16, 24. haftalar
  - Sonrasında 12 haftada bir
  - Bağımsız Denetim Kurulu tarafından değerlendirme
- 2 bağımsız radyolog ihtiyaç halinde 3'üncüsünün hakemliği ile
- Hematolog/onkolog tarafından klinik değerlendirme
- Primer sonlanım noktası:
  - Genel Yanıt Oranı (GYO)
- İkincil Sonlanım Noktası:
  - Yanıt Sürekliliği (DOR)
  - Hastalıksız-sağkalım (PFS)
  - Genel Sağkalım (GS)
  - Güvenlilik
  - Yaşam kalitesi

Tablo 1. Başlangıç özellikleri

Özellik	N=125
Erkek/Kadın, n (%)	80/45 (%64/%36)
Yaş, medyan, [aralık]	64 [33 – 87]
Hastalık tipi, n (%)	
FL	72 (%58)
SLL	28 (%22)
MZL	15 (%12)
LPL/WM	10 (%8)
LDH (>ULN), n (%)	38 (%30)
Bulky Hastalık (≥ 5 cm)	59 (%47)
Bulky Hastalık (≥ 7 cm)	33 (%26)

Tablo 2. Önceki Tedavi Maruziyetleri

Özellik	N=125
Önceki tedavilerin medyan sayısı	4
[Aralık]	[2 – 12]
Önceki Tedavi	
Rituksimab	125 (%100)
Alkilen Ajan	125 (%100)
Bendamustin	81 (%65)
Anthrasiklin	80 (%64)
Purine Analogu	42 (%33)
Kök Hücre Transplantasyonu	14 (%11)
Son tedaviden çalışmaya girinceye kadar geçen medyan süre	3.9 ay

Tablo 3. Önceki Tedavilere Dirençlilik

Rituksimab	125/125 (%100)
Alkilen Ajan	124/125 (%99)
Aşağıdaki rejimlere direnç:	
R-Alkilen Ajan	108/114 (%96)
R-Bendamustin	47/60 (%78)
R-CHOP	40/56 (%71)
R-CVP	29/36 (%81)
≥ 2 rejime direnç	99 (%79)
Son tedaviye direnç	112 (%90)

101-09 çalışması: Hastaların tedaviyi bırakma ve devam oranları

- 40 (%32) tedavide kaldı
- 85 (%68) aşağıdaki nedenler ile tedaviyi bıraktı:
  - 41 (%32) Hastalık Progresyonu
  - 25 (%20) Advers Olay
  - 8 (%6.4) Ölüm
  - 7 (%5.6) Araştırmacı İsteği (3'ü transplanta gönderildi)
  - 4 (%3.2) Hasta olurunun geri çekilmesi

Idelalisib Tedavisi	Ay
Ortanca (SD)	8.1 (5.7)
Medyan	6.6
Aralık	0.6-23.9

Analiz 25 Temmuz 2013 verilerine dayanmaktadır

Tablo 5. Genel yanıt Oranı (GYO)

Özellik	N=125
Genel Yanıt Oranı, n (%)	71 (%57)
Tam Yanıt	7 (%6)
Kısmi Yanıt	63 (%50)
Minor Yanıt[1]	1 (%1)
Stabil Hastalık	42 (%34)
Progressif Hastalık	10 (%8)
Değerlendirilemedi	2 (%2)
Yanıta kadar geçen süre, ay (N=71)	
Medyan (quarterlar arası aralık)	1.9 (1.8, 3.7)

[1]LPL/WM hastaları

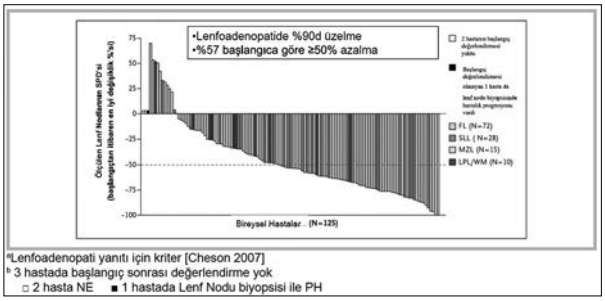

Şekil 4. Waterfall Plot Lenf Nodu Yanıtı

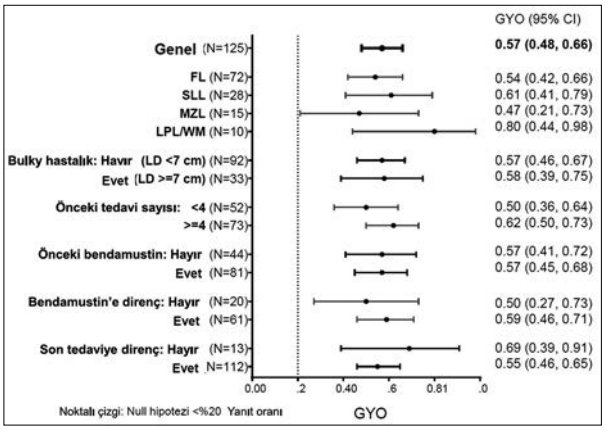

Şekil 5. GYO'nun Forest Plot Analizi

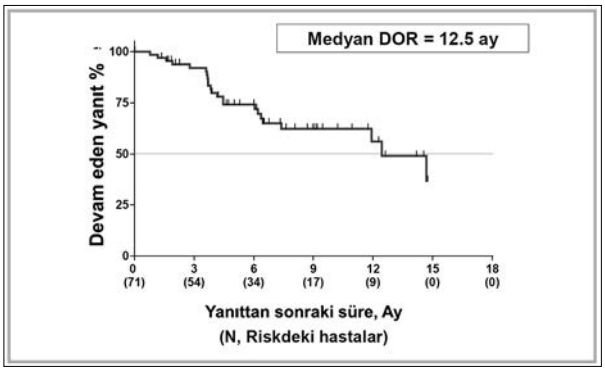

Şekil 6. Yanıt Sürekliliği (DOR)

Analiz IRC değerlendirmelerine göre TY ve KY'a ulaşan (veya WM'si olan hastalar için MY) hastaları dahil etmiştir

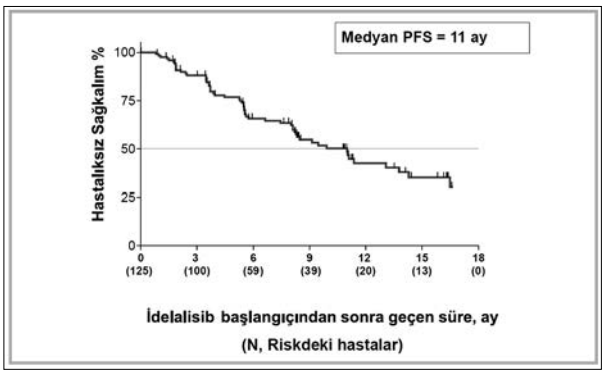

Şekil 7. Hastalıksız Sağkalım (PFS)

Tablo 6. Advers Olaylar > 10%

AO	Tüm Gradlar	Grad ≥ 3
	N, %	N, %
Diyare	54 (43%)	16 (13%)
Bitkinlik	37 (30%)	2 (2%)
Bulantı	37 (30%)	2 (2%)
Öksürük	36 (29%)	Yok
Ateş	35 (28%)	2 (2%)
Dispne	22 (18%)	4 (3%)
İştah azalması	22 (18%)	1 (1%)
Karın Ağrısı	20 (16%)	3 (2%)
Kusma	19 (15%)	3 (2%)
URI	18 (14%)	Yok
Kilo Kaybı	17 (13%)	Yok
Döküntü	16 (13%)	2 (2%)
Halsizlik	14 (11%)	3 (2%)
Gece Terlemesi	14 (11%)	Yok
Pnömoni	14 (11%)	9 (7%)

Tablo 7. Ciddi Advers Olaylar

Ciddi Advers Olay*	N, (%)
Ateş	13 (10.4%)
Pnömoni	9 (7.2%)
Diyare	9 (7.2%)
Kolit	5 (4.0%)
Dehidrasyon	4 (3.2%)
Ateş/Nötropeni	4 (3.2%)
Akut Renal Yetmezlik	3 (2.4%)
Pnömonit	3 (2.4%)

*CAO 2 hastadan fazlasında oluşuyor

Tablo 8. Hematolojik Laboratuvar Anormallikleri

Başlangıç	Tüm Gradlar	Grad ≥ 3
Düşük Nötrofil	30 (%24)	6 (%5)
Düşük Hemoglobin	64 (%51)	1 (%1)
Düşük Platelet	43 (%34)	4 (%3)

Çalışmada	Tüm Gradlar	Grad ≥ 3
Düşük Nötrofil	70 (%56)	34 (%27)
Düşük Hemoglobin	35 (%28)	2 (%2)
Düşük Platelet	32 (%26)	8 (%6)

Tablo 9. Transaminaz Yükselmesi

Transaminazlar, n (%)	Grad 1-2	Grad 3	Grad 4	Tüm Gradlar
Artan ALT veya AST	44 (%35)	13 (%10)	3 (%2)	60 (%48)

- Grad 1-2 devam eden idelalisib tedavisi ile düzeldi
- Grad ≥ 3 ilaca ara vermekle geri dönüşümlü

Tekrar denenen hastalar	(N=14, 16 ≥ Grad 3 hastasından)
Tekrarlama yok	10 (%71)
≥ Grad 3 olarak tekrarlama	4 (%29)

- İdelalisib, seçici oral PI3K-δ inhibitörü, çift dirençli iNHL hastalarında yüksek yanıt oranları gösterdi (GYO %57).
- Yanıtlar önceki tedavilerin sayısından, direnç derecesinden ve histolojik alttipinden bağımsızdı.
- Yanıt süreleri uzamıştı (medyan 12.5 ay)
- Bu hastalardaki güvenlilik profi li kabul edilebilir / yönetilebilirdi.
- İdelalisib, Rituksimab ve Alkilen Ajanlara dirençli iNHL hastalarında anlamlı hastalık kontrolü sağlayabilir.

Anahtar kelimeler: iNHL, İdelalisib, nüks ve dirençli

Abstract: 0699 P-256

PRİMER MEDİASTİNAL BÜYÜK HÜCRELİ LENFOMADA TEK MERKEZ DENEYİMİ. Ekin Kırcalı, Uğur Şahin, Erden Atilla, Mustafa Merter, Pınar Ataca, Berna Ateşağaoğlu, Gültekin Pekcan, Sinem Civriz Bozdağ, Selami Koçak Toprak, Pervin Topçuoğlu, Önder Arslan, Taner Demirer, Osman İlhan, Hamdi Akan, Meral Beksaç, Nahide Konuk, Günhan Gürman, Muhit Özcan. *Ankara Üniversitesi Tıp Fakültesi, Hematoloji Bilim Dalı, Ankara*

Giriş: Diffüz büyük B-hücreli lenfomanın nadir görülen bir alt tipi olan ve agresif özellikleri olan primer mediastinal büyük hücreli lenfoma (PMBHL) tanısıyla merkezimizde izlenmekte olan hastaların tedavi sonuçları burada verilmiştir.

Yöntem: Ocak 2006 ile Haziran 2014 tarihleri arasında PMBHL tanısı alan 12 hastanın dosyaları ve elektronik kayıtları geriye yönelik olarak taranmıştır.

Sonuçlar: Hastaların tanı anındaki ortanca yaşı 25,5 (19-61) idi. Kadın ve erkek hastaların dağılımı eşitti. Hastaların %91,7'sinde (n=11) evre I veya II hastalık mevcuttu. Sadece perikard ve plevra tutulumu olan bir hastada evre IV hastalık izlendi. ECOG performans skoru hastaların %66,7'sinde (n=8) 3'ün altında; IPI skoru da hastaların %66,7'sinde (n=8) 3'ün altındaydı. Hastaların %91,7'sinde (n=11) hacimli (bulky) hastalık (kitle boyutu >=10 cm) bulunmaktaydı. Hastaların hepsine R-CHOP protokolü uygulandı. Sadece 2 hastaya (%) 4 kür tedavi verilirken hastaların geri kalan kısmı 6 kür tedavi aldı. Tüm hastalar tedavileri süresince uygun aralıklarla PET ile rezidü hastalık açısından değerlendirildi. Hastaların sadece %33,3'üne (n=4) radyoterapi (RT) uygulandı. Ortanca 22,7 ay (3,9-103,5) takip süresi içinde 1 hastada hastalık nüksü izlendi. Hiçbir hastada mortalite görülmedi. Nüks eden tek hastada, 4 kür R-CHOP aldıktan ve tanıdan 18 ay sonra böbrekte nüks izlendi. Bu hastada nüks sonrası 2 kür R-ICE, otolog kök hücre nakli ve RT ile tam remisyon sağlandı. Yeterli miktarda olay olmaması sebebiyle sağkalım analizi yapılamadı.

Yorum: PMBHL genç yaşta görülen ve genellikle hacimli hastalık varlığıyla ortaya çıkmakla birlikte iyi prognostik özelliklere sahip nadir görülen agresif bir lenfomadır. Literatürde hastalığın agresif özellikleri nedeniyle tedavide CHOP'tan daha yoğun ve ağır protokollerin kullanılmasının uygun olabileceği, tedaviye rituksimab eklenmesinin ve seçilmiş olgularda RT'nin prognozu olumlu etkilediği bildirilmektedir. Çalışmanın göreceli olarak kısa takip süresi ve hasta sayısının az olmasına rağmen bu hastalarda R-CHOP ile yeterli süre (6 kür) tedavinin, PET desteği kullanılarak seçilmiş hastalarda RT'nin de tedaviye eklenmesi ile oldukça iyi bir prognoz sağladığı düşünülmektedir.

Anahtar kelimeler: primer mediastinal büyük hücreli lenfoma

Abstract: 0362 P-257

MONOKLONAL GAMAPATİ İLİŞKİLİ C1 ESTERAZ İNHİBİTÖR EKSİKLİĞİ: NON-HODGKİN LENFOMADA ALIŞILMIŞ DIŞI BAŞVURU NEDENİ OLARAK ANJİOÖDEM. Orhan Kemal Yücel, Ozan Salim, Ramazan Erdem, Utku Iltar, Levent Ündar. *Akdeniz Üniversitesi Tıp Fakültesi, İç Hastalıkları Anabilim Dalı, Hematoloji Bilim Dalı, Antalya*

Giriş: Kalıtsal C1 esteraz inhibitör eksikliğinin görülme sıklığı 50.000 kişide 1 olarak bildirilmektedir. Kazanılmış C1 esteraz inhibitör eksikliğine bağlı anjiyoödem ise son derece az rastlanan klinik bir antitedir. Literatürde yaklaşık 100 olgu bildirilmiştir. Bu durum genellikle monoklonal gamapati ile ilişkilidir. Kazanılmış C1 esteraz inhibitör eksikliğine bağlı anjioödem tablosu ile başvuran CD 20 pozitif NHL tanısı alan bir olguyu bildiriyoruz.

Olgu: Nisan 2014 de öncesinde'sağlıklı'olduğu bilinen 66 yaşında kadın hasta allerji ve immunoloji polikliniğine 5 aydır süregelen ve giderek belirginleşen anazarka tarzında ödem ile başvurdu. Fizik muayenede tüm vücutta yaygın ödem ile birlikte özellikle yüzde ve bilateral periorbital bölgede belirgin ödem izlendi. Ayrıca göğüs ön üst yarısında yaygın eritem ve her iki memede portakal kabuğu görünümü izlendi. Periferik lenfadenomegali ve organomegali saptanmadı. Tam kan sayımında (hb: 11.4 g/dl; lökosit: 3450/mm^3; nötrofil: 1150/mm^3; lenfosit: 1820/mm^3; trombosit: 169000/mm^3) ve periferik yaymada tanısal bulgu saptanmadı. Akut faz reaktanları ve biyokimyasal tetkikler normal sınırlardaydı.

IgM:730 (40-230 mg/dl), IgA: 61.4 (70-400 mg/dl), IgG: 1090 (700-1600 mg/dl) olarak ölçüldü. IgM yüksekliği nedeni ile hematoloji görüşü istenen olguda serum immunfikasyon elektroforezinde İg M Lambda monoklonal gamapati saptandı. Kompleman protein düzeyleri ve C1 esteraz inhibitör düzeyi düşük saptandı (C3: 57.6(90-180 mg/dl), C4: 5.9(10 - 40 mg/dl) C1 esteraz inhibitor: 0.166(0.210-0.390 g/L). Monoklonal gamapati ilişkili kazanılmış C1 esteraz inhibitör eksikliği nedeni ile lenfoproliferatif hastalık ve plazma hücre hastalığı araştırıldı.Ggörüntülemelerinde bilateral plevral efüzyon ve en büyüğü 13 mm olan multiple lenf nodları dışında patolojik bulgu izlenmedi. Kemik iliği aspirasyonu ve biyopsisi CD 20 pozitif düşük dereceli non Hodgkin lenfoma olarak raporlandı. Monoklonal gamapati ilişkili kazanılmış C1 esteraz eksikliğine bağlı anjiyoödem kliniği olan NHL tanılı hastaya tedavi amaçlı plazma değişimi (1/1 volüm, 40 ml/kg, taze donmuş plazma ile) başlandı. Ödem tablosu gerileyen hastaya siklofosfamid+ metil prednisolon kemoterapi protokolü uygulandı. Bu süreçte 13 kg yitimi ile yakınmaları öncesindeki normal vucüt ağırlığına ulaşıldı. Rituximab onayı alındıktan sonra toplamda 5 siklus R-CVP uygulanan hasta halen asemptomatik takip edilmektedir.

Şekil 1. anjionörotik ödem

Şekil 2. tedavi sonrası ödem izlenmiyor

Tartışma: Monoklonal gammopati-ilişkili ya da birlikte olan sendromlar erişkin-edinsel Fanconi sendromu, skleromiksödem, monoklonal gammopati-ilişkili polinöropati, POEMS sendromu, soğuk aglutinin hastalığı, Tip I ve II monoklonal kriyoglobulinemi, sistemik kapiller sızdırma sendromu ve olgumuzda olduğu gibi edinsel C1 esteraz-inhibitör eksikliği (anjioödem) olarak sıralanabilir. Açıklanamayan kazanılmış anjionörotik ödem olgularında monoklonal band varlığı araştırılmalıdır.

Anahtar kelimeler: C1 esteraz inhibitör eksikliği, lenfoma, anjioödem

Abstract: 0196 P-258

PRİMER MEDİASTİNAL B HÜCRELİ LENFOMA TEDAVİSİNDE DA-R-EPOCH TEDAVİSİ. Güven Yılmaz[1], Emine Gültürk[1], Savaş Volkan Kişioğlu[2], Mustafa Erdoğan[2], Sinan Kazan[2], Tayfur Toptaş[3], Ozan Ekim[2].
[1]T.C. Sağlık Bakanlığı Kartal Dr. Lütfi Kırdar Eğitim ve Araştırma Hastanesi, Hematoloji Kliniği, İstanbul, [2]T.C. Sağlık Bakanlığı Kartal Dr. Lütfi Kırdar Eğitim ve Araştırma Hastanesi, İç Hastalıkları Kliniği, İstanbul, [3]T.C.Sağlık Bakanlığı Marmara Üniversitesi, Pendik Eğitim ve Araştırma Hastanesi, Hematoloji Bilim Dalı, İstanbul

Primer Mediastinal B Hücreli Lenfoma(PMBCL),Diffüz Büyük B Hücreli Lenfomanın ayrı bir alt tipidir.Hastalar genellikle genç kadınlardır ve büyük mediastinal kitleler başvururlar(1). Günümüzde standart bir tedavisi yoktur (1-2). Tek başına immunokemoterapi veya yalnızca RT yeterli değildir. Bu nedenle KT+RT uygulamaları halen yaygın olarak kullanılmaktadır. Bu tedavi şekli ile 5 yıllık sağkalım oranları %80-90 civarındadır. DA-R-EPOCH tedavisi ile hastalarda %90'ların üzerinde 5 yıllık sağkalım sağlanmakta ve RT ile konsolidasyon gerekmemektedir. Böylelikle hem RT tedavisi relaps hastalıkta kullanılabilmekte, hem de RT'nin yan etkilerinden hastalar korunmaktadır.

Biz burada DA-R-EPOCH ile tedavi ettiğimiz 6 hastanın sonuçlarını paylaştık.

Temmuz 2013-Haziran 2014 arasında merkezimizde tedavi almış olan 6 hastamızı değerlendirdik. Hastalarımızın ortalama yaşı 36(21-54), tamamı kadınlardan oluşmaktaydı. Bütün hastalarımızın tanıları hastanemiz patoloji bölümü tarafından konulmuştu. 5 hastamızın ilk tanısı tarafımızca konuldu. Bir hastamızda ise 1 yıl önce Malign Mezenkimal tm tanısı ile KT ve RT almıştı.Relaps olarak görülen hastanın yapılan biopsilerinde (1 yıl önceki ve yeni alınan bx) PMBCL tanısı konuldu ve ilk tanının yanlış tanı olduğu anlaşıldı. Tüm hastalarımıza başlangıçta kemik iliği bx(KİBx), PET-CT incelemesi ve Ekokardiografi yapıldı. Ayrıca 5 hastamıza fertilizasyon hakkında bilgilendirme yapıldı. Tedavileri hastanemiz de yatırılarak (5 gün) verildi. Her tedavi sonrasında fizik muayene(FM) yapılarak özellikle nöropati varlığı incelendi. 6 hastamızın 3 tanesinde grad 1-2 PN saptandı ve bu hastalarımızda doz eskalasyonu yapılırken Vinkristine dozlarında artma yapılmadı. Tüm hastalarımıza +7-14 günler arasında siprofloksasin 2x500 mg oral, flukanazol 1x100 mg, Bactrim fort tb haftada 2 gün 2x1 ve Fılgrastim +5-12 günler arasında uygulandı. 5 hastamızda nötropeni görülmedi ve enfeksiyon yaşanmadı.Ancak bir hastamızda (daha önce mezenkimal tm nedeni ile KT-RT alan) grad 3 nötropeni oluştu ve bir kez de febril nötropeni(FN) nedeni ile yatırıldı. Bu hastamızda diğer kürlerde filgrastim alma süresi uzatıldı ve tekrar FN oluşmadı. Bir hastamız 4 kür sonrasında tam yanıt elde edilmesine rağmen fertilizasyon isteği nedeni ile KT devam edilmedi ve RT uygulandı. 2 vakamızın 1. yıl kontrollerinde tam yanıtın devam ettiği görüldü. Diğer hastalarımızın takip ve tedavileri devam etmektedir. (Tablo 1)

DA-R-EPOCH tedavisi PMBCL tedavisinde etkili ve güvenli bir tedavidir. Günümüzde PMBCL tedavisinde R-CHOP+RT, R-MACOPP-B+RT gibi tedaviler uygulanmaktadır. Mevcut tedavilerle KT'ninolumsuz yan etkilerinin yanına RT tedaviside eklenmektedir. Ancak DA-R-EPOCH tedavisi ile bu olumsuz yan etkilerden herhangi bir etkinlik kaybı olmadan korunulabilmektedir. Ancak bu tedavinin henüz 10-20 yıl gibi uzun dönem sonuçları mevcut değildir. Ancak 5 yıllık sonuçları ve yan etki profili dikkate alındığında DA-R-EPOCH tedavisi PMBCL tedavisinde etkili ve güvenli bir tedavidir.

Anahtar kelimeler: DA-R-EPOCH, Etkinlik, Yan etki

Tablo 1. Hastaların genel izlem tablosu

Vakalar	Yaş/ Cins	4 Kür Sonrası Yanıt Pet-Ct İle)	6 Kür Sonrası Yanıt	Nöropati Grad 1-2	Nöropati Grad 3-4	Nötropeni Grad 3-4	Trombositopeni Grad 3-4	Anemi (Tüm Gradler	Rt Alma
1	36/K	CR	*	+	yok	yok	yok	yok	+/*
2	28/K	CR	CR	+	yok	yok	yok	yok	yok
3	21/K	CR	CR	yok	yok	yok	yok	yok	yok
4	54/K	CR	CR	yok	yok	yok	yok	yok	yok
5	38/K	CR	CR	+	yok	yok	yok	yok	yok
6	35/K	YOK	YOK	yok	yok	yok	+/**	+/**	+/**

*(hasta fertilizasyon nedeni ile KT devamı istemedi) **(hasta 1 yıl önce malign mezenkimal Tm nedenli KT+RT almış.Yeniden patolojik inceleme ile tanısı kondu) ***Hasta 4 kürünü yeni aldığı için yanıt durumu yok Tüm nöropatiler grad 1 idi ve tamamen düzeldi.

Abstract: 0625 P-259

DİRENÇLİ HODGKİN LENFOMALI HASTADA MTOR İNHİBİTÖRÜ SİROLİMUS VE HİSTON DEASETİLAZ (HDAC) İNHİBİTÖRÜ VORİNOSTAT AKTİVİTESİ.

Pervin Topçuoğlu, Mehmet Özen, Mehmet Gündüz, Sinem Civriz Bozdağ, Selami Koçak Toprak. *Ankara Üniversitesi Tıp Fakültesi Hematoloji Bölümü*

Biz bu olgu sunusunda dirençli HL'lı bir hastamızda mTOR inhibitörü sirolimus ve Histon Deasetilaz (HDAC) İnhibitörü Vorinostat kullanımının etkisini bildirmekteyiz.

Olgu: 30 yaşında erkek hasta, Eylül 2007 tarihinde başka merkezde evre IVB nodüler sklerozan hodgkin lenfoma tanısı nedeni ile 8 kür ABVD tedavisi almıştır. Tedaviye tam yanıt veren hastaya Ağustos 2009 da nüks nedeni ile 4 kür DHAP ile kurtarma, ardından yaşadığı yer olan Hollanda'da otolog hematopoetik kök destekli yüksek doz tedavi yapılmıştır. Nakil sonrası iliak kemikte tutulum bölgelerine bölgesel radyoterapi verilmiştir. Ancak hastalığı ilerlediği için ile kurtarma tedavisi olarak 4 kür gemsitabin-deksametazon ardından da indirgenmiş yoğunlukta hazırlık rejimi ile merkezimizde 01 Ağustos 2011 tarihinde HLA tam uyuşumlu kardeşinden allojeneik hematopoetik kök hücre nakli yapılmıştır. Nakil sonrası tama yakın yanıt elde edilmiştir. Nakil sonrası pelvik kemiklerde lokal tutulumları devam ettiği için pelvik bölgeye radyoterapi verilmiştir. Sonrasında kronik yaygın graft versus host hastalığı (GvHH) ve ayrıca hastada pulmoner emboli gelişmiştir. Kronik GvHH için immunsupresif tedavi altındayken hastanın esas hastalığı yeniden nüks etmiştir. Hastaya toplam 16 siklus brentixumab (Adcetris) verildi. Bu tedavi ile önceleri hastalığı kontrol altına alınmış ancak sonrasında kısa sürede ilerleme saptanmıştır. Sonuçta lenfomanın ilerlemesi ve eşlik eden morbid durumları nedeni ile hastaya endikasyon dışı onayı ile mTOR inhibitörü sirolimus (başlangıç dozu 4 mg/gün dozu kan düzeyine göre ayarlanarak 1mg/gün ile devam etmektedir)ve HDAC inhibitörü Vorinostat 300 mg/gün oral tedavi verilmiştir. Hasta bu tedavinin şu anda 50. gününde olup, B semptomları düzelmiş ve fizik incelemede periferik lenfadenopatileri tamamen kaybolmuştur. İlaca bağlı ciddi hematolojik ve diğer toksisiteler gözlenmemiştir. Radyolojik görüntüleme ise 2.ayın sonunda yapılacaktır.

Tartışma: Ön klinik çalışmalar HDAC ve mTOR inhibitörlerinin birlikte kullanımının HL'da antineoplastik aktivite etkisi olabileceği gösterilmektedir. Faz I çalışmada da dirençli 28 HL'lı hastalarda güvenli kullanımı bildirilmektedir (J Clin Oncol 32:5s, 2014). Bu hastaların pek çoğu öncesinde otolog veya allojeneik transplantasyona dirençli olup, toplam yanıt oranı %57 dir. Sonuçta daha önce ağır tedaviler almasına rağmen dirençli HL olgumuzda eşlik eden morbid durumları nedeni ile mTOR inhibitörü sirolimus ve HDAC inhibitörü Vorinostat'ın güvenli kullanılabildiği ve kısa sürede etkin olduğu görülmüştür. Hastanın takiplerde yanıtının devam edip-etmediği kongre döneminde ayrıntılı olarak bildirilecektir.

Anahtar kelimeler: Hodgkin Lenfoma, HDAC inhibitörü, mTOR inhibitörü

Abstract: 0454 P-260

RELAPS PRİMER HEPATOSPLENİK CD5 POZİTİF DİFFÜZ BÜYÜK B HÜCRELİ LENFOMA OLGUSU.

Aysun Halaçoğlu[1], Sema Karakuş[1], Ebru Koca[1], Deniz Arıca[1], Arzu Sağlam Ayhan[2], Ayşegül Üner[2]. [1]*Başkent Üniversitesi Tıp Fakültesi, Hematoloji Bilim Dalı, Ankara,* [2]*Hacettepe Üniversitesi Tıp Fakültesi, Patoloji Anabilim Dalı, Ankara*

Giriş: Primer CD5+ diffüz büyük B hücreli lenfoma (DBBHL) oldukça nadir görülür ve DBBHL'ların yaklaşık olarak %10'unu oluşturur. CD5+ DBBHL klinik ve patolojik bazı özellikleri bakımından diğer DBBHL'lardan farklıdır. Kadın cinsiyet, ileri yaş, sıklıkla kemik iliği tutulumu olması, ileri evre ve yüksek uluslararası prognostik indeks (IPI) varlığı gibi özellikler taşır. Agressif gidişli bir lenfoma alt tipi olan CD5+ DBBHL'da primer olarak karaciğer ve dalak tutulumu vardır. Morfolojik olarak dalakta intravasküler ve intrasinuzoidal tutulum paterni gösterilmiştir ancak klinikopatolojik özellikleri tam olarak aydınlatılamamıştır. CD5+ DBBHL'da rituksimab içeren konvansiyonel tedavilere yanıt kötüdür. Biz nadir görülen primer hepatosplenik CD5+ DBBHL tanılı bir olgu sunacağız.

Olgu: 53 yaşında, erkek hasta halsizlik, gece terlemesi, karında şişlik, karın ağrısı şikayetleri ile başvurdu. Öyküsünde hipertansiyon ve hepatit B taşıyıcılığı mevcuttu. Fizik muayenesinde dalak kot altında 7 cm, karaciğer 4 cm ele geldi, periferde lenfadenopati saptanmadı. Ultrasonografi ve tomografi değerlendirmelerinde karaciğer 20 cm, dalak 23 cm saptandı. Başka herhangi bir yerde lenfadenopatisi yoktu. Tam kan sayımında hemoglobin 11 gr/dl, lökosit 2700/µL, nötrofil: 1200/µL, trombosit: 90 bin/µL saptandı. Karaciğer enzimlerinden LDH 365 U/L (125-243), GGT:202 U/L (8-64) idi, AST, ALT, bilurubin değerleri ile böbrek fonksiyon testleri normaldi. Hasta yapılan splenektomi ve karaciğer tru-cut biyopsisi sonucu evre IV primer hepatosplenik CD5+ DBBHL tanısı aldı. Hastanın kemik iliği ve periferik kan tutulumu mevcuttu. IPI: 2 (yüksek-orta) saptandı. Hastaya lamuvidin 100 mg 1x1 proflaksisi sonrasında verilen 4 kür R-CHOP (rituksimab, siklofosfomid, adriyamisin, vinkristin, prednizolon) tedavisi sonrasında yapılan değerlendirmelerde karaciğer boyutları normal sınırlara geriledi ve yeni lezyonu saptanmadı. Hastanın tedavisi 8 kür R-CHOP şeklinde tamamlandı. Tedavi bitiminden 1 ay sonra karın ön duvarında yaklaşık 2x2 cm'lik ve sol aksiler 2x2'cmlik lezyon saptanan hastanın, PET CT'sinde karın ön duvarında ve sol aksiller bölgede artmış FDG tutulumu saptandı. Karın ön duvarından yapılan eksizyonel biyopsi sonucu CD5+ DBBHL tutulumu olarak saptandı.

Hastaya relaps CD5+ DBBHL tanısı ile verilen 2 kür R-ICE (rituksimab, etoposit, karboplatin, ifosfamid) tedavisi bitiminde sol aksiller LAP boyutunda artış olması üzerine yapılan LAP eksizyonu CD5 pozitif DBBHL hepatosplenik varyant şeklinde sonuçlandı. Gemsitabin ve rituksimab tedavisi verildi ve hasta kemoterapiye dirençli kabul edilerek allojeneik kök hücre nakli planlandı

Tartışma: Literatür incelendiğinde 8 primer hepatosplenik CD5+ DBBHL olgusuna rastlandı. Hastaların ortalama tanı yaşı 71 (64-81) di. Tedavi verilen olguların 5'ine CHOP, 1'ine R-CHOP tedavisi verildiği görüldü. Hastamıza yaş ve performans durumu itibariyle daha önce tanımlanan olgulardan farklı olarak allojeneik kök hücre nakli yapılması planlandı.

Anahtar kelimeler: Hepatosplenik lenfoma

Abstract: 0269 P-261

YENİ TANI ALMIŞ BÜYÜK B-HÜCRELİ LENFOMANIN (DLBCL) NON-GERMİNAL MERKEZLİ B-HÜCRELİ ALT TİPİNDEKİ HASTALARDA R-CHOP İLE İBRUTİNİB KOMBİNASYON TEDAVİSİNİN ARAŞTIRILDIĞI RANDOMİZE, ÇİFT-KÖR, PLASEBO-KONTROLLÜ FAZ 3 ÇALIŞMA.

Fatih Demirkan[1], Anas Younes[2], Pier Luigi Zinzani[3], Laurie H. Sehn[4], Peter W. M. Johnson[5], Randy D. Gascoyne[6], Tahamtan Ahmadi[7], Kevin M. Bellew[8], Jessica Vermeulen[9], Bert Bruyninckx[10], Sen Hong Zhuang[7], Steven Sun[7], Louis M. Staudt[11], Wyndham H. Wilson[11]. *[1]Dokuz Eylül Üniversitesi, Hematoloji Bilim Dalı, İzmir, [2]Memorial Sloan-Kettering Cancer Center, New York, USA, [3]Institute of Hematology and Medical Oncology, University of Bologna, Italy, [4]Division of Medical Oncology, British Columbia Cancer Agency and University of British Columbia, Vancouver, Canada, [5]Cancer Research UK Centre, University of Southampton, UK, [6]Department of Pathology, British Columbia Cancer Agency and University of British Columbia, Vancouver, BC, Canada, [7]Janssen Research & Development, LLC, Raritan, NJ, USA, [8]Janssen Research & Development, LLC, Spring House, PA, USA, [9]Janssen Research & Development, LLC, Leiden, The Netherlands, [10]Janssen Research & Development, LLC, Beerse, Belgium, [11]Center for Cancer Research, National Cancer Institute, Bethesda, MD, USA*

Amaç: DLBCL tedavisinde ilk sıradaki standart rejim, hastaların %76'sında tam yanıt (CR) ile sonuçlanan ve 10-yıllık genel sağkalım (OS) oranı %44 olan R-CHOP tedavisidir. DLBCL, immünohistokimya (IHC) ile 2 alt grupta sınıflandırılabilir: germinal merkezli B-hücresi-benzeri (GCB) ya da non-GCB (aktive olmuş B-hücre-benzerleri ve bazı ara moleküler alt tipler dahil). Prognozun, NF-κB yolağı aktivasyonu ve kronik aktif B-hücre reseptörü (BCR) sinyali ile ilişkili olan non-GCB DLBCL alt tipi için daha kötü olduğu öne sürülmektedir. İbrutinib, Bruton tirozin kinaza kovalent bağ ile bağlanarak BCR sinyal iletimini inhibe eder. Nüks etmiş dirençli DLBCL hastalarıyla yürütülen bir faz 2 monoterapi çalışması, non-GCB alt grubunda %41'lik bir genel yanıt oranı (ORR) ortaya koymuştur (ASH 2012). İbrutinib ile R-CHOP'un kombine edildiği bir faz 1 çalışması, DLBCL hastalarında %100'lük bir ORR oranı ve üstün bir güvenlilik profili ortaya koymuştur (ASH 2013); bu sonuç, ibrutinibin R-CHOP ile güvenle kombine edilebileceğini göstermektedir. Bu abstrakt, ClinicalTrials.gov sitesinde NCT01855750 koduyla kayıtlı olan ve non-GCB DLBCL hastalarında ibrutinib ve R-CHOP kombinasyonu ile tek başına R-CHOP tedavisinin etkinliğini araştırmak amacıyla tasarlanmış, devam etmekte olan bir faz 3 çalışmasını açıklamaktadır.

Yöntem: PCI32765DBL3001 kodlu PHOENIX çalıması, yeni tanı almış non-GCB DLBCL hastalarının tedavisinde ibrutinib ile R-CHOP kombinasyonu ve tek başına R-CHOP tedavisini araştıran randomize, plasebo-kontrollü, çift-kör bir faz 3 çalışmasıdır. Çalışmaya 800 hasta (her bir kola ≈400 hasta) alınması hedeflenmektedir. Tüm hastalar 6 veya 8 siklus boyunca (yerel uygulamaya göre), günde 560 mg ibrutinib veya plasebo olmak üzere standart dozlarda R-CHOP tedavisi alacaktır. Birincil amaç, R-CHOP tedavisine ibrutinib eklemenin olaysız sağkalım süresini uzatıp uzatmayacağını değerlendirmektir. İkincil hedefler progresyonsuz sağkalım, genel sağkalım, genel yanıt oranı (CR + PR), CR oranı ve güvenliliği içermektedir. Çalışmaya, DLBCL'nin non-GCB alt grubunda olduğu merkezi IHC (Hans algoritması) ile belirlenen, daha önce tedavi almamış yetişkin hastalar alınacaktır. Başlıca dışlama kriterleri merkezi sinir sistemi tutulumu veya primer mediastinal lenfoma, DLBCL dışındaki herhangi bir malignite tanısı veya tedavisi, veya yavaş seyirli lenfoma öyküsü. Dünya genelinde yaklaşık 230 çalışma merkezi hasta alacaktır. Hasta alımı 2013 yılının dördüncü çeyreğinde başlamıştır.

Anahtar kelimeler: DLBCL, ibrutinib, sağkalım

Abstract: 0209 P-262

BİLATERAL PULMONER EFÜZYONLA SEYREDEN RİTUKSİMAB İLE İLİŞKİLİ PULMONER KRİPTOKOKKOZİS.

Meltem Aylı[1], Semra Tunçbilek[2], Haldun Umudum[3], Meral Gülhan[4], Kaan Ataç[5], Özlem Beyler Kılıç[1]. *[1]Ufuk Üniversitesi Tıp Fakültesi, Hematoloji Bilim Dalı, Ankara, [2]Ufuk Üniversitesi Tıp Fakültesi, Enfeksiyon hastalıkları ve mikrobiyoloji Anabilim Dalı, Ankara, [3]Ufuk Üniversitesi Tıp Fakültesi, Patoloji Anabilim Dalı, Ankara, [4]Ufuk Üniversitesi Tıp Fakültesi, Göğüs Hastalıkları Anabilim Dalı, Ankara, [5]Ufuk Üniversitesi Tıp Fakültesi, Radyoloji Anabilim Dalı, Ankara*

Giriş: Cryptococcus neoformans özellikle hücresel immün yetmezliği olan hastalarda meningoensefalit ve akciğer enfeksiyonları başta olmak üzere değişik klinik tablolar oluşturabilen firsatçı bir mantar enfeksiyonudur. Literatürde şimdiye dek Rituksimab kullanılan tek bir lenfoma hastasında kriptokokal menenjit bildirilmiştir. Biz burada remisyonda follüküler lenfoma tanısı ile idame rituksimab tedavisi alan bir hastada gelişen bir pulmoner kriptokokkozis olgusunu irdeledik.

Olgu: Evre 4 Follüküler Lenfoma tanısı ile 6 kür R-CHOP kemoterapisi sonucu remisyona giren 58 yaşındaki erkek hasta Rituksimab idame tedavisinin 2. dozundan 1 ay sonra yüksek ateş, ağız içinde yaygın mukozit ve nefes darlığı ile başvurdu. Fizik muayenesinde genel durum bozukluğu, her iki akciger bazallerinde solunum sesleri alınmayan hastanın tetkiklerinde nötropeni, hipoksi ve hiperkapni, pansitopeni,akciğer grafisinde bilateral plevral mayi, toraks tomografisinde multiple subplevral nodüller, bilateral masif plevral efüzyon ve konsolidasyon alanları saptandı. Torasentez ile alınan eksuda vasfındaki plevral mayiden yapılan hücre bloğunda papanicolaou ve müsikarmin boyamaları ile 5-20 mikron çapında multiple kriptokoklar görüldü ve lateks aglutinasyonu ile kriptokok antijeni saptandı. Bilateral pnömocan ile 1 hafta boyunca plevral mayi drenajı yapılarak hastaya lipozomal amfotericin B ile yüksek doz oral flukanazol tedavisi başlandı. Tedavinin 20. gününden sonra ve mukozitte düzelme ile hasta oral beslenebilmeye başladı. 30. günde akciğer grafisi normale döndü. amfotericin B kesildi. Tek ajan flukanazol ile halen tedaviye ediliyor.

Tartışma: Cryptococcus neoformans sıklıkla hücresel immün yetmezlikli, özellikle CD4+ lenfosit eksikliği olan hastalarda önemli derecede morbidite ve mortalite kaynağı olmaktadır. Rituksimab kullanan 356 olguluk bir seride İnfeksiyon oranı %30 olarak saptanmış bu infeksiyonların dağılımı: Bakteriyal infeksiyonlar: %19,Viral infeksiyonlar: %10, Fungal infeksiyon: %1 olarak bildirilmiştir. Çok az olan mantar enfeksiyonları içinde kriptokok için bir değer bildirilmemiştir Rituksimaba bağlı artmış infeksiyon sıklığı T hücreleri (CD3, CD4 ve CD8) ile ilişkisiz,B cell deplesyonu ve Ig M, G düzey düşüklüğü ile ilişkili bulunmuştur. Rituksimab ile Grade 3/4 nötropeni: %4.2 olguda ortaya

çıkmakta ve ortalama 11 gün sürmektedir.Geç başlayan nötropeni insidansı ise 130 olguluk bir seride %8 olarak bildirilmiştir.). Bu veriler ışığında Rituksimab ile oluşan uzamış geç nötropeni sürelerinin kriptokok enfeksiyonları için risk oluşturduğu düşünülebilir. Ritüksimabın hızla artan kullanım endikasyonları ile bu ve benzeri komplikasyonların da görülme sıklığı artacaktır. Bu nedenle Rituksimab verilen hastalarda nötropeni sürelerinin ve özellikle geç nötropeni dönemlerinin gözden kaçırılmaması ve kriptokok riskinin göz ardı edilmemesi gereklidir.

Anahtar kelimeler: Rituksimab, Pulmoner Kriptokok

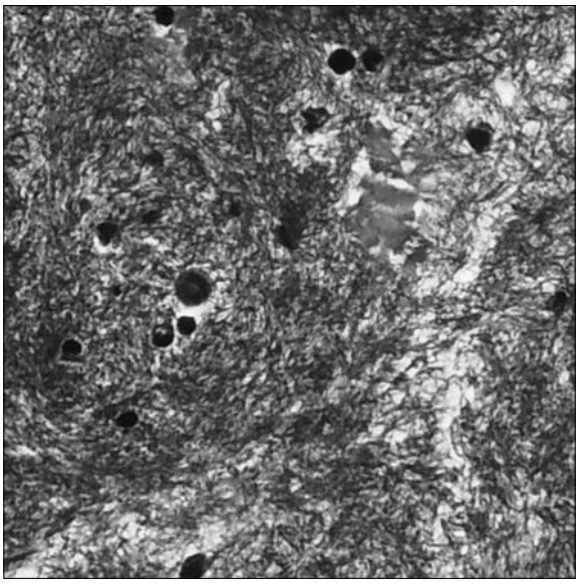

Şekil 1. Plevral efüzyonda müsikarmin ile boyanmış kriptokoklar

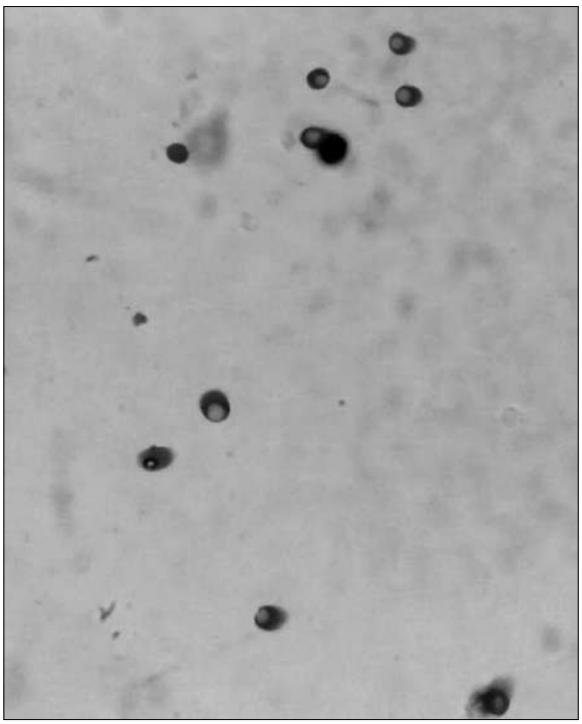

Şekil 2. Plevral efüzyonda papanikolou ile boyanmış kriptokoklar

Toraks BT

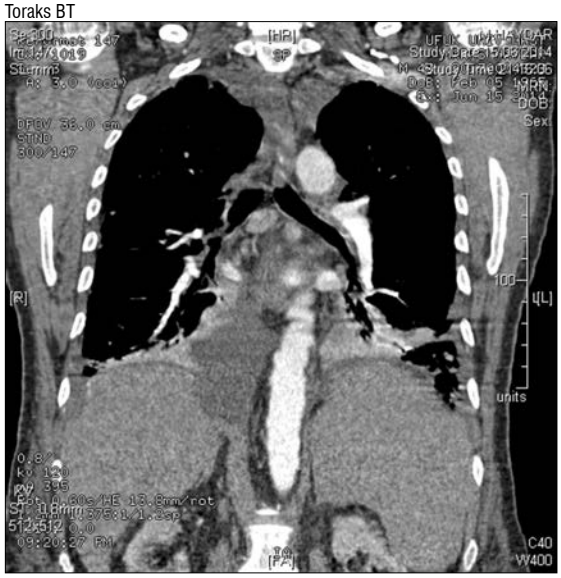

Şekil 3. Bilateral pulmoner efüzyon ve supplevral nodüller

Abstract: 0343 P-263

PERİKARDİYAL, PLEVRAL VE PERİTONEAL TUTULUM SAPTANAN İLK PRİMER GASTRİK MANTLE HÜCRELİ LENFOMA OLGUSU. Muzaffer Keklik[1], Afra Yıldırım[2], Fahir Öztürk[3], İbrahim İleri[3], Mustafa Çetin[1], Bülent Eser[1]. *[1]Erciyes Üniversitesi, Hematoloji, Kayseri, [2]Erciyes Üniversitesi, Radyoloji, Kayseri, [3]Erciyes Üniversitesi, İçHastalıkları, Kayseri*

Giriş ve Amaç: Primer gastrik mantle hücreli lenfoma (MHL) nadir bir gastrointestinal tümör türüdür. Peritoneal karsinomatozis eşliğinde malin asit sık görülürken, MHL ve asit birlikteliği nadirdir. Aynı zamanda, lenfomalara eşlik eden perikard ve plevra tutulumuna da az rastlanır. Bu çalışmada; perikardiyal, plevral ve peritoneal tutulum saptanan bir primer gastrik MHL olgusunu, literatürde bildirilmemiş olması sebebiyle sunduk.

Olgu: 55 yaşında kadın hasta, son 3 aydır mevcut olan karında şişkinlik, nefes darlığı ve dispepsi şikayeti gastroenteroloji bölümüne başvurdu. Fizik muayenede akciğerde solunum sesleri azalmış, karında asit mevcuttu. Tetkikler sonucunda anemi (hemoglobin 10,5 g/dl), sedimentasyon yüksekliği (42 mm/h) tespit edildi. Toraks BT'de, perikardiyal ve bilateral plevral effüzyon saptandı. Abdominal BT'de asit ve peritoneal kalınlaşma vardı. Asit sıvısının beyaz küre sayısı 111,800/ml ve eritrosit sayısı 105,000/ml olup eksuda vasfında idi: asit sıvısı total protein 3.4 g/dl (serum 5.5 g/dl), glukoz 41 mg/dl (serum 70 mg/dl), LDH 730 U/l (serum 1126 U/l), trigliserid 36 mg/dl (serum 185 mg/dl) ve albumin 2.3 g/dl (serum 3.0 g/dl). Flow sitometride; CD5, CD19, CD20, CD22 ve FMC7 pozitif iken, CD23 negatif idi. Plevral sıvı tetkikinde de beyaz küre 56.75 /ml ve eritrosit 87,000/ml olup eksudatifti: plevral sıvı total protein 3.0 g/dl (serum 5.4 g/dl), glukoz 45 mg/dl (serum 80 mg/dl), LDH 980 U/l (serum 1350 U/l) ve albumin 1.9 g/dl (serum 2.8 g/dl). Flow sitometrik analiz de asit ile benzer idi. Bakteriyel ve mikobakteriyel kültürler negatif olan sıvıların sitolojik tetkiki neoplastik lenfoid hücrelerin varlığını gösterdi. Gastroskopide; mide korpusunda büyük ülsere lezyon saptanarak biyopsi alındı. Sonuç gastrik MHL olarak geldi. FISH tetkikinde

t(11;14) translokasyonu saptandı. Hematoloji bölümüne devralınan hastada kemik iliği tutulumu tespit edilmedi. Hastaya yüksek MIPI skorlu evre IIIE MHL tanısı ile R-CHOP kemoterapisi başlandı. Fakat 3.seansta MHL progresyonu nedeniyle olgu kaybedildi.

Tartışma: Primer gastrointestinal MHL nadir görülür ve çok nadir mideyi tutar. Serozal effüzyon gelişmesi de toplam sağkalımı etkileyen önemli faktörlerdendir. Literatürde başlangıç klinik belirtisi olarak bu şekilde üçlü serozal tutulum olan primer gastrik MHL olgusuna rastlamadık. MHL tedavisi maalesef tatminkar değildir ve standart protokoller henüz yaygınlaşmamıştır. Bu nedenle tedavi yanıtsızlığının giderilmesi için ileri çalışmalara gereksinim vardır.

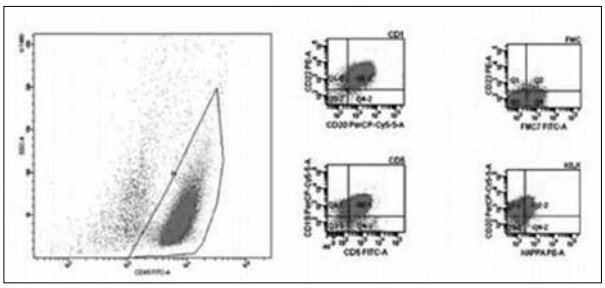

Şekil 1. flow cytometry

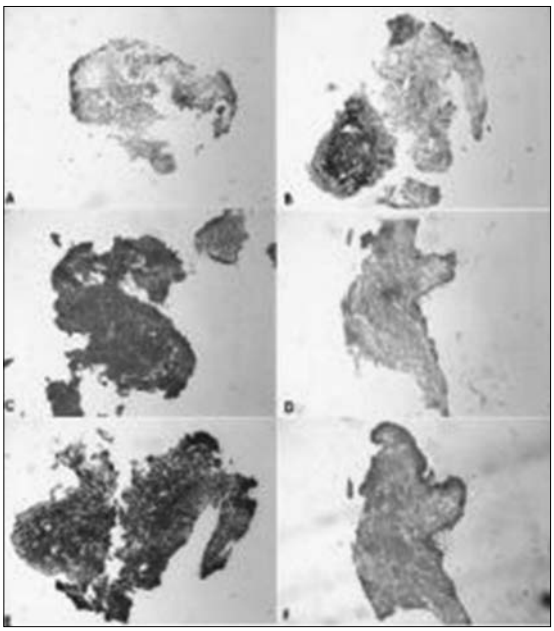

Şekil 2. Histopathology

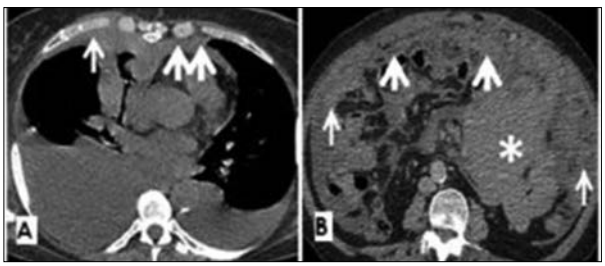

Şekil 3. Thorax and abdominal ct:

Abstract: 0416 P-264

ALK(+) DİFFÜZ BÜYÜK B HÜCRELİ LENFOMA. Savaş Volkan Kişioğlu[1], Güven Yılmaz[2], Emine Gültürk[2], Sinan Kazan[1], Mustafa Erdoğan[1], Cumali Yalçın[1], Ersin Efetürk[1], Zeynal Bozgün[1], Salih Kılıç[1], Abidin Gündoğdu[1], Ozan Ekim[1], Mehmet Aliustaoğlu[1]. *[1]S.B. Dr. Lütfi Kırdar Kartal Eğitim Araştırma Hastanesi, İç Hastalıkları kliniği, İstanbul, [2]S.B. Dr. Lütfi Kırdar Kartal Eğitim Araştırma Hastanesi, Hematoloji kliniği, İstanbul*

Giriş: Anaplastik büyük hücreli lenfoma ve bazı T hücreli lenfomalarda, lenfoid hücreler tarafından anaplastik lenfoma kinaz (ALK) protein ekpresyonu gösterilmiştir. Bunun yanında çok nadir olarak diffüz büyük B hücreli Lenfomada (DBBHL) ALK protein sentezi gösterilmiştir. Ancak anaplasik lenfomalardan farklı olarak DBBHL sentezlenen tam uzunluktaki ALK proteininin, tirozin kinaz aktivitesi yoktur ve onkojenez mekanizması tam olarak anlaşılamamıştır. B hücreli olmasına rağmen bu hücreler genellikle CD20, CD30, CD79 negatif saptanmakta ve CD138 gibi plazma hücre markerları pozitif saptanabilmektedir. Bu olgumuzda ALK pozitif DBBHL vakası sunulmuştur.

Olgu: Bilinen kronik hastalığı olmayan 40 yaşında erkek hastanın,2 aydır boğazda geçmeyen takılma hissi nedeni ile, lingual tonsillerinden alınan biyopsi sonucu; CD138(+), ALK-1(+), CD38 fokal (+), MUM-1 (+), KAPPA(+), LAMBDA (-), Kİ-67 İNDEKSİ: %60, CD3(-), CD30(-), CD20(-), CD56(-); ALK (+) DBBHL saptandı. B semptomları olmayan hastanın fizik muayenesinde hepotosplenomegali ve lenfadenomegali saptanmadı. ECOG 0 ve Karnofski %100'dü. Hastanın PET-CT incelemesinde; bilateral palatin tonsil ve sol lingual tonsilde nonhomojen hipermetabolik yumuşak doku (SUD Maks:5.09), sağ servikalde milimetrik hafif düzeyde artmış (SUD- Maks:3) FDG-F18 tutulumu saptandı, bunun dışında tutulum saptanmadı. Hastaya CHOP protokolü başlandı ve hasta poliklinik takibine alındı.4 kür CHOP tedavisi sonrasında CR olan hastanın takip ve tedavisine devam ediliyor.

Sonuç: ALK(+)'liği DBBBL'de, T hücreli lenfomalarda olduğu gibi iyi prognozla ilişkili değil, aksine kötü prognozla ilişkilidir. Bunun nedenlerinden biride bu olguların CD20(-) olması nedeni ile, bugun DBBHL tedavisinde kür şansını %80 oranında arttırmakta olan ritüksimab tedavisinin verilememesidir. Bu nedenle nadir görülmesine rağmen tanının doğru konulması ve erken dönemde tedavi uygulanması prognozu olumlu yönde etkileyecektir.

Anahtar kelimeler: Anaplastik Lenfoma Kinaz, B hücreli Lenfoma, Prognoz

Abstract: 0259 P-265

EBV POZİTİF KALPTUTULUMLU PERİFERAL T-HÜCRELİ LENFOMA-SINIFLANDIRILAMAYAN (PTHL-S). Esra Terzi Demirsoy[1], Elif Birtaş Ateşoğlu[1], Pınar Tarkun[1], Ayfer Gedük[1], İbrahim Öner Doğan[2], Abdullah Hacıhanefioğlu[1]. *[1]Kocaeli Üniversitesi Tıp Fakültesi, Hematoloji Bilim Dalı, Kocaeli, [2]İstanbul Üniversitesi İstanbul Tıp Fakültesi, Patoloji Anabilim Dalı, İstanbul*

Amaç: Periferal T-Hücreli Lenfoma-sınıflandırılamayan(PTHL-S), batı ülkelerinde PTHL yaklaşık yarısını oluşturur.EBV pozitifliği PTHL-S vakaların %25-58 saptanmıştır. Biz agresif seyir gösteren EBV pozitif kalp tutulumu olan bir vaka sunduk. **Olgu:** 28

yaşında kadın hasta halsizlik, kilo kaybı,gece terlemesi, karın cilt altı bölgesinde şişlik şikayetleri ile başvurdu. Fizik muayenede karın ön –yan yüzde yaklaşık 2x2 cm çapında 2-3 adet yumuşak doku kitleleri tespit edildi. Periferik lenf bezi muayenesi sağ servikal 1,5x1 cm lenf bezi büyümesi saptandı.Tam kan sayımı ve LDH 5 kat artışı dışında diğer laboratuar testleri normaldi.EBV VCA IGM negatif, EBV VCA IGG pozitif bulundu. Cilt altı yumuşak doku kitle biopsi sonucunda CD2; CD3; CD8 pozitif PTHL-S tanısı konuldu. PET/CT boyun, mediyastinal,karın içi en büyüğü 46x50x78 mm malign FDG tutulumu gösteren çok sayıda lenf bezi büyümeleri ve sağ atriumda v.cava superiora uzanımı olan en geniş çapı 38x45 mm kitle;karın bölgesinde cilt altı dokuda artmış FDG tutulumları saptandı. Ki biopsisinde lenfoma tutulumu saptandı. Hasta evre 4B PTHL-S tanısı aldı. IPI skoru 3 bulundu. Hastaya CHOEP kemoterapisi başlandı. 4 kür CHOEP sonrası PET/CT kardiyak kitle boyut ve metabolizmasında minimal azalma izlendi(38x45 mm→29x41mm, suvmax 22,7→16,3)sağ eksternal iliak lenf bezinin boyut ve metabolizma artışı dışında, diğer lenf bezlerinin metabolizmaları kayboldu. Refrakter hastalık kabul edilen hastaya ESHAP kurtarma tedavisi başlandı. 1. kür ESHAP sonrası hastada nefes darlığı, göğüs ağrısı, çarpıntı şikayeti başlandı. Çekilen Ekokardiyografide sağ atrium içindeki kitle boyutunda artış, EF:%35 saptandı. Kitle boyutunda artış, EF de azalma saptanması üzerine hastaya sağ atrium kitle rezeksiyonu yapıldı. Mikroskopik incelemede kitlesel lezyonda diffüz neoplastik infiltrasyon gözlendi. CD2 ve CD8 kuvvetli pozitif. Perforin, Granzym B, CD56, CD5, CD123 ve CD30 negatif bulundu. EBV mRNA probu kullanılarak yapılan Kromojenik in situ hibridizasyon çalışmasında EBER neoplastik hücre nükleuslarında yaygın ve kuvvetli pozitif reaksiyon alındı. Bu özellik neoplastik T hücre popülasyonunda EBV genomunun varlığını işaret etmektedir. Histolojik tanı periferal T hücreli Lenfoma Sitotoksik Hücre Fenotipli(EBV (+) T Hücreli Lenfoproliferatif Hastalık)konuldu. Hastaya ikinci bir kurtama tedavisi sonrası Otolog KİT planlandı.

Tartışma: PTHL-S vakaların büyük bir çoğunluğu CD4(+) fenotipindedir. CD8(+) fenotip daha kötü klinik gidişle ilişkilidir. EBV pozitifliği kullanılan tekniğe göre değişmekle beraber PTHL-S yaklaşık olarak %40 civarındadır ve kötü klinik gidişle ilişkilidir. EBV pozitifliği PTHL-S lenfoma hücrelerinden ziyade çevredeki B hücrelerinde görülür. Sunduğumuz vakada lenfoma hücrelerininde EBV saptandı. 2008 WHO sınıflamasında yeni yer bulan çocukluk çağında EBV ilişkili T hücreli hastalık coğrafi bölgeyle yakın ilişkilidir. Yeni tanımlanan hastalık grubu olduğu için klinik özellikleri ve tedavisi hakkında bilgiler sınırlıdır.

Anahtar kelimeler: EBV, Kalp, PTHL-S

Abstract: 0455 P-266

MASİF PLEVREAL EFÜZYON İLE PREZENTE OLAN VE OKULOMOTOR SİNİR FELCİ GELİŞEN PRİMER ADRENAL LENFOMA OLGUSU.

Abdulkadir Baştürk[1], Sema Akıncı[2], Tuba Hacıbekiroglu[3], Tekin Güney[2], İmdat Dilek[2], Sevil Fişekci[1], Deniz Karasoy[1], Mustafa Can[1], Şamil Ecirli[1]. *[1]Konya Eğitim Araştırma Hastanesi, İç Hastalıkları Kliniği, Konya, [2]Ankara Atatürk Eğitim Araştırma Hastanesi, Hematoloji Kliniği, Ankara, [3]Edirne Devlet Hastanesi, Hematoloji Kliniği, Edirne*

Giriş: Primer adrenal lenfoma Diffüz büyük B hücreli lenfomanın nadir bir alt tipi olup genellikle agresif seyirlidir. Masif plevral efüzyon ile prezente olup primer adrenal lenfoma tanısı koyduğumuz ve takiplerinde okulomotor sinir felci gelişen vakamızı sunuyoruz.

Vaka: Elli yaşında erkek hasta 15 gündür olan bel ağrısı, nefes darlığı, kilo kaybı şikayetleri ile kliniğimize başvurdu. 2 hafta önce bel ağrısının başladığı, yatarken nefes darlığı olduğu, 2 hafta içerisinde 10 kg zayıfladığı öğrenildi. Fizik muayenesinde; genel durumu orta, TA: 130/80 mm/Hg, nabız: 116/dk, ateş: 36.2°C idi. Sol akciğer orta-alt zonda solunum sesleri duyulmuyordu. Sol hipokondriumda, sol lomber bölge ve epigastriuma uzanan sınırları net olmayan ele gelen kitle mevcuttu. Laboratuar bulgularında Hb: 11.9 g/dl, WBC: 6.9x10^9/L, PLT: 89x10^9/L, Ca: 16.1 mg/dl, LDH: 1518 U/L, diğer biyokimyasal parametreler normaldi. Çekilen akciğer grafisinde bilateral plevral efüzyonu mevcuttu (Şekil 1). Bilgisayarlı tomografide; retroperitoneal alanda solda 135, sağda 82 mm kalınlığa ulaşan surrenal düzeyden başlayan solda böbreği, mideyi ve vasküler yapıları iten dev kitle lezyonları mevcuttu (40 HU). Lezyon vasküler yapıları sarmakta olup, aort bifurkasyosuna kadar devam etmekteydi. Hastanın oksijen saturasyonu oksijensiz %70'e kadar düşmekteydi. Oksijen desteği verildi. Plevral efüzyon drenajı için dönüşümlü olarak 4 kez katater takılarak, toplamda 20 lt sıvı drene edildi. Plevral sıvı örneklemelerinde maligniteyi, tüberkülozu düşündüren bulgular saptanmadı. Kalsiyum değerleri zolendronik asit sonrası normal sınırlara geriledi. Adrenal kitleden yapılan Tru-Cut biyopsi sonucu Diffüz Büyük B Hücreli Lenfoma olarak raporlandı. Kemik iliği aspirasyonundan tutulum izlenmedi. R-CHOP tedavisi başlandıktan sonra birkaç gün içerisinde kataterinden gelen sıvı azaldı. Akciğer grafisinde efüzyon kayboldu. Oksijen saturasyonu %95'e çıktı. Tedavinin 7. gününde katater çekilerek taburcu edildi. 4 kür kemoterapi sonrası kontrol tomografilerinde parsiyel cevap elde edildiği görüldü. Ancak 5. Kür sonrasında sol gözde çift görme ve giderek artan göz kapağını açamama şikayeti ile hasta tetkik edildi. Fizik muayenede hasta sol göz kapağını açamıyordu ve solda ışık refleksi alınamıyordu (Şekil 2 ve Şekil 3). Beyin MR'da okulomotor sinirde kalınlaşma saptandı. BOS'un sitolojik incelemesinde tutulumla ilişkili olabilecek şüpheli hücreler izlendi. Batın tomografisi tekrarlandığında adrenal kitlede progresyon saptandı. Aynı dönemde nefes darlığı tekrar gelişti ve progresif olarak arttı. Akciğer grafisinde plevral efüzyonun tekrar geliştiği gözlendi. Hasta yatırılarak plevral katater takıldı. Yüksek doz kemoterapi sonrası otolog KİT ve intratekal tedavi planlandı.

Sonuç: Primer Adrenal Lenfoma çok nadir bir lenfoma tipidir. Oldukça agresif seyirli olup masif plevral efüzyon ile prezente olabilir ve santral sinir sistemi tutulumu görülebilir.

Anahtar kelimeler: primer adrenal lenfoma, okulomotor sinir tutulumu, masif plevral efüzyon

Şekil 1. solda masif plevral efüzyon

Şekil 2. Işık refleksi negatif

Şekil 3. Pitozis

Abstract: 0291 P-267

CİLT TUTULUMUNUN EŞLİK ETTİĞİ DİSSEMİNE VE AGRESİV SEYİRLİ EKSTRANODAL NK/T HÜCRELİ LENFOMA: OLGU SUNUMU. Hasan Mücahit Özbaş[1], Şule Yüzbaşıoğlu[1], Nilay Ermantaş[1], Ümit Çobanoğlu[2], İftihar Köksal[3], Mehmet Sönmez[1]. *[1]Karadeniz Teknik Üniversitesi Tıp Fakültesi, Hematoloji Bilim Dalı, Trabzon, [2]Karadeniz Teknik Üniversitesi Tıp Fakültesi, Patoloji Anabilim Dalı, Trabzon, [3]Karadeniz Teknik Üniversitesi Tıp Fakültesi, Enfeksiyon Hastalıkları Anabilim Dalı, ,Trabzon*

Giriş: NK hücrelerinden köken alan ve nadir bir lenfoma tipi olan ekstranodal NK/T hücreli lenfomalar sıklıkla Çin, Japonya, Kore, Güney Asya ve Güney Amerika izlenmektedir. Nnazal tip ve agresif NK hücreli lösemi olarak iki sınıfa ayrılan bu lenfoma türünde CD2, CD7, CD56, perforin, granzim-B ve TIA-1 yüzey antijenleri saptanırken, CD 3 ise diğer T hücreli lenfomalardan farklı olarak sitoplazmada bulunmaktadır. EBV ilişkili olup, sıklıkla burun, nazofarenks, paranazal sinüsler, tonsil, Waldeyer halkası ve orofarenks'de gelişmektedir. İleri evrelerde cild, tükrük bezi, testis ve gastrointestinal sistem tutulumu gelişmekle birlikte hastalık birincil olarak bu bölgelerden de kaynaklanabilmektedir. Nadiren fulminan olarak yaygın sistemik tutulum, kemik iliği ve periferik kan bulgularıyla karşımıza çıkabilmektedir.. Bu olgu sunumuna cilt bulgularıyla kliniğe başvuran dissemine ve agresif seyirli ekstranodal NK/T hücreli lenfoma olgusu tartışıldı.

Olgu Sunumu: 2 aydır aralıklı olarak devam eden ateş, öksürük şikayeti ile değişik tedaviler kullanan 39 yaşında erkek hasta, ciltte döküntü, kilo kaybı, gece terlemesi, ateş, öksürük, nefes darlığı şikayetiyle başvuruyor. Fizik muayenede cilt-mukozalar ikterik görünümde olup, tüm vücudunda yaygın yer yer squamöz, ülsere lezyonlar ve bilateral akciğer bazallerinde raller mevcuttu. Hastanın Hgb: 11.2 gr/dl, Lökosit: 5700/mm^3, Trombosit: 49.000/mm^3, ALT:898 U/L AST:1185 U/L LDH:2348 U/L, total bilirubin:13 direkt bilirubin: 8 mg/dl idi. Hastanın alınan cilt biopsinin patolojik değerlendirmesi NK/T-hücreli lenfoma ile uyumlu bulundu (Şekil 1-2). Bilgisayarlı tomografi (BT) incelemesinde her iki böbrek parankim tutulumu haricinde patolojik bulgu saptanmayan hastanın pozitron emisyon tomografisinde (PET-CT) yaygın tutulum mevcuttu (Şekil 3). Mevcut bulgularıyla NK/T-hücreli lenfoma tanısı konulup tedavi başlanan hastanın klinik bulguları düzelmeye başlamasına rağmen, günler içinde tekrar kötüleşti ve exitus oldu. Bu vaka dolayısıyla agresif seyir gösteren NK/T-hücreli lenfomaların farklı klinik bulgularla ortaya çıkabileceği, dolayısıyla tanısal tetkiklerdeki gecikmelerin mortaliteyi artırabileceği kanaatine varıldı.

Anahtar kelimeler: NK/T Hücreli Lenfoma, Cilt Tutulumu

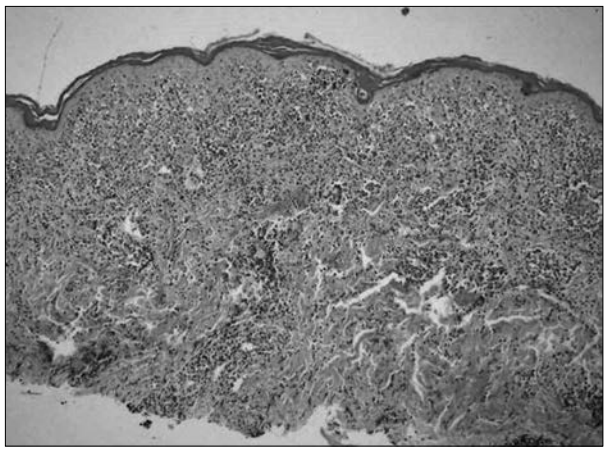

Şekil1. Dermiste yer alan yer yer epidermise uzanım gösteren atipik lenfoid inflitrasyon

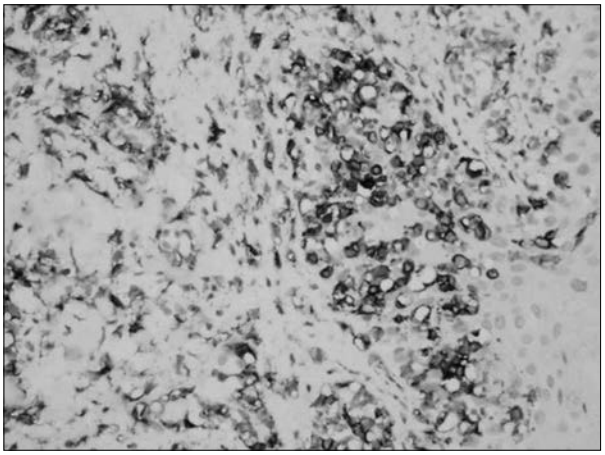

Şekil 2. CD56 pozitifliği

Şekil 3. PET-CT

Abstract: 0644 P-268

DALAK RÜPTÜRÜ VE HEMAFAGOSİTİK SENDROMLA SEYREDEN PRİMER DALAK DİFFÜZ BÜYÜK B HÜCRELİ LENFOMASI. Ali Gökyer[1], Mehmet Baysal[1], Mehmet Şevki Uyanık[2], Elif Gülsüm Ümit[2], Ebru Taştekin[3], Ahmet Muzaffer Demir[2]. [1]*Trakya Üniversitesi Tıp Fakültesi, İç Hastalıkları Anabilim Dalı, Edirne,* [2]*Trakya Üniversitesi Tıp Fakültesi, Hematoloji Bilim Dalı, Edirne,* [3]*Trakya Üniversitesi Tıp Fakültesi, Patoloji Anabilim Dalı, Edirne*

Giriş: Primer dalak lenfoması (PDL) tüm non hodgkin lenfoma alt tiplerinin nadir görülen bir formu olup yaklaşık olarak %1'inden daha azını oluşturmaktadır. En sık olarak diffüz büyük B hücreli lenfoma (DBBHL) alt tipinde görülmektedir. PDL'sının seyrinde spontan dalak rüptürü ve hemafagositik sendrom (HFS) gibi iki antite eşlik edebilir. HFS aktive makrofajların eritrosit ve trombositleri fagosite etmesiyle karakterize bir antitedir. HFS hematolojik malignitelerden en çok lenfomalarla birlikte gözlenir. Hemofagositik sendrom hepatosplenomegali ve laboratuar olarakta hipertrigliseridemi, sitopeniler, ferritin yüksekliği ile seyretmektedir. Sunduğumuz bu vaka ile birlikte dalak tutulumu ile seyreden DBBHL'lı olguda ortaya çıkan HFSu ortaya koymayı amaçladık.

Olgu: Bilinen kronik bir hastalık öyküsü bulunmayan 46 yaşında kadın hasta 40 gün öncesinde başlayan halsizlik ve titremeyle yükselen ateş yüksekliği yakınmasıyla hastanemize başvurdu. Fizik muayenesinde ateş yüksekliği, kot altında 2 cm ele gelen hepatomegali ve mitral odakta saptanan 1/6 sistoik üfürüm dışında herhangi bir patoloji saptanmadı. Laboratuvar tetkiklerinde WBC: 5490 103/uL, nötrofil: 3430 103/uL, Hb: 9.1 g/dl ve plt: 225.000 103/uL, Biyokimyasal incelemelerinde CRP 38.1 mg/dl, sedimentasyon 130 mm, LDH: 1347 U/L, ALT: 226 U/L, AST: 564 U/L olarak saptandı. Kan ve idrar kültüründe üreme olmadı. Wright ve Rose Bengal testleri negatif olarak saptandı. Ampirik antibiyoterapi başlanan ve sonrasında da antifungal tedavi eklenen hastanın yapılan bu tedavilere rağmen ateş yanıtının alınamaması üzerine hastaya kemik iliği aspirasyonu ve biyopsisi uygulandı. Kemik iliği aspirasyonunda stimule olmuş makrofajların çeşitli hematolojik hücreleri özellikle eritroistler ve trombositleri fagosite ettiği izlendi, beraberinde hipertrigliseridemisi ve ferritin yüksekliği olan hastaya HFS tanısıyla 0,8 mg/kg'dan metil-prednizolon tedavisi başlandı. Takiplerinde hızlı bir splenomegalisi ve asidi gelişen hastadan asit örneği alındı. Asit incelemesi hemorajik olarak saptanan hastaya BT anjiografi işlemi uygulandı. BT anjiografide dalak rüptürü ile uyumlu görünüm saptanması üzerine splenektomi işlemi uygulanan hastanın splenektomi materyalinin patolojik incelmesinde fibrotik septasyonlar bulunan, nötrofil lökositden zengin küçük orta lenfositlerden oluşan diffüz lenfoma infiltrasyonu izlendi. İmmunhistokimyasal incelemede CD5 ile kuvvetli pozitif, CD 20 zayıf pozitif, Bcl-6 negatif, EBV negatif, Ki-67 %90-95 pozitif olarak saptandı. Primer diffüz büyük hücreli dalak lenfoması tanısı konulan hasta operasyondan sonra yoğun bakımdaki takipleri esnasında acinetobacter sepsisi nedeniyle kaybedildi.



Şekil 1. CD 5 Pozitifliği

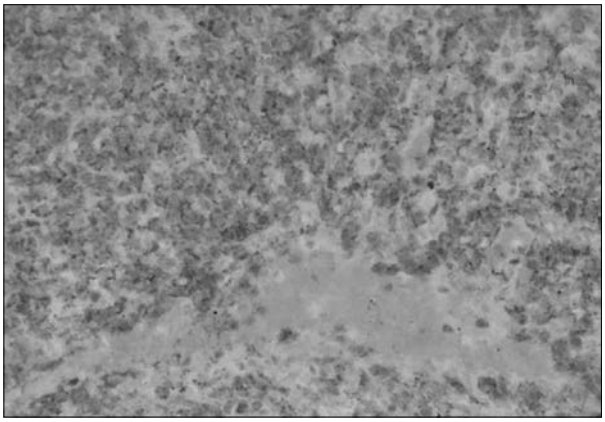

Şekil 2. CD20 Pozitifliği

Tartışma: Hemofagositik sendrom özellkle hematolojik malignitelerle daha sık oranda gözükse de literatürde PDL ile birlikteliği yalnızca tek bir vakada bildirilmiştir. Oldukça az görülen bu iki tablonun aynı klinik çerçevede izlenmesinin önemle altının çizilmesi gerektiğini düşünmekteyiz.

Anahtar kelimeler: primer dalak lenfoması, dalak rüptürü, hemofagositik sendrom

Abstract: 0593 P-269

PAPİLLER TİROİD KANSERİ VE EŞ ZAMANLI ERKEN EVRE FOLLİKÜLER LENFOMA TANISI ALAN BİR VAKA SUNUMU. Ekin Kırcalı[1], Kürşat Göksoy[2], Pınar Ataca[1], Erden Atilla[1], Kubilay Çınar[3], Sinem Civriz Bozdağ[1]. *[1]Ankara Üniversitesi Tıp Fakültesi, Hematoloji Bilim Dalı, Ankara, [2]Ankara Üniversitesi, Tıp Fakültesi, Kulak Burun Boğaz Anabilim Dalı, Ankara, [3]Ankara Üniversitesi, Tıp Fakültesi, Gastroenteroloji Bilim Dalı, Ankara*

Giriş: Tiroid kanserleri endokrin sistemin en sık görülen kanserleri olup papiller tiroid kanseri en sık görülen alt tiptir. Papiller tiroid kanseri ile eş zamanlı tiroid lenfoması literatürde vaka sunumları şeklinde olsa da, bizim vakamızda olduğu gibi papiller tiroid kanseri ile opere edilirken insidental olarak folliküler lenfoma tanısı alan hasta gözlenmemiştir.

Olgu: 33 yaşında erkek hasta 2-3 aydır devam eden boyun sol yanında ağrısız şişlik yakınması ile başvurdu. Fizik muayenede sol anterior servikal zincirde 5,5x 3 cm çapında, hareketli, sert kitle mevcuttu. Hasta tanı anında ötiroiddi, otoimmün tiroid antikorları negatif bulundu. Boyun ultrasonunda boyunda sol servikal zincirde 42x 21 mm kistik ve 30x 18 mm boyutlu kistik-solid alanlar içeren iki lezyon tespit edildi. Lezyonların ilkinden alınan ince iğne biopsisinde papiller tiroid ca şüphesi üzerine alınan kalın iğne biyopsisiyle papiller tiroid Ca tanısı konfirme edildi ve hastaya total tiroidektomi ile boyun diseksiyonu yapıldı. Patolojide kapsül invazyonu, 2/9 metastatik lenf nodu saptandı, diseke edilen lend nodlarından biri ise folliküler lenfoma grade I olarak rapor edildi. Hastanın tam kan, biokimya,sedimentasyon,CRP ve tiroglobulin değerleri normal sınırlarda idi. Evreleme amacı ile çekilen boyun ve torakoabdominal tomografilerinde karaciğer segment I'de inferior vena kavaya bası yapan, 46x 34 mm ölçülen dansitesi yüksek hipodens oluşum izlendi.Kemik iliği biyopsisinde lenfoma infiltrasyonu saptanmadı. Hastaya PET/CT değerlendirmesi yapıldı Nazofarenks arka duvarında (SUVmax: 10.5) ve sağ dış kulak yolunda (SUVmax: 6.6) bölgesel metabolizma artışları dışında artış izlenmedi. Gastroenteroloji kliniği ile de konsülte edilen hastaya çeklien dinamik karaciğer tomografisinde vena cavaya bası yapan lezyon hemanjiyom olarak rapor edildi. Evre IA foliküler lenfomayla eşzamanlı papiller tiroid karsinomu tanısı konuldu. Hastaya öncelikle folliküler lenfoma nedeni ile radyoterapi ardından papiller tiroid kanseri nedeni ile radyoaktif iyot tedavisi planlandı.

Tartışma: Rehberlere bakıldığında, folliküler lenfoma tanılı hastalarda PET/ CT sadece transformasyon öngörülen hastalar için önerilse de eş zamanlı iki primer malignitesi olan bizim vakamızda tanı anında kullanımı evreleme ve tedavi planı açısından yol gösterici olmuştur. PET /CT ve dinamik karaciğer tomografisi yardımıyla bası yapan kitlenin hemanjiom olduğunun gösterilmesi erken evre folliküler lenfoma tanısı alan hastaya radyoterapi ile kür şansı vermiştir.

Anahtar kelimeler: Folliküler lenfoma, Papiller tiroid kanseri

Abstract: 0530 P-270

ÇOKLU ORGAN TUTULUMU İLE SEYREDEN MARJİNAL ZON LENFOMALI BİR OLGU. Seda Kutluğ Ağaçkıran[1], Funda Pepedil Tanrıkulu[2], Işık Kaygusuz Atagündüz[2], Ali Eser[2], Osman Kara[2], Toluy Özgümüş[2], Aslıhan Sezgin[2], Tayfur Toptaş[2], Ayşe Tülin Fıratlı Tuğlular[2], Süheyla Bozkurt[3], Gökçe Aşkan[3]. *[1]Marmara Üniversitesi Tıp Fakültesi, İç Hastalıkları Anabilim Dalı, İstanbul, [2]Marmara Üniversitesi Tıp Fakültesi, İç Hastalıkları Anabilim Dalı, Hematoloji Bilim Dalı, İstanbul, [3]Marmara Üniversitesi Tıp Fakültesi, Patoloji Anabilim Dalı, İstanbul*

Ekstranodal marjinal zon lenfoma (ENMZL), bir diğer adı ile mukoza ilişkili lenfoid doku (MALT) tipinde marjinal zon lenfoma düşük dereceli ve yavaş seyirli bir lenfomadır. En sık midede görülür, diğer ekstranodal alanların tutulumu son derece nadirdir. Literatürde bildirilmiş tükrük bezleri, konjuktiva, tiroid, akciğer, orbita, meme, böbrek, deri, karaciğer, uterus ve prostat tutulumu olan vakalar vardır. Bu bildiride primer prostat tutulumu ile başlayıp, özofagus, akciğer, safra kesesi ve karaciğerde tutulum gösteren ENMZL'lı bir olgunun sunumu amaçlanmıştır.

Olgu: 52 yaşında erkek hasta, 2010 yılında idrar yapmada güçlük şikayetiyle başvurusunda PSA yüksekliği saptanmış. Transüretral rezeksiyon yapılmış ve patoloji sonucu marjinal zon lenfoma ile uyumlu bulunmuş. B semptomları olmayan hastanın tomografilerinde prostat ile sınırlı Evre IE hastalığı olduğu görülmüş ve radyoterapi uygulanmış. İzleminde Mart 2012'de gastrointestinal sistem kanaması sonrasında yapılan endoskopide özofagus alt uçta submukozal kitle tespit edilmiş. İnce iğne aspirasyon biyopsi sonucu matür küçük hücreli lenfoid neoplazi olarak rapor edilmiş. Bu tarihte merkezimize başvuran hastanın toraks tomografisinde sol akciğerde 15x12 mm spiküle konturlu kitle tespit edildi. İnce iğne aspirasyon sonucu matür küçük B hücreli lenfoid neoplazi ile uyumlu bulundu. Batın tomografisinde karaciğerde 76x60x74 mm safra kesesi lümenine uzanım gösteren lezyon ve portal hilusta 20 mm lenfadenopati görüldü. Hastaya karaciğer segmentektomi+kolesistektomi+hilar ve çölyak lenf nodu eksizyonu yapıldı. Cerrahi sonrası patoloji sonucu safra kesesi, karaciğer,çölyak ve hiler lenf nodlarında marjinal zon lenfoma tutulumu olarak rapor edildi. Kemik iliği biyopsisinde tutulum tespit edilmedi. Hastaya R-CHOP (Rituksimab, siklofosfamid, vinkristin, adriamisin ve prednizolon) kemoterapi protokolü başlandı. İlk üç kür

kemoterapisi tamamlanmış olan hastanın tedavisi ve takibi halen polikliniğimizde devam etmektedir.

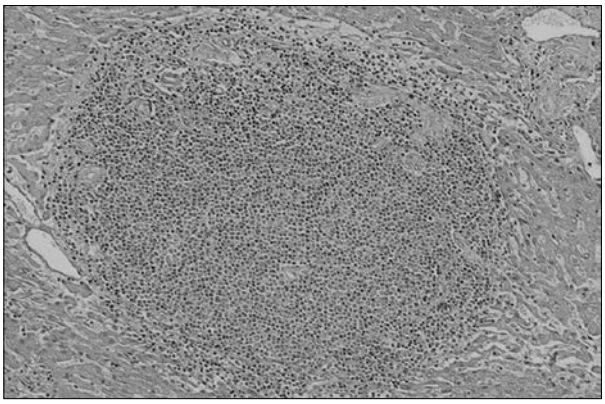

Şekil 1. Marjinal Zon Lenfoma Karaciğer Tutulumu(hematoksilen eozin 4X)

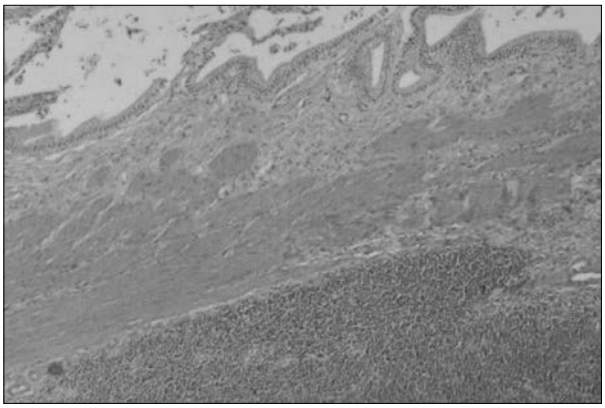

Şekil 2. Marjinal Zon Lenfomanın Safra Kesesi Tutulumu (hematoksilen eozin 4X)

Dinamik Trifazik Batın Tomografisi

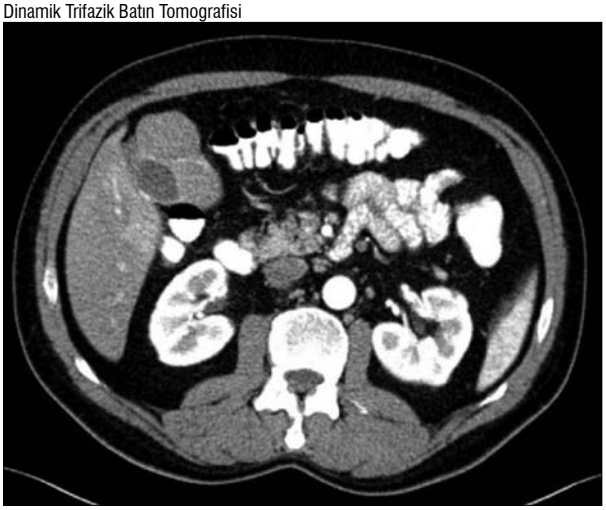

Şekil 3. Iv kontrastlı dinamik trifazik batın tomografisinde karaciğer segment 4B'de 76x60x74 mm'lik hipovasküler,safra kesesi lümenine nodüler invazyon gösteren lezyon

Sonuç: ENMZL, mide dışındaki ekstranodal alanlarda oldukça nadir görülür. Bu olgudaki gibi prostat tutulumu ile kliniğe gelen hastalar literatürde az sayıda vaka sunumu olarak mevcuttur. Öte yandan, ENMZL'nın genellikle köken aldığı dokuyla sınırlı kalma özelliği vardır ve çoğunlukla lokal tedaviler ile kontrol altına alınabilir. Vakamızda prostat tutulumu ile başlayan hastalık, tedaviye rağmen çoklu organ tutulumu ile nüks etmiştir ve bugünkü bilgilerimiz dahilinde çoklu organ tutulumları ile seyreden ENMZL literatürde son derece nadir bildirilmiştir.

Anahtar kelimeler: marjinal zon lenfoma, prostat, safra kesesi

Abstract: 0122 P-271

MARJİNAL ZON LENFOMA SEYRİNDE GELİŞEN KAPOSİ SARKOMU.

Mehmet Baysal[1], Mehmet Şevki Uyanık[2], Muhammet Maden[2], Nuray Can[3], Gülsüm Emel Pamuk[2]. *[1]Trakya Üniversitesi Tıp Fakültesi, İç Hastalıkları Anabilim Dalı, Edirne, [2]Trakya Üniversitesi Tıp Fakültesi, Hematoloji Bilim Dalı, Edirne, [3]Trakya Üniversitesi Tıp Fakültesi, Patoloji Bilim Dalı, Edirne*

Giriş: Splenik marjinal zon nadir görülen düşük dereceli bir non-Hodgkin Lenfoma alt tipidir. Kaposi sarkomu genellikle cilt ve müköz membranları tutan multiple vaskuler nodüllerden oluşan mutilsentrik düşük dereceli bir neoplazm olup sıklıkla immunsuprese hastalarda görülmektedir. Kaposi sarkomunun etyolojisinde viral ajanlar ve lenfoproliferatif hastalıkların yanında immunsupresif tedavilerle Kaposi sarkomu alevlenmesi, reaktivasyonu ve ortaya çıkışı bildirilmiştir.

Olgu: 69 yaşında erkek hasta halsizlik iştahsızlık karında şişkinlik yakınmasıyla tarafımıza başvurdu. Fizik muayenesinde tüm lenf nodu bölgelerinde ağrısız en büyüğü yaklaşık 3 cm çapında lenf nodları kot kavsini yaklaşık olarak 10 cm aşan bir splenomegali ve 2-3 cm civarında bir hepatomegali saptandı saptandı. Tam kan sayımında nötrofilik lökositoz ve normositer anemi saptandı. Biyokimyasal anormallik saptanmadı. HbsAg + (HBV DNA <20 IU), anti HCV ve anti HIV negatif olarak saptandı. Yapılan görüntülemelerinde multiple aksiler, mediastinal, hiler, paraaortik, aortakaval ve inguinal lenf nodlarında büyüme ve dalak boyutu 27 cm olarak saptananhastanın kemik iliği biyopsisinde noduler intersitisyel ve intrasinuzoidal atipik lenf nodu infiltrasyonu saptandı. İmmünohistokimyasal incelemede CD3,CD5,CD10,CD11c,CD23 ile negatif boyanma saptandı. Kemik iliği aspirasyonunda %46 oranında atipik lenfositler gözlendi. Splenik Marjinal Zone Lenfoma tanısı konulup Ann-arbor evresi IVS, IPI skoru 3 saptanan hastaya R-CHOP (x6) kemoterapisi planlandı. Kemoterapi öncesinde lamivudin 100 mg başlandı. Tanı anından 18 ay sonrasında yapılan kemik iliği biyopsisininde CD20 pozitifliği gösteren atipik yerleşimli neoplastik lenfosit infiltrasyonunun devam etmesi ve görütülemelerinde lenfoma tutlumlarının devam etmesi üzerine 2. basamak tedavi olarak 5 kurs RFC uygulandı. 2. Basamak tedavi sonrasında parsiyel yanıtlı olarak değerlendirilen hastanın tedavisiz izlenmesine karar veirldi. İlk tanı anından yaklaşık 30 ay sonrasında tarafımıza başvuran hastanın yapılan fiziki muayenesinde bilateral alt ekstemitede ödem, morumsu multiple sert bazılar ülsere, diğerleri papüller lezyonların saptanması üzerine lezyonlardan biyopsi yapıldı.Yapılan punch biyopsisi immunohistokimyasal incelemesi neticesinde CD 34,aktin ve Faktör 8 tümörde pozitif olarak izlendi. Hastaya Kaposi sarkomu tanısı konuldu.

Tartışma: Kaposi Sarkomu'nun etyolojisinde immunsupresif tedavilerin ön planda olduğu yadsınamaz bir gerçektir. Özellikle de hematolojik malignitlerin tedavisinde yaygın bir şekilde kullanılan CD 20'nin monokolonal

şimerik antikoru Rituksimab tedavisi sonrası KS gelişmiyle ilgili, literatürde yaptığımız geniş araştırma sonucunda birkaç adet Rituksimab kullanımı sonrasında ortaya çıkan KS saptadık. Her iki antite de immunsüprese hastalarda sık olarak görülmesine rağmen aynı hastada özellikle lenfoma tedavisi sonrasında prezente olan Kaposi sarkomu vakası ortaya koymayı amaçladık.

Anahtar kelimeler: Kaposi Sarkomu, marjinal zon lenfoma, rituksimab

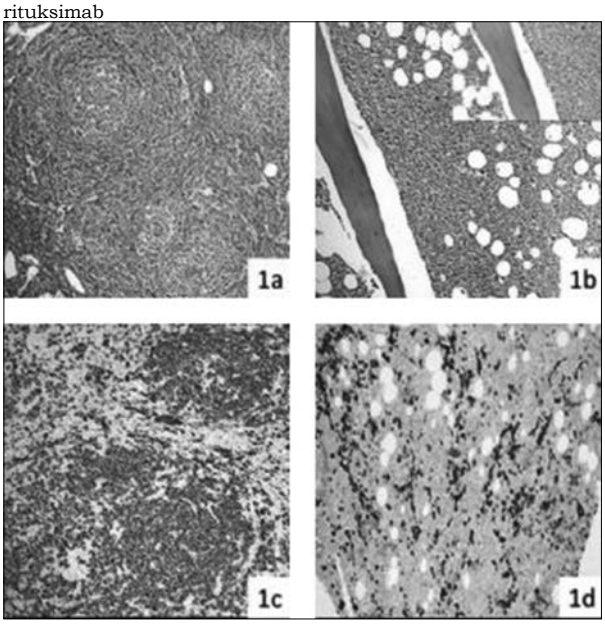

Şekil 1. Kısmen çatısı korunmuş lenf nodunda marjinal zonlarda genişlemeye neden olan interfoliküler yayılım gösteren neoplastik lenfoid gelişim. **(1a; HEX 100)**. Kemik iliğinde paratrabeküler neoplastik lenfoid nodül ve yakından görünümü *(sağ üst küçük resim)* **(1b; HEX100)**, lenf nodunda **(Şekil 1c; İmmunoperoksidazX100)** ve kemik iliğinde intrasinuzoidal yayılan atipik lenfoistlerde CD20 pozitiifliği (**1d; İmmünoperoksidaz X100)**

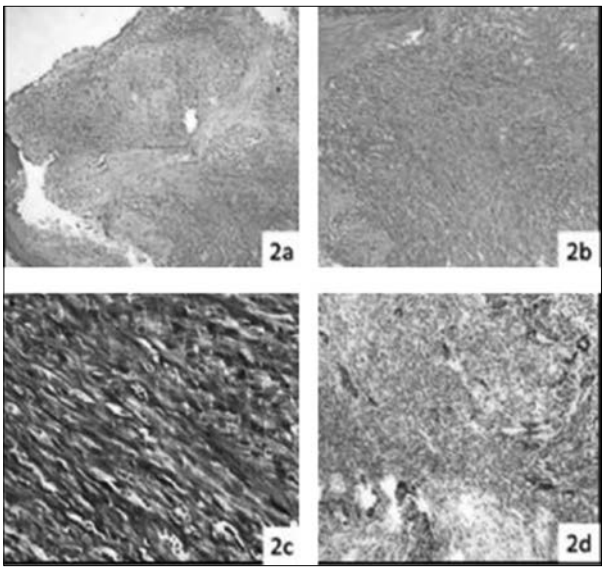

Şekil 2. Sağ bacak cildinden gönderilen punch biyopsi örneğinde, dermiste yerleşen fasiküler paternde iğsi hücre demetleri ve bu demetler arasında yarıklar oluşturan **(Şekil 2a-b)**, bazılarında sitoplazmik lümenler ve bu lümenler içerisinde diastaz rezistan PAS pozitifliği gösteren hyalen globüller **(Şekil 2c)** seçilen neoplastik endotelyal proliferasyon izlenmiştir. Neoplastik hücrelerde; SMA **(Şekil 2d)**, CD34, F8 ile immunoreaksiyon görülmüştür, Ki-67 proliferasyon indeksi %30 tespit edilmiştir.

Abstract: 0338 P-272

HODGKİN LENFOMADA NADİR BİR PREZENTASYON: HİDRONEFROZ VE ÜRETERDE KİTLE. Güven Çetin[1], İrem Yenidoğan[2], Shute Dae[3], Tuba Özkan[3], Rabia Sevda Çelik[3], Bahadır Ceylan[4]. *[1]Bezmialem Vakıf Üniversitesi Tıp Fakültesi, Hematoloji Anabilim Dalı, İstanbul, [2]İstanbul Üniversitesi Cerrahpaşa Tıp Fakültesi, İstanbul, [3]Bezmialem Vakıf Üniversitesi Tıp Fakültesi, İç Hastalıkları Anabilim Dalı, İstanbul, [4]Medipol Üniversitesi Tıp Fakültesi, Enfeksiyon Hastalıkları Anabilim Dalı, İstanbul*

Hodgkin Lenfoma malign Reed Stenberg ve Hodgkin hucreleri ve uygun selluler yapı ile karekterize lenfoid dokunun malignitesidir ve üriner sistem infiltrasyonu gösteren hastalıklar arasında oldukça nadir görülmektedir. Ayrıcı tanıda benzer bulgular ile seyreden diğer ürotelyal maligniteler ve üriner tüberküloz (Tbc) olması nedeniyle tanı gecikebilmektedir. Burada hidronefroz ve üreterde kitle ile prezente olan Hodgkin lenfoma vakası sunulmaktadır.

54 yaşında kadın hasta 3 haftadan beri devam eden ateş şikayeti ile kliniğimize başvurdu. Fizik muayenede vücut ısısının 39°C olması ve inguinal bölgede ele gelen 2-3 cm çapında ağrısız ve lastik kıvamında lenfadenomegaliler dışında patoloji yoktu. Vücut ısısı günde 2-3 defa 39-40°C düzeyine yükselip 2-3 saat bu düzeyde kaldıktan sonra tamamen normal düzeylere dönüyordu. Laboratuar incelemede lökosit sayısı 9.90 *10^3/ µl, CRP: 14,2 mg/dl, ESH: 115 mm/sa, brusella tüp aglütinasyonu, VDRL ve ELISA ile anti-HIV negatif bulundu. Akciğer grafisi ve batın pelvis ultrasonografisi normaldi. Transtorasik ekokardiyografide vejetasyon görülmedi. Toraks bilgisayarlı tomografisi (BT) normaldi. Abdominal BT'de paraaortokaval, inguinal ve sol iliak multipl lenfoadenomegali ile evre-4 sol hidroüreteronefroz izlendi. BT ürografide sol hidronefroz ve sol üreter duvarı proksimal 1/3 kesimden itibaren distale doğru multisegmenter duvar kalınlaşması ve yer yer lümen içine uzanım gösteren ve lümende daralmaya neden olan polipoid kitle görünümleri izlendi. Mesanenin sol posterior duvarı rijit olmasına rağmen belirgin bir kitle duvar kalınlaşması gözlenmedi (Şekil 1). Bu bölgedeki rijidite karsinom tutulumuna neden olan TCC ve üriner TBC için anlamlı bulundu. Ancak sol üreter sitoloji ve fırça biyopsi örneğinde malignite lehine bulgu yoktu. Hastanın inguinal lenf gangliyonlarından biri cerrahi olarak çıkarıldı. Patolojik incelemede reaktif hiperplazi olduğu görüldü. Evre- 4 hidronefrozu olan hastaya sol double j stent yerleştirilerek ampirik olarak izoniazid, rifampisin, pirazinamid ve etambutolden oluşan antitüberküloz tedavi başlandı. Üç gün üst üste alınan idrarda tüberküloz PCR ve aside rezistan boyama sonuçları negatif bulundu ve tüberküloz basili üremedi. İki aylık antitüberküloz tedavi sırasında hastada ateş yanıtı alınmadı ve her iki aksiller 2-3 cm çapında lastik kıvamında lenfadenomegaliler ortaya çıktı. Aksiller lenf gangliyonu biyopsisi nodüler sklerozan, klasik tipte Hodgkin Lenfoma olarak sonuçlandı. Evre-4B Hodgkin lenfoma olan hastaya ABVD (adriamisin, bleomisin, vinblastin, dakarbazin) kemoterapi protokolü başlanarak takibe alındı.

Burada Hodgkin Lenfomanın literatürde eşine ender rastlanan farklı bir klinik prezentasyonu sunulmuştur. Nadir de olsa hidronefroz ve üroteral kitle ile gelen hastalarda doku biopsisi normal gelebilmektedir. Mevcut semptomlarla başvuran hastalarda Hodgkin lenfoma akılda tutulmalı ve kesin tanı için kitleye yönelik ekzisyonel biyopsi yapılmalıdır.

Şekil 1. BT Ürografi görüntüleme

Abstract: 0546 P-273

YAYGIN KEMİK TUTULUMU İLE BAŞVURAN İLERİ EVRE KLASİK HODGKİN LENFOMA OLGUSU. Tuba Hacibekiroglu[1], Muhammet Maden[3], İlkay Albayrak[2], Taner Tarladaçalışır[2], Mehmet Şevki Uyanık[3], Fulya Öz Puyan[4], Muzaffer Demir[3]. *[1]Edirne Devlet Hastanesi, Hematoloji Bölümü, Edirne, [2]Edirne Devlet Hastanesi, Göğüs Cerrahisi Bölümü, Edirne, [3]Trakya Üniversitesi Tıp Fakültesi, Hematoloji Anabilim Dalı, Edirne, [4]Trakya Üniversitesi, Patoloji Anabilim Dalı, Edirne*

Giriş: Hodgkin Lenfoma tüm lenfomaların %11'ini oluşturmaktadır. Etyolojisinde genetik etkenler, enfeksiyonlar (özellikle Ebstein-Barr virüsü), sigara, alkol kullanımı ve immun yetmezlik gibi faktörler başlıca rol alırlar. Hastalar genellikle servikal ve supraklaviküler ağrısız lenf nodu büyümesi ile başvururlar. Hastalar asemptomatik lenfadenomegali (LAM), mediastinal kitle, sistemik semptomlar,kaşıntı gibi genel semptom ve tutulumlar dışında birtakım nadir görülen tablolarla da karşımıza çıkabilirler. Hodgkin lenfomanın kemik tutulumu nadir görülen bu durumlardan birisidir. Primer kemik Hodgkin Lenfoması ve kemik tutulumlu Hodgkin Lenfoma formlarında karşımıza çıkan bu tutuluma oldukça seyrek rastlanmaktadır. Bu vesile ile yaygın litik kemik lezyonları ile başvuran ileri evre Hodgkin Lenfoma olgusunu sunduk.

Olgu: 32 yaş erkek hasta 5 ay önce sol koltuk altında şişlik olduğunu farketmiş. Alkol kullanımı ile bu şişliklerde ağrı hisseden hasta genel cerrahi polikliniğine başvurmuş. Hastanın sol koltuk altı lenf bezinden yapılan biopsi Klasik Hodgkin Lenfoma Lenfositten Zengin Tip olarak gelmiş. Hasta hematoloji polikliniğine başvurdu. Evreleme amaçlı yapılan Pet- CT görüntülemesinde bilateral servikal, aksiller, mediastinal, abdominal multipl patolojik lenf nodu, dalak nodüler tutulumuna ilaveten sol taraf sakrum ve iliak kemikte, sol klavikula proksimalinde ve 6.kostada litik destrüksiyon oluşturmuş lezyonları tesbit edildi. Sol klavikula ve 6. kostadaki lezyonlardan biopsileri yapıldı. Patoloji sonucu yine Klasik Hodgkin Lenfoma Lenfositten Zengin Tip olarak geldi. Kemik iliği biopsisinde lenfoma tutulumu olan hasta evre 4S orta risk (İPS 3) olarak değerlendirildi ve 8 kür ABVD kemoterapi rejimi planlanarak tedavisine başlandı.

Tartışma: Hodgkin Lenfoma genellikle servikal- mediastinal asemptomatik lenfadenopati ile karşımıza çıkmaktadır. Semptom ve bulguları spesifik olmayan ve bazı durumlarda enfeksiyon ile de karıştırılabilen bu hastalık grubu atipik tablolarla da karşımıza çıkabilmektedir. Hodgkin Lenfomada kemik tutulumu nadir görülen bir durumdur. Literatüre bakıldığında primer kemik Hodgkin lenfoma gibi sadece kemik tutulumu ile karşımıza çıkan durumlar dışında ekstranoduler olarak kemik tutulumlu olgular bildirilmiştir. Kemikte litik lezyonlar aklımıza ilk planda plasmositom, miyelom ya da Hodgkin Dışı Lenfomalar gibi hematolojik habis hastalıkları getirsede bu olgu aracılığı ile Hodgkin Lenfoma tutulumu olabileceği de akılda bulundurulmalı ve ayırıcı tanılar arasında düşünülmelidir.

Anahtar kelimeler: Hodgkin Lenfoma, Kemik tutulumu, litik lezyon

Şekil 1. PA akciğer grafisi

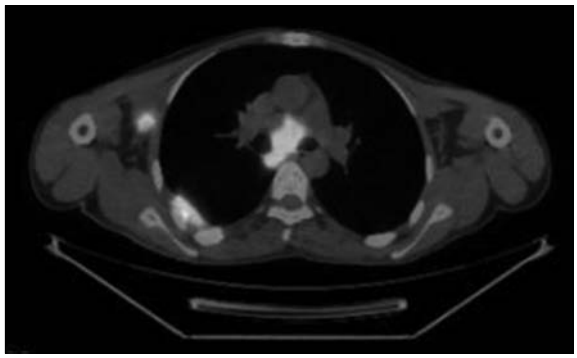

Şekil 2. PET-CT 6.kot tutulumu

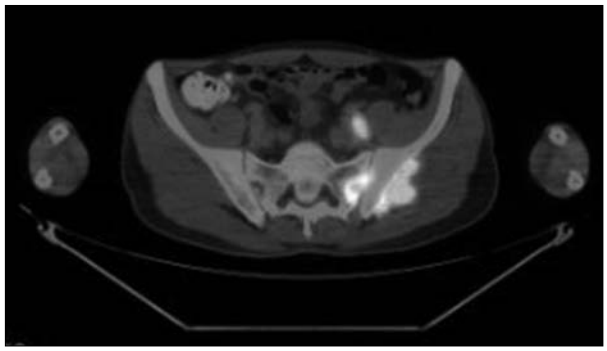

Şekil 3. PET-CT sakroiliak tutulum

Abstract: 0673 P-274

MASSİF SPLENOMEGALİNİN NADİR BİR NEDENİ:HEPATOSPLENİK T HÜCRELİ LENFOMA.

Mehmet Sinan Dal[1], Abdullah Karakuş[1], Mehmet Önder Ekmen[2], Gökçe Aktar[2], Mehtap Karaaslan[2], Orhan Ayyıldız[1], Ekrem Müftüoğlu[1]. *[1]Dicle Üniversitesi Tıp Fakültesi, Hematoloji Bilim Dalı, Diyarbakır, [2]Dicle Üniversitesi Tıp Fakültesi, İç Hastalıkları Anabilim Dalı, Diyarbakır*

Giriş: Hepatosplenik T hücreli lenfoma oldukça nadir görülen ve çok agresif seyirli bir

lenfoma tipi olup genç erişkinlerde lenfadenopati olmaksızın hepatosplenomegali ile ortaya çıkar. Tüm periferik T hücreli Lenfomaların yaklaşık %5'inden azını oluşturur. B semptomları sıklığı %50 olmasına karşın trombositopeni sabit bir bulgudur.

Neoplastik hücreler orta çaplı monomorfik, karaciğerde sinüzoidleri, dalakta kırmızı pulpanın sinus ve kordlarını, kemik iliğinde sinusları infiltre eden hücrelerdir. Bunlar CD3,CD2, CD 56 pozitif, CD5, CD4/ CD8 negatif ve tipik olarak T hücre kökenlidirler.

Olgu: Otuzbeş yaşında kadın hasta ocak 2014 tarihinde başlayan ve giderek artan halsizlik, gece terlemesi,kilo kaybı ve karında dolgunluk hissi nedeniyle nisan 2014 tarihinde yapılan tetkiklerinde hepatosplenomegali (karaciğer 165 mm ve dalak 210 mm) ve pansitopeni (wbc:1900/mm^3,nötrofil:570mm^3, hemoglobin:9 gr/dl,trombosit:75000 mm^3) saptanmış. Kemik iliği biyopsisinde intrasinuzal CD 3(+),CD 5(-),TİA-1 (+),CD 56(+), Granzyme B (-) T hücre infiltrasyonu ön planda hepatosplenik T hücreli lenfoma'yı düşündürmüştür. Haziran 2014 tarihinde yapılan PET CT de dalak ilere derecede büyük boyutta olup SUVmax değerinin 6,9 olarak ölçüldüğü malignite düzeyinde artış FDG tutulumu izlendi.Dalakta yer yer ametabolik alanlarda FDG tutulumu izlenmedi. (Enfark ?) Sol üst kadranda ağrı şikayeti semptomatik olduğu için aşıları yapılarak splenektomi yapıldı. Splenektomi sonrasında B semptomları tamamen geriledi.Tam kan sayımında beyaz küre sayısı 7.380/mm^3, hemoglobin 10 gr/,trombosit 308.000 mm^3 tesrit edildi. Dalak patoloji sonucu immunohistokimyasal çalışmada TİA ile yaygın pozitif, Granzim ve CD 3 ile pozitif boyanma izlenerek hepatosplenik T hücreli lenfoma lehine yorumlandı. Kontrol batın ultrasongrafisinde karaciğer boyutu 175 mm olarak artmış tespit edildi. Biokimyasal tetkiklerinde ALP:434 U/L(40-150) ve GGT:120(5-55) yüksekliği dışında patoloji tespit edilemedi. Kemik iliği tutlumu mevcut olan hasta Evre IV B Hepatosplenik T hücreli Lenfoma tanısıyla 3 haftada bir CHOEP(Siklofosfamid, Adriamisin, Vinkristin, Etoposid ve Prednizolon) kemoterapisi başlandı. Hastanın takibi devam etmektedir.

Tartışma: Hepatosplenik T hücreli lenfoma genellikle erişkinlerde görülür periferik lenfadenopati olmadan hepatosplenomegali ve kemik iliği tutlumu ile karşımıza çıkar.Genelde immunsüpresif tedaviler sonrası görülebilir ve standart tedavilere yanıt pek iyi değildir.

Anahtar kelimeler: Hepatosplenik T hücreli lenfoma, splenomegali

Abstract: 0114 P-275

FOLİKÜLER LENFOMA VE NADİR BİR DURUM: KEMOTERAPİ VE RADYOTERAPİ KOMBİNASYONU İLE BAŞARIYLA TEDAVİ EDİLMİŞ SEREBELLAR METASTAZ.

Nuri Karadurmuş[1], Selmin Ataergin[1], Gökhan Erdem[1], Mustafa Çakar[2], Özdeş Emer[3], Şükrü Özaydın[1], Mustafa Öztürk[1], Mükerrem Safalı[4], Fikret Arpacı[1]. *[1]Gülhane Askeri Tıp Akademisi, Tıbbi Onkoloji Bilim Dalı, Ankara, [2]Gülhane Askeri Tıp Akademisi, İç Hastalıkları Bilim Dalı, Ankara, [3]Gülhane Askeri Tıp Akademisi, Nükleer Tıp Bilim Dalı, Ankara, [4]Gülhane Askeri Tıp Akademisi, Patoloji Bilim Dalı, Ankara*

Giriş: Santral sinir sistemi (SSS) tutulumu yüksek gradlı ve agresif primer ve sekonder lenfomalar için önemli bir tutulum alanıdır. Foliküler lenfoma düşük gradlı bir lenfoma olmasına rağmen, nadir de olsa SSS tutulumu gösterebilir. Bu vakada serebellar tutulum yapan foliküler lenfomalı bir hastamızı sunduk.

Olgu: 57 yaşında erkek hasta halsizlik, dispne ve günlük aktivitelerinde solunum sıkıntısı yakınmaları ile doktora başvurdu. Akciğer grafisinde bilateral, masif plevral efüzyon saptandı, torasentez sonucunda efüzyon şilotoraks ile uyumlu bulundu. Toraks- abdomen BT'de ön ve arka servikal, supraklavikuler, mediastinel bölgelerde bilateral, büyük, konglomere lenf nodları saptandı ve supraklavikuler nodun eksizyonel biyopsisinde Grade-2 Foliküler Lenfoma tanısı konuldu (Şekil-1a,1b,1c). Kemik iliği biyopsisinde paratrabeküler B hücreli lenfoma infiltrasyonu saptandı ve vaka Evre IV-B kabul edildi. Bu nedenle 6 kür R-CHOP kemoterapisi verildi. Bir yıl sonra sol servikal ağrısız şişlik, baş dönmesi ve denge kaybı tarifleyen hastanın PET/BT'de sağ serebellar diffüz ve sol supraklavikuler lenf nodlarında artmış FDG tutulumu saptandı (SUV max sırasıyla 11.3 ve 12.3). Sol supraklavikuler lenf nodundan yapılan eksizyonel biyopsi sonucu Grade-2 Foliküler Lenfoma ile uyumlu geldi (Şekil 2a,2b). Beyin MRG'de sağ serebellumun inferolateralini tutan, duramatere uzanım gösteren, 1.5 cm çapında homojen kontrastlanan bir lezyon saptandı (Şekil 2c). Lokalizasyonu nedeni ile Nöroşirurjik operasyon için uygun görülmeyen hastaya ikinci hat kemoterapi olarak Rituximab 375 mg/m^2 1.gün, Fludarabin 20 mg/m^2 ve Siklofosfamid 240 mg/m^2 1-3 gün verildi, tüm kranyum radyoterapi 30 cGy/gün 10 gün uygulandı. Kemo-radyoterapi sonrası takip eden süreçte hastanın semptom ve bulguları geriledi.

Tartışma: Son yıllarda foliküler lenfomanın histopatolojisi ne olursa olsun agresif seyrederek, SSS tutulumu yapabileceği gösterilmiştir.

Sonuç: Günümüzde Rituximab ve CHOP bazlı kemoterapilerle SSS tutulumu gibi sekonder ekstranodal yayılım gösteren lenfoma olgularında uzun ve semptomsuz yaşam süreleri sağlanabilmektedir. Bu nedenle SSS tutulumu şikayetleriyle gelen hastalarda Onkolog, İç Hastalıkları Uzmanı, Nöro-radyolog ve patologları kapsayan lenfoma konusunda uzman doktorların doğru tanı ve tedavi planı yapma konusunda işbirliği yapmaları gerekmektedir.

Anahtar kelimeler: foliküler lenfoma, kemoterapi, radyoterapi

Abstract: 0542 P-276

ST ELEVASYONLU AKUT MİYOKARD ENFARKTÜSÜNÜ TAKLİT EDEN KARDİYAK TUTULUMLU LENFOMA OLGUSU.

Ozan Ekim[1], Güven Yılmaz[2], Mustafa Erdoğan[1], Ersin Efetürk[1], Emine Gültürk[2], Sinan Kazan[1], Abidin Gündoğdu[1], Mehmet Aliustaoğlu[1].
[1]Dr. Lütfi Kırdar Kartal Eğitim ve Araştırma Hastanesi, İç Hastalıkları Kliniği, İstanbul, [2]Dr. Lütfi Kırdar Kartal Eğitim ve Araştırma Hastanesi, Hematoloji Kliniği, İstanbul

Folliküler lenfoma(FL) Non-Hodgkin Lenfomanın(NHL) ikinci en sık görülen alt tipidir. Hastalığın prognozu indolent seyirli formdan agresif ve hızlı seyirli forma kadar geniş bir spektrum içerir. FL daha çok servikal, aksiller, inguinal/femoral lenfadenopati ile prezente olur. Hiler ve mediastinel lenfadenopatiler sıklıkla görülmekle birlikte büyük mediastinal kitleler oldukça nadir görülür. Biz burada nadir görülmesi nedeniyle büyük mediastinel kitle ile prezente olan ve akut koroner sendrom kliniği ile başvuran bir vaka sunduk.

Olgu: 20 yaşında erkek hasta, acil servisimize genel durum bozukluğu ve bilinç bulanıklığı nedeniyle getirildi. Hastaya 1 yıl önce vena cava superior sendromu(VCSS) nedeni ile acil radyoterapi(RT) uygulandığı ve bu dönemde yapılan biyopsi neticesinde evre 4 Grade 2 FL tanısı konduğu öğrenildi. Hastaya Şubat-Eylül 2013 arasında toplam 8 kür R-CHOP tedavisi verilmiş. Sonrasında CR sağlanarak idame için rituksimab verilmiş. 2.kür rituksimabını Şubat 2014'te alan hastada 1 ay sonra inatçı öksürük ve nefes darlığı nedeniyle yapılan görüntülemede sol akciğerde 10x16 cm boyutlarında kitle görülmüş. Biyopsi sonucu FL ile uyumlu gelmiş. Hastanın gerçekleştirilen PET-CT görüntülemelerinde mediasteni ve sol akciğeri kısmen de perikardı tutan lezyon izlendi. (Şekil 1) Hastaya R-ICE tedavisi 23 Mart 2014'te başlanmış. Tedavinin 4.gününde hasta acil servise bilinç bulanıklığı nedeniyle getirildi. Kardiyak muayenesinde pulmoner odakta 5/6 sistolik üfürüm saptandı. Efor dispnesi de mevcut olan hastanın EKG'sinde anterior derivasyonlarda yaygın ST elevasyonu(Şekil 2-3)ve troponin yüksekliği olması üzerine hasta kardiyolojiye yönlendirildi. Anterior myokard infarktüsü (MI) ön tanısı ile hastaya koroner anjiografi yapıldı. Hastada koroner anjiyografide anlamlı darlık-plak olmaması nedeniyle akut koroner sendrom düşünülmedi. Yapılan ekokardiyografik incelemede, myokardial invazyon(?) yapan, ön ve lateral ventriküler duvarda akineziye neden olan kitlesel yapı tespit edildi, EF %25-30 olarak saptandı. Akciğer ve mediastinel kitlenin pulmoner artere bası yaptığı, perikardda tamponada yol açmayan minimal mayi olduğu saptandı. Hastanın miyokarda direk invazyonunu patolojik olarak gösterebilmek için biyopsi planlandı ancak hastanın genel durumu nedeniyle yapılamadı. Hastada progresyon olduğu için acil RT başlandı. Tedavinin 2. gününde hasta dolaşım ve solunum yetmezliği nedeniyle kaybedildi.

Tartışma: FL ikinci en sık görülen NHL alt tipidir. Hastalığın prognozu indolent seyirli formdan agresif ve hızlı seyirli forma kadar farklı bir spektrum içerir. Tedavisinde klasik kemoterapi ve radyoterapi kullanılmaktadır. FL bazı vakalarda atipik prezentasyon göstermektedir. Literatürde çok nadir olarak miyokard tutulumu bildirilmiştir. Bizim vakamızda patolojik tanı olmasa da kardiyak tutulum mevcuttu. Özellikle büyük boyutlu mediastinel kitlesi olan vakalarda kardiyak tutulumun olabileceği akılda tutulmalı ve kardiyolojik yakın takip yapılmalıdır.

Anahtar kelimeler: Folliküler lenfoma, Miyokard tutulumu, ST elevasyonu

Şekil 1. PET-CT görüntüsü

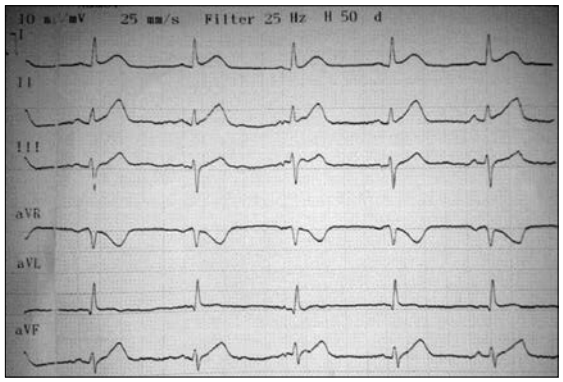

Şekil 2. EKG görüntüsü

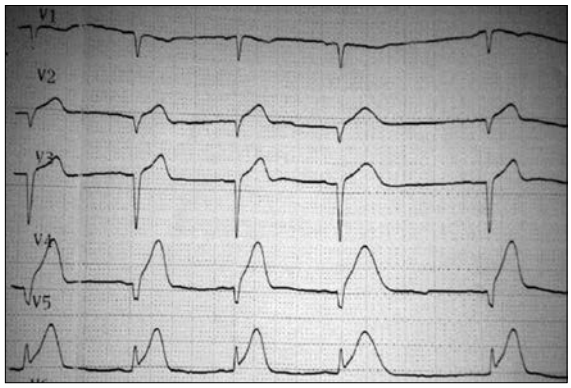

Şekil 3. EKG görüntüsü

Abstract: 0613 P-277

EKSTRANODAL MARGİNAL ZON LENFOMANIN NADİR PREZENTASYONLARINDAN BALTOMA'LI (BRONŞ İLİŞKİLİ MALTOMA) BİR OLGU. Gülten Korkmaz, Yasin Kalpakçı, Aysun Gönderen, Ömer Önder Savaş, Abdullah Agit, Ahmet Kürşat Güneş, Hacer Berna Öztürk, Funda Ceran, Simten Dağdaş, Gülsüm Özet. *Ankara Numune Eğitim ve Araştırma Hastanesi, Ankara*

Giriş: Maltoma (Mucosa Assosiated Lymphoid Tissue Lyphoma) mukoza altında yer alan lenfoid dokunun lenfomasıdır. Non-hodgkin lenfolmaların yaklaşık %8'ini oluşturan Maltomaların akciğer tutulumu literatürde sadece vaka raporları şeklinde bildirilmiştir.

Olgu: 54 yaşında kadın hasta Aralık 2013'te nefes darlığı ve öksürük şikayeti ile başvurduğu dış merkezde plevral effüzyon saptanmış. Şubat 2014'de bronkoskopi yapılmış,bronkoalveoler lavaj yapılarak, mukozal biyopsiler alınmış. Balgamda ARB(-) saptanmış; Bronkoskopik biyopsilerde immunhistokimyasal olarak CD20 ve CD43 pozitif, kappa ile monoklonal boyanma saptanırken CD3, CD5, CD23,bcl -6 ve siklin d1 (-) bulunmuş ve Baltoma olarak raporlanmış. Kliniğimize başvurduğunda B semptomları ve aktif şikayeti yoktu,fizik muayenesi ve laboratuar parametreleri normaldi. Yapılan kemik iliği aspirasyonu ve biyopsisi normaldi. Tomografilerinde sadece boyunda bilateral servikal en büyüğü 12x8 mm, mediastinel en büyüğü 11x9 mm lenf nodları izlendi. Ann Arbor Evre 2 olan hastaya takip kararı verildi.

Tartışma: Maltoma'lar mide, tükrük ve gözyaşı bezleri, tiroid, timus, konjuktiva, orbita, akciğer,meme, böbrek, cilt, karaciğer ve prostatta rastlanır. Respiratuar mukoza ilişkili Maltoma'lar, Baltoma olarak adlandırılır ve tüm akciğer neoplazmlarının %0.5'inden azını oluşturur. Etiyolojisi tam olarak bilinmese de, antijenik stimülasyon veya otoimmünite suçlanmıştır. Genellikle tanı sırasında asemptomatiktir. Bizim olgumuzda olduğu gibi semptom olarak öksürük, nefes darlığı, hemoptizi görülebilir. Plevral effüzyon ve mediastinel lenf nodlarına ek olarak, tomografide sıklıkla periferal yerleşimli soliter pulmoner nodül, diffüz multipl nodüller, hava bronkogramları görülebilir.Bu bulgular kolaylıkla karsinom veya enfeksiyonla karışabilir. Tanı için bronkoskopik biyopsi, perkutan iğne biyopsisi, torakoskopik veya açık akciğer biyopsisi, cerrahi rezeksiyon uygulanabilir. Olgumuza bronkoskopik biyopsiyle tanı konuldu. Maltoma'larda prognoz hücre tipine, derecesine ve hastaların evresine bağlıdır. Evre I ve II de beklenen beş yıllık sağkalım %87, evre III ve IV'de ise ortalama yaşam süresi üç yıldır. Düşük dereceli lenfomalar genellikle yavaş seyir gösterdiğinden olgumuzda olduğu gibi tanı anında lokalize hastalık olarak saptanabilir. Tüm gastrik lenfomaların %50'sini oluşturan gastrik Maltomalar'ın tedavisinde H.pylori eradikasyonu yeterli olabilirken, mide dışı Maltomaların tedavisi farklıdır. Evre 1-2 sınırlı Maltoma'da lokalize tedaviler (cerrahi, RT) veya izlem önerilir. İleri evre hastalıkta diğer indolan ve folliküler lenfomalarda olduğu gibi ritüksimab içeren immünoterapi veya kemoimmünoterapiler önerilmektedir. Biz olgumuzu erken evre olması nedeniyle izleme aldık.

Sonuç olarak multipl veya soliter pulmoner nodül, plevral effüzyon, mediastinal lenf nodu saptanan hastalarda nadir görülmesine rağmen baltoma tanısı akılda bulunmalıdır.

Anahtar kelimeler: maltoma

Abstract: 0106 P-278

HODGKİN LENFOMADA ENDER BİR TUTULUM YERİ: İLEAL HASTALIK. Orhan Kemal Yücel[1], Utku Iltar[1], Ramazan Erdem[1], Erhan Alkan[2], Mustafa Karaca[1], Ozan Salim[1], Bahar Akkaya[3], Levent Ündar[1]. [1]*Akdeniz Üniversitesi Tıp Fakültesi, Hematoloji Bilim Dalı, Antalya,* [2]*Burdur Devlet Hastanesi, Gastroenteroloji Kliniği,* [3]*Akdeniz Üniversitesi Tıp Fakültesi, Patoloji Anabilim Dalı, Antalya*

Giriş: Hodgkin Lenfoma(HL) nin klasik başvuru şekli servikal lenf nodlarından aşağıdaki lenf nodu bölgelerine aylar içinde yayılım şeklindedir. Ekstranodal hastalık ise olguların %10-15'nde gözlenmektedir. En sık tutulum yerleri kemik, kemik iliği ve akciğerdir. Lenfoid foliküllerden zengin olan ileumun tutulumu ise son derece enderdir.

Olgu: Temmuz 2013'te 6 aydır süregelen karın ağrısı, ateş ve kilo kaybı şikayetleri ile başvuran 52 yaşında kadın hasta, karın içi patolojik boyuttaki (2x3 cm) lenf nodunun eksizyonel biopsisi sonucunda klasik HL [CD30(+), Fascin(+), CD15(+/-), CD20(-)] tanısı aldı. PET CT görüntülemede karın içi çok sayıda hipermetabolik (SUV max: 38) lenf nodları ve ayrıca ileum distalinde çekum komşuluğunda hipermetabolik(SUV max:19) duvar kalınlık artışı izlendi. HL da gastrointestinal sistem tutulum ender olarak bildirildiği için kolonoskopik ileum biopsisi yapıldı (Şekil1). CD3(+) Lenfositten zengin zeminde CD30(+),CD15(-) belirgin nuleuslu geniş sitoplazmik hodgkinoid görünümde hücre infiltrasyonu olması üzerine histomorfolojik ve immünfenotipik bulgular eşliğinde HL infiltrasyonu olarak raporlandı. Kemik iliği aspirasyon ve biopsisinde tutulum izlenmedi. Evre IIB (İPS:2) HL tanısı ile ABVD kemoterapi protokolü başlandı. 4 siklus sonunda klinik olarak yanıtlı hastanın PET CT görüntülemesinde tam yanıtlı olduğu görüldü. Toplam 8 siklus tedavi uygulanan hastada kolonoskopik ileal biyopsi ile HL infiltrasyonunun olmadığı doğrulandı (Şekil 2). Hasta halen asemptomatik remisyonda ilaçsız takip edilmektedir.

Tartışma: HL da alışılmış dışı bölgelerin PET CT de tutulum lehine yorumlanması durumunda ileri klinik ve histopatolojik inceleme gereklidir. Bu yaklaşım şekli doğru bir hastalık evrelemesi, uygun tedavi stratejisi dolayısıyla da tedavi başarısı için gereklidir.

Anahtar kelimeler: Hodgkin Lenfoma, İleum

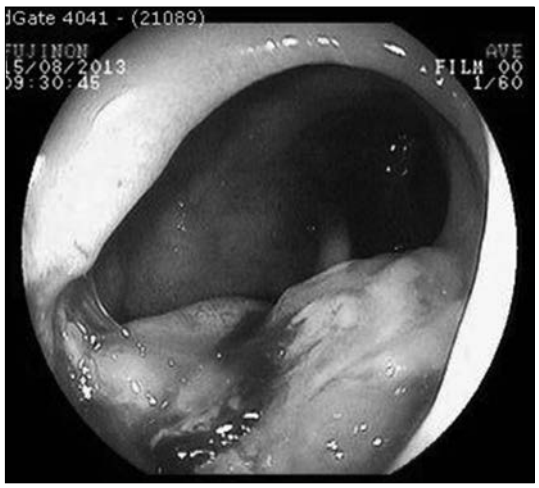

Şekil 1. tedavi öncesi ileum

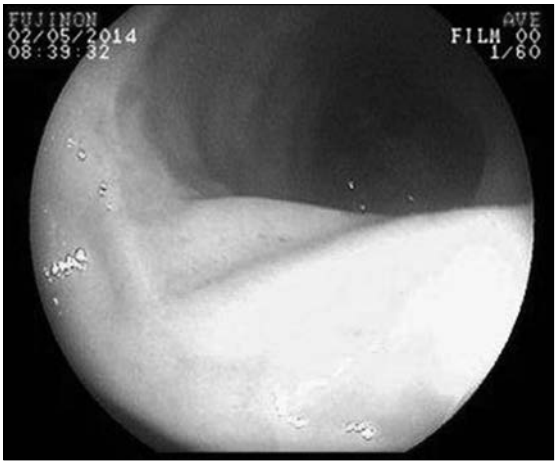

Şekil 2. tedavi sonrası ileum

Abstract: 0517 P-279

PRİMER OKÜLER-ORBİTAL MANTLE HÜCRELİ NON-HODGKİN LENFOMA. Ufuk Demirci[1], Mine Miskioğlu[2], Aliihsan Gemici[2], İsmet Aydoğdu[2]. *[1]Celal Bayar Üniversitesi Tıp Fakültesi, İç Hastalıkları Anabilim Dalı, Manisa, [2]Celal Bayar Üniversitesi Tıp Fakültesi, İç Hastalıkları Anabilim Dalı, Hematoloji Bilim Dalı, Manisa*

Mantle Hücreli Lenfoma (MHL) CD5(+) B hücreli Non-Hodgkin lenfomalardan olup, lenfomaların %6'sını oluşturur. İleri yaşta (ort. 68) ve erkeklerde sıktır. Patobiyolojisi t(11,14) translokasyonu ve siklin-D1 overekspresyonu ile ilişkilidir. Çoğunlukla ileri evre hastalıkla başvurulur; halihazırda standart ve küratif tedavi yoktur. Çoğunlukla lenf nodlarını etkilemekle birlikte değişken bir klinik seyir ve ekstranodal tutulum da bildirilmektedir. Literatürde oküler tutulum nadirdir. Burada, sadece orbital/nazolakrimal tutulum gösteren MHL olgusu sunulacaktır.

Olgu: Sol gözde şişlik nedeniyle başvuran, konjuktiva ve göz kapağında belirgin kızarıklık, dışa doğru şişlik ve gözde yaşarma olan 52 y E hastanın paranazal BT'de, sol orbitada nazolakrimal kanalı erode eden 22x23 mm kitle saptandı. Biopsi ile, CD20(+), CD5(+), bcl-2 (+), siklin D1(+), MHL tanısı kondu. FM'de KC, dalak ve LN büyümesi saptanmayan, kan sayımı ve biyokimya N, BT'de patolojik LN ve organ tutulumu bulunmayan ve Kİ biyopsisinde tutulum olmayan hasta, Evre IE kabul edilerek lokal radyoterapi (RT) planlandı. RT sonrası yakınmaları kaybolan ve kitlede tama yakın regresyon saptanan hasta izleme alındı.

Tartışma: Oküler-orbital lenfomalar (OOL) çok nadir olup lenfomaların %1-2'sini, ekstranodal lenfomaların %8'ini oluşturur. OOL'ların çoğu marjinal zon lenfomadır; folliküler NHL, DBBHL, plazmasitom ve MHL ise daha az görülür. MHL'da CD19, CD20, CD22, CD5, bcl-2, siklin D1 (+) ve tipik olarak CD23 (-) dir. Genellikle asemptomatik olup ileri evre hastalıkla başvuru sıktır. Periferik kan tutulumu %50 iken GİS tutulumu %90'a ulaşır; göz tutulumu ise çok nadirdir; bu durumda diplopi, pitozis gözlerde kızarıklık ve yaşarma gibi semptomlar bulunabilir. Orbital-oküler tutulumu olan MHL'da prognoz genellikle kötüdür. Orbital-oküler MHL tanısı alan 12 hastalık bir çalışmada relaps/progresyonun ort. 27-32 ay arasında olduğu, relapsların ağırlıklı olarak tek taraflı aynı bölgede olduğu bildirilmiştir. Diğer bir çalışmada, primer orbital/ oküler MHL tanılı hastaların, sekonder tutulumlulara göre daha kısa yaşama sahip olduğu gösterilmiştir. MHL'de halen şifa elde edilemediği düşünülmektedir. Erken evrede lokal RT/KT+RT ve kür sağlananların 3-6 aylık izlemi önerilir. Hastamız da lokal RT ile izleme alınmıştır.

Sonuç: Burada, nadir görülen bir lenfoma alt tipi ve nadir bir ekstranodal yerleşim yeri özelliği gösteren, genç yaş ve erken evrede oküler mantle hücreli lenfoma olgusu sunulmuştur. Oküler ve orbital lenfoma çok nadir görülmekle beraber, orbital malignitelerin önemli kısmını oluşturur ve ayırıcı tanıda akılda tutulmalıdır. Tanı açısından görüntüleme yöntemleri yeterli olmadığı gibi, tedavi belirlemede histolojik sınıflama ve evre önemli olduğundan, mutlaka iyi bir hematopatolojik değerlendirme ve evreleme yapılması gereklidir. MHL, çok daha nadir görülen bir alt tip olmakla birlikte, kısa zamanda progresyon ve agresif seyir özelliği taşıması açısından yakın ve dikkatli izlemi gerektirmektedir.

Anahtar kelimeler: orbital ve oküler lenfoma, mantle hücreli lenfoma

Şekil 1. Tanı sırasında BT

Abstract: 0686 P-280

MULTİSENTRİK HİYALİN TİP ANJİYOFOLİKÜLER CASTLEMAN OLGUSU. Mehmet Sinan Dal[1], Abdullah Karakuş[1], Hasan İnce[2], Mehmet Önder Ekmen[2], Reşit Yıldırım[2], Orhan Ayyıldız[1], Ekrem Müftüoğlu[1]. *[1]Dicle Üniversitesi Tıp Fakültesi, Hematoloji Bilim Dalı, Diyarbakır, [2]Dicle Üniversitesi Tıp Fakültesi, İç Hastalıkları Anabilim Dalı, Diyarbakır*

Giriş: Castleman hastalığı (CH) lenfoid dokularda plazma hücreleri ve B lenfositlerin anormal proliferasyonu sonucu görülen angiofolliküler lenf nodu hiperplazisidir. Klinik olarak lokalize ve multisentrik, histopatolojik olarak hiyalin-vasküler, plazma hücreli ve mikst tipleri vardır. Etiyolojide virüsler ve interlökin-6

suçlanmaktadır. En sık lokalize hiyalin-vasküler görülür, abdominal, mediastinal, servikal kitleler saptanır. Plazma hücreli tipte sistemik bulgular ve organomegali sıktır. Tanı histopatolojik incelemeyle konulur. Lokalize hiyalin-vasküler ve plazma hücreli CH cerrahiyle tedavi edilir. Multisentrik CH'da tek/kombine kemoterapötikler, interferon, talidomid, interlökin-6 ve rituksimab kullanılmaktadır.

Olgu: Altmışüç yaşında kadın hasta,yaklaşık 1 yıldır halsizlik,kilo kaybı ve yüksek ateş şikayeti olan hastanın dış merkezde yapılan tetkiklerinde hemoglobin 7gr/dl, trombosit 22.000 mm^3,albumin 2.5 gr/dl,globulin 7.7 gr/dl,eritrosit sedimantasyon hızı 85 mm/saat, batın ultrasonografisinde hepatosplenmegali(karaciğer:227 mm dalak 210 mm) tespit edilip hematoloji polikliniğimize yönlendirilmiş.Yatırılarak tetkik edilen hastanın fizik muayenesinde vücut sıcaklığı 38,9 derece nabız 110 /dk,kan basıncı 130/80 mmHg,servikal ,supraklavikular,aksiler ve inguinal bölgede patolojik boyutta lenf nodları palpe edildi. Toraks ve batın bilgisayarlı tomografilerinde bilateral supraklavikular, yaygın aksiler ve rektopektoral,bilateral mamarian,prevasküler,sağ ve sol paratrakeal ve üst abdominal yaygın büyümüş lenf bezleri izlenmekte olup büyüğü sağ aksiller bölgede 26 x 22 mm olarak tespit edildi. Gastrohepatik ligamanda,periportal,paraçölyak alanda,paraaortik bölgede inter aortokaval,parailiak,bilateral inguinal,obturaotuar büyüğü 26 x 17 mm boyutunda multipl sayıda LAP izlendi.Karaciğer boyutu 247 mm Dalak boyutu 173 mm izlendi.İnguinal total eksizyonel lenf nodu biyopsi örneği hyalin tip anjiofoliküler lenf nodu hiperplazisi Castleman hastalığı lehine degerlendirildi.Anti HIV tetkiği negatif saptandı. POEMS açısından tetkik edildi.EMG'de duyusal ve motor liflerin hafif düzeyde etkilendiği polinöropati lehine değerlendirildi. Protein elektroforezinde poliklonal gamopati tespit edildi. Rituksimab için endikasyon dışı onayı alınarak multisentrik Castleman hastalığı tanısıyla sistemik kemoterapi olarak vinkristin dozu %50 azaltılarak R-CVP başlandı.2 kür sonrası genel durumu ve hematolojik parametreleri tamamen düzelen hastanın takip ve tedavisi devam etmektedir.

Tartışma: Multisentrik form Castleman hastaları artmış interlökin–6 düzeylerine bağlı olarak daima semptom verirler (asteni %65, ateş %69, kilo kaybı %67). Periferik lenfadenopati ve hepatosplenomegali sık tespit edilir. Biyokimyasal değişikler özellikle multisentrik formda

belirgin olup eritrosit sedimantasyon hızında artış, anemi,trombositopeni, poliklonal gammoglobulinemi en sık görülenlerdir.Multisentrik olan vakalarda sistemik kemoterapi verilebilir.

Anahtar kelimeler: Castleman hastalığı, hiyalin anjiyofoliküler tip

Abstract: 0439 P-281

CD5 NEGATİF MANTLE CELL LENFOMA: OLGU SUNUMU. Müzeyyen Aslaner[1], Bilal Toka[3], Selçuk Ergen[2], Şehmus Ertop[1]. *[1]Bülent Ecevit Üniversitesi Tıp Fakültesi, Hematoloji Bilim Dalı, Zonguldak, [2]Bülent Ecevit Üniversitesi Tıp Fakültesi, Onkoloji Bilim Dalı, Zonguldak, [3]Bülent Ecevit Üniversitesi Tıp Fakültesi, İç hastalıkları Anabilim Dalı, Zonguldak*

Giriş: Mantle cell lenfoma(MCL), non Hodgkin lenfomaların %3-10'unu oluşturur. Karakteristik özellikleri t(11;14) (q13;q32) ve immüno histokimyasal incelemede siklin D1 ekspresyonu ile CD20(+), CD5(+) ve CD23(-)'liğidir. MCL, tipik olarak erkek cinsiyet hâkimiyeti ile birlikte ileri yaş hastalığıdır. Tanı anında genellikle evre III/IV'dür. MCL morfolojik açıdan 1990'lara kadar yavaş seyirli bir lenfoma olarak kabul edilmiş ancak hastalık için bir belirteç olarak kabul edilen BCL1 onkojeninin bulunması ve hastalık biyolojisi üzerine yapılan yoğun çalışmalar, bu lenfoma türünün daha agresif seyirli olduğunu göstermiştir. Kemoterapi ile cevap genellikle elde edilmekle birlikte remisyon süreleri kısadır ve median sağ kalım 3-4 yıldır.

Olgu: 69 y erkek hasta. Dış merkezde yapılan tetkiklerinde WBC yüksekliği olması nedeni ile tarafımızayönlendirildi. Hastanıntetkiklerinde wbc 195000/mm^3, hgb11.2gr/dl,MCV 78.5,plt 333000/mm^3,üre 116, kreatinin 2.9, LDH1124U/L,t.protein 5.5, alb 3.4 saptandı. PYda normalden büyük, çekirdeği kompact lenfositler ve basket hücreleri görüldü (Şekil 1) Flow cytometride CD19, CD20, CD22 yüksek, CD11b, HLADR orta derecede(+), CD5, CD10, CD23(-) idi. Batın usg de HSMG(+), yaygın intraabdominal LAP saptandı. FISH analizde %92 oranında t(11;14)(q13;q32)(+) saptandı ve mantle cel l lenfoma tanısı konuldu. R-chop kt planlandı. Hasta halen kliniğimizce takiplidir.

Sonuç: Mantle cell lenfoma, sitogenetik olarak t(11;14)(q13;q32) ile karakterizedir. İmmunofenotipleme genellikle pan-B cell antijenleri göstermekle birlikte yapılan çalışmalarda immunofenotiplemenin çeşitlilik gösterdiği; bu nedenle klasik MCL immunofenotiplemesine sahip olmayan olgularda kesin tanı sitogenetik olarak t(11;14)(q13;q32) veya cyclinD1 varlığı ile konur. Biz de vakamızda FISH ile t(11;14)(q13;q32)(+) saptayarak mantlecelllenfoma tanısı koyduk. Mantle cell lenfoma da karakteristik olarak CD20(+), CD5(+) ve CD23(-)'dir. Bizim vakamızda CD5(-) saptandı. Olgumuzu, CD5(-) mantle cell lenfoma tanısı ile nadir olgulardan olmasından dolayı sunmayı istedik.

Anahtar kelimeler: mantle cell lenfoma, cyclinD1

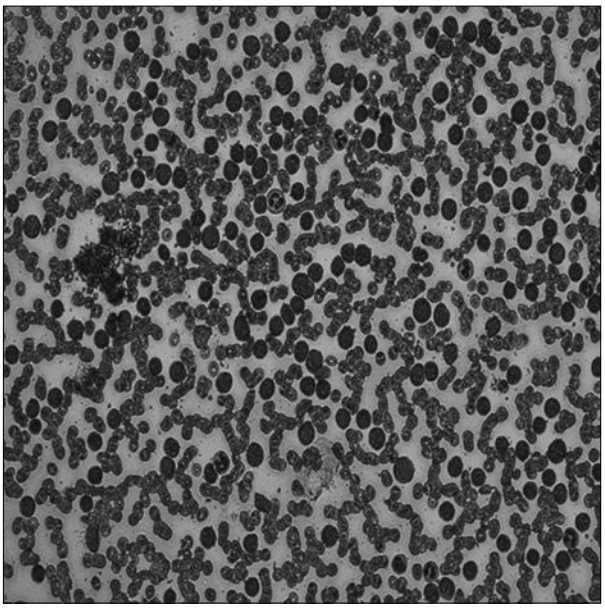

Şekil 1. hastanın py bulguları

Abstract: 0705 P-282

NON-HODGKİN LENFOMA TANILI HASTADA SEKONDER MALİGNİTE; AKCİĞER ADENOKARSİNOMU.

Atakan Tekinalp[1], Alpay Yeşilaltay[1], Burhan Turgut[1], Tarkan Yetişyiğit[2]. [1]*Namık Kemal Üniversitesi Tıp Fakültesi, İç Hastalıkları Anabilim Dalı, Hematoloji Bilim Dalı, Tekirdağ,* [2]*Namık Kemal Üniversitesi Tıp Fakültesi, İç Hastalıkları Anabilim Dalı, Tıbbi Onkoloji Bilim Dalı, Tekirdağ*

Giriş: Sekonder maligniteler, tedavi alan malign olgularda daha sık görülmekte olup, surveyi önemli ölçüde etkilemektedir. Lenfomaların seyrinde de rastlanan sekonder malignitelerin gelişminde antineoplaztik ajanlar, radyoterapi genetik yatkınlık ve çevresel etkenler suçlanmaktadır. Bu posterimizde mide diffüz büyük B hücreli lenfoma tanılı ve tedavi sonrasında akciğer adenokarsinom saptanan bir olgu sunduk.

Olgu: 67 yaşında erkek hasta,

Yaklaşık altı aydır, medikal tedaviye kısmen yanıt veren dispeptik yakınmaları nedeniyle değerlendirilen hasta, endoskopik mide antrum biyopsisi diffüz büyük B hücreli lenfoma ile uyumlu saptanması üzerine tarafımıza yönlendirilmiş. Başvuruda, genel durumu iyi, vital bulguları stabildi. Konstitusyonel semptomlar tariflemiyordu. Patolojik muayene bulgusu yoktu. Laboratuvarda hemogram normal; biyokimyasal parametrelerinde CRP: 15,3 mg/dL (Referans:0-5) olup ferritin ve demir düşüklüğü dışında anlamlı bulgu saptanmadı. Görüntülemelerden toraks BT'de üst ve alt paratrakeal milimetirk kalsifiye lenf nodları, her iki akciğerde plevral kalınlaşmalar, sağ akciğerde 12x10 mm çaplı nodüler lezyon ve çevresinde buzlu cam görünümü ile parankimde atelektatik alanlar; batın BT'nde midede diffüz, düzensiz duvar kalınlaşması, perigastrik alanda en büyüğü 10 mm çapta multiple lenf nodları izlendi. PET/CT'de sağ akciğer apeks, sağ pretrakeal, sağ akciğer orta lobta subplevral nodülede ve mide antrumunda tutulum saptandı. Mevcut klinik, laboratuar ve radyolojik bulgular ile hasta evre IIIAE non-hodgkin lenfoma kabul edildi. IPI skoru 2 olup düşük-orta riskli kabul edildi. Hastaya R-CHOP protokolü başlandı. Dört kür sonrası kontrol gastroskopide gastrik ülser tespit edildi. Biyopsi kronik atrofik gastritle uyumlu olup Helicobacter pylori (++) bulundu ve eradikasyonu yapıldı. R-CHOP kemoterapisi 6 küre tamamlandı. Kontrol PET/CT kısmi yanıt olarak değerlendirildi. Görüntülemelerde bahsedilen sağ akciğerdeki 33x15 lezyondan doku örneklemesi yapıldı. Patolojik incelemesi akciğer adenokarsinom olarak sonuçlandı. Hasta takip ve tedavisi planlanmak üzere Tıbbi Onkoloji Bilim Dalı'na devredildi.

Tartışma: Non-Hodgkin lenfomada görülme riski en yüksek sekonder malignite lösemilerdir. Bunu akciğer ve kolorektal kanserler izler. Tedaviye başlama yaşı arttıkça risk artar. Her ne kadar radyoterapi sonrasında, sekonder malignite gelişime daha sık rastlanılmışsa da bizim olgumuzda olduğu gibi tekli kemoterapi ile takip edilen olgular da bu risk açısından ayrıntılı değerlendirilmelidir. Görüntülemelerde nüks düşündüren tutulumların yeni tedavi planı öncesi patolojik olarak değerlendirilmesi yararlı olacaktır.

Anahtar kelimeler: Lenfoma, Adenokarsinom

Abstract: 0239 P-283

MANTLE HÜCRELİ LENFOMADA ORBİTA VE OKULER ADNEKSİYAL TUTULUM.

Abdullah Agit[1], Yasin Kalpakçı[1], Ömer Önder Savaş[1], Gülten Korkmaz[1], H. Berna Afacan Öztürk[1], Aysun Gönderen[1], A. Kürşad Güneş[1], Özge Çağlayan[2], Funda Ceran Ceran[1], Simten Dağdaş[1], Gülsüm Özet[1]. [1]*Ankara Numune Eğitim ve Araştırma Hastanesi, Hematoloji Kliniği, Ankara,* [2]*Ankara Numune Eğitim ve Araştırma Hastanesi, İç Hastalıkları Kliniği, Ankara*

Giriş: Mantle hücreli lenfoma (MHL) hodgkin dışı olgun b-hücreli lenfomaların %3-10'unu oluşturan nadir görülen bir b-hücreli lenfoma tipidir. MHL baskın olarak yaşlı hastalarda ve sıklıkla erkeklerde görülür ve agresif bir klinik seyir izler. MHL en çok lenf nodlarını tutar; ancak nadir olarak orbita ve adneksiyal yapılar gibi ekstranodal bölgelerde de görülür ve bu bölgelerdeki lenfomaların %6'sını kapsadığı rapor edilmiştir. Bu raporda, son 4 aydır var olan ve gittikçe büyüyen bilateral üst göz kapağı kitlelerine sahip 69 yaşında bir kadın hasta sunulmaktadir.

Vaka raporu: Temuz 2012 yılında MHL tanısı konulan hastaya en son aralık 2012'de toplam 6 kür R-CHOP kemoterapisi verilmiştir.Tedavi sonrası tama yakın yanıt alınan hasta tedavisiz izlenmiştir. Nisan 2012'deki polikliniк kontrolünde boyunda lap ve bilateral göz kapaklarında şişlik saptanan hasta tedavi planıyla servise kabul edildi. Çekilen orbita MR; bilateral orbitada preseptal alanda simetrik ve bilateral lakrimal glandlara doğru uzanan tutulum olarak raporlandı. Hastanın sol göz kapağından yapılan biyopsi; MHL hastalık tutulumu olarak raporlandı. Hastaya komorbiditesi nedeniyle BORİD kemoterapisi verildi.(bortezomib+rituksimab+deksametazon). Tedaviden 1 hafta sonra göz kapaklarında belirgin gerileme gözlendi.

Tartışma: Orbital ve oküler adneksal lenfomalar nadir görülür ve lenfomaların yaklaşık %1-2'sini ve ekstranodal lenfomaların da yaklaşık %8'ini oluşturur. Ferry ve diğ. Tarafından oküler adneksal lenfomalara dair yapılan bir calışmaya göre daha nadir görülen b-hücreli adneksal lenfoma alt-tipleri ile teşhis edilen hastaların üçte ikisinin daha önce rapor edilmiş lenfoması vardır ve ilk muayenede okuler adneksiyal tutulumu olan üçte bir oranındaki diğer grup neredeyse her zaman ileri evrede yaygın bir hastalığa sahiptir.

Vakamız kadın hasta olsa da Looi ile arkadaşları ve Rasmussen ile arkadaşları tarafından gerçekleştirilen iki çalışmada oküler adneksiyayı tutan MHL sıklığı erkeklerde daha yaygın olarak tespit edilmiştir. (6:1).

Oküler MHL ile ilgili bir çalışmada hastaların neredeyse tümü tekrarlayan bir hastalık ile kendini gösteren bir klinik tablo çizmiştir. Progresyonsuz sağ kalım (PFS) 12 ay ve genel sağ-kalım (OS) 57 aydır. Rasmussen ve arkadaşları ilk olarak orbital ve adneksiyal bölge MHL'ye sahip hastalar ile daha önce MHL teşhisi konulup da sekonder orbital ve oküler adneksiyal MHL geliştiren hastalar arasında sağ-kalım oranı açısından büyük bir farklılık olduğunu savunmaktadır. İlk gruptaki hastaların genel sağ-kalım 43 ay iken sekonder oküler adneksal MHL'ye sahip hastalarda 51 aydır.

Nüks MHL bilateral göz kapağı tutulumu olan 69 yaşındaki kadın hastayı sunan bu olgu raporunu, MHL'nin bilateral adneksiyal tutulum olması ve nadir görülmesi nedeniyle sunulmuştur.

Anahtar kelimeler: anahtar kelimeler: mantle hücreli lenfoma, orbita ve adneksiyal tutulum

Şekil 1. Tedavi öncesi

Şekil 2. Tedavi sonrası 1

Şekil 3. Tedavi sonrası 2

Abstract: 0681 P-284

MARJİNAL ZON LENFOMA: NADİR TUTULUMDAN TANIYA. Uluğ Mutlu Günaydın[1], Beyza Bilgin[1], Işık Kaygusuz Atagündüz[2], Funda Pepedil Tanrıkulu[2], Tayfur Toptaş[2], Ali Eser[2], Osman Kara[2], Toluy Özgümüş[2], Aslıhan Sezgin[2], Ayşe Tülin Fıratlı Tuğlular[2]. *[1]Marmara Üniversitesi Tıp Fakültesi, İç hastalıkları Anabilim Dalı, İstanbul, [2]Marmara Üniversitesi Tıp Fakültesi, İç hastalıkları Anabilim Dalı, Hematoloji Bilim Dalı, İstanbul*

Giriş: Marjinal zon lenfoma (MZL) B hücre kökenli ve sıklıkla 6. dekattan sonra tanı alan bir lenfomadır. Genellikle yavaş seyir göstermesine karşın büyük B hücreli lenfomaya dönüşebildiği bilinmektedir. Tüm lenfomalar içerisinde %1-2 gibi seyrek bir görülme oranına sahiptir. B semptomları hastaların %20'sinden daha azında bulunur. MZL'lı hastaların üçte ikisinde kemik iliği tutulumu görülebilir ve hastaların %30'unda anemi ve trombositopeni gelişebilir. Ancak, MZL'nın kemik tutulumu oldukça nadirdir. Bu bildiride kemik tutulumu sonrası patolojik kırık ile kliniğe başvuran MZL'lı bir olgunun sunumu amaçlanmıştır.

Olgu: Hipertansiyon haricinde bilinen hastalığı olmayan 71 yaşında kadın hasta 3 yıldır sağ bacakta devam eden şişlik ve kızarıklık nedeni ile tetkik edilirken minör travma sonrası sağ tibiada kırık meydana gelmiş. Patolojik kırık nedeni araştırılmak üzere hastaya kemik sintigrafisi çekilmiş ve tibiada artmış tutulum gözlenmiş. Bu sırada sağ inguinal bölgede konglomere lenfadenopatiler saptanan hasta kliniğimize yönlendirilmiş. Öyküsünde B semptomları tarif etmeyen hastanın fizik muayenesinde sağ bacakta ve ayak sırtında şişlik ve kızarıklık görüldü. Sağ inguinal lenfadenopati ve hepatosplenomegali mevcuttu. Lenf nodu biyopsi sonucu marjinal zon lenfoma ile uyumlu rapor edildi. Pozitron emisyon tomografisinde supradiafragmatik ve infradiafragmatik multiple lenfatik istasyonlarda malign karakterde lenfadenopatiler, sağ uyluk ve bacak yöresinde kas yapılarında 14x7,5x7 cm boyutunda kitle ve kemikte lenfoma tutulumu ile uyumlu bulgular görüldü. Kemik iliği biyopsisinde tutulum saptanmadı. Kas ve kemik tutulumu ile evre 4A MZL için R-CHOP (Rituksimab, siklofosfamid, adriamisin, vinkristin, metilprednisolon) kemoterapi protokolu başlandı. Tedavinin 10. gününde bacağındaki şişlik ve sertlik belirgin şekilde gerileyen hastanın takip ve tedavisi polikliniğimizde halen devam etmektedir.

Tartışma: Marjinal zon lenfomanın ekstranodal tipinde en sık tutulan organ mide olmakla birlikte ince bağırsak, tükrük bezi, akciğer, göz, adneksler, deri ve tiroid gibi diğer organlarda da tutulum bildirilmiştir. Literatürde ekstranodal MZL'da kemik tutulumu sınırlı sayıda vaka sunumu ile mevcuttur. Bu vakada lenf nodu dışında kas ve kemik tutulumu vardır, ayrıca kemik tutulumuna bağlı patolojik kırık ile prezente olmuştur. Lenf nodu tutulumu ile başvuran nodal MZL'larda da ekstranodal tutulum görülebilir, ancak bugünkü bilgilerimiz dahilinde kemik tutulumu bildirilmemiştir.

Anahtar kelimeler: marjinal zon lenfoma, kemik tutulumu

Abstract: 0677 P-285

SEZARY SENDROMU:OLGU SUNUMU. Mehmet Sinan Dal[1], Abdullah Karakuş[1], Ferhat Bingöl[2], Reşit Yıldırım[2], Hasan İnce[2], Orhan Ayyıldız[1], Ekrem Müftüoğlu[1]. *[1]Dicle Üniversitesi Tıp Fakültesi, Hematoloji Bilim Dalı, Diyarbakır, [2]Dicle Üniversitesi Tıp Fakültesi, İç Hastalıkları Anabilim Dalı, Diyarbakır*

Giriş: Sezary sendromu tüm deri lenfomalarının yaklaşık %3'ünü oluşturur. Eritrodermi, alopesi, palmoplantar hiperkeratozis ve lenfadenopati klinik olarak saptanır. Atipik, büyük serebriform lenfositlerin (Sezary hücreleri) lösemik yayılımı periferik kanda Sezary hücresi >1000/mm^3,deri biyopsilerinde atipik lenfositlerin epidermotropizmi (%40), CD4/CD8 10 veya diğer T-hücre markerların kaybı, T-hücre'nin monoklonal lenfositozu, T-hücre kromozomal anormalliği Sezary sendromu tanısı konulur.Ortalama sağkalım 2-4 yıldır.

Olgu: 80 yaşında erkek hasta 2012 yılından beri gövde ve sırt kısmında kaşıntı ve kızarıklık nedeniyle tetkik edilmiş.Yapılan tetkiklerinde tam kan sayımı,eritrosit sedimantasyon hızı ve biyokimsal tetkikleri normal tespit

edilerek topikal steroid tedavisi başlanmış.Topikal steroid tedavisinden fayda görmeyen hastanın Ağustos 2013 tarihinde dış merkezde sağ inguinal lenf bezinde tru-cut biyopsisinde parakortikal hiperplazi ve kemik iliği biyopsisinde normoselüler kemik iliği saptanmış.Generalize eksfoliatif dermatit tanısıyla oral olarak metilprednizolon 32 mg/gün şeklinde tedavi verilmiş.Oral prednol tedavisinden fayda görmeyen hasta Temmuz 2014 tarihinde vücudun %80'inden fazlası parlak kırmızı eritem ve skuamla kaplı şekilde ve yüz tutulumu ile ateş, titreme, iştahsızlık, kilo kaybı ve çok şiddetli kaşıntı şikayetleri ile cildiye kliniğinde yatırılarak cilt biyopsisi yapılmış. Biyopsi sonucu mukozis fungoidesle uyumlu saptanmış. Bakılan tam kan sayımında beyaz küre seviyesi 42.740 mm/^{3} (%57 monosit, %20 lenfosit, %15 nötrofil, %8 bazofil), hemoglobin 10.7 gr/dl,trombosit 203.000 mm^3 tespit edilmiş. Hematoloji konsültasyonu sonucu periferik kan yayması değerlendirilen hastada %72 büyük,atipik serebriform lenfositler görülmesi üzerine sezary sendromu ön tanısı ile hematoloji kliniğine transfer edildi. Toraks-batın-pelvik bilgisayarlı tomografi incelemelerinde her iki aksiler bölgede büyüğü sol aksillada 2,5x1,8 cm boyutlarında ekojenik yağlı hilusları bulunan bazıları yuvarlaklaşmış lenf bezler izlendi. Bilateral inguinal bölgede de yaklaşık 1 cm capında lenf nodlar tespit edildi. Axilar bölgeden tekrar lenf nodu eksizyon biyopsisi gönderildi.Periferden gönderilen akım sitometrisinde CD 4 %94, CD 8 %8, CD 5 %88, CD 3 %87, cCD 3 %74, CD 7 %6 saptandı. Kemikl iliği biyopsi sonucu beklenmektedir. Hasta iç organ tutlumu olmayan Evre III T4 N1 M0 Sezary Sendromu tanısıyla deriye yönelik fotoferez ve sistemik tedavi açısından bexarotene tedavisi planlandı.

Tartışma: Tüm primer deri lenfomalarının yaklaşık %40'ını mukozis fungoides oluştururken bu olguların %3-5'inde Sezary Sendromu gelişir. Özellikle eritrodermi evresinde tam kan sayımlarının yanında periferik yayma değerlendirimesi ve akım sitometri yapılması sezary sendromunun erken tanınması açısından faydalı olabilir

Anahtar kelimeler: Eritrodermi, mukozis fungoides, sezary sendromu

Abstract: 0115 P-286

NADİR BİR OLGU SUNUMU: GENÇ ERİŞKİN YAŞTA GÖRÜLEN PEDİATRİK TİPTE FOLİKÜLER LENFOMA

Nuri Karadurmuş, Gökhan Erdem, Şükrü Özaydın, Mustafa Öztürk, Fikret Arpacı. *Gülhane Askeri Tıp Akademisi, Tıbbi Onkoloji Bilim Dalı, Ankara*

Giriş: Foliküler lenfoma tün non-hodgkin lenfoma olgularının %22'lik kısmını oluşturmaktadır. WHO (Dünya Sağlık Örgütü)2008 yılı sınıflamasından itibaren FL sınıflamasında pediatrik tip FL adında bir subgrup tanımlanmıştır.

İndolent seyirli olan ve sınırlı vakalarda nüks etmeyen ve progresyon göstermeyen iyi prognozlu bir lenfoma türüdür.

Olgu: 23 yaşında erkek hasta son 3 ayda 7 kg kilo kaybı ve sağ alt kadranda şişlik ile doktora başvurdu. Yapılan muayenesinde pelvik alanda 5.5 cm çaplı tek bir lenf nodu saptandı ve lezyon eksizyonel biyopsi ile çıkarıldı ve histopatolojik inceleme ve immun-histokimyasal incelemeler sonucunda pediatrik tip foliküler lenfoma tanısı konuldu. Tanı sonrası yapılan evrelemesinde FL olgularında PET/CT'nin yüksek yalancı pozitiflik (%30-40'varan) bulguları nedeni ile tüm vücut bilgisayarlı tomografisi kullanıldı. Tüm indolent non-hodgkin lenfoma olgularında olduğu gibi yüksek kemik iliği tutulum riski nedeni ile hastaya kemik iliği biyopsisi patolojik incelemesi, flow-sitometrisi ve mutasyonel genetik analizler yapıldı. İncelemeler sonucunda evre- IB olarak değerlendirilen vaka, başlangıçtaki bulky kitle alanına lokal radyoterapi ile tedavi edildi ve halen takiplerine devam edilmektedir.

Tartışma ve Sonuç: FL olgularında tüm evrelerde izle ve gör yöntemi ile takip tedavi seçeneklerinden biri olarak devam etmektedir. Özellikle pediatrik tip FL olguları son derece nadir olup tüm FL olgularının %3'den az bir kısmını oluşturmaktadır. Pediatrik tip olguların özelliği histopatolojik olarak hemen hemen hepsi yüksek gradlı olmasına rağmen daha yavaş seyirli olmaları ve özellikle erken ve sınırlı evrelerde (Evre 1-2)nüks ve progresyonun hemen hemen hiç olmamasıdır. Ancak vakalar daha ileri evrede saptanacak olursa (Evre 3-4) sistemik kemoterapi gerekmektedir (R-CHOP) ve kemosensitivitesi düşüktür. Biz vakamızda başlangıçtaki bulky kitlesi nedeni ile ve gen yaş olmasını göz önüne alarak lokal RT planladık.

Anahtar kelimeler: foliküler lenfoma, pediatrik tip

Abstract: 0294 P-287

MONOKLONAL B HÜCRE LENFOSİTOZU SONRASI GELİŞEN KRONİK LENFOSİTER LÖSEMİ VE MALT LENFOMA BİRLİKTELİĞİ: VAKA SUNUMU.

Şule Yüzbaşıoğlu[1], Hasan Mücahit Özbaş[1], Nilay Ermantaş[1], Zafer Gökgöz[2], Ümit Çobanoğlu[3], Mehmet Sönmez[1]. *[1]Karadeniz Teknik Üniversitesi Tıp Fakültesi, Hematoloji Bilim Dalı, Trabzon, [2]Devlet Hastanesi, Hematoloji, Ordu, [3]Karadeniz Teknik Üniversitesi Tıp Fakültesii Patoloji Anabilim Dalı, Trabzon*

Periferik kanda 5000 mm^3'ü aşmayan ancak akım sitometrik veya moleküler tanı teknikleriyle monoklonal lenfositoz varlığıyla karakterize monoklonal B hücre lenfositoz süreç içinde neoplastik lenfoproliferatif hastalıklara ilerleme göstermektedir. Genellikle CD5-19-20-23 yüzey belirteçleri taşıyan lenfosit artışıyla karakterize kronik lenfositer lösemiye dönüşüm izlenirken, daha az sıklıkta diğer lenfoproliferatif hastalıklara dönüşüm göstermektedir. Bu vaka takdiminde klonal B hücre lenfositozu sonrası gelişen kronik lenfositer lösemi ve mide MALT lenfoma birlikteliği sunuldu.

Olgu: 75 yaşında erkek hastada 2008 yılında akımsitometrik analizde CD5-19-20 (+) lenfositoz (<5000 mm^3) saptanıyor ve yapılan kemik iliği incelemesinde infiltrasyon, bilgisayarlı tomografide organomegali saptanmıyor ve asemptomatik olan hasta monoklonal B hücre lenfositoz tanısıyla takibe alınıyor. 2014 yılında periferik kanda CD5-19-20-23 pozitif lenfosit sayısı 6500mm^3 olması üzerine yapılan kemik iliği incelemesinde monoklonal lenfosit infiltrasyonu saptandı (Şekil 1). Hastanın bilgisayarlı tomografi incelemesinde mide antrum distalinde ve duodenum proksimalinde lümeni diffüz olarak çevreleyen, en kalın yerinde 24mm olarak ölçülen diffüz duvar kalınlaşması saptanması üzerine mideden endoskopik biopsi alındı. Yapılan patolojik değerlendirme mide MALT lenfoma ile uyumluydu (Şekil 2). Kronik lenfositer lösemili hastalarda sekonder malignensiler ve yüksek dereceli lenfomalara transformasyon izlenebilmektedir. Dolayısıyla hastalarda gelişebilen beklenmedik lokalizasyon veya hızlı progresyon varlığında biopsi yapılarak tedavinin düzenlenmesi uygun bir yaklaşımdır. Ancak

klonal B hücre lenfositozu sonrası kronik lenfositer lösemili ve mide MALT lenfoma birlikteliği oldukça nadir bir durum olup, ayırıcı tanıdaki öneminden dolayı vaka takdimi olarak sunuldu.

Anahtar kelimeler: Monoklonal B Hücre Lenfositoz, Kronik Lenfositer Lösemi, Malt Lenfoma

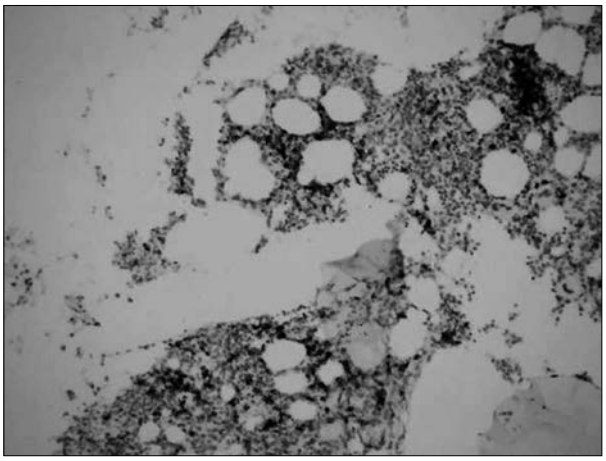

Şekil 1. Kemik iliği CD23 (+) Lenfosit infiltrasyonu

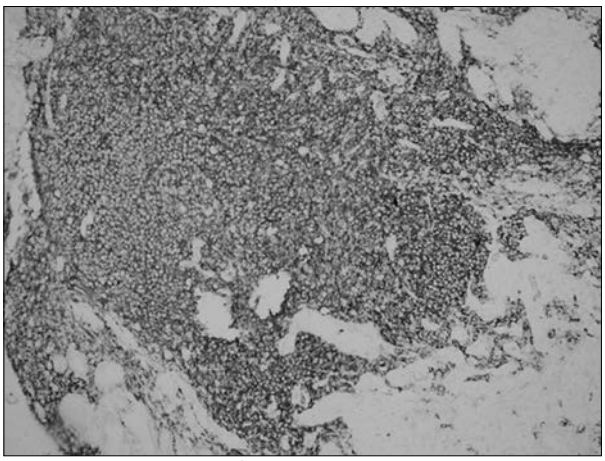

Şekil 2. Mide CD20 (+) Lenfosit İnfiltrasyonu

Abstract: 0549 P-288

UTERUS'U TUTAN DİFFÜZ BÜYÜK B HÜCRELİ LENFOMA OLGUSU; GÜNCEL TANI VE TEDAVİ. Osman Yokuş, Şermin Altındal, Hilal Tan Köker, Fuat Aydınlı. *İstanbul Eğitim ve Araştırma Hastanesi, Hematoloji Kliniği, İstanbul*

Giriş: Primer malign lenfomların kadın genital yollarında gelişmesi nadir bir durumdur. Olguların çoğu B-lenfosit hücre kökenli non-Hodgkin Lenfomalar olup, bunlardan da"Diffüz büyük B hücreli Lenfoma"(DLBC NHL) alt gurubuna en sık rastlanmaktadır.

Olgu: Burada sunduğumuz olgu sunusunda orta yaşlarda kadın, uzamış vajinal kanamalar ve adet sıklığında artışın etyoloji tetkiki esnasında, fizik muayene ve manyetik rezonas görüntülemede serviks girişine uzanıp örten ve tüm uterusu kaplayan kitleye batın içi lenf bezlerinde büyümenin de eşlik ettiği saptanınca, uterus kitle biyopsi sonucu DBBH-NHL tanısı konuldu. Ann Arbor evrelemesi ile evre IVB, ECOG-1 olan hastaya R- CHOP (rituksimab, siklofosfamid, doksorubisin, vincristin, metil prednison)kemoterapisi her 21 günde bir olarak 8 kür planlanarak başlandı. Dördüncü kür sonrası tedaviye yanıt ara değerlendirmesinde PET-CT ile tam kür elde edildiği görülüp, daha sonra tedavi 8 küre tamamlandı. Takiplerinde halen 1 yıldır remisyonda, fakat orta düzeyde konjestif kalp yetersizliği ve kompanse kronik böbrek yetersizliği geliştiği için bu açıdan tedavisi ve takibi ilgili bölümlerle kordineli şekilde devam etmektedir.

Tartışma: Literatürde bu tür olgularda kemoterapi, radyoterapi, cerrahi tedavi gibi 3 farklı tedavi, hasta bazında farklı kombinasyonlarıyla uygulanarak sıklıkla kür sağlanabileceği bildirilmiştir. Kadın genital yollarını tutan bir çok hastalıkta benzer klinik semptomlara yol açmakla birlikte nadiren maligniteler ve bunun da alt grubu ve daha nadir bir formu olan ve tedaviyle kür şansı olan lenfomaları (DLBC NHL'yı) akıla getirmek gereklidir

Bizim olgumuzda olduğu gibi bazen ileri evrede başvuran olgularda primer yer uterus olmakla beraber sistemik (nodal/ekstranodal) yayılım olabileceğinden dolayı,primer/ sekonder ayırımı tam yapılamayabilir. Semptomlar non spesifik olduğundan da bu nadir malin durumlar atlanıp tanı-tedavi gecikebilmektedir.

Sonuç: Genital yollarda kitleye eşlik eden uzamış kanamalar veya hidronefroz komplikasyonu eşlik eden durumlarda farklı patolojiler yanısıra akıla lenfomaların da getirilmesi gerekir.

Anahtar kelimeler: Diffüz büyük B hücreli lenfoma, genital lenfomalar, uterus

Abstract: 0233 P-289

SİTARABİNE BAĞLI AKUT PANKREATİT VAKASI. Aliihsan Gemici[1], Seçil Arı[2], Elmas Kasap[3], Mine Miskioglu[1], İsmet Aydogdu[1]. *[1]Celal Bayar Üniversitesi, Tıp Fakültesi Hastanesi, Hematoloji Bilim Dalı, Manisa, [2]Celal Bayar Üniversitesi, Tıp Fakültesi Hastanesi, İç Hastalıkları Anabilim Dalı, Manisa, [3]Celal Bayar Üniversitesi, Tıp Fakültesi Hastanesi, Gastroenteroloji Bilim Dalı, Manisa*

Akut pankreatit; pankreatik enzimlerin hücre dışına çıkmasına bağlı otodigesyon ile başlayan, karın ağrısı, kan ve idrarda pankreas enzimlerinin yüksekliği ile seyreden inflamatuar bir klinik tblodur (1). Etyolojisinde alkol, biliyer sistem ve metabolik hastalıkları, ayrıca 260 ilaç ve kimyasallar rol almaktadır. İlaçlara bağlı pankreatit gelişimi %0.1-2 oranında görülmektedir(2). Azatioprin, furosemid, tiazid, valproik asit, H2 reseptör antagonistleri, tetrasiklin, sülfanomidler, metranidazol, kortikosteroidler ve östreojenlerin yanında kemoterapotik ilaçlardan metotraksat, L-asparajinaz ve sitarabin akut pankreatite neden olabilir. Biz olgumuzda literatürde de örnekleri bulunan sitarabin kullanımına bağlı pankreatit gelişen bir hastamızdan bahsedeceğiz. 52 yaşında bayan hastaya bir yıl önce vücutta yaygın lenfadenopati olması üzerine yapılan biyopsi sonucu diffüz bBüyük B hücreli Hodgkin dışı lenfoma (DBBHHDL) tanısı aldı. Hastaya 8 kür R-CHOP (Ritüximab, Sitarabin, Siklofosfamid, Vincristin, Prednizolon) kemoterapisi verildi ve iyileşme sağlandı. Yaklaşık bir yıl sonra göğüs ön duvarında ve sol ingüinal bölgede deriden kabarık, seröz akıntılı kitleler ile başvuran hastanın kitle biyopsi sonucu nüks olarak değerlendirildi. Hastaya R-ESHAP (Ritüximab, Etoposid, Sitarabin, Cisplatin, Prednizolon) kemoterapisi verildi. Yüksek doz sitarabin infüzyonundan (3120 mg)

bir gün sonra şiddetli karın ağrısı, bulantı kusma gelişti. Amilaz 464 U/L, Lipaz 381 U/L, lökosit 5980/mcl, Hemoglobin 10.3 g/dl, trombosit 54000 /mcl olarak saptandı. Batın tomografisinde pankreas ileri derecede ödemli, batın içi yaygın serbest sıvı olduğu saptandı ve Balthazar evre D pankreatit olarak değerlendirildi (Şekil 1). Bir hafta yoğun bakımda izlenen hastada tedavi ile laboratuar ve klinik olarak düzelme sağlandı.

Olgumuzda literatürde birkaç vaka ile örneği bulunan sitarabine bağlı pankreatit gelişimini hatırlatmış olduk. İlaca bağlı akut pankretit sıklığı düşük olmasına rağmen, yüksek doz sitarabin infüzyonu sonrası bulantı-kusma ve karın ağrısı gelişen vakalarda akut pankreatit akılda tutulmalıdır.

Anahtar kelimeler: Sitarabin, Akut Pankreatit

Şekil 1.

Miyeloproliferatif Neoplazmlar ve Kronik Miyelositer Lösemi

Abstract: 0328 P-290

KRONİK MYELOİD LÖSEMİ TANILI HASTALARIMIZIN RETROSPEKTİF DEĞERLENDİRİLMESİ. Serife Solmaz Medeni, Aysegül Karaman, Ömür Gökmen Sevindik, Celal Acar, Doğuş Türkyılmaz, Süreyya Yiğit Kaya, Sunay Tunalı, İnci Alacacıoğlu, Özden Pişkin, Mehmet Ali Özcan, Hayri Güner Özsan, Fatih Demirkan, Bülent Ündar. *Dokuz Eylül Üniversitesi Tıp Fakültesi, Hematoloji Kliniği, İzmir*

Kronik miyeloid lösemi (KML), BCR/ABL1 füzyon proteini ve onun sahip olduğu tirozin kinaz aktivitesiyle karakterizedir. İmatinib, dasatinib ve nilotinib son zamanlarda geliştirilen tirozin kinaz inhibitörleridir.(TKİ) Bizde KML tanısı ile izlemde olan hastalarımızı retrospektif olarak inceledik ve yanıtlarımızı sunmak istedik.

Çalışmamıza 1992-2014 tarihleri arasında Dokuz Eylül Üniversitesi tıp fakültesi hematoloji kliniğinde KML tanısı alarak tedavi edilen 70 hasta alındı. KML tanısı alan hastaların demografik, klinik özellikleri, birinci ve ikinci sıra TKİ alan hastaların hematolojik, sitogenetik, moleküler tedavi yanıtları, TKİ yan etkileri, tedavilerin tüm sağkalım(OS) üzerine etkileri retrospektif olarak incelendi. Medyan izlem süresi 72,5 ay (min 1 ay, max 264 ay) olan olguların 32'si kadın(%45.7), 38'i erkek(%54.3) olup medyan yaş 51,5(18-82)di.Hastaların tanı anındaki labaratuvarı incelendiğinde tanı anında hb mean11.4g/dL (7-14g/dL), wbc mean 124.2 10^3/µL(1010^3/µL-43010^3/µL), plt mean 543.9 10^3/µL(36 10^3/µL-6895 10^3/µL),LDH mean 865 U/L(158-2549 U/L)olduğu gözlendi. Olguların tanıda %82.9 kronik faz, %12.8 akselere faz ve %4.3 blastik fazda olduğu gözlendi.Tanı anında %70 olguda splenomegali mevcuttu. Tanı sitogentik incelemeler yönünden değerlendirildiğinde %70 inde sitogenetik inceleme yeterli ve Ph poz, %28.5inde yetersiz sitogenetik, %1.4ünde ise yapılmadığı görüldü. 6 olguda ise ek sitogenetik anomali izlendi.Olgularda 6 tanesi imatinib öncesi dönemde tanı aldığı için tedaviye hidroksiüre ile başlanmış, 1 olgu çalışma kapsamında nilotinib ile, diğer 63 olgu ise birinci sıra imatinib tedavisi almıştır. 3. ayda %80 hastada hematolojik yanıt elde edilmiş, %31.4 hastada sitogenetik yanıt elde edilmemiş, %5.7hastada minimal(MİSY), %15.8hastada majr sitogenetik yanıt(MSY), %15. tam sitogenetik yanıt(TSY)elde edilmişdi. 18. ay sonuçlarımızda %5.7 sinde sitogenetik yanıtsız olup, %1.4 MİSY, %8.5 MSY, %78.6 TSY mevcuttu, %22.9'unda molekuler yanıtsız, %22.9 MMY, %52.9'unda TMY. Hastaların %30'u 2.sıra TKİ tedavisi almış. Tedavi değişimi nedeni %28.6 yanıtsızlık, %5.7 yan etki nedenlidir. Yan etkiler %57.1 inde gözlenmemiş, %11.4 dermatolojik, %10 sitopeni, %7.1 periorbital ödem, %5.7 plevral effüzyon, %4.3 miyozit, %2.9 hepatotoksite, %1 pankreatit olduğu görülmüştür. 2.sıra TKİ %50 dasatinib, %45 nilotinib, %5 imatinib (Çalışma hastası olup nilotinibden geçiştir) %10 hastada 3. sıra tedavi almıştır,1ii ponatinib tedavisi altındadır.Medyan 72.5 aylık izlem süresi sonunda %20 olgunun ex olduğu, %1.4 olgunun ulasılamadığı ve %78.6'sının yasadığı izlendi. Sağkalımları değerlendirildiğinde median sağkalıma ulaşılamamış olup, 8 yıllık sağkalım %73 tür.

Sonuç olarak olgularımızın %80'inde 3. ay hematolojik yanıta ulasılmış ve 18. ayda %78.6 tam sitogenetik, %53 ünde tam molekuler yanıtlıdır. 8 yıllık sagkalımın ise %73 olduğu görüldü. İRİS çalışmasına bakıldığında TSY %82, OS %85 olarak açıklanmıştır.

Anahtar kelimeler: Kronik Myeloid Lösemi

Abstract: 0486 P-291

GEBELİKTE KRONİK MYELOİD LÖSEMİ TEDAVİSİ. Gürsel Güneş, Ümit Yavuz Malkan, Eylem Eliaçık, Ayşe Işık, Hakan Göker, Nilgün Sayınalp, İbrahim Celalettin Haznedaroğlu. *Hacettepe Üniversitesi Tıp Fakültesi, İç Hastalıkları Anabilim Dalı, Hematoloji Bilim Dalı, Ankara*

Tirozin kinaz inhibitörlerinin (TKİ) yaygın kullanımıyla kronik myeloid löseminin (KML) prognozunda ortaya çıkan dramatik iyileşme gebe kalan kadın KML hastalarının sayısında artışı da beraberinde getirmiştir. Bu durum anne ve bebeğin sağlığı için daha güvenli tedavi seçeneklerinin belirlenmesi zorunluluğunu doğurmuştur.

Biz burada üç olgu ile gebe KML hastalarımızla ilgili deneyimlerimizi paylaşmak istedik.

Olgu 1: 33 yaşında 28 haftalık gebe lökositoz nedeniyle değerlendirildi. Fizik muayenede splenomegali saptanan hastanın beyaz küre sayısı (WBC) 60200/mm^3 ve diğer tetkikleri normaldi. Hastaya klinik, hematolojik ve sitogenetik bulgularla KML tanısı kondu. Hastanın seçimi ile imatinib günde 400 mg başlandı. 38. haftalıkken fetal distres nedeniyle sezaryen yapılan hastanın bebeği doğumdan 2 saat sonra akciğer immatüritesi nedeniyle kaybedildi. Hastanın halen imatinib tedavisine devam edilmektedir.

Olgu 2: 26 yaşında 13 haftalık gebe lökositoz nedeniyle değerlendirildi. Fizik muayenede splenomegalisi saptanan hastanın WBC'si 82200/mm^3 ve diğer tetkikleri normaldi. Hastaya klinik, hematolojik ve sitogenetik bulgularla KML tanısı kondu. Hastanın seçimi ile imatinib günde 400 mg başlandı. 39 haftalıkken sağlıklı bir bebek dünyaya getiren hastaya halen imatinib tedavisine devam edilmektedir.

Olgu 3: 33 yaşında 14 yıllık KML öyküsü olan 20 haftalık gebe tedavi için başvurdu. Hasta 10 yıl imatinib ve sonrasında nilotinib kullanmış. 5 ay önce nilotinibi kesmiş ve gebe kalmış. Bu süre zarfında remisyonunu kaybeden hastanın p 210 değeri ISI 4,2 idi. Hastaya doğuma kadar 3 MÜ/gün interferon alfa başlanması ve doğum sonrasında nilotinib ile devam edilmesine karar verildi. Hasta halen 30 haftalık gebe olarak takip edilmektedir.

Tartışma: Gebelikte KML tedavisi ilaçların potansiyel teratojenik etkileri nedeniyle zorluklar arz etmektedir. Kronik faz gebe KML hastalarında tedavinin kesilmesi bir seçenek olsa da bu durumda hem gebelik hem de KML ve hiperlökositoz nedeniyle artmış bir tromboemboli, plasental yetersizlik riski ortaya çıkacaktır. Ayrıca düşük doğum ağırlığı riski de artacaktır.

Farelerde teratojenik olduğu gösterilmiş olan İmatinibin kullanımı sırasında gebe kalan olguların değerlendirildiği bir çalışmada %9 minör, %3 akciğer matürasyon defektinin de içinde olduğu major konjenital anomali ve %15 spontan abortus bildirilmiştir. Spontan abortuslarında çoğunun genetik defektlerden kaynaklandığı düşünüldüğünde imatinibin azımsanmayacak fetal malformasyon riski barındırdığı anlaşılmaktadır. Bizim hastalarımızdan birinde bebeğin doğum sonu kaybı bu nedenle olabilir.

3. olgumuzda olduğu gibi TKİ'nin kesilmesi durumunda ise remisyon kaybı kaçınılmazdır.

Her ne kadar imatinib kullanımında sağlıklı sonlanan gebelikler bildirilmişse de imatinib kullanımında plansız gebelikten kaçınmak, planlı gebeliklerde ise imatinibin kesilmesini takiben α interferon gibi teratojenik etkisi bildirilmemiş bir ilaçla tedaviye devam etmek daha güvenli bir seçenek olacaktır.

Anahtar kelimeler: Gebelik, İmatinib, Kronik myelositer lösemi

Abstract: 0539 P-292

KRONİK FAZ KRONİK MİYELOİD LÖSEMİDE ORİJİNAL VEYA JENERİK İMATİNİB TEDAVİSİNE YANITTA FARK YA DA BENZERLİK VAR MI?. Füsun Özdemirkıran[1], Uğur Bayram Korkmaz[2], Kaan Savaşoğlu[3], Sertaç Ecemiş[2], Melike Yüce[2], Saadet Sim[2], Mehmet Eren Kalender[2], Melek Yılmaz[2], Belgin Berber[3], Kadriye Bahriye Payzın[1]. *[1]Katip Çelebi Üniversitesi, Atatürk Eğitim ve Araştırma Hastnesi, Hematoloji Kliniği, İzmir, [2]Katip Çelebi Üniversitesi, Atatürk Eğitim ve Araştırma Hastnesi, İç Hastalıkları Kliniği, İzmir, [3]Katip Çelebi Üniversitesi, Atatürk Eğitim ve Araştırma Hastnesi, Tıbbi Genetik Laboratuvarı, İzmir*

Amaç: Yeni tanı kronik miyeloid lösemi (KML) hastalarının tedavisinde kullanılan orijinal ya da jenerik imatinib ile elde edilen yanıtı karşılaştırmak ve orijinal ilaçtan jenerik ilaca dönülmesinin yanıt üzerindeki etkisini araştırmak istedik.

Hastalar: Ortanca yaşı 53 olan (20-83) yeni tanı almış toplam 57 (Erkek: 20 Kadın:37) KML hastası geriye dönük değerlendirmeye alındı.

Sonuç: İlk tedaviye orijinal ilaçla başlayan 47 hasta (%82), jenerik imatinib ile başlayan 10 hasta (%18) vardı. Orijinal molekül başlanan 3 hastada (%6) TSY elde edilemediğinden 2. sıra TKİ tedavisine geçildi. İlk tedaviye 10 hastada jenerik molekül ile başlandı. TSY'a ulaşma süresi orijinal molekül başlanan hastalarda ortanca 6 ay (3-15), jenerik molekülde 3 aydı (3-12) ve aralarında anlamlı istatistik fark saptanmadı (p=0,1). Orijinal molekül ile TSY, 47 hastanın 44'ünde (%93,6), SG değerlendirmesi sonuçlanan ve jenerik molekül alan 8 hastanın 7'sinde (%87,5) elde edildi ve iki molekül arasında TSY eldesi arasında anlamlı fark bulunmadı (p=0,8). Verisi olan hastalarda MMY, orijinal ilaç alan 41 hastanın 27'sinde (%65,8), jenerik ilaç alan 8 hastanın 2'sinde (%25) saptandı ve orijinal ilaçta anlamlı olarak daha fazlaydı (p=0,001). Orijinal molekül kullanan hastaların 10'u (%21) aynı ilaçla tedaviyi sürdürürken 33 hasta (%70) ortanca 36 ayda (3-121 ay) sosyal güvenlik sorunu nedeni ile jenerik ürüne dönmek istedi. Jenerik imatinibe geçildiği ay yapılan değerlendirmede 33 hastanın 3'ünde (%9) TSY, verisi olan 31 hastanın 10'unda (%32) MMY elde edilememişti. Hastaların tanıdan itibaren ortanca izlem süresi 54 ay (3-132) bulundu. İlk ilacı orijinal molekül olan hastaların ortalama izlem süresi ilk olarak jenerik ilaç başlananlardan anlamlı olarak uzun bulundu (sırası ile 67,2+-34 ay ve 13+-12 ay, p=0,01). Tanıda başlanan imatinible tedavi süresi, değişiklik yapılan molekül ile tedavi süresinden yine anlamlı olarak uzundu (42,3+-33,2 ay ve 18,8+-13,7 ay, p=0,01). Son görülme sırasında TSY/mMY elde edilen hasta sayısı sırası ile orijinal imatinib almaya devam eden 10 hastada: 9/7, jenerik ilaca geçiş yapan 33 hastada 31/24 idi. Orijinal ilaç ile devam edenlerde son görülmede TSY: %90 ve MMY: %70, jenerik ilaca geçenlerde TSY: %93 ve %MMY: %72,7 bulundu (her ikisi de p=0,8).

Sonuç olarak orijinal ilaç ile devam eden hastalar ile jenerik ilaca geçiş yapan hastaların TSY ve MMY oranları arasında istatistiksel olarak anlamlı bir fark bulunmadı. Ancak jenerik ilaca geçenlerde tedavi süresinin öncekinden daha kısa bulunması nedeni ile uzun dönem sonuçları farklı bulunabilir. TSY oranları ve ortanca elde edilme süreleri orijinal ve jenerik imatinibte benzer bulundu ancak ilk tedavisinde jenerik ilaç yer alan hastalarda tedavi süresinin anlamlı olarak daha kısa olması nedeni ile MMY oranları jenerik ilaçta diğerine göre düşük bulunmuş olabilir. Daha fazla sayıda hastayı içeren daha uzun süreli izlem sonuçlarının beklenmesi önerilir.

Anahtar kelimeler: kronik miyeloid lösemi, orijinal imatinib, jenerik imatinib

Abstract: 0611 P-293

ESANSİYEL TROMBOSİTOZLU HASTALARDA YAŞ, LÖKOSİT VE TROMBOSİT SAYISI İLE TROMBOZ ARASINDAKİ İLİŞKİ: TEK MERKEZ DENEYİMİ. Cenk Sunu[1], Gülsüm Özet[2], Simten Dağdaş[2], Funda Ceran[2], Aysun Gönderen[2], Kürşad Güneş[2], Yasin Kalpakçı[2], Önder Savaş[2], Berna Öztürk[2], Ali Tamer[1]. *[1]Sakarya Üniversitesi, Eğitim ve Araştırması Hastanesi, Sakarya, [2]Ankara Numune Eğitim ve Araştırma Hastanesi, Ankara*

Esansiyel trombositoz (ET) diğer miyeloproliferatif tümörler (MPN) ile fenotipik ve patogenetik benzerlikler paylaşan izole trombositoz ve trombo-hemorajik komplikasyonlar ile karakterize bir klonal kök hücre bozukluğudur. 60 yaş kesme noktası ve tromboz öyküsü, ET

hastalarını düşük ve yüksek risk gruplarına ayırmak için kullanılan iki risk faktörüdür. Kanama için potansiyel riskleri nedeniyle, trombositozu olan (trombosit sayısı>1000x10^9/L) düşük riskli hastalar ayrıca değerlendirilir. ET'de kısalmış sağ kalım için risk faktörleri tromboz öyküsü, lökositoz ve ileri yaştır. Ayrıca, yaş>=60, WBC sayısı>11x10^9/L ve tromboz öyküsünün sağ kalım için ek bağımsız risk faktörleri oldukları belirlenmiştir. (Tablo 1)

Tablo 1. Trombohemorajik olaylar için risk grupları

Düşük risk (Tüm kriterler karşılanmalı)
Yaş<60
Tromboz öyküsü (-)
Trombosit sayısı <1 milyon/mm^3
Yüksek risk (Bir kriter yeterli)
Yaş≥60
Tromboz öyküsü (+)

Çalışmamızda; 2000-2013 yılları arasında ANEAH Hematoloji Kliniğinde ET tanısıyla izlenen 200 hasta retrospektif olarak değerlendirildi.

60 yaşından büyük olgularda trombotik olayların daha sık ortaya çıktığı gözlenmiştir. Çalışmamızın sonuçları trombotik olay yaşayan ET olgularının yaşlarının yaşamayanlardan hafifçe yüksek olduğunu göstermekle birlikte, bu fark istatistiksel anlamlılık düzeyine ulaşmıyordu. Ayrıca, biz 60 yaş kesme noktasına göre oluşturulan kategoriler arasında trombotik olay sıklığı açısından fark olmadığını bulduk. Çeşitli çalışmalarda, ET'de lökositozun tromboz riskini artırdığına dair kanıtlar elde edilmiştir.ET'de WBC sayısının 8.7x10^3/mm^3 veya 15x10^3/mm^3 üzerine çıkmasının tromboz gelişimi açısından bağımsız bir risk faktörü olduğu ileri sürülmektedir. Çalışmamızda; ET tanısı konmuş ve tromboz öyküsü olan olguların WBC sayılarının öyküsü negatif olanlardan daha yüksek olduğu gözlendi. Bu fark istatistiksel anlamlılık düzeyine ulaşmadı. Sonuçlarımız, WBC sayısında kullandığımız iki farklı kesme noktası ile trombotik olay sıklığı arasında böyle bir ilişki olmayabileceğini destekler nitelikte kanıtlar sunmuştur. Bir çalışmada da, her iki kesme noktası için bizim sonuçlarımızla parallellik gösteren kanıtlar elde edilmiştir. Tromboz riskinin azaltılmasında diğer önemli bir nokta, trombositozun önüne geçilmesidir. Yaşı 60'tan büyük olan hastalarda trombosit sayısı<1000x10^3/mm^3 ise veya yaşı 60'tan küçük olan hastalarda trombosit sayısı>=1500x10^3/mm^3 olduğunda trombosit sayısını azaltan ajanların kullanılması önerilmektedir. Çalışmamızda da, yaşı 60'ın üzerinde ve/veya trombosit sayısı>=1500 x10^3/mm^3 olan ET olgularında trombosit sayısını azaltmak amacıyla sitoredüktif tedaviye başlandı.Lökositoz, trombosit yüksekliği saptadığımız olgularda tromboz sıklığının literatüre parallellik göstermediğini bulduk. (Tablo 2)

Çalışmamızda lökositoz ile tromboz sıklığının paralellik göstermemesi çalışmamızdaki olguların WBC değerlerinin tedavi sonrasında literatürden farklı olarak belirgin biçimde azalmasına bağlı olabilir.Benzer şekilde çalışmamızda trombosit değerlerinde tedaviyle anlamlı azalma sağlanmasıyla ilişkili olarak tromboz sıklığı düşük bulunmuştur. (Tablo 3)

Etkin WBC ve trombosit kontrolüyle tromboz riskinin azaltılabileceğini düşünmekteyiz.

Anahtar kelimeler: Esansiyel Trombositoz (ET), Tromboz

Tablo 2. Tromboz öyküsü olan ve olmayan olguların yaş, WBC ve trombosit sayısı kategorilerine göre dağılımları

		Tromboz Öyküsü				P
		Var (n=36)		Yok (n=134)		
		n	%n	N	% n	
Yaş (yıl)	≥60	17	47.2	56	34.1	0.199*
	<60	19	52.8	108	65.9	
WBC (x10^3/mm^3)	≥15	10	27.8	25	15.2	0.121*
	<15	26	72.2	139	84.8	
WBC (x10^3/mm^3)	>8.7	29	80.6	117	71.3	0.357*
	≤8.7	7	19.4	47	28.7	
Trombosit (x10^3/mm^3)	≥150000	3	8.3	21	12.8	0.580**
	<150000	33	91.7	143	87.2	

*Yates Ki-kare Testi
**Fisher's Exact Test

➢Tromboz öyküsü olan ve olmayan olguların yaş (p=0.199), tedavi öncesi WBC (15x103/mm3 kesme noktası için p=0.121 ve 8.7x103/mm3 kesme nokatası için p=0.357) ve trombosit (p=0.508) kategorilerinin dağılımları arasında istatistiksel olarak anlamlı düzeyde fark yoktu

Tablo 3. Olguların farklı zaman noktalarında ölçülen WBC, Hb ve trombosit değerlerinin karşılaştırılması

	Zaman noktası										
	Tedavi öncesi					Tedavi sonrası					
	Ort	SS	Medy	Min	Maks	Ort	SS	Medy	Min	Maks	p
WBC (x10^3/mm^3)	12.6	7.7	12	4.1	80.9	7.3	2.4	7.3	2.8	21.8	<0.001
Hb (g/dl)	13.6	2.1	13.5	7.5	18.4	12.8	1.88	12.8	7.8	17.4	<0.001
Trombosit (x10^3/mm^3)	1074	446	997	514	4213	431	154	431	98	1150	<0.001

Wilcoxon Signed Ranks Test

➢Olguların tedavi öncesi ölçülen WBC (p<0.001), Hb (p<0.001) ve trombosit (p<0.001) değerleri, tedavi sonrası ölçülen WBC, Hb ve trombosit değerlerinden istatistiksel olarak anlamlı düzeyde yüksekti

Abstract: 0354 P-294

KRONİK MYELOİD LÖSEMİDE DASATİNİB "İLİŞKİLİ" TROMBOTİK TROMBOSİTOPENİK PURPURA. Ozan Salim, Orhan Kemal Yücel, Ramazan Erdem, Utku Iltar, Levent Ündar. *Akdeniz Üniversitesi Tıp Fakültesi, İç Hastalıkları Anabilim Dalı, Hematoloji Bilim Dalı, Antalya*

Giriş: Trombotik Trombositopenik Purpura (TTP) tanılı olguların büyük çoğunluğunda etyoloji saptanamamaktadır. Günümüzde değişik kanserler ve kanser tedavisinde kullanılan ilaçlar (örneğin mitomisin-C, bleomisin, karmustin, gemsitabin, daunomisin) ile ilişkili TTP olguları bildirilmiştir ancak nedensel ilişki açık değildir. Kronik Myeloid Lösemi (KML) ise çok ender olarak TTP ile ilişkilendirilmiştir. Kronik Faz KML tanılı dasatinib tedavisinin 1.yılında TTP saptanan bir olguyu bildiriyoruz.

Olgu: 2006 yılında Kronik Faz KML tanısı alan 26 yaşındaki erkek hastaya imatinib 400 mg/gün başlandı. Hematolojik, sitogenetik ve moleküler tam yanıtlı izlenirken Haziran 2013'te moleküler yanıt kaybı nedeni ile imatinib kesilerek dasatinib (100 mg/gün) başlandı. Tedavinin 10. ayında moleküler tam yanıtlı izlenen olgu halsizlik ve koyu renk idrar yakınmaları ile başvurdu. Derin trombositopeni, mikroskobik hematüri ve hemoglobinüri saptandı (Trombosit: 10000/mm^3, Tam idrar tetkiki: +3

hemoglobin, 267 eritrosit/saha). Periferik yaymada tanısal özellik görülmedi. Dasatinib ilişkili myelosüpresyon düşünülerek dasatinib kesildi. Kemik iliği aspirasyon değerlendirmesinde normoselüler ilikte blast artışı izlenmedi. Moleküler genetik incelemede moleküler yanıt halinin devam ettiği görüldü. Bir hafta sonra trombositopeni ve hematüriye ek olarak anemi, retikülositoz ve LDH artışı dikkati çekti (Hb:8,3 gr/dl, retikülosit: %14,9, LDH: 1418 U/L). Periferik yaymada her sahada 7-8 adet parçalanmış eritrosit ve azalmış trombositler izlendi. Biyokimyasal tetkikler Coombs negatif hemolitik anemi ile uyumluydu. Mikroanjiopatik hemolitik anemi ve trombositopenisi olan olgu TTP kabul edildi. Ateş, nörolojik bulgu ve böbrek yetmezliği mevcut değildi. ADAMTS13 enzim ve inhibitör düzeyi için örnek alındıktan sonra taze donmuş plazma ile plazma değişimi (40 ml/kg, 1/1 volüm) tedavisi başlandı. Birinci hafta sonunda mikroanjiopatik hemolitik anemi parametreleri ve trombositopenisi tamamen düzelen olguda ADAMTS13 aktivitesi:<%2 (40-130), ADAMTS13 antijeni:0,1 ug/ml (0,5-1,6), ADAMTS13 inhibitör düzeyi:21 U/ml (<15) olarak bulundu. Bu dönemde immünsupresif tedavi (siklofosfamid 1,5 gr, metilprednizolon 1 gr) uygulandı. Günaşırı plazma değişimine geçilen ve toplamda 18 seans uygulanan tam yanıtlı olgu kendi isteği ile taburcu oldu ve takip dışı kaldı.

Tartışma: KML ve TTP birlikteliği, bugüne dek bildiğimiz kadarıyla 5 olguda bildirilmiştir. Bunlar içerisinde 2 olguda IFN, 1 olguda hidroksiüre, 1 olguda imatinib ve 1 olguda dasatinib kullanımı sırasında TTP geliştiği rapor edilmiştir. Bu birlikteliğin rastlantısal veya tirozin kinaz inhibitörleri ile ilişkili olup olmadığı bilinmemektedir.

Anahtar kelimeler: KML, TTP, dasatinib

Abstract: 0556 P-295

PHİLADELPHİA NEGATİF KRONİK MYELOPROLİFERATİF NEOPLAZİLERİNDE HEMOGRAM İNDEKSLERİ İLE İNFLAMASYONUN DEĞERLENDİRİLMESİ.

Tuba Hacibekiroglu[1], Abdulkadir Baştürk[3], Sema Akıncı[2], Tekin Güney[2], Şule Mine Bakanay[2], İmdat Dilek[2]. *[1]Edirne Devlet Hastanesi, Hematoloji Bölümü, Edirne, [2]Ankara Atatürk Eğitim ve Araştırma Hastanesi, Hematoloji Bölümü, Ankara, [3]Konya Eğitim ve Araştırma Hastanesi, Hematoloji Bölümü, Konya*

Amaç: Philadelphia negatif (Ph -) kronik myeloproliferatif neoplazi (KMPN) olgularının nötrofil/lenfosit oranı (NLR), eritrosit dağılım genişliği (RDW), ortalama trombosit hacmi (MPV), sedimantasyon, C-reaktif proteini (CRP) ile inflamasyon açısından değerlendirilmesi amaçlandı.

Hastalar ve Yöntem: Hematoloji polikliniğimizde 2010-2012 yılları arasında WHO 2008 kriterlerine göre tanı konmuş 99 Ph-KMPN hastasının tam kan sayımları, sedimantasyon, C reaktif proteini (CRP), JAK V617F gen mutasyonu retrospektif olarak incelendi. Veriler yaş ve cinsiyet uyumlu 74 sağlıklı birey kontrol grubu ile karşılaştırıldı.

Bulgular: Ph- KMPN ve kontrol grubuna sırasıyla 99 ve 74 olgu alındı. Kadın/erkek oranları 49/50 ve 36/44 idi ve iki grup arasında anlamlı fark yoktu. Yaş dağılımı açısından ise ortalama yaş 53.5 ve 59.8 yıl ile yine anlamlı fark bulunmadı.Kontrol ve hasta gruplarının tam kan sayımı parametreleri, sedimantasyon ve C reaktif protein (CRP) değerleri karşılaştırıldığında iki grup arasında anlamlı fark bulundu.(Tablo 1)

Laboratuar bulgularında beyaz küre sayısı (WBC) tüm grupta ortalama 10.897 K/uL (2.020-34.800) idi. Ortalama hemoglobin (Hgb) değerleri ise 15.2 g/dl, Ortalama trombosit sayısı (plt) 620.000K/uL, ortalama trombosit hacmi (MPV) ise 9.5fL olarak bulundu.RDW ve NLR sırasıyla %16.8 ve 4.3 olarak tesbit edildi.Tüm bu değerler kontrol grubu ile karşılaştırıldıklarında, lenfosit değerleri dışında hasta grubunda anlamlı olarak yüksek tesbit edildi. İnflamasyon açısından bakılan sedimantasyon değerleri hasta grubunda anlamlı yüksek bulundu (p=0.005) CRP değerleri arasında anlamlı farklılık yoktu (p=0.1)

Tartışma: Son çalışmalar, KMPN'deki klonal değişimde kronik inflamasyonun tetikleyici bir faktör olabileceğini göstermektedir.Kronik inflamasyon sürecinin kemik iliğinde kronik oksidatif stres yaratarak kök hücre yapısında hasar oluşturdugu ve mutasyon için yüksek riskli bir mikrocevre oluşturarak hematopoetik kök hücre DNA sında oksidatif hasarı tetikleyebildiği ileri sürülmektedir. Kronik inflamasyon belirteçleri arasında sıklıkla kullanılan sedimantasyon ve CRP dışında, son zamanlarda yapılan çalışmalarla inflamasyon ile ilişkilendirilen RDW, MPV ve NLR değerleri de inflamasyon varlığını gösteren diğer belirteçler olarak kabul görmektedir.Bu çalışmada kronik myeloproliferatif neoplazilerin patogenezinde kronik bir inflamasyon sürecinin varlığını bu belirteçler kullanarak değerlendirildi. Hasta grubumuzda sedimantasyon yüksekliği ile korele yüksek RDW, MPV ve NLR değerlerinin bulunması, hastalık sürecinde kronik bir inflamasyon sürecinin rol alabileceğini akla getirmektedir. İnflamasyon ve RDW, MPV, NLR arasındaki ilişki birçok hastalık grubunda, birçok çalışma ile irdelenmiştir. Fakat KMPH grubunda sınırlı sayıda bilgiye sahibiz. Bu alanda olgu sayısı yüksek çok merkezli çalışmalara ihtiyaç olduğu kanaatini taşımaktayız.

Anahtar kelimeler: Kronik Myeloproliferatif Neoplaziler, inflamasyon belirteçleri

Tablo 1. Hasta ve kontrol gruplarıda hemogram parametrelerinin karşılaştırılması

	Hasta	Kontrol	p değeri
Yaş (yıl)	59.8	53.5	0.161
Cinsiyet (K/E)	49/50	36/44	0,845
WBC (K/uL)	10897	6870	<0,001
Nötrofil (K/uL)	7853	1875	<0,001
Lenfosit (K/uL)	2165	4658	<0,001
Hemoglobin (g/dl)	15.2	14.2	<0,001
Trombosit (K/uL)	620000	271600	0,161
MPV (fL)	9.5	7.1	<0,001
RDW (%)	16.8	13.3	<0,001
NLR	4.3	0.43	<0,001
Sedim (mm/sn)	14	5	0,005
CRP (mg/dl)	0,5	2	0,1

Abstract: 0367 P-296

KML'DEN TRANSFORME GERİATRİK ALL VAKASINDA İNDÜKSİYONDA VE İDAMEDE BOSUTİNİB'İN TEDAVİDE BAŞARILI KULLANIMI. Berna Ateşağaoğlu, Pınar Ataca, Erden Atilla, Günhan Gürman. *Ankara Üniversitesi Tıp Fakültesi, Hematoloji Bilim Dalı, Ankara*

Giriş: Yeni tirozin kinaz inhibitörlerininden (TKI) bosutinibin etkinliği KML'nin tüm fazlarında gösterilmiştir.KML yönetiminde blastik kriz tedavisinde hala zorlanılan bir süreçtir. Aşağıda sunacağımız vakada, kronik KML tanısı konup sırasıyla imatinib, dasatinib ve nilotinib tedavisini aldıktan sonra hastalığın SSS tutulumuyla blastik faza ilerlemesi ve bosutinib tedavisinin etkinliği tartışılacaktır.

Vaka Sunumu: 72 yaşında erkek hastaya 2006 yılında dış merkezde KML tanısı konmuştur.Hastaya tanıda başlanan imatinib, major moleküler yanıt kaybı nedeniyle dasatinibe sonrasında nilotinibe değiştirilmiştir.Halsizlik, kilo kaybı yakınmaları gelişen hastanın Aralık 2013'te tarafımıza başvurusunda yapılan tetkiklerinde WBC: $56.5x10^9$/L, Hb:14.6g/dl, Trombosit:$71x10^9$/L olarak saptandı. Hastanın konvansiyonel sitogenetik tetkikinde monozomi 7 pozitifti. Kemik iliğinden gönderilen örnekte RT PCR'da bcr-abl 40,9524%IS pozitif saptandı. Kemik iliği biyopsisi %42 oranında akut B lenfoblastik lösemi (ALL) fenotipinde blastik hücre transformasyonu bulunduran hipersellüler yayma şeklinde raporlandı.Hastaya metilprednizolon 10mg/m^2 yedi gün tedavisinin ardından bosutinib 500 mg/gün ve metilprednizolon 30mg/m^2 gün başlandı, azaltılarak 45 günde kesildi.Yatışının 5. gününde bosutinib tedavisi dirençli pansitopenisi olması nedeniyle kesildi ve filgrastim 30 mü başlandı. Yatışının 14. gününde yapılan kontrol kemik iliği biyopsisi ALL açısından remisyonda bulgular şeklindeydi, bosutinib tedavisine devam edildi. İzlemde depresif semptomları gelişen hastanın çekilen kranial MRG'ında klivusta postkontrast serilerde yoğun kontrastlanma, primer hastalık tutulumu şeklinde raporlandı. Santral sinir sistemi tutulumuna yönelik intratekal tedavisi 40mg ARA-C, 15mg metotreksat, 4mg dekort olarak haftada iki gün yapıldı ve tüm beyine 2 alandan (tek tedavi volümünden) 200 cGy fraksiyon/gün ile 10 fraksiyonda toplamda 2000 cGy eksternal radyoterapi uygulandı. Hastanın taburculuk sırasında RT PCR'da bcr-abl 25,3026%IS pozitif saptandı. Hastaya 6 merkaptopürin 70mg/m^2/gün,metotreksat 20mg/m^2/hafta, vinkristin 2mg (8 haftada bir), metilprednizolon 40mg/m^2 (her ay ilk 5 gün) idame tedavisi bosutinib ile birlikte başlandı.Hastanın poliklinik izleminde gastrointestinal sistem intoleransı, grade 2 karaciğer toksisitesi olması nedeniyle 6 merkaptopürin ve metoteksat tedavileri kesildi. Hastanın üçüncü ay idamesi sonrasında yapılan kemik iliği ALL açısından remisyonda ve RT-PCR bcr-abl 23,3088%IS pozitif olarak saptandı. Hastanın kontrol kranial MR'ında klivustaki yoğun kontrastlanmada gerileme mevcuttu.

Sonuç: Vignetti ve ark. GIMEMA LAL0201-B protokolüne göre yaş Ph(+) akut lenfoblastik lösemi hastalarında imatinib ve steroid ile indüksiyon tedavisinin belirgin toksik etki oluşturmadan ortalama sağkalımı uzattığı gösterilmiştir. Hastamız daha önceden diğer TKI'ne dirençli olduğundan protokol bosutinib ile modifiye edilerek uygulanmış ve başarılı sonuç elde edilmiştir.

Anahtar kelimeler: ALL, bosutinib, geriatrik

Abstract: 0434 P-297

JAK2 V617F POZİTİF ESANSİYEL TROMBOSİTOZ İLE KRONİK LENFOSİTER LÖSEMİ BİRLİKTELİĞİ: NADİR BİR OLGU. Şehmus Ertop[1], Müzeyyen Aslaner[1], Gürsel Güneş[2], Ümit Yavuz Malkan[2], Selçuk Ergen[3]. *[1]Bülent Ecevit Üniversitesi Tıp Fakültesi, Hematoloji Bilim Dalı, Zonguldak, [2]Hacettepe Üniversitesi Tıp Fakültesi, Hematoloji Bilim Dalı, Ankara, [3]Bülent Ecevit Üniversitesi Tıp Fakültesi, Onkoloji Bilim Dalı, Zonguldak*

Giriş: Kronik lenfositer lösemi(KLL) ile esansiyel trombositozun(ET)birlikte görülmesi son derece nadir bir durumdur. Literatürde bildirilmiş yalnızca 10 olgu olan böyle bir durumda akla gelen soru;bu iki hastalığın klonal olarak ilişkili olup olmadığı ya da tamamen rastlantısal olarak birarada görüldüğüdür. Bu yazıda esansiyel trombositozlu ve KLL'nin birlikte olduğu bir olgu sunulmuştur.

Olgu: 5 yıldır ET tanısı olan ve hidroksiüre (HÜ) kullanan 61 yaşındaki erkek hastanın rutin poliklinik kontrolü sırasında tam kan sayımında lökosit sayısında ve lenfosit oranında artış olduğu saptandı. Py da çok sayıda trombosit kümeleri ve küçük olgun lenfositler görüldü(Şekil 1, şekil 2) Fizik muayenede splenomegali ve sağ supraklaviküler, bilateral boyun ve aksiller lenfadenopatilerinin olduğu saptanan hastanın akım sitometrisinin KLL ile uyumlu olduğu görüldü. Hastaya Binet sınıflamasına göre evre B KLL tanısı konuldu. Bundan sonra JAK2 V617F (JKVF) mutasyonu çalışılan hastanın nötrofillerinde JKVF mutasyonunun pozitif olduğu ancak B ve T lenfositlerinde mutasyon olmadığı görüldü. Hasta halen iki yılı aşkın bir süredir ilaçsız takip edilmektedir.

Tartışma: Myeloproliferatif (MPH) ve lenfoproliferatif hastalıkların (LPH) birlikteliği son derece nadir görülen bir durumdur. Bu durumda MPH ve LPH gelişiminde ortak bir mekanizma olması ya da JKVF mutasyonunun LPH gelişmesi sürecinde rol alma olasılığı akla gelmektedir. Literatürde KLL ve ET birlikteliği olan ve lenfoid kompartmanda JKFV mutasyonu saptanan üç olgu bildirilmiştir. İki hastalığın rastlantısal olarak birarada bulunması ya da farklı mutajenik olayların birbirinden bağımsız olarak hastalıkların gelişimine neden olması da ihtimal dahilindedir. İki hastalığın birarada olduğu ve myeloid ve lenfoid seride JKFV mutasyonu bildirilen yalnız bir olgu vardır. Bu pluripotent kök hücredeki mutasyonun her iki hastalığın birlikte bulunmasına neden olabileceğini düşündürmektedir. Literatürdeki bildirilen olguların çoğunda iki hastalığın birlikte geliştiği ya da ET'nin daha önce geliştiği bildirilmektedir. Bizim olgumuzda da ilk gelişen ET idi.

Ayrıca ele alınması gereken bir konuda HÜ'nin mutajenik etkisidir. HÜ kullanımı sonucu LPH gelişimin arttığı bildirilmemiştir. Ayrıca ET sonrası KLL gelişen olguların yalnızca yarısının HÜ kullandığı bilinmektedir. Bu nedenle HÜ'nin KLL gelişiminde rolünün olmadığı ya da minimal olduğunu düşünmekteyiz.

Sonuç olarak bizim olgumuzda JKFV sonuçları, lenfoid kompartmanda mutasyon saptanmamış olması bize her iki olgunun rastlantısal olarak birlikte görüldüğünü düşündürmüştür. Bu konudaki soruların aydınlatılabilmesi için daha ileri çalışmalara ihtiyaç vardır.

Anahtar kelimeler: JAK2 V617F, hidroksiüre, esansiyel trombositoz



Şekil 1. Esansiyel trombosiztoz-KLL birlikteliği py bulguları

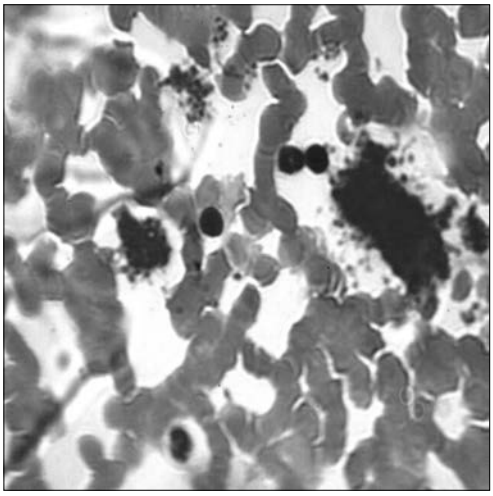

Şekil 2. Esansiyel trombositoz-kll birlikteliği py bulguları

Abstract: 0382 P-298

İMATİNİB TEDAVİSİ VE ANEMİ. Engin Kelkitli[1], Abdulmuttalip Arslan[2]. *[1]Erzurum Bölge Eğitim ve Araştırma Hastanesi, Hematoloji Kliniği, Erzurum, [2]Erzurum Bölge Eğitim ve Araştırma Hastanesi, İç Hastalıkları Kliniği, Erzurum*

Amaç: Kronik Miyeloid Lösemi (KML) hastalarında BCR-ABL tirozin kinaz inhibitörü (TKİ) olan imatinib mesilatın tedavide kullanılmasından sonra KML tedavisinde yeni bir çığır açılmıştır. IRIS çalışmasında yeni tanı kronik faz KML hastalarında 19 aylık tedavi sonrasında anemi görülme insidansı %3 olarak bildirilmektedir. Bu çalışmanın amacı Erzurum Bölge Eğitim ve Araştırma Hastanesi Hematoloji Kliniğinde takip edilen imatinib tedavisi alan kronik faz Kronik Miyeloid Lösemi (KML)'li olgular tedavi öncesi ile son durumları arasındaki hemoglobin düzeylerini geriye dönük araştırmaktır.

Materyal-Metod: Şubat 2013 ile Temmuz 2014 tarihleri arasında Erzurum Bölge Eğitim ve Araştırma Hastanesi Hematoloji Polikliniğine başvuran ve KML tanısı ile izlenen 20 olgunun dosyası retrospektif olarak tarandı. Olguların tanı sırasındaki yaş, cinsiyet, sokal risk sınıflaması kaydedildi. İmatinib ile tedavi öncesi ve son kontrollerindeki hemoglobin düzeyleri kaydedildi. Anemi National Cancer Institute (NCI) Common Toxicity Criteria - Version 4.0'e göre derecelendirildi. Anemi görülen hastalarda etyolojik neden araştırıldı.

Sonuçlar: Değerlendirilen hasta sayısı 20 idi. Hastaların 14'ü (%70) kadın, 6'sı (%30) erkek, ortalama yaş 51 (27-83) idi. Hastaların sokal risk sınıflamasına göre 10 hasta low (%50), 7 hasta intermediate (%35), 3 hasta (%15) high olarak sınıflandırıldı. Hemoglobin ortalaması 13,25 gr/dl, trombosit ortalaması 457.000 mikro/L idi. 1 hasta (%5) kalp yetmezliğinden ex oldu. Tüm hastalara 1. Basamak tedavi olarak imatinib 400 mg/gün başlandı. Ortalama 42 aylık imatinib tedavisi sonrası 4 hastada grade1 anemi tespit edildi. Etyolojiye yönük araştırmada 3 hasta demir eksikliği anemisi 1 hastada vit B12 eksikliği tespit edildi. Hastaların tamamında 20 (%100) 3. Ayda tam hematolojik yanıta (THY) elde edildi. 16 hasta (%80) 6. Ayda tam sitogenetik yanıta ulaşmıştı. 12. Ayda tüm hastalarda major moleküler yanıt ve tam sitogenetik yanıt elde edildi. 5 hastada imatinibe sekonder yanıtsızlık nedeni ile 2. Kuşak TKI tedavisine geçildi. İmatinibe bağlı 16 hastada yan etki gözlenmezken 2 hastada (%10) kas ağrısı, 1 hastada (%5) ödem ve 1 hastada da (%5) lökopeni gelişmişti. İmatinible tedavi süresi ortalama 42 ay (13-92) iken toplam takip süresi ortalama 50 ay (13-109) idi.

Tartışma: IRIS çalışmasında kronik faz KML hastalarında %3 oranında imatinibe bağlı anemi görüldüğü belirtilmiştir. Bizim çalışmamızda 3 hastada demir eksikliği, 1 hastada B12 vitamini eksikliğine bağlı anemi gözlenmiş olup demir eksikliği anemisinde altta yatan hastalık tedavi edildiğinde, B12 eksikliğine bağlı anemi ise medikal tedavi düzelmiştir. Grade 3,4 anemi hiçbir hastamızda izlenmemiştir. İmatinib tedavisi süresi yeterli olmasına rağmen hasta sayımızın azlığı bu çalışmanın kısıtlılığı olup daha geniş hasta sayıları ile çalışmaya ihtiyaç vardır.

Anahtar kelimeler: Anemi, İmatinib, Kronik Myeloid Lösemi

Abstract: 0413 P-299

KARACİĞERDE ÇOK SAYIDA KİTLE LEZYONLARLA PREZENTE OLAN GENÇ BİR İDİOPATİK HES OLGUSU. Naciye Demirel[1], Fevkiye Nur Şener[2], Bülent Kantarcıoğlu[1], Deniz Arıca[1], Demet Aydın[1], Kemal Kutoğlu[2], Gülçin Yeğen[3], İbrahim Öner Doğan[3], Kadir Atakır[4], Cengiz Yakıcıer[5]. *[1]S.B. Okmeydanı Eğitim ve Araştırma Hastanesi, Hematoloji Kliniği, İstanbul, [2]S.B. Okmeydanı Eğitim ve Araştırma Hastanesi, İç Hastalıkları Kliniği, İstanbul, [3]İstanbul Üniversitesi, İstanbul Tıp Fakültesi, Patoloji Anabilim Dalı, İstanbul, [4]S.B. Okmeydanı Eğitim ve Araştırma Hastanesi, Radyoloji Kliniği, İstanbul, [5]Acıbadem Hastaneleri Genetik Laboratuvarı, İstanbul*

Giriş Sekonder eozinofili sınıfına girmeyen ve sıklıkla HES(Hipereozinofilik sendrom) olarak isimlendirilen primer hipereozinofililer moleküler patogenezlerinin daha iyi anlaşılması ile klonal eozinofili ve idiopatik eozinofili olarak incelenmektedir. Primer eozinofilinin tanısal yaklaşımında, çevresel kandan FIP1L1-PDGRFA gen füzyonun taranması ilk basamak test olmalıdır. İdiopatik HES;nadir bir tanı olup hastaların %90 erkek, yaş ortalaması 20-50 arasındadır. Burada; halsizlik, ateş, kuru öksürük, kilo kaybı ile kliniğimize başvuran, eozinofilik lökositoz ve batın BT'de multipıl hipodens karaciğer lezyonları ile tanı alıp malignitelerle ayırıcı tanıya giren, steroid tedavisine iyi yanıt veren bir idiopatik HES olgumuzu sunduk.

Olgu: 22 yaşında erkek hasta, öksürük, halsizlik,ateş ve kilo kaybı şikayetleri ile başvurdu. Fizik muayenesi normal, laboratuvar bulgularında; WBC:46.500 mm^3, Hgb:14.6gr/dl, Htc:%44, Plt:190.000mm^3, eozinofil:33.830 mm^3,AST:49U/L(0-40U/l),ALT:83U/L(0-41),ALP:172U/L(30-120) dışındakiler normaldi, periferik yaymada:%83 eozinofil, %2 eozinofil çomak saptandı. Batın ultrasonografisinde(USG): karaciğer parankim ekosu homojen, parankim içinde çok sayıda nodüler hipoekoik lezyonlar izlenmesi nedeniyle çekilen Batın BT'de: karaciğerin kontur ve boyutları normal, parankim dansitesi azalmış, portal fazda 1-3 cm boyutlarında çok sayıda hipodends lezyonlar tesbit edildi. Hastaya karaciğer lezyonlarından USG altında biyopsi yapıldı. Biyopside: yer yer karaciğer prankimini ortadan kaldıran yoğun portal, sinüzoidal ve lobuler eozinofilik infiltrasyon saptandı. Akciğer grafisi, ekosu normal olan hastanın kemik iliği biyopsisi: %80-90 olgun eozinofillerden oluşan, hiperselüler kemik iliği olarak geldi. Sitogenetik incelemesi 46 XY, Jak-2, Bcr-abl, FIP1L1-PDGFRA ve PDGFRB negatif bulundu. Hastada parazitik, mikotik enfeksiyon,alerjik hastalık, malignite ve kollajen doku hastalığı tesbit edilmedi. Hastaya idiopatik HES tanısı konularak 1mg/kg/gün prednizolon başlandı, tedavisinin 4.haftasında lökosit değerleri normale döndü, şikayetleri kayboldu, eozinofil mutlak sayısı:260 mm^3 bulundu, tedavi ve takiplerinde steroid dozu azaltılarak 24 mg/gün'e düşüldü, bu dozlarda hasta 2 ay daha takip edildikten sonra takiplerini kendi isteği ile bıraktı

Şekil 1. Batın BT portal fazda 1-3 cm boyutlarında çok sayıda hipodens lezyonların görüntüleri

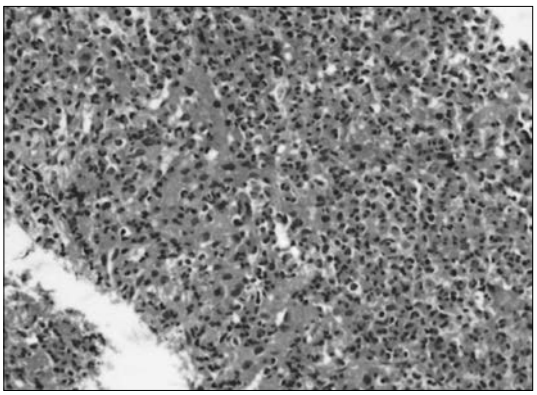

Şekil 2. Tru-cut biyopside karaciğer parankim hasarına yol açan yoğun eozinofilik infiltrasyon (40X)

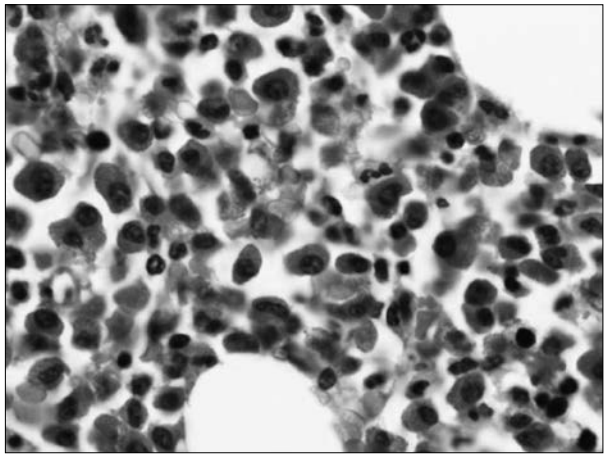

Şekil 3. Tru-cut biyopside %80-90 olgun eozinofilik infiltrasyon artışı gösteren hiperselüler kemik iliği

Tartışma: HES karaciğerde periportal eozinofilik infiltrasyonlar buna bağlı hepatomegali ve karaciğer fonksiyon testlerinde bozulmalara neden olur. Karaciğer tutulumu; kronik aktif hepatit, sklerozan kolanjt şeklinde olabilir. Multipıl fokal lezyonlar eozinofilik infiltrasyonlara bağlı nekroz alanları olup BT'de hipodens, USG'da hipoekoik nodüler görünümünde tanımlanmalarına rağmen görüntülerinin nonsfesifik bilgiler verdiği, karaciğerin malign neoplazilerinden ayırt etmenin mümkün olmadığı bilinmektedir. Primer veya metastatik karaciğer tümörlerinden ayırt etmek için biyopsi önerilmektedir

Bizde hastamızın karaciğerdeki nodüler lezyonlarından biyopsi yaparak malignitelerle ayırıcı tanıya gittik.

Anahtar kelimeler: Hipereozinofili, hipereozinofililer ve karaciğer tutulumu

Abstract: 0660 P-300

KRONİK MYELOİD LÖSEMİDE İMATİNİB DİRENCİ: TEK MERKEZ DENEYİMİ. Sinan Demircioğlu, Mehmet Baran, Taha Ulutan Kars, Kazım Çamlı, Mehmet Ali Karaselek, Handan Çipil, Özcan Çeneli, Aynur Uğur Bilgin. *Necmettin Erbakan Üniversitesi, Meram Tıp Fakültesi, Hematoloji Bilim Dalı, Konya*

Giriş: Kronik myeloid lösemi (KML), çok yönlü hematopoetik kök hücrede, kazanılmış bir genetik değişiklik sonucunda oluşan klonal bir hastalıktır. KML, özgün sitogenetik bozukluk ile ilişkisi tespit edilen ilk malign hastalıktır. Bu malign klon, Philadelphia (Ph) kromozomu olarak bilinen ve BCR/ABL füzyon geni meydana getiren, 9. ve 22. kromozomların uzun kolları arasındaki dengeli karşılıklı translokasyon [t(9;22) (q34;q11] ile oluşan bir kromozomal translokasyonu taşır. Allojenik hematopetik kök hücre nakli, uzun süreli remisyon sağlaması ve %50'ye varan kür oranları ile imatinib öncesi dönemde önemli bir tedavi seçeneği olarak KML tedavisinde yerini almıştır. BCR-ABL tirozin kinaz inhibitörü olan imatinib mesilat ve onu izleyen diğer tirozin kinaz inhibitörleri klinik uygulamaya girdikten sonra KML tedavisinde yeni bir dönem başlamıştır.

Metod: Konya Necmettin Erbakan Üniversitesi Meram T.F. Erişkin Hematoloji ünitesinde 2006-2014 yılları arası BCR-ABL(+) KML tanısı ile izlenen ve tirozin kinaz inhibitörü tedavisi uygulanan toplam 100 hastanın verileri dosyalarından geriye dönük olarak incelendi.

Bulgular: Hastaların K/E oranı: 60/40, tanı anındaki ortanca yaş 51 (16-77), Lökosit sayısı: 129.000 (12.000-346.000), %50'sinde splenomegali saptandı. Tanıdaki evrelerin dağılımı; kronik faz: 95, Akselere faz: 4, Blastik faz: 1 hasta idi. Hastalardan 3'si takiplerine gelmediği için verilerine ulaşılamadı. Tüm hastaların BCR-ABL'si pozitifdi. İlk sıra tedavi olarak İmatinib başlandı. 97 hastadan 47'ünde (%48) yanıtsızlık sebebiyle 2. Kuşak tirozin kinaz inhibitörüne (dasatinib/nilotinib) geçildi. Bunlardan 12'unda (%12) primer yanıtsızlık, 35'ünde (%36) yanıt kaybı oldu. 2 hastada imatinibe bağlı gelişen alerjik ve cilt toksisitesi nedeniyle kesilip 2. Kuşak tirozin kinaz inhibitörlerine geçildi. İmatinibe yanıtsız hastaların tanı evreleri ile ilişkisi: Blastik fazdaki 1 hasta primer dirençli, akselere fazda tanı konan 4 hastanın 3 ünde(%75) 2. Kuşak tirozin kinaz inhibitörlerine geçilirken bunların 2'si primer dirençli, 1'i sekonder dirençliydi. Akselere fazda olan bir hastanın imatinib yanıtlı ve halen yanıt kaybı olmaksızın takip edilmektedir. Kronik fazda olan 92 hastanın 9'unda primer direnç (%10), 34'ünde sekonder direnç (%36), 43'ünde primer+sekonder direnç (%47)'ünde saptandı. Bütün hastaların ortanca takip süresi 52 ay(2-160) bulundu. Toplamda 7 hasta kaybedilirken, 8 hastada takipsiz olduğu için son durumu bilinmemektedir.

Sonuç: BCR/ABL aktivitesini hedef alan tirozin kinaz inhibitörleri ile hastalıkla mücadelede büyük başarılar elde edilmiş olmasına rağmen, ilaç direnci gelişimi bu ilaçlara karşı en önemli engel olarak görünmektedir. Çalışmalarda imatinib direnci gelişme riskinin, hastalığın fazları ile ilişkili olduğu gösterilmiştir. Bizim çalışmamızda imatinib direnci blastik fazda %100, akselere fazda %75, kronik fazda %46, her üç fazdaki toplam direnç oranı %48 olarak bulundu.

Anahtar kelimeler: kronik myeloid lösemi, imatinib direnci

Abstract: 0092 P-301

PHİLADELPHİA NEGATİF ESANSİYEL TROMBOSİTOZDAN PHİLADELPHİA POZİTİF KRONİK MYELOİD LÖSEMİYE DÖNÜŞÜM: OLGU SUNUMU.

Hava Üsküdar Teke[1], Vahap Aslan[2], Eren Gündüz[1], Mustafa Karagülle[1], Neslihan Andıç[1], Deniz Gören Şahin[1], Sevgi Özpolat[3], Beyhan Durak Aras[3], Olga Meltem Akay[1]. *[1]Eskişehir Osmangazi Üniversitesi Tıp Fakültesi, İç Hastalıkları Anabilim Dalı, Hematoloji Bilim Dalı, Eskişehir, [2]Eskişehir Özel Ümit Hastanesi, Hematoloji Kliniği, Eskişehir, [3]Eskişehir Osmangazi Üniversitesi Tıp Fakültesi, Genetik Anabilim Dalı, Eskişehir*

Giriş: Primer trombositemi pluripotent hematopoietik kök hücrelerden köken alan kronik myeloproliferatif bir hastalıktır (1). Olguların yarısından çoğunda JAK2 genindeki kazanılmış nokta mutasyonu mevcut olup, trombosit sayısındaki artış ile karakterize bir hastalıktır (2).

Philadelphia (Ph) negatif, JAK2V617F mutasyonu negatif olan esansiyel trombositoz tanısı konulan ve hidroksiüre tedavisi altında tanıdan 7 yıl sonra Ph pozitif KML'ye dönüşen nadir bir olguyu sunduk.

Olgu: 2007 yılında (60 yaş) halsizlik, terleme şikayetleri ile başvuran hastanın fizik muayenesinde konjuktivalar hiperemik, traube kapalı, dalak kot altı 2 cm palpabl saptandı. Hb 16 gr/dl, WBC 18200/mm^3, plateletler 1600000/mm^3 idi. Periferik yaymada trombositler ileri derecede artmış izlendi. Hastanın yapılan tetkiklerinde trombositoz yapabilecek sekonder bir neden saptanamadı. ET açısından kemik iliği (KI) aspirasyon ve biyopsisi yapıldı. KI biyopsisinde megakaryositlerin gruplar halinde çok fazla sayıda olduğu saptandı. Ph kromozom negatif, JAK2V617F mutasyonu negatif saptanan hastaya'esansiyel trombositoz'tanısı konularak yüksek riskli olması nedeni ile hidroksiüre tedavisi başlandı. 7 yıl boyunca hidroksiüre tedavisi alan hastanın (trombosit sayısına göre 2x1 veya 3x1 dozlarında) Mart 2013'de WBC 1520/mm^3, plt 465000/mm^3 saptanması üzerine hidroksiüre tedavisi kesilip 1 ay sonrasında tekrar 2x1 dozunda başlandı. En son Mart 2014'de hidroksiüre 3x1 altında WBC 142630/mm^3, Hb 10,9 gr/dl, plt 1215000/mm^3 saptanan hastanın PY'sında beyazküre ve trombositler artmış, immatür granulositler izlendi. Hastaya hidroksiüre 3x2 başlandı. Kemik iliği aspirasyon ve biyopsisi yapıldı. KML dönüşümü açısından Ph kromozomu çalışıldı, pozitif saptandı (Şekil.1). Hastaya ET'den KML'ye dönüşüm nedeni ile imatinib mesylate 400mg/gün başlandı.

Tartışma: ET tanısını koyabilmek için tanı kriterlerinden bir tanesi de Ph kromozomunun negatif olmasıdır (3). Hastamızın da ET tanısı başlangıcında JAK2V617F mutasyonu ve Ph kromozomu negatif saptandı. Ph negatif ET'den Ph pozitif KML dönüşümü spontan olabildiği gibi kemoterapi tedavisine de bağlı olabilir (4). Hastamız tanı anından itibaren 7 yıl boyunca hidroksiüre kullanmış olup hidroksiüre ile ilişkili olduğu düşünülen lökopeni dışında bir yan etki gözlenmemiştir. Hastanın son başvurusunda 100000/mm^3 üzerinde lökositozu olup PY'da immatür garnulositlerin izlenmesi hastada KML dönüşümü olabileceğini düşündürdüğünden Ph kromozomu çalışılmıştır. Hastaya Ph pozitif KML tanısı konulup imatinib tedavisi başlanmıştır.

Sonuç: ET tanı kriterleri arasında yer alan'Ph kromozomu negatifliği'açısından ET düşünülen hastalarda mutlaka tanı sırasında Ph kromozomu bakılmalıdır. ET tanısı konulan, hidroksiüre tedavisi başlanan veya ilaçsız izlenen hastalarda lökositoz varlığında mutlaka PY değerlendirilmeli ve KML gelişimi düşünülerek Ph kromozomu çalışılmalıdır.

Anahtar kelimeler: Esansiyel trombositoz, Ph kromozomu

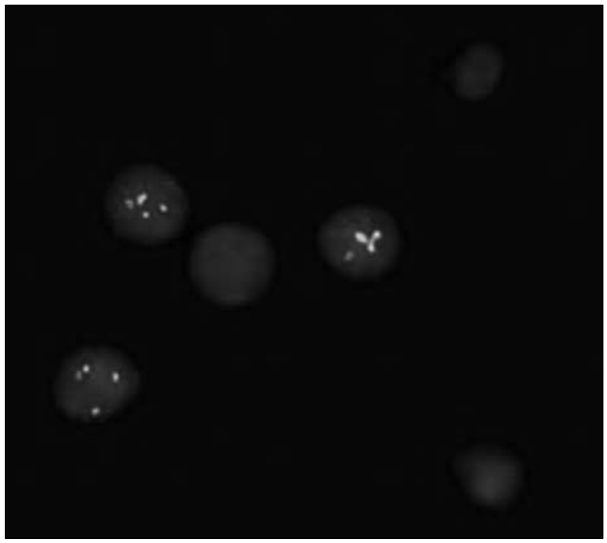

Şekil 1.FISH ile Ph kromozomu

Abstract: 0180 P-302

ABL KİNAZ MUTASYONU OLMAKSIZIN İMATİNİB, NİLOTİNİB, DASATİNİB VE İNTERFERON'A DİRENÇLİ UZUN SEYİRLİ İLERİ FAZ KRONİK MYELOİD LÖSEMİ.

Ümit Yavuz Malkan, Gürsel Güneş, Mürüvvet Seda Balaban, Tuncay Aslan, Sezgin Etgül. Nilgün Sayınalp, Celalettin İbrahim Haznedaroğlu. *Hacettepe Üniversitesi Tıp Fakültesi, İç Hastalıkları Anabilim Dalı, Hematoloji Bilim Dalı, Ankara*

Kronik myeloid löseminin tipik doğal seyri 4-5 yıl kadar süren bir kronik fazı takiben en fazla 1-2 yıl kadar devam eden bir akselere faz/blastik faz ileri evresidir. TKI ilaçlarına yanıt vermeyen hastalarda blastik faza geçiş sonrasında ortalama 3-6 ay survival beklentisi rapor edilmektedir. Biz burada 20 yıla yakın KML öyküsü bulunan ve son 1,5 yılda akselere faz/blastik faz ileri evresinde imatinib, dasatinib ve nilotinib'e dirençli ABL kinaz mutasyonu olmayan bir KML olgusuyla ilgili tecrübemizi paylaşmak istedik.

1992 yılında KML tanısı alan 69 yaşında erkek hasta,6 yıl IFN ve 2 yıl boyunca hidroksiüre kullanmış. IFN direnci nedeniyle hastaya 2001 yılında imatinib 1x400mg başlanmış. 2007 Şubat ayında imatinib altında akselere faza geçiş olması üzerine imatinib dozu 1x600mg'a çıkılmış. Ayrıca hidroksiüre 2x500mg başlanmış. 2007 Nisan ayında ise imatinib kesilerek dasatinib 2x70mg başlanmış. Bu tedavi altında dönem dönem sitopeniler gelişmiş. Hastanın mutasyon analizinde ABL kinaz mutasyonu saptanmamış. 2008 Ocak'ta nilotinib'e geçilmesi planlanmış. İlaca erişelemediği için o dönemde hasta yine imatinib 1x600mg kullanmaya devam etmiş. 2008 Ağustos'ta nilotinib 2x400mg başlanmış. 2009 Kasım ayında nilotinib altında hematolojik ve moleküler relaps gelişmesi nedeniyle dasatinib 1x50mg kullanması uygun görülmüş. 2010 Ekim'de tekrar imatinib 1x400mg ve son olarak 2011 Ocak'ta peginterferon alfa-2a 180mcg/hafta tedaviye eklenmiş. Kontrol kemik iliği incelemesinde %20 blast,periferik yaymasında %25 blast saptandı. Hasta ileri evrede stabil yanıtsız hastalık olarak kabul edildi. 2014 Temmuz'a kadar hastanın izleminde infeksiyon, hemoraji, lökostaz ve transfüzyon bağımlı anemi gelişmedi. Hasta halen 600mg Imatinib+1000mg hidroksikarbamid +180mcg Pegasys kombinasyonu ile izlenmektedir.

Bu yazıda, KML blastik faza dönüşen ve tedavisinde mümkün olan tüm tirozin kinaz inhibitörlerinin kullanıldığı bir olgu sunulmuştur. Aynı zamanda diğer bir alternatif tedavi olan İnterferon tedavisi de hastada başarılı bir sonuca ulaşmamızı sağlamadı. Bu vakada ilginç olarak olarak tirozin kinaz inhibitörlerine yanıtı engelleyen bir ABL kinaz mutasyonu saptanmadı. Vakanın diğer bir farklı yönü ise hastalığın kontrol altında olmamasına rağmen elde edilen uzun yaşam süresidir.Literatürde bildirilen tedavi edilemeyen KML blastik faz vakalarının ortalama sağkalımı 3-6 ay arasındadır. Bizim hastamız ise 2,5 yıldır infeksiyon,hemoraji, lökostaz, transfüzyon bağımlı anemi gelişmeden sorunsuz bir şekilde takip edildi.TKI tedavisi KML doğal seyrini atipik şekilde etkileyebilmektedir. ELN yanıt kriterlerine göre TKI başarısızlığı olan hastalarda bile TKI kombinasyon tedavileri morbidite sor unları(infeksiyon,hemoraji,lökostaz,anemi) gelişmeksizin yaşam süresine katkıda bulunabilmektedir. Bu nedenle multi-TKI başarısızlığı olan ve spesifik mutasyonu bulunmayan hastalarda TKI tedavisi kesilmeyip tolere edilebilen kombinasyonlarla devam edilmelidir.

Anahtar kelimeler: Kronik myeloid lösemi, abl kinaz mutasyonu, tirozin kinaz inhibitör dirençli

Abstract: 0188 P-303

NİLOTİNİB İLİŞKİLİ HİPERTRODİ.

Meltem Aylı[1], Leyla Kahraman[1], Gürbüz Erdoğan[2]. [1]*Ufuk Üniversitesi Tıp Fakültesi, Hematoloji Bilim Dalı, Ankara,* [2]*Ufuk Üniversitesi Tıp Fakültesi, Endokrinoloji Bilim Dalı, Ankara*

Giriş: Hipotiroidizm,birinci kuşak tirozin kinaz inhibitörlerinin iyi bilinen yan etkilerindendir. İkinci jenerasyon TKI'lar olan nilotinib ve dasatinib ile tedavi edilen hastalarda tiroid fonksiyon bozukluğu insidansı üzerine veriler yetersizdir ve bu grup ilaçlar ile tedavi esnasında hipertroidi gelişimi literatürde rapor edilmemiştir. Biz burada nilotinib tedavisi altında hipertroidi gelişen bir olguyu irdeledik.

Olgu: Kronik faz KML tanısıyla imatinib başlanan troid fonksiyon testleri normal, tiroid antikorları negatif 29 yaşındaki bayan hastada imatinib intoleransı sebebiyle nilotinib tedavisine geçildi.Nilotinib tedavisinin 6. ayında tam sitogenetik yanıt elde edildi. Tedavisinin 9. ayında TSH:0,01 mIU/L,ST4:1,67 ng/dL,ST3:5,08 pg/mL,tiroid otoantikorları yüksek titrede pozitif bulundu. Tiroid USG "Tiroid bezi sağ lobu 46x18x20 mm, sol lobu 46x14x16 mm, parankimi belirgin heterojen, RDUS incelemede parankim vaskülarizasyonu belirgin artmış görünümdedir" şeklinde, tiroid sintigrafisi ise "Her iki lob orta derecede hiperplazik ve radyoaktivite dağılımı heterojendir. Yer yer hipoaktif alanlar dikkati çekmektedir.".olarak rapor edildi. Hastaya Dideral 20 mg.önerilerek 3 ay sonra kontrole çağrıldı. 3 ay sonraki tetkiklerinde troid testlerinde değişiklik olmaması üzerine Hastaya Nilotinib tedavisine bağlı hipertroidi tanısı konularak Thyromazol 10 mg tb başlandı. Bir ay sonraki kontrolde;TSH:2,4 mIU/L ST4:0,65 ng/dL,ST3:2,6 pg/mL olarak saptandı. Thyromazol tb 5 mg. önerilerek, 1 ay sonra kontrole çağrıldı.

Tartışma: Birinci jenerasyon TKI'lar ile tedavide tiroid disfonksiyonu bilinen bir yan etkidir.İkinci jenerasyon TKI'lar ile tiroid fonksiyon bozukluğu insidansı üzerine veriler yetersizdir. Kım ve arkadaşları imatinib, nilotinib, veya dasatinib ile tedavi edilen Ph-pozitif KML tanılı 73 hastanın 33'ünde sırasıyla %25, %55 ve %70 oranında tiroid fonksiyon bozukluğu saptanmışlardır. Japon çalışma grubu ise Sunitib, Sorafenib, Axitinib ile tedavi edilen 33 hastanın 21'inde tiroid disfonksiyonu saptamış, ancak hipertiroidi gelişen vakaların tamamının Sunitinib kullanan grupta olduğunu bildirmiştir. Tüm bu çalışmaların ortak bulgusu hipotiroidizm, tirozin kinaz inhibitörlerinin iyi bilinen yan etkilerindendir. Sıklığı retrospektif çalışmalarda %53-85, prospektif çalışmalarda ise %36-71 oranında bildirilmektedir. Bu yan etkileri oluşturan muhtemel mekanizmalar arasında tiroid hücrelerine VEGF bağlanmasının engellenmesi ile vaskülarizayonunun inhibisyonu,Peroksidaz aktivitesinin inhibisyonu, İyot uptake inhibisyonu,tiroid hormon sentezinin azalması, İrreversibl tiroid destrüksiyonu (ilaç ilişkili tiroidit) sayılabilir. Hipertroidi oluşum mekanizması olarak ta destrüktif tiroidite bağlı tirotoksikoz oluşması suçlanmaktadır.Sonuç olarak ikinci jenerasyon trozin kinaz inhibitörleri ile tedavi altındaki hastalarda da troid fonksiyonları izlenmeli sadece hipotroidi değil hipertroidi gelişme olasılığı da akılda tutulmalıdır.

Anahtar kelimeler: Hipertroidi, KML, Nilotinib

Abstract: 0222 P-304

KRAS MUTASYONU POZİTİF SAPTANAN BİR JUVENİL MYELOMONOSİTİK LÖSEMİ OLGUSU. Dilek Gürlek Gökçebay, Arzu Yazal Erdem, Ali Fettah, Neşe Yaralı, Bahattin Tunç, Namık Yaşar Özbek. *Ankara Çocuk Sağlığı ve Hastalıkları Hematoloji Onkoloji Eğitim ve Araştırma Hastanesi, Çocuk Hematoloji Kliniği, Ankara*

Giriş: Juvenil myelomonositik lösemi (JMML) erken çocukluk çağında görülen, myeloid hücrelerin artmış proliferasyonu sonucu hematopoetik ve non-hematopoetik dokuları infiltre eden klonal bir hastalıktır. Tanı kriterleri arasında splenomegali, periferik kanda immatür myeloid öncüllerle birlikte lökositoz (>10x10^9/L), monositoz (>1x10^9/L), kemik iliğinde blast sayısının <%20 olması, hemoglobin F yüksekliği ve BCR/ABL füzyon geninin negatif olması yer alır.

Olgu: 2 yaşında erkek hasta, 4 ay önce başlayan halsizlik ve hepatosplenomegali saptanması nedeniyle hastanemize sevkedildi. Fizik incelemede soluk görünümde, akciğer sesleri kaba ve ronküsleri mevcut, karaciğer 7 cm, dalak ise inguinalde palpe edildi. Tam kan sayımında hemoglobin 9,2 g/dL, lökosit 22,2x10^9/L, trombosit 13x10^9/L; periferik yaymada %52 lenfosit, %32 monosit, %8 parçalı, %2 promyelosit, %2 normoblast ve %6 atipik hücre izlendi. Kemik iliği aspirasyonunda her üç seride displastik değişiklikler ve %10 blast görüldü, BCR/ABL füzyon geni negatifti. Hastanın akciğer enfeksiyonuna yönelik antibiyotik tedavisi başlandıktan sonra yapılan kemik iliği biyopsisinde myeloid hiperplazi, genç granülositer seri hakimiyeti, eritroid hipoplazi izlendi. Megakaryosit sayı ve yapısı normal, grade 3 retikülin lif artışı mevcuttu. Depo hastalıkları açısından yapılan incelemeler negatifti. Kardiyak incelemede non-compaction kardiyomiyopati saptandı. Enfeksiyonu düzeldikten sonra sosyal nedenlerle memleketinde izlenmeye başlanan hastanın, taburcu olduktan 8 ay sonra solunum sıkıntısı ve gastrointestinal sistem kanaması nedeniyle dış merkeze başvurduğu, masif splenomegali nedeniyle splenektomi yapıldığı öğrenildi. Hasta 2 ay sonra tekrar kliniğimize başvurduğunda sağ akciğerde infiltrasyon ve konsolidasyon alanı mevcut olup kemik iliği incelemesinde promyelosit %3, myelosit %22, metamyelosit %12, çomak %2, segment: %1, lenfosit %22, monosit %12, normoblast %7, blast %18, eozinofil %1 olup; myeloid öncül hücrelerde göreceli olarak artış ve displazi gözlendi. Yine enfeksiyona yönelik tedavisi verildikten sonra periferik kan ve saç folikülünden yapılan DNA analizinde somatik orijinli heterozigot KRAS mutasyonu (ekson 1 c.38 C>A, amino asit p13. G>D) tespit edildi. HLA tam uyumlu kardeş donörü bulunan hastaya kök hücre nakli yapılmasına karar verildi.

Tartışma: JMML patogenezinde Ras sinyal yolağında aktivasyona yol açan mutasyonlar (KRAS, NRAS, PTPN11, NF1, CBL) rol oynar. Mutant Ras proteini defektif GTPaz aktivitesi sonucunda bu yolun devamlı aktif halde kalmasını sağlayarak myeloproliferatif neoplazm gelişimine neden olur. Bir çalışmada KRAS G13D mutasyonunun nötrofil ve monositlerde yüksek, lenfositlerde düşük oranda ekprese edildiği belirlenmiş ve bunun myeloid malignitelere yol açtığı savunulmuştur. KRAS G12V mutasyonuna sahip JMML hastalarının ise indolent klinik seyir gösterebileceği, 12p bölgesinde heterozigosite kaybının hızla progresyona neden olabileceği bildirilmiştir.

Anahtar kelimeler: JMML, KRAS

Abstract: 0234 P-305

YENİ TANI KML HASTASINDA İMATİNİB'E BAĞLI AKUT RABDOMİYOLİZ. Ümit Yavuz Malkan, Gürsel Güneş, Nilgün Sayınalp, Salih Aksu, İbrahim Celalettin Haznedaroğlu. *Hacettepe Üniversitesi Tıp Fakültesi, İç Hastalıkları Anabilim Dalı, Hematoloji Bilim Dalı, Ankara*

İmatinib mesilat, kronik miyeloid lösemi (KML) tedavisinde kullanılan bir tirozin kinaz inhibitörüdür. Diyare, ödem, asteni, myalji ve deri reaksiyonları, ilacın yaygın ve hafif seyreden yan etkileridir. İmatinib'e bağlı kreatinin kinaz yüksekliği ile seyreden rabdomiyoliz olguları nadiren bildirilmiştir. Biz bu bildiride, imatinib başlandıktan sonra gelişen akut rabdomiyoliz ve kreatin kinaz yüksekliği ile seyreden yeni tanı bir KML hastası ile ilgili tecrübemizi paylaştık. 42 yaşında erkek hasta Mayıs 2014'te ilk defa ortaya çıkan sol lomber bölge ağrısı şikayetiyle Çorum'da hastaneye başvurmuş. Bilinen polikistik böbrek hastalığı tanısı olan hastanın yapılan tetkiklerinde lökositoz saptanması üzerine hastaya hidroksikarbamid başlanarak kliniğimize yönlendirilmiş. Yapılan tetkikler sonucu KML tanısı konan hastaya Haziran 2014'te İmatinib mesilat başlandı. İlaca başladıktan 15 gün sonra her iki alt ekstremitesinde ağrı ortaya çıkan hasta hastaneye başvurdu. Yapılan tetkiklerinde kreatinin kinaz düzeyi 1533u/l saptanması üzerine hastaya başlanan imatinib mesilat kesilerek yerine dasatinib tedavisi başlandı. Hastanın imatinib kesildikten 2 hafta sonra alt ekstremite ağrılarında azalma meydana geldi ve bakılan kreatinin kinaz düzeyi 195 u/l idi. Hasta halen kliniğimizde dasatinib tedavisi altında takip edilmektedir. İmatinib tedavisi altında kas ağrısı özellikle tedavi başlangıcında yaygın karşılaşılan bir yan etkidir. Ancak kreatinin kinaz yüksekliği ile seyreden rabdomiyoliz gelişmesi oldukça nadirdir. İmatinib ile kreatinin kinaz yüksekliği arasındaki ilişki bilinmemektedir. Bazı araştımacılar imatinib'e bağlı gelişen elektrolit imbalansı ile kreatinin kinaz yüksekliğinin ilişkili olduğunu ileri sürmektedir. Ancak hastamızda polikistik böbrek hastalığı mevcut olması ve bazal kreatinin düzeyi 1.4mg/dl olmasına rağmen elektrolit imbalansı bulunmamaktadır. Yeni imatinib başlanan bir hastada kas ağrıları veya kas zayıflığı oluşması durumunda rabdomiyolizden şüphenilmelidir. Bu durumda kreatinin kinaz düzeyini saptamak yerinde olacaktır. Bizim hastamızda imatinib başlandıktan sonra gelişen kreatinin kinaz yüksekliği ve kas ağrısı, imatinib kesilmesinden sonra düzelmiştir. Bu da rabdomiyolizin imatinib'e sekonder olduğunu düşündürmektedir. Imatinib'e bağlı rabdomiyoliz sırasında KML tedavisi 2. nesil tirozin kinaz inhibitörleri mesela dasatinib ile yapılabilir. Hasta halen imatinib intoleransı tanısıyla başlanmış dasatinib altında izlenmektedir.

Anahtar kelimeler: imatinib mesilat, rabdomiyoliz, kronik miyeloid lösemi

Abstract: 0131 P-306

İMATİNİB: ESKİ ÇAMLAR BARDAK OLDU MU?. Ülkü Ergene[1], Aliihsan Gemici[2]. [1]*Şifa Üniversitesi Tıp Fakültesi, Hematoloji Bilim Dalı, İzmir,* [2]*Celal Bayar Üniversitesi Tıp Fakültesi, Hastanesi Hematoloji Bilim Dalı, Manisa*

Kronik Myeloid Lösemide tedavi yaklaşımı son 10-15 yılda belirgin değişikliğe uğradı. Özellikle, BCR-ABL hedefli bir trozin kinaz inhibitörü olan İmatinib Mesilat

ile hastaların büyük bir bölümünde remisyon sağlandı. Günümüzde Kronik Myeloid Löseminin birinci basamak tedavisinde imatinib tedavisine alternatif olarak, Nilotinib ve Dasatinib düşünülmekte.

Bu çalışmamızda, kliniğimizdeki 9 yıllık bir periyot içinde tedavi ettiğimiz 43 hastanın sonuçlarını sunmak istedik. Kırküç hastamızın 23'ü kadın (%53.4) 20'si erkek (46.6) ve ortanca yaş 56.4 kadın 50.4 erkek şeklinde idi.

31 hastada imatinib ile tam moleküler yanıt (TMY) alındı. Exitus olan 5 hastamızın 4'ü blastik fazda müracaat etti. 3'ü başka merkezden terminal dönemde sevk edilmişti. 73 yaşında bir hasta tanı aldıktan sonra 6 ay içinde akut iskemik atak ile exitus oldu.

Bir hasta >400 000 mm^3 lökosit ile geldiği için genetik sonuç çıkıncaya kadarki sürede hidroksiüre başlandı. Hasta ilacını değiştirmek istemedi hidroksiüre kullanmaya devam ediyor. Bir hastamız psikoz tanısı aldı ilacını (imatinib) düzgün kullanamıyor, tam moleküler yanıt sağlanamıyor. Beş hastamız 2. kuşak trozin kinaz inhibitörü kullanıyor. 2 hasta intoleran grade 4 cilt lezyonları, 3 hasta yetersiz yanıt nedeni ile 2. kuşak kullanıyor.

Son yıllarda ikinci kuşak tirozin kinaz inhibitörlerine olan eğilim, bizim takip ettiğimiz hasta yanıtlarımızı gözden geçirmemize sebep oldu. İkinci kuşak kullanırken yan etkiler nedeni ile hasta takibinin daha yakın ve dikkatli olması gerektiğini düşünüyoruz. Daha fazla sayıda hastanın değerlendirildiği ve karşılaştırmalı çalışmalara ihtiyaç var, ancak yine de eskidi mi diye düşündüğümüz İmatinib hala çok değerli diye düşünmekten kendimizi alamıyoruz.

Anahtar kelimeler: Kronik Myeloid Lösemi, İmatinib Mesilat

Abstract: 0373 P-307

DASATİNİB TEDAVİSİNE BAĞLI GELİŞEN REKTAL KANAMA VE HEMORAJİK KOLİT OLGU SUNUMU.

Naciye Demirel[1], Bülent Kantarcıoğlu[1], Demet Aydın[1], Deniz Arıca[1], Filiz Akyüz[2]. *[1]S.B. Okmeydanı Eğitim ve Araştırma Hastanesi, Hematoloji Kliniği, İstanbul, [2]İstanbul Üniversitesi, İstanbul Tıp Fakültesi, İç Hastalıkları Anabilim Dalı, Gastroenteroloji Bilim Dalı, İstanbul*

Giriş Biz burada imatinib dirençli bir KML hastasında dasatinib'e bağlı gelişen ve ilacın kesilmesi sonrası düzelen akut hemorajik kolit olgumuzu sunduk.

Olgu 42 yaşında bayan hasta ocak 2012'de Ph(+) kronik faz KML tanısı aldı,imatinib 400mg/gün başlandı. Tedavinin 2.ayında tam hematolojik yanıt alındı, 6. ayında sitogenetik incelemede Ph%55(+) bulundu. 1. yılında Ph%15(+), bcr-abl RT-PCR ile %1.17(+) olup tam sitogenetik ve majör moleküler yanıt alınamamış olan hastada mutasyon analizinde mutasyon saptanmadı. Hastaya dasatinib 100mg/gün başlandı, tedavinin 3. ayında sitogenetik sonucu Ph(-), bcr-abl:%0.26 bulundu, tedavinin 4. ayında hastada ani başlayan karın ağrısı, kanlı-mukuslu dışkılama ve tenezm şikâyeti gelişti. Kan sayımında; wbc:4180 mm^3, Hgb:8.2gr/dl, Hct:%23.4, Plt:116.000mm^3 bulundu. Hastaya üst GİS endoskopi ve kolonoskopi istendi, dasatinib kesildi. Üst GİS endoskopisi normal, kolonoskopik inceleme ise enflamatuar barsak hastalığı olarak değerlendirildi. Hastanın şikâyetleri ilaç kesildikten 1 hafta sonra düzeldi ancak hasta değerlendirme için Gastroenterolojiye yönlendirildi. Şikâyetlerinden 20 gün sonra yapılan kolonoskopisi normal bulundu. Hastaya dasatinib 100mg/gün tekrar başlandı, yakın takibe alındı. İki ay sonra hastada tekrar aynı şikâyetler gelişti, dasatinib kesildi,gaita makroskopisi ve mikroskopisinde bol eritrosit görüldü. Gaita kültüründe üreme olmadı. Kan sayımında; wbc:4720 mm^3,Hgb:9.3 gr/dl, Hct:%27.9, Plt:118.000mm^3, koagülasyon ve biyokimyasal testleri normal bulundu.Gastroenterolojiye yönlendirilen hastaya semptomlarının başlamasından 3 gün sonra yapılan kapsül endoskopisinde: İnce barsaklar normal, çıkan kolon ve sağ flexurada yaklaşık 20cm'lik bir segmentte kırmızı renkli kan ve mukozada ödem ve kırmızı beneklenme izlendi; kirlilik nedeniyle mukoza net olarak değerlendirilemedi; kolonoskopi tekrarı önerildi.Bir hafta sonra tekrarlanan kolonoskopik incelemede; terminal ileum, tüm kolon mukaza ve lümeni normal; rektum distalinde lümende 2x2 cm'lik alanda mukoza hiperemik ve ödemli, rektit bulguları izlendi. Hastanın şikâyetleri ilaç kesildikten 9 gün sonra tamamen kayboldu, tedavi nilotinib ile değiştirildi. Nilotinib ile 6.ayı tamamlanmış olan hastanın halen tam hematolojik, sitogenetik ve majör moleküler yanıtla takipleri devam etmektedir.

Tartışma Dasatinib SRC ailesi kinazlar ve PDGFR'nin potent bir inhibitörüdür. PDGFR, anjiogenezis de ve kapiller damar duvarı gelişiminde önemli olup; dasatinib ile inhibisyonu anjiogenezisde defekte, kapiller damar duvarında mikroanevrizma ve kanamalara neden olur. Dasatinib alan hastalarda klonal large granüler kenfositozun sekonder olarak gelişimi plevral effüzyon,kolit,otoimmun hastalıklara yatkınlık nedeniyle kanama ve kolit patogenezinde önemli bir rolü olabilir. Gastrointestinal kanama dasatinib tedavisinin iyi bilinen bir komplikasyonu olmasına rağmen; hemorajik kolit oldukça nadir görülen bir komplikasyondur

Anahtar kelimeler: Kronik Myeloid lösemi, dasatinib yan etkileri, kolit

Abstract: 0116 P-308

OKKÜLT KMPH.KRONİK,TEKRARLAYAN TROMBOEMBOLİZM NEDENİ OLABİLİR Mİ?.

Güven Yılmaz[1], Emine Gültürk[1], Savaş Volkan Kişioğlu[2], Mustafa Erdoğan[2], Mehmet Aliustaoğlu[3]. *[1]T.C. Sağlık Bakanlığı Kartal Dr. Lütfi Kırdar Eğitim ve Araştırma Hastanesi, Hematoloji Kliniği, İstanbul, [2]T.C. Sağlık Bakanlığı Kartal Dr. Lütfi Kırdar Eğitim ve Araştırma Hastanesi, İç Hastalıkları Kliniği, İstanbul, [3]T.C. Sağlık Bakanlığı Kartal Dr. Lütfi Kırdar Eğitim ve Araştırma Hastanesi, Tıbbi Onkoloji Kliniği, İstanbul*

Kronik Myeloproliferatif Hastalıklar(KMPH) kemik iliğinde kök hücrelerin kontrolsüz çoğalması ve bu nedenle periferik kanda ilgili seri hücrelerin artması ile karakterize bir grup hastalıktır. Polisitemia Vera(PV), Esansiyel Trombositoz(ET). Myelofibrozis(PMF) ve Kronik Myeloid Lösemi (KML) bu grubu oluşturan hastalıklardır. KML dışındaki diğer hastalıklar Janus Kinaz 2(JAK II) mutasyonu ile karakterize olup KML ise kendine özgü genetik mutasyon ile tanınmaktadır. Bu grup hastalıklar için Dünya Sağlık Örgütü(WHO) 2008 yılında sınıflama ve tanı kriterleri belirlemiştir. Ancak bazı hastalar tam olarak bu kriterleri karşılamadıkları için tam olarak tanı alamamaktadırlar. Bu grup hastalıklar için Okkült KMPH terimi geliştirilmiş ve kullanılmaya başlanmıştır. Okkült KMPH hastalarının klinik olarak nasıl yönetilecekleri tam olarak belli değildir. Ancak JAK II mutasyonu varlığının belirgin artmış tromboembolik olaylarla ilişkili olduğu anlaşılmıştır. Biz burada tekralayan tromboemboli nedeni ile incelenen ve okkült KMPH tanısı alan bir vakayı sunduk.

Vaka: 42 yaşında erkek hasta.Bilinen kronik bir hastalığı olmayan sağlıklı hastada 1998-2002-2006 yıllarında 3 kez alt ekstiremitede trombüs(DVT) oluşmuş. Son olarak Ocak 2014'de pulmoner Emboli(PE) geçiren hasta hematolojiye gönderilmiş. Hastada yapılan incelemelerde FM normal, öz ve soygeçmişinde bir özellik yoktu. WBC:6400 Hg:15 MCV:84 Platelet:148 000 idi. serum demir ve demir bağlaması, transferin saturasyonu, serum B12, Folat, Ferritin düzeyleri normaldi. Batın USG'de dalak normal boyutlarda idi. Yapılan trombofili taramasında Faktör V, Protrombin II, Antitrombin 3, protein C ve S düzeyleri Homosistein düzeyi normaldi.Hasatada Antifosfolidid antikorları ve ANA negatifti.Hastada JAK II mutasyonu homozigot pozitif saptandı. Kemik iliği incelemsi yapılan hastada PMF ekarte edildi.PV ve ET lehine bulgu saptanmadı. Bakılan PNH klonu negatif saptandı. Ancak kromozom analizinde Monozomi 17 ve 18 saptandı. Literatüre bakılıdığında Monozomi 17 ve 18 mutasyonlarının konjenital birtakım sendromlarla ilgili olduğu bu sendromların KMPH ilişkisiz oldukları görüldü. Ancak Monozmi 18 mutasyonun MDS ile ilgili olabileceği yönünde yayınlarda mevcuttu. Bizim hastamızda, mevcut bulgularla PV,ET ya da PMF tanısı karşılanmadığı için hastamız okkült KMPH kabül edildi. Hastamızda hayat boyu antikogülasyon ve aspirin kullanımı ayrıca KMPH açısından düzenli takip planlandı.

Okkült KMPH tanısı çoğu zaman tesadüfen konulan bir tanıdır. Ancak tromboembolik olaylar başta olmak üzere birtakım klinik durumlara yol açtığı bilinmektedir. Hangi hastalarda JAK II mutasyonu taraması yapılması konusu tam olarak net olmasa da bizim vakamızda olduğu gibi, tekrarlayan ve nedeni gösterilemeyen vakalarda mutlaka akılda olması gereken bir hastalıktır.Bizim vakamızda olduğu gibi tesadüfen saptanan birtakım kromozomal bozukluklarının ne ifade ettiği henüz net değildir. Ancak bu kromozamal anomalilerin hangi durumlarla ilgili olabiliceği mutlaka incelenmelidir.

Anahtar kelimeler: Okkült KMPH, Tromboemblizm

Abstract: 0606 P-309

PERİTONEAL KARSİNOMATOZİSİ TAKLİT EDEN AKUT MYELOBLASTİK LÖSEMİ: OLGU SUNUMU.

Mutlu Kasar[1], Aslı Korur[2], Soner Solmaz[1], Mahmut Yeral[1], Çiğdem Gereklioğlu[2], Hakan Özdoğu[1]. [1]*Başkent Üniversitesi, Adana Araştırma ve Uygulama Merkezi, Hematoloji Bilim Dalı, Adana,* [2]*Başkent Üniversitesi, Adana Araştırma ve Uygulama Merkezi, Aile Hekimliği Bilim Dalı, Adana*

Granülositik sarkomalar (GS); hematopoietik myeloid seri immatür hücrelerinden oluşan nadir görülen ekstramedüller tümör kitleleridir. GS akut myeloid lösemi olgularının %3 ila %7'sinde görülür ve yaygın peritoneal tutulum ile ortaya çıkması nadirdir. Akut myeloid lösemi (AML) teşhisinden önce, sırasında veya sonrasında bile saptanabilir. Bu bildiride, epidermal tümörü (peritoneal karsinomatozis) taklit eden, mide ve lenf nodu tutulumu olan akut myeloid lösemi olgusu tartışıldı.

Olgu: 32 yaşında erkek hasta yaklaşık 2 aydır olan karın ağrısı, bulantı, kusma ve kilo kaybı nedeni ile başvurdu. Fizik muayenede skleralar ikterik, batın distandü, hassas ve asit mevcuttu. Hb: 14 g/dL, MCV:87 fL, WBC: 4.170/mm^3, Nötrofil: %51, Lenfosit: %23, monosit: %21, Trombosit: 224.000/mm^3, periferik yayma; ilkel mononükleer hücre artışı bulguları, APTT<26sn, INR: 1.3, CRP:62 mg/L, LDH:300 IU/L, kreatinin:0.3 mg/dL, ALT:68 IU/L, AST:42 IU/L, ALP: 389 IU/L, GGT: 420 IU/L, Total bilirubin: 1.6 mg/dL direkt bilirubin: 1.2 mg/dL, amilaz: 83 IU/L, HbsAg: negatif, Anti HCV: negatif, Anti HIV: negatif idi. Abdomen ve Torax BT incelemesi; batında belirgin serbest sıvı, periton duvarında kalınlaşma, süperior mezenterik arter ve ven etrafında, duodenum anterior komşuluğunda konglemere olmuş büyük boyutlu lenf nodları, mezenter yaprakları arasında lenf nodları, jejenal ansların duvarında kitle etkisi oluşturan ileri kalınlaşma, safra kesesi çapında artış, midede 2 adet polipoid lezyon, bilateral plevral effüzyon ve hafif atelektazi alanları olduğunu gösterdi. Ayırıcı tanıda lenfoma veya peritoneal karsinomatozis düşünüldü. Kemik iliği incelemesinde morfolojik olarak atipik mononükleer hücre artışı bulguları mevcuttu. Akımsitometride %37.4 blast tespit edildi ve immünfenotipleme AML M1 olarak değerlendirildi. Mide bulbus ve duodenumdan yapılan endoskopik biyopsi "myeloid neoplazi (granülositik sarkom)" ile uyumluydu. Asit mayinin flowsitometrik ve patolojik değerlendirmeleri ve lenf nodlarından yapılan biyopsinin sonucu ekstramedüller myeloid neoplazi ile uyumluydu. Genel durumu ve karaciğer fonksiyonları hızla bozulan ve bilirubin değerleri progrese olan hastaya AML M1 ve granülositik sarkom tanıları ile standart sitozin arabinozid ve idarubisin remisyon/indüksiyon tedavisi başlandı.

Tartışma: Granülositik sarkomlar immatür myeloid hücrelerin ekstramedüller tümörleridir. Genellikle akut miyeloid lösemi, miyeloproliferatif bozukluklar veya miyelodisplastik sendromu ile birlikte görülür ama aşikar hematolojik hastalık olmaksızın ortaya çıkabilir. AML teşhisinden önce, sırasında veya sonrasında saptanabilir. Tedavi edilmeyen ve başka bir hematolojik bozukluk göstermeyen olguların %90'ında ortalama 10 ay içinde AML gelişir. Gastrointestinal tutulum nispeten nadirdir ve olguların %7'sinde bildirilmektedir. Olgumuz peritoneal karsinomatozisi taklit etmesi ve gastrointestinal tutulumu olması nedeni ile bildirildi.

Anahtar kelimeler: akut myeloid lösemi, granülositik sarkom

Abstract: 0703 P-310

İDİYOPATİK MYELOFİBROZİS VE SEKONDER MYELOFİBROZİS: İKİ ÇOCUK OLGU.

Meryem Albayrak[1], Zühre Kaya[2], Ayşe Tandırcıoğlu[1], Mehmet Katırcıoğlu[1], Türkiz Gürsel[2]. [1]*Kırıkkale Üniversitesi Tıp Fakültesi ,Hastanesi, Kırıkkale,* [2]*Gazi Üniversitesi Tıp Fakültesi Hastanesi, Ankara*

Myelofibrosis, anemi, splenomegali, periferik kanda gözyaşı hücrelerinin görüldüğü, kemik iliği fibrozisinin eşlik ettiği çocuklarda nadir görülen, idiyopatik ya da sekonder nedenlere bağlı gelişen, myeloproliferatif bir hastalıktır.

Çocuklarda myelofibrosis nedenlerinden; D vitamini bağımlı rikets, kollajen doku hastalıkları, renal yetmezlik, trizomi 21 ve lösemi dikkat çekmektedir. İdiyopatik myelofibrozis çocukluk çağında oldukça nadir olup, destek tedavileri uygulanmakta, kök hücre nakli tedavide önerilmektedir.

Olgu 1: Oniki yaşında kız olgu, iki yıldır devam eden karın ağrısı, ateş, halsizlik ve terleme şikayetleri ile başvurdu. Fizik muayenesinde 37.5°C vücut ısısı, solukluk, kosta altında 4 cm ele gelen dalak mevcuttu. Laboratuvar bulgularında normositer anemi, lökopeni, trombositopeni, periferik yaymada gözyaşı hücreleri,

CRP, sedimantasyon yüksekliği vardı. Beş kez kemik iliği aspirasyonunda ilik çekilemedi (Kuru ilik). Kemik iliği biyopsisinde fibrozis dikkat çekiyordu. JAK2 mutasyonu pozitif geldi. Hemoglobin elektroforezi, demir parametreleri, vitamin B12, folik asit, vitamin D düzeyleri normaldi. Olgumuz 3 yıldır idiyopatik myelofibrozis tanısıyla izlenmekte olup, kök hücre nakli için hazırlanmaktadır.

Olgu 2: Dört yaşında, kız olgu, boyunda sağda şişlik, ateş şikayeti ile getirildi. Fizik muayenesinde 40ºC vücut ısısı, solukluk, kosta altında 2 cm ele gelen dalak mevcuttu. Laboratuvar bulgularında anemi, lökopeni, trombositopeni, periferik yaymada gözyaşı hücreleri, CRP, sedimantasyon, fibrinojen yüksekliği vardı. Antibiyotik tedavisine rağmen lenfadenopatisi gerileme göstermediği için lenf nodu biyopsisi alındı. Ekstramedüller hematopoez görüldü. Kemik iliği aspirasyonunda ilik çekilemedi (Kuru ilik). Kemik iliği biyopsisinde fibrosis dikkat çekiyordu. JAK2 mutasyonu negatif geldi. Ailesel Akdeniz ateşi (FMF) mutasyonu homozigot pozitif gelen olguya steroid, D vitamini ve kolsişin tedavileri uygulandı. Kısa zamanda, dramatik yanıt alındı. Olgumuz ailevi akdeniz ateşi ile birliktelik gösteren sekonder myelofibrozis olarak izlenmektedir.

Myelofibrozisin çocukluk çağındaki tedavisi hala soru işaretleri taşımaktadır. Bu iki olgu ile çocukluk çağında nadir görülen myelofibrozise, altta yatan hastalıklara ve tedavisine dikkat çekmek istedik.

Anahtar kelimeler: myelofibrozis, idiyopatik, sekonder

Abstract: 0091 P-311

NİLOTİNİBE BAĞLI NADİR BİR YAN ETKİ; PLEVRAL SIVI: OLGU SUNUMU. Hava Üsküdar Teke, Olga Meltem Akay, Deniz Gören Şahin, Mustafa Karagülle, Eren Gündüz, Neslihan Andıç. *Eskişehir Osmangazi Üniversitesi Tıp Fakültesi, İç Hastalıkları Anabilim Dalı, Hematoloji Bilim Dalı, Eskişehir*

Giriş: Kronik myeloid lösemi (KML) 9. ve 22.kromozom arasındaki translokasyon sonucu tirozin kinaz aktivitesi nedeni ile meydana gelen kronik myeloproliferatif bir hastalıktır (1). Tirozin kinaz inhibitörleri imatinib, dasatinib, nilotinib vb. KML tedavisinde kullanılan oral ilaçlardandır. Dasatinibe bağlı plevral effüzyon görülme insidansı %7-35 civarındadır (2). İmatinibe bağlı plevral effüzyon çok az görülürken nilotinibe bağlı plevral effüzyon ise <%1 oranında çok daha nadir görülmektedir (3).

Olgu: 68 yaşındaki erkek hasta, Nisan 2008'de ateş nedeni ile acil servise başvuran hastanın fizik muayenesinde dalağın 2 cm palpabl olması dışında muayenesi normal idi. Tetkiklerinde Hb 11 g/dl, hematokrit 30,2, lökosit 126800/mm^3, absolü nötrofil sayısı (ANS) 93800/mm^3, platelet 672000/mm^3, C-reaktif protein 1,15 mg/dl (0-0,8), biyokimyasında ise laktat dehidrogenaz (LDH) 1164 U/L dışında diğer biyokimyasal parametreleri normal saptandı. Hastanın özgeçmişinde kronik obstrüktif akciğer hastalığı (KOAH) dışında bir özelliği yoktu. Ph kromozomu pozitif saptanan hastaya imatinib mesylate tedavisi 400mg/gün başlandı. 1 aylık Gleevec® tedavisinden sonra gözlerde yanma, şişme, kollarda ve bacaklarda kaşıntılı kırmızı lezyonlar nedeni ile başvuran hastanın tablosu İmatinib mesylate tedavisine bağlanarak cilt döküntüleri nedeni ile imatinib kesilip deksametazon tedavisi başlandı. Lezyonları kaybolan hastanın tedavisine nilotinib ile devam edildi. Temmuz 2008'den beri nilotinib 2x400 mg alan hastanın 3.ayında kemik iliği klasik sitogenetik, FISH ve PCR ile Ph kromozom sonuçları negatif saptandı. Kasım 2013'e kadar herhangi bir şikayeti olmayan hasta bu tarihte günlük aktivitesini sınırlayan nefes darlığı şikayeti ile başvurdu. Vital bulguları normal, O2 saturasyonu %95, hafif dispneik, sağ akciğer bazalde ve orta zonda solunum sesleri alınamadı. Çekilen PA akciğer grafisinde sağda plevral sıvı saptandı (Şekil.1). Hasta hematoloji servisine yatırıldı. Nilotinib ile ilişkili plevral sıvı oabileceği düşünülerek ilacı kesildi. Hastya göğüs cerrahisi tarafından katater torakostomi uygulandı (Şekil 2). Şüpheli kitle lezyonu nedeni ile toraks tomografisi çekildi. Hastann plevral mayi analizi eksuda vasfında ve lenfosit hakimiyetli idi. Toraks tomografisinde şüpheli kitle görünümü, plevral kalınlaşma ve eksuda vasıflı mayisinin olması nedeni ile hasta akciğer malignitesi ön tanısı ile Göğüs cerrahisi tarafından operasyona alındı. malignite için negatif, patoloji sonucu ise kronik iltihabi proçes, fibrozis olarak geldi. Akciğer ve kardiyak nedenler ekarte edildikten sonra hastanın mevcut tablosu nilotinibe bağlanarak diüretik ve metilprednizolon 32 mg/gün tedavisi başlandı. Steroid tedavisinden yaklaşık 1,5-2 ay sonra plevral sıvısı tama yakın gerileyen hastaya tekrar nilotinib 2x200mg/gün dozunda başlanarak steroid tedavisi azaltılarak kesildi. Plevral sıvısı tamamen kaybolduktan (Şekil 3) sonra ise nilotinib 2x400mg/gün dozuna çıkarıldı.

Anahtar kelimeler: Nilotinib, plevral sıvı

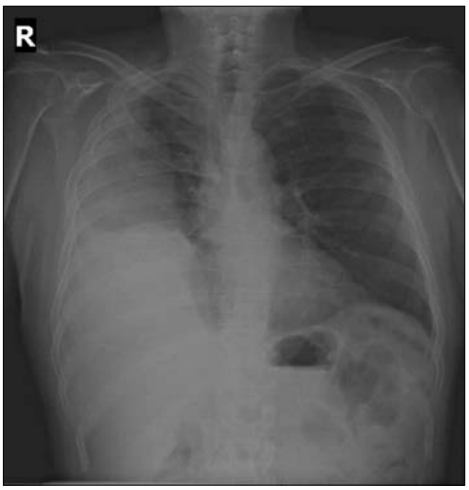

Şekil 1. Başvuru sırasındaki Plevral sıvı görünümlü PA akciğer grafisi

Şekil 2. Plöroken sonrası PA akciğer grafisi

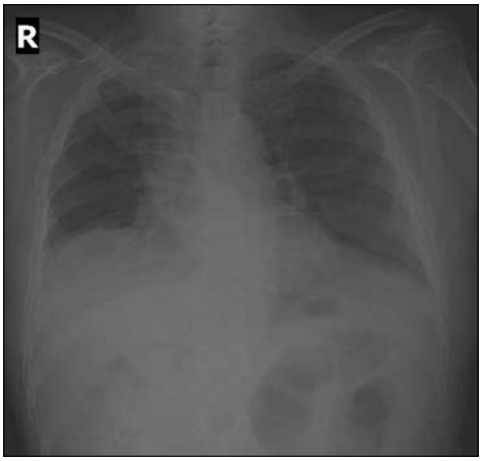

Şekil 3. Tedavi sonrası PA akciğer grafisi

Abstract: 0528 P-312

MYELOPROLİFERATİF HASTALIKLARDA POZİTİF JAK2V617F MUTASYONU SIKLIĞI. Süleyman Yasin Göksu[1], Mahmut Töbü[2], Ülkü Ergene[3]. *[1]Şifa Üniversitesi Tıp Fakültesi, İç Hastalıkları Anabilim Dalı, İzmir, [2]Ege Üniversitesi Tıp Fakültesi, Hematoloji Bilim Dalı, İzmir, [3]Şifa Üniversitesi Tıp Fakültesi, Hematoloji Bilim Dalı, İzmir*

2005 yılında JAK2V617F mutasyonunun bulunması, Philadelphia kromozomu negatif proliferatif hastalıklarda yeni bir dönem açmıştır. Polisitemia vera tanısı alan hastaların %90'ından fazlasında, Esansiyel trombositemi tanısı alan hastaların yaklaşık %50'sinde JAK2V617F mutasyonu pozitiftir. Biz bu çalışmamızda, iki farklı merkezde takip ettiğimiz myeloproliferatif hastalık tanısı almış, JAK2V617F mutasyonu pozitif olan hastalarımızın oranını retrospektif olarak inceledik.

Toplam 54 hasta çalışmaya dahil edildi. 26 (%48) hastaya esansiyel trombositemi, 26 (%48) hastaya polisitemia vera, 1 (%2) hastaya kronik myeloproliferatif hastalık ve 1 (%2) hastaya da primer myelofibrozis tanısı konuldu. Esansiyel trombositemi tanısı alan hastaların %46'sında, polisitemia vera tanısı alan hastaların %57'sinde ve primer myelofibrozis tanısı alan 1 hastada pozitif JAK2V617F mutasyonu saptandı.

Pozitif JAK2V617F mutasyonu saptanan hasta sayımızın literatüre göre düşük olduğu göze çarptı. Daha fazla sayıda hasta ve standart bir laboratuar yöntemi kullanılarak prospektif bir çalışma yapılmasının uygun olacağı düşünüldü.

Anahtar kelimeler: JAK2V617F mutasyonu

Abstract: 0567 P-313

SWEET SENDROMU İLE KLİNİK BELİRTİ VEREN PRİMER MİYELOFİBROZ. Sıdıka Gülkan Özkan[1], Nazlı Demir[1], Rıfkiye Küçükoğlu[2], Tuğba Atcı[2], Sevgi Kalayoğlu Beşışık[1]. *[1]İstanbul Üniversitesi, İstanbul Tıp Fakültesi, Hematoloji Bilim Dalı, İstanbul, [2]İstanbul Üniversitesi, İstanbul Tıp Fakültesi, Dermatoloji Anabilim Dalı, İstanbul*

Amaç: Sweet sendromu (SS)(akut nötrofilik dermatoz) reaktif bir deri lezyonudur. Ani başlayan papüler lezyon giderek nodül veya plak haline dönüşür; sıklıkla yüz, boyun ve uzuvlarda gözlenir. SS'ye ateş ve nötrofilik lökositoz eşlik eder. SS sıklıkla idyopatik olup, infeksiyonlar-inflamatuar durumlar, gebelik, ilaç kullanımı ve neoplazik hastalıklarla birlikte görülebilir. Biz her iki el sırtında ve yüzde gelişen SS ile prezente olan bir primer miyelofibroz olgusu sunduk.

Olgu: 59 yaşında erkek hasta, 3 hafta önce başlayan iki el sırtında,ağrılı siyaha çalan koyu mor döküntünün hızla genişlemesi, üzerindeki derinin soyulması nedeni ile Dermatoloji Kliniği'ne başvurmuş (Şekil 1). Başvurusunda lökositoz (lökosit:38300/mm^3 nötrofil:34200/mm^3), anemi (hgb:11.1 gr/dl) ve trombositopeni (108.000/mm^3) olduğu ve akut faz reaktanlarında yükseklik (CRP: 84 mg/L sedimantasyon:72/h) saptanmış. Deri biyopsisi hemorajik-büllöz karakter almış Sweet sendromu olarak değerlendirilmiş ve metilprednizolon 1mg/kg/gün olarak başlanmış. Cilt lezyonlarında gerileme olmasına rağmen giderek ağır trombositopenik (trombosit:23.000 mm^3) hale gelen ve lökositozu sebat eden hasta kliniğimize yönlendirildi. Konstitüsyonel semptomları olmayan ve el sırtı lezyonları gerilemiş olan hastanın fizik muayenesinde kot yayını 5cm geçen splenomegali mevcuttu. Tetkiklerinde lökosit:33.300/mm^3 Hgb:11.4 g/dl trombosit:29.000/mm^3 LDH:345 U/L(135-250) CRP:2.2 mg/L saptandı. Periferik yaymada lökoeritroblastozis, %2 blast,gözyaşı damlası şeklinde eritrositler ve anizositoz, trombosit her alanda 2-3 adet görüldü, trombosit kümesi görülmedi. Kemik iliği aspirasyonu hücreden zengin olup megakaryosit görülmedi, blast sayısı %6 olarak değerlendirildi. Kemik iliği biyosisinde yaygın-yoğun retikülin (grad 3) ve kollojen (grad 1) lif artışı, displastik megakoryositozis, eritroid seride kolonizasyon yokluğu, granülositik seride dağınık-düzensiz, yetersiz ve matürasyon düzeyi düşük kolonizasyon, mikrodamar yoğunluğunda artış gösteren hiperfibrotik kemik iliği, fokal CD34 artışı olarak değerlendirildi. Bcr-Abl ve JAK V617F mutasyonu negatif saptandı. Sitogenetik incelemede 46,XY tespit edildi. Flow sitometride %3.5 CD34 ekspresyonu gözlendi. Kemik iliğinde belirgin retikülin artışı ile birlikte kollagen artışı ve organ büyümesi ile karakterize olması dikkate alınarak hastanın PMF tanısı ile izlenmesi kararlaştırıldı. DIPSS'e göre yüksek risk grubunda olduğu belirlendi.

Tartışma: Nötrofilik dermatozlardan SS 1964'de tanımlanmıştır. Bazı klinik çalışmalarda nötrofilik infiltrasyonun klonal özellikte olduğu gözlenmiştir. SS'lu hastaların %20'inde altta yatan neoplazi vardır ve bu öncelikle miyeloid neoplazmdır. Kortikosteroid başlıca tedavi olmakla birlikte dirençli olgularda diğer immunsupressif ajanlar da yer alır. Eşlik edebilecek hematolojik hastalıklar açısından; özellikle ciddi cilt lezyonları olan hastalarda, hematolojik tetkikler dikkatle değerlendirilmeli ve özenle sistemik muayene yapılmalıdır.

Anahtar kelimeler: primer miyelofibrozis, sweet sendromu

Şekil 1. Başvuru sırasındaki cilt lezyonları

Abstract: 0631 P-314

PRİMER MYELOFİBROZİS'Lİ HASTADA JAK-2 İNHİBİTÖRÜ KULLANIMI. Muhammet Maden[1], Mehmet Şevki Uyanık[1], Mehmet Baysal[2], Gülsüm Emel Pamuk[1]. [1]*Trakya Üniversitesi Tıp Fakültesi, Hematoloji Bilim Dalı, Edirne,* [2]*Trakya Üniversitesi Tıp Fakültesi, İç Hastalıkları Anabilim Dalı, Edirne*

Giriş: Primer myelofibrozis (PMF) Philadelphia kromozomu negatif kronik miyeloproliferatif hastalık grubuna ait bir hastalıktır. PMF allojenik kemik iliği (Kİ) nakli hariç kür sağlanamayan bir hastalıktır. Hidroksiüre (HU), interferon α, anagrelit, kortikosteroidler, androjenler, anjiyogenez inhibitörleri ve jak-2 inhibitörü (ruxolinotinib) PMF tedavisi için kullanılabilmektedir. Bu çalışmada Ruxolinotinib kullanımı ile B semptomları ve kan sayımında belirgin düzelme gözlenen hastanın sunulması amaçlanmıştır.

Vaka: Karın ağrısı, gece terlemesi ve son 6 ayda 10 kg kilo kaybı şikayetleriyle tarafımıza başvuran 50 yaşındaki kadın hastanın fizik muayenesinde masif splenomegali (SM) ve hepatomegali saptandı. Hastanın tanı anındaki: BK:11500/uL, nötrofil:7500/uL, lenfosit:2490/uL, monosit:1010/uL, Hb:12 gr/dl, Hct:%36.1, MCV:80 f/l, PLT:270000/uL, üre:25 mg/dl, kr:0.8 mg/dl, ALT:19 U/L, AST:21 U/L, LDH: 717 U/L, sedimantasyon:32 mm/saat saptandı. Periferik yaymasında göz yaşı hücreleri, lökoeritroblastik kan tablosu mevcuttu, blast izlenmedi. Hastanın batın ultarasonografisinde (usg) karaciğer uzun aksında 17 cm, dalak 20 cm saptandı. JAK-2 V617F mutasyonu %78 pozitif gelen hastanın Kİ biyopsisinde +++ retiküler lif artışı, hipoplastik Kİ elemanları görüldü. Bu sonuçlarla WHO 2008 kriterlerine göre hastaya PMF tanısı konuldu ve 500 mg 2x1 HU tedavisi başlandı. Başvurusunda DIPPSS skoru 1 olarak hesaplandı. Takiplerinde karın şişkinlik şikayeti artan hastanın tanı sonrası 6. yılında yapılan kan sayımında BK:132500/uL, Hb:9,9 gr/dl, PLT:128000, batın usg'de karaciğer:20.5 cm, dalak:23 cm saptanınca HU tedavisine haftada 3 gün, 3 mü/gün dozunda interferon-α eklendi ve SM'e yönelik 30 kurs radyoterapi (RT) verildi. RT sonrasında karında şişlik şikayetlerinde ciddi bir düzelme olmayan hastanın tanı tarihinin 7. yılında batın usg'de dalak:27 cm, karaciğer:22 cm, kan sayımında BK: 78100/uL, nötrofil:61300/uL, monosit:8800/uL, bazofil:3050/uL, Hb:8,4 gr/dl, Hct:%28,4, PLT:63900/uL saptandı. B semptomları, SM ve kan sayımı parametreleri mevcut tedavi ile düzeltilemeyen hastaya interferon ve HU kesilerek yerine 2x5 mg ruxolinotinib başlandı. Tedavinin 15. gününde ruxolinotinib dozu 15 mg/güne yükseltildi. Ruxolinotinib tedavisine herhangi bir yan etki gözlenmeyen hasta 15 gün arayla kan sayımı yapılarak takip edildi (Şekil 1). İki aylık tedavi sonrasında hematolojik ve semptomatik yanıt alınan hastanın SM'sinde belirgin düzelme olmaması üzerine ruxolinotinib dozu 30 mg/güne yükseltildi.

Tartışma: Ruksolitinib, PMF'li hastalarda etkinliği randomize çalışmalarla gösterilmiş yeni bir JAK-2 inhibitörüdür. Ruksolinotinib tedavisi başlanan hastamızın 3 aylık takiplerinde B semptomlarının düzelmesi, lökositozunda %50'den fazla gerileme olması ve trombosit sayısı 100000'in üzerine çıkmasına rağmen dalak boyutunda küçülme olmadı. Bu durum dalağa verilen RT'ye bağlı olabileceği gibi ruxolinotinib'i yeterli süre etkin dozda almamasına bağlı da olabilir.

Anahtar kelimeler: JAK-2 inhibitörü (Ruxolinotinib), Primer Myelofibrozis

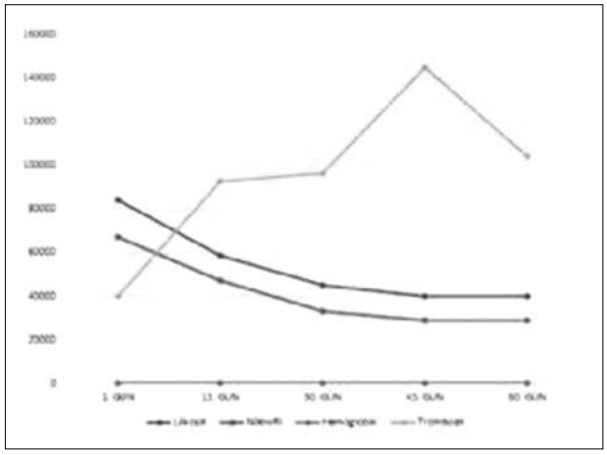

Şekil 1. Ruksolitinib tedavisi altındaki kan sayımı değerleri

Abstract: 0250 P-315

AKUT SOLUNUM SIKINTISI İLE BAŞVURAN ÇOCUK HASTADA İDİYOPATİK HİPEREOZİNOFİLİK SENDROM. Meriban Karadoğan, Emine Zengin, Neşe Ergül, Aslı Ece Yakıcı, Nazan Sarper. *Kocaeli Üniversitesi Tıp Fakültesi, Kocaeli*

Giriş: İdiyopatik hipereozinofilik sendrom (HES), eozinofilin 1500/mm³ üzerinde, sekonder eozinofili nedenlerinin dışlandığı durumlarda ve en az iki organ tutulumuna bağlı klinik belirti ve bulguları olan heterojen olabilen, çocuklarda nadir görülen, eozinofillerin sürekli, aşırı üretimi ile karakterize olan myeloproliferatif bir hastalıktır.

Olgu: Üçbuçuk yaşında erkek hasta 2 hafta önce solunum sıkıntısı nedeniyle yoğun bakımda yatırılarak tedavi edilmiş. Sonra eozinofil sayısının yüksek bulununca merkezimize gönderildi. Ürtikeryal döküntüleri ve 4 cm splenomegali dışında muayenesi normaldi. Laboratuarında; hb 11,4g/dl, MCV 77,8 fL, lökosit 79.900/mm³, nötrofil 17.000/mm³, eozinofil 51.500/mm³, monosit 2050/mm³, trombosit 318.000/mm³, periferik yaymasında eritrositler normokrom normositer, eozinofil artışı (%56) dışında lökositleri normaldi. Hastanın kan kültürü ile bakteriyel, viral ve paraziter tetkikleri alındıktan sonra birer hafta metronidazol ve albendazol verildi. Gaitada parazit negatifti. T. canis ve F. hepatica dahil mikrobiyolojik tetkikleri negatif bulundu. Organ tutulumları açısından yapılan ekokardiyografik inceleme, thoraks tomografisi, batın ultrasonografisi splenomegali dışında normaldi.

Poliklinik kontrollerinde eozinofilisi devam eden hasta bir ay sonra, 3 gündür devam eden boğaz ağrısı, öksürük, ateş, solunum sıkıntısı gelişmesi nedeniyle acil servise başvurdu. Genel durumu orta, solunumu 40/dk, KTA140/dk, ateş 38,3 °C, bilateral sekretuar ralleri ve 2 cm splenomegalisi mevcuttu. Hh 9,2 g/dl; lökosit 87.000/mm³, nötrofil 26000/mm³, eozinofil 53.700/mm³, (%62); trombosit 191.000/mm³ bulundu. Akciğer grafisinde interstisyel görünüm tespit edildi. Ampisilin, klaritromisin ve metil prednisolon 2 mg/kg/gün başlandı. Klinik, laboratuar (lökosit 40.600 /mm³, eozinofil 17.000/mm³) ve akciğer grafisi bulgularında 24 saat içinde düzelme olması nedeniyle daha önceki yoğun bakım yatışının da benzer klinik olabileceği düşünüldü. HES düşünülen hastanın kemik aspirasyonunda ilik normoselüler heterojen, eritroid ve myeloid seri olgunlaşması normal, eozinofillerde belirgin artış (%47) ve eritroid myeloid oranı

1/5. Akımsitometre ile granulositik seri penceresinde CD10, CD13, CD33, MPO, CD15, CD11b ile yüksek pozitif ekspresyon gösterdi. Kemik iliği biyopsisinde matür granülositik serinin arttığı, immunhistokimyasal analizde MPO yaygın pozitif, CD3, CD68 serpintiler halinde pozitifken, CD34, CD117 ve triptaz negatif boyandı. Sitogenetik analizde karyotipi 46;XY, 11q13, PML-RARA ve t(9;22) negatifti. Hastada yapılan tetkiklerle alerjik, enfeksiyöz ve malin hastalıklar dışlandıktan sonra prednisolon 2 mg/kg/gün devam edildi. Bir hafta sonraki kontrolünde lökosit 17.500/mm^3, eozinofil 8100/mm^3 düştüğü görüldü. Prednisolon tedricen azaltılarak bir ayın sonunda 0,5mg/kg/gün dozuna düşüldü.

Hastanın son kan sayımında lökosit 9970/mm^3, eozinofil 1930/mm^3 bulundu. Halen tedavi ve takibi devam eden hastanın FIP1L1-PDGFRalfa sonucu beklenmektedir.

Anahtar kelimeler: idiyopatik hipereozinofilik sendrom, çocuk, akciğer tutulumu

Şekil 1. Steroid tedavisi öncesi PA akciğer grafisi

Şekil 2. Steroid tedavisinden 24 saat sonraki PA akciğer grafisi

Abstract: 0292 P-316

PERİTONEAL EKSTRAMEDULLER HEMATOPOEZE BAĞLI MASSİF ASİT İLE BAŞVURAN PRİMER MYELOFİBROSİS: OLGU SUNUMU. Hasan Mücahit Özbaş[1], Şule Yüzbaşıoğlu[1], Nilay Ermantaş[1], Ümit Çobanoğlu[2], Mehmet Sönmez[1]. [1]*Karadeniz Teknik Üniversitesi Tıp Fakültesi, Hematoloji Bilim Dalı, Trabzon,* [2]*Karadeniz Teknik Üniversitesi Tıp Fakültesi, Patoloji Anabilim Dalı, Trabzon*

Çeşitli nedenlere bağlı olarak dokularda hematopoez odaklarının gelişmesi ile karakterize klinik bir tablo olan estramedüller hematopoezis sıklıkla thalasemi gibi konjenital kronik hemolitik anemilerin seyri sırasında izlenmekle birlikte, primer rmyelofibrosis başta olmak üzere kronik myeloproliferatif hastalıklarda (KMPH) da görülebilmektedir. Bu vaka sunumunda asit ile başvuran bir hastada primer myelofibroz ve ekstramedüller hematopoezis birlikteliği tartışıldı.

Olgu Sunumu: 65 yaşında erkek hasta, yaklaşık 1 aydır olan karın şişkinliğin, nefes darlığı şikâyeti ile kliniğe başvuruyor. Fizik muayenede batında distansiyon ve açıklığı yukarıya bakan matite mevcut olup, karaciğer kot altı 2 cm, dalak ise 8 cm palpabl saptandı. Hastanın laboratuar değerlendirmesinde Hemoglobin: 11.7 mg/dl, Lökosit: 174.000/mm^3, Trombosit: 446.000/mm^{3}idi. Periferik yaymada löko-eritroblastik kan tablosu mevcuttu. Kemik iliği biyopsi değerlendirmesinde fibrozis olmaksızın myeloid seri hiperplazisi ve displazik megakaryopoez gösteren hiperselüler kemik iliği izlendi (Şekil 1). BCR/ABL ve JAK-2 negatif olan hasta hiperselüler faz PMF olarak değerlendirildi. Bilgisayarlı tomografik tetkikte yaygın asit ve hepato-splenomegali mevcuttu (Şekil 2). Parasentez ile alınan asit örneğinde periferik kandakine benzer şekilde myeloid seri hücreleri saptandı (Şekil 3). Lökoferez ve hidroksiüre tedavisi ile beyaz küre sayısı normale gelen ve asidi azalan hasta taburcu edildi. Bu vaka bize kemik iliğinde fibrozis gelişimi olmaksızın, myeloproliferatif hastalıklarda asit saptandığında portal basınç artışının yanında hastaların ekstramedüller hematopoez açısından da değerlendirilmesi gerektiğini göstermekteydi.

Anahtar kelimeler: Primer Myelofibrosis, Peritoneal Ekstrameduller Hematopoez

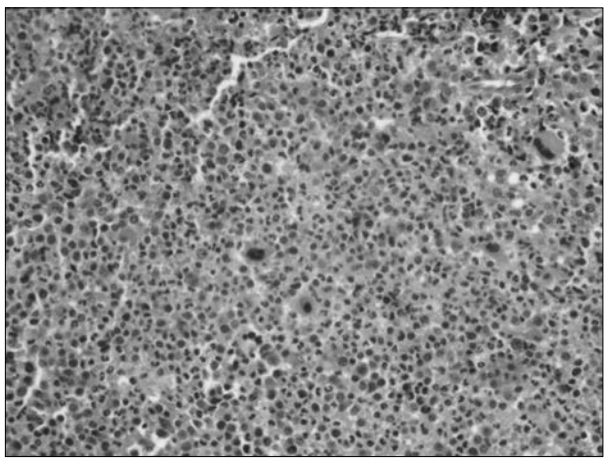

Şekil 1. Kemik iliği biyopsisinde hiperselülarite ve yer yer hipolobüle megakaryositler

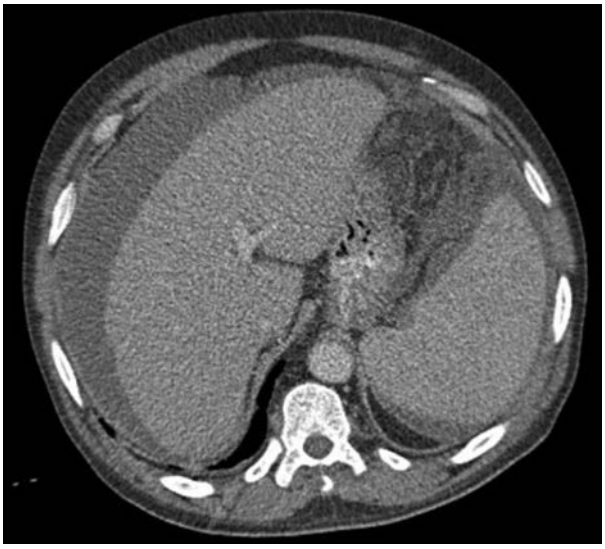

Şekil 2. Batın CT asit görünümü

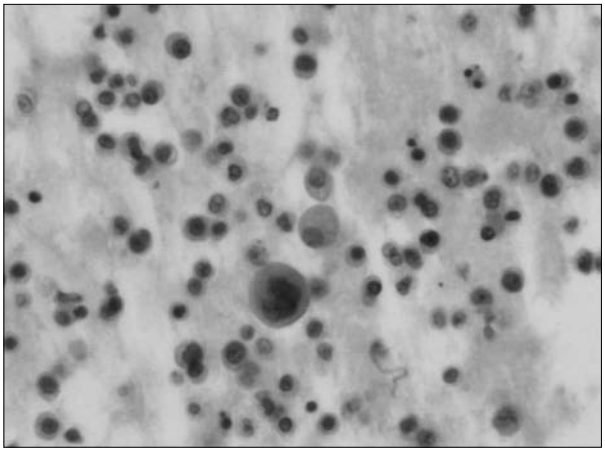

Şekil 3. Peritoneal sıvının mikroskobik incelemesi

Abstract: 0214 P-317

12 YILLIK İZLEM SONRASI AKUT MYELOİD LÖSEMİYE DÖNÜŞÜMÜ GERÇEKLEŞEN ESANSİYEL TROMBOSİTOZ VAKASI. Ümit Yavuz Malkan, Gürsel Güneş, Mürüvvet Seda Balaban, Tuncay Aslan, Sezgin Etgül, Hakan Göker. *Hacettepe Üniversitesi Tıp Fakültesi, İç Hastalıkları Anabilim Dalı, Hematoloji Bilim Dalı, Ankara*

Esansiyel trombositoz bcr/abl-negatif myeloproliferatif hastalıklar içinde sınıflandırılır. Çoğu esansiyel trombositoz hastası hastalıkla ilişkili komplikasyonlar gelişmeden normal bir yaşam süresine sahiptir. Bu yazıda 12 yıllık izlem sonrasında AML'ye dönüşümü gerçekleşen ve eksitus olan bir esansiyel trombositoz hastasıyla ilgili tecrübemizi paylaşmak istedik.

68 yaşında kadın hasta karın ağrısı şikayetiyle 2007 yılında genel cerrahi kliniğine başvurmuş. Hastanın sorgulamasında 1995 yılında esansiyel trombositoz tanısı konduğu hidroksikarbamid kullandığı saptanmış. Geriye yönelik incelenen tam kan tetkikinde 2011'den itibaren hemoglobin değerlerinin 12 gr/dl'nin altına gerilediği saptandı. Ayrıca hastanın trombosit değerlerinin hiçbir zaman 1000000/µl üzerine çıkmadığı görüldü. Mayıs 2007'de trombosit değerlerinde düşme olması üzerine bakılan periferik yaymasında %15 blast saptanması üzerine yapılan kemik iliği aspirasyon yaymasında blastik infiltrasyon saptanmış. JAK-2 mutasyonu negatif saptanan ve akut lösemiye transforme olarak kabul edilen hasta, 20-40 mgr ARA-C ve 2-4 mgr Alkeran ile stabil seyretmiş. Transfüzyon yapılmadığında 10000/µl civarında seyreden trombosit değeri olan hastaya, Temmuz 2008'de transfüzyon ihtiyacı artması üzerine hospitalize edilerek Mitoksantron+ARA-C ile indüksiyon tedavisi başlanmış. Ağustos 2008'de kraniyel BT'de intrakraniyel kanama saptanan hastada arrest gelişmiş ve hasta eksitus olmuş.

Literatürde 435 hastayla yapılan bir çalışmada esansiyel trombositozun AML'ye 15 yıl içinde kümülatif dönüşüm riski %2 olarak saptanmıştır. 891 hastayla yapılan diğer bir çalışmada ise 15 yıllık AML dönüşüm riski %2 olarak saptanmıştır. Kadınlarda 12 gr/dl altında hemoglobin düzeyi,1000000/µl üzerinde trombosit düzeyi ve ileri yaş, lösemik dönüşüm riskini artıran risk faktörleridir. JAK mutasyonun lösemik dönüşüm riskini değiştirmediğini gösteren yayınlar vardır. Hidroksikarbamid tedavisinin lökomojenik etkisi olsa da, bu etkisinin diğer alternatif tedavilere göre daha fazla olduğunu gösteren randomize çalışma yoktur. Bizim hastamızda uzun izlem süresi, hemoglobin değerlerinin 12 gr/dl'nin altına gerilemesi, ileri yaş ve hidroksikarbamid kullanımı, lösemik dönüşüm gelişme ihtimalinin yüksek olduğunun bir göstergesi olarak düşünülebilir. Sonuç olarak esansiyel trombositozun lösemik dönüşümü nadir görülse de, hastamızın sahip olduğu risk faktörleri nedeniyle lösemik dönüşüm gözlenmiş ve maalesef hastalık kötü prognozla seyretmiştir.

Anahtar kelimeler: akut myeloid lösemi, esansiyel trombositoz, dönüşüm

Abstract: 0296 P-318

ERİTROSİTOZUN NADİR BİR SEBEBİ: AİLESEL POLİSİTEMİ. Şule Yüzbaşıoğlu[1], Hasan Mücahit Özbaş[1], Nilay Ermantaş[1], İdris Yıldız[2], Mehmet Sönmez[1]. [1]*Karadeniz Teknik Üniversitesi Tıp Fakültesi, Hematoloji Bilim Dalı, Trabzon,* [2]*Karadeniz Teknik Üniversitesi Tıp Fakültesi, İç Hastalıkları Bilim Dalı, Trabzon*

Kemik iliğinde eritroid seri öncül hücrelerinin anormal proliferasyonu sonucu oluşan ailesel polisitemi ya da ailesel eritrositoz otosomal dominant geçiş gösteren konjenital bir hastalıktır. Hastalarda polistemia vera'dan farklı olarak lökosit ve trombosit sayıları normal olup, polistemia vera'ya benzer şekilde serum eritropoetin düzeyi düşük (<10mU/ml) ve PO2 normal düzeylerdedir. İnvitro eritroid hücrelerin eritpoetin'e karşı aşırı duyarlılığı olmasına rağmen myeloproliferatif hastalıklara dönüşüm izlenmez ve hastaların %12'sinde eritropoetin reseptör mutasyonları tanımlanmıştır. Bu vaka takdiminde anne ve 2 çocuğunda saptanan ailesel eritrositoz vakası sunuldu.

Olgu: 62 yaşında bayan hasta 1 yıl önce baş ağrısı, kaşıntı, vücutta kızarıklık, kulak çınlaması, şikayetleri ile dış merkeze başvuruyor ve yapılan tetkiklerinde hemoglobin değerinin yüksek olması üzerine flebotomi yapılıyor. Hastanın flebotomi sonrası düzelen şikayetlerinin tekrar başlaması üzerine hasta

kliniğimize başvurdu. Fizik muayenede platore dışında özellik yoktu. Laboratuvar tetkiklerinde Hb:17g/dl, Lökosit:12300mm^3 (%53 nötrofil), Hct:49.1, Trombosit: 252000mm^3, Ferritin: 64,1 ng/ml, Eritropoetin: 2,87 mU/ml (4,3-29), arteriyel P02: %95.8, JAK2-V617F mutasyonu negatif olarak saptandı. Hastanın öyküsünde iki çocuğunda da banyo sonrası kaşıntı, tüm vücutta kızarıklık, halsizlik, baş ağrısı, gözlerde yanmakararma şikayetlerin olduğunun öğrenilmesi üzerine iki çocukları da değerlendirilmeye alındı. Hastaların fizik muayene ve radyolojik değerlendirmesinde organomegali yoktu. 29 yaşındaki erkek çocukta Hb: 16.4g/dl Lökosit:8000 mm^3, Trombosit: 158000 mm^3, Hct: %50.6, Ferritin:13,5 ng/ml, Eritropoetin: 2,85 mU/ml, arteriyel P02: %97.2, JAK2-V617F mutasyonu negatif, 40 yaşındaki diğer erkek çocukta Hb: 16.5g/dl, Lökosit: 6500mm^3, Trombosit: 220000 mm^3, Hct: %48.5 Ferritin: 7ng/ml, Eritropoetin: 5,27 mU/ml, arteriyel P02: %97,8, JAK2-V617F mutasyonu negatif olarak saptandı. Mevcut bulgularla ailevi eritrositoz tanısı konularak eritrositoz ile seyreden nadir görülen bir hastalık olması dolayısıyla vaka takdimi olarak sunuldu.

Anahtar kelimeler: Eritrositoz, Ailesel Polisitemi

Abstract: 0246 P-319

AKCİĞER KANSERİ VE PRİMER MYELOFİBROZ BİRLİKTELİĞİ. Güven Yılmaz[1], Emine Gültürk[1], Savaş Volkan Kişioğlu[2], Ozan Ekim[2], Mustafa Erdoğan[2], Sinan Kazan[2], Cumali Yalçın[2]. *[1]T.C. Sağlık Bakanlığı Kartal Dr. Lütfi Kırdar Eğitim ve Araştırma Hastanesi, Hematoloji Kliniği, İstanbul, [2]T.C. Sağlık Bakanlığı Kartal Dr. Lütfi Kırdar ğitim ve Araştırma Hastanesi, İç Hastalıkları Kliniği, İstanbul*

Lökositoz (özellikle nötrofili) bazı solid tümörlerde görülebilmekte bazende 80-100 000 gibi yüksek sayıda olabilmektedir. Bu tümörler ise özellikle ürogenital tümörler,meme ca ve AC ca sık bilinenlerdir.Biz burada Akciğer Kanseri tanısı alan ve aynı zama nda Primer myelofibrozis tanısı konulan bir vakayı sunduk.

Vaka; 63 yaşında erkek hasta Şubat 2014 de göğüs ağrısı nedeni ile göğüs hastalıklarına başvuran hastada sağ AC alt lobda kitlesel lezyon(6x5 cm) saptanmış. Bronkoskopi ile hastaya squamöz cell AC ca tanısı konmuş. Evresi erken olan hastaya lobektomi yapılmış. Sonrasında kemoterapi almak için onkolojiye başvuran hastada lökosit:27 500 mm^3 Hg:10,8 gr ve trombosit:689 000 olması üzerine hasta hematolojiye gönderildi. Perfierik yaymasında lökoeritroblastik kan tablosu olan hastadan JAK II mutasyonu istendi ve kemik iliği biopsisi yapıldı. Biopsiden hemen sonra onkolojiye not yazılarak KT verilmesi uygun görüldü. Hasta 4 kür Cisplatin+Vinorelbin KT aldı. Hastanın kemik iliği Bx sonucu hipersellüler kemik iliği ve grade 3 retikülin fibrozis olarak geldi. JAK II mutasyon sonucu homozigot olarak gelen hastada tedavi için hydroksiüre planlandı. Onkoloji ile görüşüldü ve KT üzerinden 15 gün geçince tedavi verilebileceği belirtildi. Hasta şu anda sadece aspirin 100 mg 1x1 almakta ve Ağustos ayında tedaviye başlanması planlanmaktadır. Hematolojik malignitelerde sekonder malignnesi gelişmesi ya da aynı zamanlı iki primer malignite gelişmesi KLL dışında nadir görülen bir durumdur. Ancak onkoloji pratiğinde AC ca olan hastalarda 2. malignite olması ya da gelişmesi beklenen bir durumdur. Bizim vakamızda hastanın daha eski kan tetkik sonuçları olmadığı için geç tanı almış nyelofibroz olması olasıdır. Ayrıca öncesinde Polisitemia Vera(PRV) ya da Esansiyel trombositoz(ET) gibi bir Kronik Myeloproliferatif Hastalık(KMPH) olup olmadığı da bilinmemektedir. Lökositoz (özellikle nötrofili) bazı solid tümörlerde görülebilmekte bazende 80-100 000 gibi yüksek sayıda olabilmektedir. Bu tümörler ise özellikle ürogenital tümörler, meme ca ve AC ca sık bilinenlerdir. Bizim vakamızda AC ca tanısı olmasına rağmen periferik yaymada lökoeritroblastik kan yaymasının olması bizi KMPH aramaya yöneltti. Ayrıca bizim vakamızda onkolojik KT'nin beklenen nötropeni yan etkisi gelişmedi. solid organ tümörü tanısı olan vakalarda ikincil bir hematolojik malignitenin olabileceği ve bu durumlarda özellikle periferik kan yaymasının çok önemli olduğunu vurgulamak istedik.

Anahtar kelimeler: Akciğer Ca, Primer myelofibroz, Lökositoz

Abstract: 0550 P-320

GEBELİK VE KRONİK MİYELOPROLİFERATİF HASTALIK TEDAVİ YÖNETİMİ, BİR OLGU SUNUMU. Aysun Halaçoğlu[1], Tuğba İzci[2], Deniz Arıca[1], Ebru Koca[1], Sema Karakuş[1]. *[1]Başkent Üniversitesi Tıp Fakültesi, Hematoloji Bilim Dalı, Ankara, [2]Başkent Üniversitesi Tıp Fakültesi, İç Hastalıkları Anabilim Dalı, Ankara*

Giriş: Kronik Miyeloproliferatif hastalıklar (KMH), kemik iliğindeki multipotansiyel hematopoetik kök hücrelerde ortaya çıkan genetik mutasyonlar nedeniyle hücre yapımının anormal bir şekilde artması ve periferik kanda olgun hücrelerin sayısında kalıcı ve ilerleyen bir artış ile karakterizedir. Dört klasik miyeloproliferatif hastalık polisitemiya vera (PV), esansiyel trombositemi (ET), idiyopatik myelofibrozis (IMF) ve kronik miyeloid lösemi (KML)'dir. Dünya Sağlık Örgütü (DSÖ)'nün 2008 sınıflandırmasına göre PV, ET, IMF ve KML'ye ek olarak kronik nötrofilik lösemi (KNL), kronik eozinofilik lösemi (KEL) ve mastositoz da KMH olarak sınıflandırılmıştır.

Janus tipi tirozin kinaz-2 (JAK-2) geninde somatik bir nokta mutasyonu miyeloproliferatif hastalıkların çoğuna eşlik etmektedir ve bu mutasyon potansiyel bir tedavi hedefi oluşturmaktadır. JAK-2 V617F mutasyonu PV'de %97, ET ve IMF'de yaklaşık %50 oranında bildirilmiştir. JAK-2 V617F mutasyonu negatif miyeloproliferatif hastalarda JAK-2 12. ekzonda yeni mutasyonlar tanımlanmıştır. Biz JAK-2 V617F ve JAK-2 ekzon 12 mutasyonları negatif olup, sekonder polisitemi nedenleri ekarte edilmiş, polisitemi ve trombositozu olan, 24 yaşında genç bir kadına PV tanısı konduktan hemen sonra gerçekleşen gebeliği, başarılı tedavi yönetimi ile sağlıklı doğumla sonuçlanan bir olguyu sunacağız.

Olgu: 27 yaşında kadın hasta Mart 2011'de 24 yaşındayken baş dönmesi, bulantı şikayetleri ile başvurduğu dış merkezde Hb:15,8 g/dL Htc:49%PLT:658 bin/mikroL saptanması üzerine JAK-2 V617F mutasyonu gönderilmiş ve negatif saptanmış. Mevcut şikayetleri ile tarafımıza başvurduğunda birkaç kez bakılan eritropoetin değeri 1,78 mIU/ml şeklinde baskılı olan hastanın abdomen ultrasonografisinde splenomegalisi mevcuttu. Yapılan kemik iliği aspirasyon ve biyopsi sonucunda megakaryositlerde ve miyeloid seride belirgin artış gösteren hipersellüler kemik iliği saptandı. JAK-2 Ekzon 12 ve BCR/ABL mutasyonları negatif sonuçlandı. Hastaya flebotomi yapılıp ASA 1x100 mg başlandı. Nisan 2011'de

dış merkez kontrolünde 2 haftalık gebelik saptanarak gebeliğin sonlandırılması önerilen hasta kabul etmeyerek tarafımıza tekrar başvurdu. Haziran 2011'de 13. Gebelik haftasında Hb:11,6 g/dL Htc:35%BK:100bin PLT:1115 bin/mikroL iken IFN 3 gün/hafta 3 MÜ başlandı. Takiplerinde IFN dozu ayarlanarak 3 gün/hafta 6 MÜ dozuna çıkılan hastanın 36. Gebelik haftasında Hb:12,7 g/dL BK:7400 PLT:218 bin/mikroL iken Aralık 2012'de sağlıklı doğum yaptı. Takiplerine gelmeyen hastanın daha sonra Nisan 2013'teki başvurusunda Hb:14,9 g/dL Htc:44%BK:28000 PLT:566 bin/mikroL olarak saptandı. Başta dolgunluk, bacaklarda disestezi, nefes darlığı şikayetleri de olması üzerine IFN 3 gün/hafta 4,5 MÜ tedavisine yeniden başlanan hasta IFN tedavisi altında major depresyona girdi, IFN tedavisi kesilerek hidroksiüre tedavisine başlandı. Halen hidroksiüre tedavisi ile tam kan sayımları ideal aralıkta seyreden hasta sorunsuz bir şekilde takip edilmektedir.

Anahtar kelimeler: gebelik, miyeloproliferatif hastalık

Abstract: 0432 P-321

HEMATOLOJİ KLİNİĞİMİZDE TAKİP ETTİĞİMİZ KMML TANILI OLGULARIMIZ. Müzeyyen Aslaner[1], Ceyda Aslan[2], Selçuk Ergen[3], Şehmus Ertop[1]. *[1]Bülent Ecevit Üniversitesi Tıp Fakültesi, Hematoloji Bilim Dalı, Zonguldak, [2]Dışkapı Yıldırım Bayezit Eğitim ve Araştırma Hastanesi, Hematoloji Klinigi, Ankara, [3]Bülent Ecevit Üniversitesi Tıp Fakültesi, Onkoloji Bilim Dalı, Zonguldak*

Giriş: KronikMyelomonositik Lösemi(KMML): İleri yaşhastalığı olan KMML de lökositoz belirgindir. Anemi ve trombositopeni gelişebilir. KMML tanı kriterleri:1->1000/mm^3 monositoz 2-Philadelpiha kromozomu veya bcr-ablfuzyon geninin yokluğu 3-Periferik kanda veya kemik iliğinde <%20 blast 4- Bir veya birden fazla myeloid seride displazi.

Olgu 1: 76 yaşında erkek hasta. WBC 55300/mm^3, hgb 9gr/dl, plt 47000/mm^3 olması nedeni ile kliniğimize yönlendirilen hastanın FM de smgmevcuttu. Hastanınyapılan py da plt yeterli, %60 tipik ve atipikmonositler görüldü. Hastaya yapılan ki aspda>%30 atipikpromonosit ve monositler görüldü. Ki biyopsi:KMML ile uyumlu idi. ki aspdanbakılan bcr-abl(-), jak-2 gen mutasyon(-) idi.

Olgu 2: 64 yaşında erkek hasta. WBC 54600/mm^3, plt 176000/mm^3, hgb 12.5gr/dl olması nedeni ilekliniğimize yönlendirilen hastanın yapılan pyda>%50 tipik ve atipikmonositler, hipo-hipergranüler nötrofiller görüldü (Şekil 1) Hastanın yapılanki aspda %50-60 atipikpromonositler ve monositler görüldü (Şekil 2) Ki biyopsisi KMML ile uyumlu idi. Hastanın ki aspdanbakılan bcr-abl(-), jak-2 gen mutasyon(-) idi.

Olgu 3: 69 yaşında erkek hasta. WBC 63450/mm^3, 506000/mm^3, hgb 5.3gr/dl olması nedeni ile yapılan py da >%50 tipik ve atipikmonositler görüldü. Hastanın periferik kan flowsitometrik analizde monosit ve granulosit üzerinde CD117 çok yüksek oranda (+)saptandı.Ki asp da, %50 atipik promonositler ve monositler görüldü. Ki biyopsi, KMML ile uyumlu idi. Ki aspdan bakılan bcr-abl(-), jak-2 gen mutasyon(-) saptandı.

Sonuç: KMML'de hastalığın patogenezi tam olarak belirlenememiştir. KMML'nin standart tedavisi yoktur. Daha önce tedavi edilmemiş veya relaps gösteren KMML hastalarının tedavisinde standart-doz veya düşük-doz sitarabin, etoposid ve hidrokisurea kullanılır. Bu ajanlarla yapılan tedavi az sayıda hastada yarar sağlamıştır. MDS tedavisinde onaylanan azasitidin ve desitabin KMML için de onay almıştır.Biz de iki hastamıza hidroxiüre, diğer hastamıza hidroxiüre tedavisi sonrası desitabin tedavisi başladık. Hastalarımız halen kliniğimizce takip edilmektedirler.

Anahtar kelimeler: KMML, philadelphia kromozom

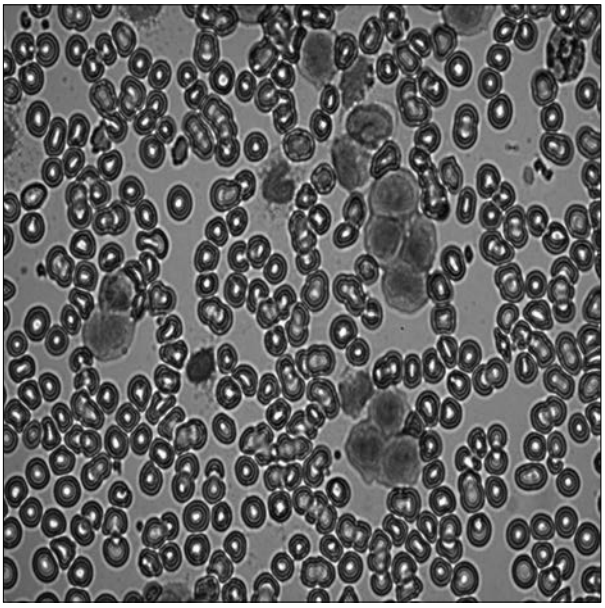

Şekil 1. kmml tanılı hastamızın py bulguları

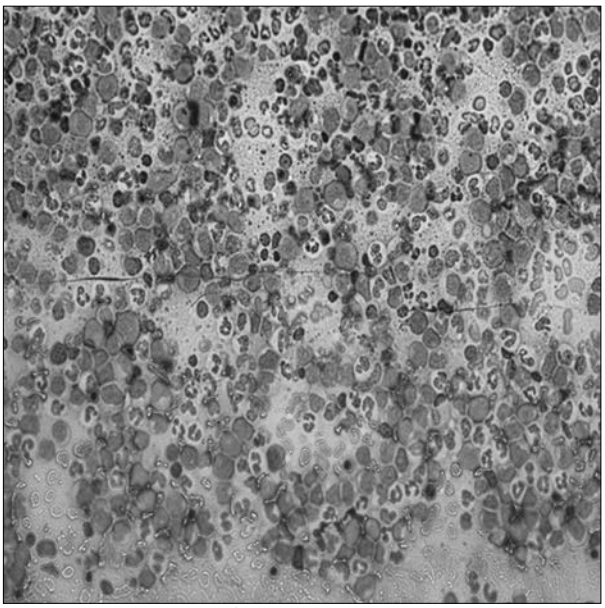

Şekil 2. kmml tanılı hastamızın Kİ asp yayma bulguları

Multiple Miyelom ve Plazma Hücre Hastalıkları

Abstract: 0569 P-322

LENALİDOMİD+DEKSAMETAZON TEDAVİSİ ALTINDAKİ RELAPS/REFRAKTER MULTİPL MİYELOM HASTALARINDA RUHSATLANDIRMA SONRASI GÜVENLİLİK VERİLERİ: TÜRKİYE PASS ÇALIŞMASI.

Meral Beksaç[1], Mustafa Pehlivan[2], Ahmet Türker Çetin[3], Mehmet Sönmez[4], Hakan İsmail Sarı[5], Mehmet Orhan Ayyıldız[6], Eren Gündüz[7], Güray Saydam[8], Hakan Özdoğu[9], Emel Gürkan[10], Gulsüm Özet[11], Mehmet Turgut[12], Şeniz Öngören Aydın[13], Abdullah Hacıhanefioğlu[14], Fatih Demirkan[15], Ozan Salim[16], Sevgi Kalayoğlu Beşışık[17], Ümit Barbaros Üre[18], Evren Özdemir[19], Eyüp Naci Tiftik[20], Fevzi Altuntaş[21], Leylagül Kaynar[22], Rıdvan Ali[23], Derya Şimşek[24], Ezgi Eriş[24], Ayşe Tülin Fıratlı Tuğlular[25]. *[1]Ankara Üniversitesi Tıp Fakültesi, Ankara, [2]Gaziantep Üniversitesi Tıp Fakültesi, Gaziantep, [3]Gülhane Askeri Tıp Akademisi, Ankara, [4]Karadeniz Teknik Üniversitesi Tıp Fakültesi, Trabzon, [5]Pamukkale Üniversitesi Tıp Fakültesi, Denizli, [6]Dicle Üniversitesi Tıp Fakültesi, Diyarbakır, [7]Eskisehir Osmangazi Üniversitesi Tıp Fakültesi, Eskişehir, [8]Ege Üniversitesi Tıp Fakültesi, İzmir, [9]Başkent Üniversitesi Adana Uygulama ve Araştırma Merkezi, Adana, [10]Çukurova Üniversitesi Tıp Fakültesi, Adana, [11]Ankara Numune Eğitim ve Araştırma Hastanesi, Ankara, [12]Ondokuz Mayıs Üniversitesi Tıp Fakültesi, Samsun, [13]İstanbul Üniversitesi Cerrahpaşa Tıp Fakültesi, İstanbul, [14]Kocaeli Üniversitesi Tıp Fakültesi, Kocaeli, [15]Dokuz Eylül Üniversitesi Tıp Fakültesi, İzmir, [16]Akdeniz Üniversitesi Tıp Fakültesi, Antalya, [17]İstanbul Üniversitesi İstanbul Tıp Fakültesi, İstanbul, [18]Bakırköy Dr. Sadi Konuk Eğitim ve Araştırma Hastanesi, İstanbul, [19]Hacettepe Üniversitesi Tıp Fakültesi, Ankara, [20]Mersin Üniversitesi Tıp Fakültesi, Mersin, [21]Dr. Abdurrahman Yurtaslan Ankara Onkoloji Eğitim ve Araştırma Hastanesi, Ankara, [22]Erciyes Üniversitesi Tıp Fakültesi, Kayseri, [23]Uludağ Üniversitesi Tıp Fakültesi, Bursa, [24]Celgene Türkiye, [25]Marmara Universitesi Tıp Fakültesi, İstanbul*

Amaç: Çalışmanın temel amacı dirençli veya nüks multipl miyelom hastalarının lenalidomid+deksametazon tedavisi ile normal klinik uygulamada karşılaştıkları özel ilgi konusu advers olayların görülme sıklığını karakterize ve tespit ederek güvenlilik profilini belirlemektir.

Gereç-Yöntem: Bu gözlemsel çalışmaya lenalidomid +deksametazon tedavisini bir aydan daha kısa süreden beri kullanan ve bilgilendirilmiş gönüllü olur formunu imzalayan (>=18 yaş) dirençli veya nüks multipl miyelom hastaları dahil edilmektedir. Daha önce lenalidomid tedavisi almış ve tedavisi kesilmiş veya tedavisine dört hafta veya daha uzun süre ara verilmiş olan hastalar çalışma dışında tutulmaktadır. Çalışmada hasta alımı 12 ay sonunda ya da tedavinin 3. kürüne başlayan hasta sayısı 150'ye ulaştığında sona erecektir. Lenalidomid+deksametazonun tedavi etkililiğinin yanısıra normal klinik uygulamada karşılaşılan advers olayların görülme sıklığı tespit edilmektedir. Tedavinin optimal kullanımını değerlendirmek için tedavi altındaki hastalarda doz ayarlamaları, advers olay yönetimi için kullanılan destek tedavileri (G-CSF gibi), tedavinin sonlandırılması gerekiyorsa nedenleri ve hastaların tedaviye uyumu gözlemlenecektir. Çalışmaya alınan tüm hastalar tedavi periyodlarının sona ermesinden itibaren ikincil primer malignitelerin raporlanması için 36 aya kadar takip edilecektir. Advers olaylar, MedDRA sınıflandırma sistemi kullanılarak sınıflandırılacaktır. Toksisitelerin şiddeti, mümkün olan durumlarda NCI CTCAE VERSİYON 4.03 ile derecelendirilecektir.

Bulgular: Türkiye'de 24 merkezden toplam 150 hasta dahil edilmesi planlanan çalışmaya ilk hasta alımı Aralık 2013'te gerçekleşmiştir. Lenalidomid+deksametazon tedavisinin etkililik ve güvenlilik verilerinin rapor edileceği çalışmaya 04 Temmuz 2014 tarihi itibariyle 60 gönüllü dahil edilmiştir.

Sonuç: Hematolojik advers olaylardan en sık nötropeni %23 oranında, hematolojik olmayan advers olaylardan pnömoni, üst solunum yolu enfeksiyonu ve hiperglisemi %5 oranında gözlemlenmiştir ve şu ana kadar ikinci primer malignite raporlanmamıştır. Hasta alımı henüz devam etmekte olan bu gözlemsel çalışmanın sonuçlarının dirençli veya nüks eden multipl miyelomlu hastalarda lenalidomid+deksametazon tedavisinin optimal kullanımı hakkında yol gösterici olacağı ve hastaların tedaviden elde edeceği faydayı artıracağı düşünülmektedir.

Anahtar kelimeler: Güvenlilik, Lenalidomid, Multipl miyelom

Tablo 1. Gözlemsel, girişimsel-olmayan, ruhsatlandırma-sonrası güvenlilik çalışması

Tablo 2. Hasta başlangıç özellikleri

Çalışma popülasyonu	Len (n = 60)
Medyan yaş, yıl (aralık)	65 (36-85)
Erkek, n (%)	37 (64)
ECOG performans durumu skoru, n (%)	
0-1	46 (77)
2-4	11 (18)
Bilinmeyen	3 (5)
Daha önceki tedavi sayısı (%)	
1	17 (28)
2	30 (50)
≥ 3	13 (22)
Önceki medyan tedavi sayısı (aralık)	2 (0 – 4)
Önceki yüksek doz melfalan, n (%)	12 (20)

Tablo 3. Gözlemlenen Advers Olaylar

Advers Olaylar (AO), n=60	
Derece ≥3 AO	
Herhangi AO, n (%)	13 (22)
İlaçla-ilişkili AO, %	9 (15)
Hastaların ≥%5'inde gözlenen AO	
Hematolojik AO, n (%)	
Nötropeni	14 (23)
Trombositopeni	3 (5)
Anemi	3 (5)
Non-hematolojik AO, n (%)	
Hiperglisemi	3 (5)
Pnömoni	3 (5)
Üst solunum yolu enfeksiyonu	3 (5)
Tedaviyi bırakma	
Tedaviyi bırakanlar, n (%)	3 (5)

Abstract: 0433 P-323

MULTİPLE MYELOMALI HASTALARDA BÖBREK FONKSİYON BOZUKLUĞUNUN SAĞKALIM ÜZERİNE ETKİSİ: TEK MERKEZ DENEYİMİ. Nilay Ermantaş[1], Hasan Mücahit Özbaş[1], Şule Yüzbaşıoğlu[1], Arzu Çoşkuner[2], Volkan Karabacak[3], Mustafa Yılmaz[1], Mehmet Sönmez[1]. *[1]Karadeniz Teknik Üniversitesi Tıp Fakültesi, Hematoloji Bilim Dalı, Trabzon, [2]Karadeniz Teknik Üniversitesi Tıp Fakültesi, İç Hastalıkları Anabilim Dalı, Trabzon, [3]Karadeniz Teknik Üniversitesi Tıp Fakültesi, Halk Sağlığı Anabilim Dalı, Trabzon*

Giriş: Kemik iliğinde plazma hücrelerinin klonal çoğalmasıyla karakterize neoplastik bir hastalık olan Multiple Miyelom (MM), tüm hematolojik malignitelerin %10-15'ini oluşturmaktadır. MM'li hastaların %25-50'sinde farklı evrelerde saptanabilen böbrek fonksiyon bozukluğu, artmış mortalite ve dolayısıyla kötü genel sağkalımla ilişkilidir. Bu çalışmada bortezomib tedavisi alan MM hastalarında böbrek fonksiyonundaki bozulmanın sağkalıma etkisinin araştırılması planlandı.

Yöntem ve Sonuçlar: Çalışmaya Karadeniz Teknik Üniversitesi Tıp Fakültesi Hematoloji Bilim dalında 2007-2014 tarihleri arasında MM tanısıyla takip ve tedavi edilen 56 erkek (%57.1) ve 42 kadın (%42.9), toplam 98 hasta dahil edildi. 38 hasta (%38.8) IgG kappa, 17 hasta (%17.3) IgG lambda, 13 hasta (%13.2) nonsekretuar, 9 hasta (%9.2) IgA kappa, 7 hasta (%7.1) IgA lambda, 1 hasta IgM lambda, 10 hasta (%10.2) kappa hafif zincir hastalığı ve 3 hasta (%3.1) lambda hafif zincir hastalığı idi. Ortalama tanı yaşı 60 /yıl ve ortalama takip 23±1.7 ay (1.5-83.5 ay) olarak saptandı. Uluslararası skorlama sistemine göre olguların %27.6'sı evre 1, %29.6'sı evre 2 ve %42.9'u evre 3 hastalığa sahipti. Tanıda hastaların %61.7'sinde nodüler-intersitisyel ve %38.3'inde diffüz kemik iliği infiltrasyonu mevcuttu. Hastaların tümünde bortezomib içeren tedaviler kullanılmış olup, 29 hastaya (%29.6) otolog kök hücre nakli yapıldı. Tedavi sonrası hastalarda %64 oranında çok iyi kısmı yanıt ve %27 oranında kısmı yanıt elde edildi. Hastaların tanı sırasında %64.3'ünde kemikte litik lezyon yada patolojik kırık saptandı. Hastaların 90.8'inin zoledronik asit kullanımı mevcttu. Tanı ve takip sürecinde, 76 hastanın (%77.6) kreatinin değerinin tanı sırasında normal veya yüksek olup takip sırasında normale geldiği, 9 hastanın (%9.2) tanı sırasında kreatinin değerinin normal iken takip sırasında yükseldiği, 13 hastanın (%13,3) kreatinin değerinin ise sürekli yüksek olduğu izlendi. Tanı sırasında kreatinin değeri normal yada yüksek olup takip sırasında normale gelen hastaların sağkalım oranı %88 iken, tanı sırasında kreatinin değeri normal olup takip sırasında yükselen hastalarda %44 ve kreatinin değerinin sürekli yüksek olduğu hastalarda ise %50 olarak bulundu. Kreatinin değeri yüksek olan hastalarda sağkalım oranları daha düşük olup, özellikle tedavi sırasında kreatinin değeri yükselen hastaların sağkalım oranları kreatinin değeri normal olan hastalara göre anlamlı olarak azalmış bulundu (p<0,05).

Sonuç olarak MM'li hastalarda böbrek yetmezliği gelişimi azalmış sağkalımla ilişkili olup, özellikle tedavi sürecinde gelişen böbrek yetmezliğinin sağkalımı daha da belirgin olarak azalttığı saptandı.

Anahtar kelimeler: Multiple myeloma, böbrek yetmezliği

Abstract: 0108 P-324

MULTİPL MYELOMA'LI YAŞLI HASTALARIN KLİNİK KARAKTERLERİ VE TEDAVİ SONUÇLARI: ÇOK MERKEZLİ RETROSPEKTİF ÇALIŞMA. [1]Hatice Terzi, [1]Serdal Korkmaz, [2]Ilhami Berber, [3]Muzaffer Keklik, [4]Mehmet Hilmi Dogu, [1]Mehmet Sencan, [2]Emin Kaya, [3]Bulent Eser, [4]Ismail Sari, [5]Osman Ilhan. *[1]Cumhuriyet Üniversitesi, Hematoloji Bilim Dalı, Sivas, [2]İnönü Üniversitesi, Hematoloji Bilim Dalı, Malatya, [3]Erciyes Üniversitesi, Hematoloji Bilim Dalı, Kayseri, [4]Pamukkale Üniversitesi, Hematoloji Bilim Dalı, Denizli, [5]Ankara Üniversitesi, İbni Sina Hastanesi Hematoloji Bilim Dalı, Ankara*

Özet: Mutipl Myeloma (MM), tüm kanser tiplerinin %1'ini, hematolojik malignitelerin ise %10'unu oluşturan tamamen kürünü sağlanamadığı fatal bir hastalıktır. Genellikle yaşlı populasyonda izlenir. MM tedavisindeki hızlı gelişmelerden dolayı, özellikle son 10 yılda elde edilen sonuçlar yüz güldürücüdür.

Amaç: Biz bu çalışmada, son 5 yılda farklı rejimlerle tedavi edilen 105 MM'lı hastadaki klinik deneyimimizi sunmayı amaçladık.

Metod: 65 yaş üzerindeki MM'lı hastaların klinik karakterleri ve terapötik sonuçlarını analize etmek için, Türkiye'deki 5 farklı merkezden retrospektif olarak veriler toplandı.

Sonuç: Toplamda 105 olgu retrospektif olarak değerlendirildi. Hastaların 51'i (%48,6) kadın idi. Olguların ortalam yaş 71 yıl (Range 61-77) olup en sık rastlanan semptom kemik ağrısı idi (%63). Olguların %85'inde serum protein elektroferezinin bölgesinde M bandı mevcuttu. Serum immunfiksasyon elektroforezine göre belirlenmiş olan MM tipleri sırasıyla, IgG(%59), IgA (%26), hafif zincir myeloma (%11), non sekretuar myeloma (%3) ve IgM (%1) idi. Uluslar arası Evreleme Sistemine göre hastaların %14,5'u evre 1, %39,7'si evre 2 ve %45,8'i evre 3 idi. VAD(vinkrsitin, adriamisin, deksametazon), VCD (Bortezomib, siklofosfamid, deksametazon), MP(melphalan, prednizolon), MPT (Melphalan, prednizolon, thalidomid) rejimleri sırasıyla hastaların %61,5, %5,1, %28,3 ve %5,1'ine birinci basamak tedavi olarak verildi. Hastaların %46,8'inde tam yanıt elde edildi ve bu hastaların 18'ine otolog kök hücre nakli (OKİT) yapıldı. Tam yanıt elde edilemeyen hastalara (%53,2) ikinci basamak tedavi olarak bortezomib bazlı rejimler uygulandı. İkinci basamak tedavi verilen hastaların %57,4'ünde tam yanıt elde edildi ve OKİT yapıldı (n=12). 14 hastaya ise birinci ve ikinci basamak rejimlere yanıt vermediğinden lenalidomid bazlı

rejimler verildi. Bu hastaların 5 'ine OKİT yapıldı. Bu 5 hastanın takibinde relaps geliştiğinden ikinci kez OKİT yapıldı. Çalışmada yer alan hiçbir hastaya Allojenik kök hücre nakli yapılmadı. Medisan genel sağkalım oranı 37 ay idi (range 1-98 ay). Hastaların 70'i (%68) halen hayatta olup, düzenli olarak takip edilmektedir.

Tartışma: Talidomid, Bortezomib, Lenalidomid içeren yeni kombine rejimler, transplantasyon yapılamayan yaşlı MM lı hastalarda dahi tedavi seçeneklerini geliştirmiştir. Optimal tedavi yaklaşımı, verimli, güvenli, kaliteli yaşam sağlamalıdır. Nihai amaç tam yanıtın yanı sıra hastalıksız sağ kalım ve genel sağ kalımı uzatmak olmalıdır.

Anahtar kelimeler: Multipl Myeloma, Survey, yaşlı

Abstract: 0513 P-325

65 YAŞ ÜZERİ MULTİPL MYELOM HASTALARINDA TEDAVİ: İYİ TOLERE EDİLEBİLME Mİ DAHA İYİ YANIT MI?. Pınar Tarkun[1], Figen Atalay[2], Elif Birtas Atesoglu[1], Özgür Mehtap[1], Melih Şimsek[1], Esra Terzi[1], Ayfer Gedük[1], Fatih Balli[1], Canan Baydemir[1], Abdullah Hacıhanefioğlu[1]. *[1]Kocaeli Üniversitesi Tıp Fakültesi, İç Hastalıkları Anabilim Dalı, Hematoloji Bilim Dalı, İzmit, [2]Başkent Üniversitesi Tıp Fakültesi, İç Hastalıkları Anabilim Dalı, Hematoloji Bilim Dalı, İstanbul*

Giriş: Yeni tanı konulmuş olan multipl myelom hastasının üçte ikisi 65 yaş üzerindedirler. Bu hastalar yüksek doz kemoterapi ve kök hücre transplantasyonu için uygun değildirler. Bu hastalarda tedavilerin amacı elde edilebilecek en iyi yanıtın en az yan etki ile elde edilmesi olmalıdır. Biz çalışmamızda yeni ajanları içeren kemoterapi ajanları ile geleneksel kemoterapi ajanlarını içeren tedavi yaklaşımları arasında tedavi yanıtı ve tedaviye bağlı yan etkilerin karşılaştırılmasıdır.

Çalışma Grubu ve Sonuçlar: Kocaeli Üniversitesi Tıp Fakültesi Hastanesi, Başkent Üniversitesi İstanbul Hastanesi ve Kocaeli Devlet Hastanesi Hematoloji klinikleri tarafından Şubat 2000-Ekim 2013 tarihleri arasında takip edilmiş olan 138 yaşlı multipl myelom ((>=65 yaş) hastası çalışmaya dahil edilerek retrospektif olarak değerlendirilmiştir. Hastaların ortalama yaşları 72.42±5.84 yıldı ve hastaların 81'i erkek 57'si kadındı. Hastaların ortanca tüm yaşam süreleri (OS) ve ilerlemesiz sağ kalım süreleri (PFS) sırasıyla 46 ve 18 ay olarak saptandı. Ilerlemesiz sağ kalım olasılığı 1 yıl için 0,706 5 yıl için 0,194 olarak saptandı. Hastalar başlangıç tedavisi olarak geleneksel ajanları (melfalan-prednisolon (MP), VAD protokolünü, deksametazon) ve yeni ajanlar (bortezomib, thalidomide ve lenalidomid) içeren tedavi protokollerini almalarına göre iki gruba ayrıldılar. Başlangıç tedavi olarak geleneksel kemoterapi protokolleri uygulanan hastaların ilerlemesiz sağ kalım beklentisi sırasıyla 1. ve 5. yıl için 0,669 ve 0,201'di. Başlangıç tedavi olarak yeni ajanları içeren kemoterapi protokolleri uygulanan hastaların ilerlemesiz sağ kalım beklentisi sırasıyla 1. ve 5. yıl için 0,732 ve 0,179'du. Her iki hasta grubu arasında tüm yaşam süresi ve ilerlemesiz sağ kalım analizleri yapıldığı zaman istatiksel olarak anlamlı bir farklılık saptanmadı. (p=0.88, p=0,99, sırasıyla). Her iki hasta grubu arasında tedaviye yanıtın kalitesi değerlendirilmesi yapıldığı zaman yeni ajanların uygulanması ile tedavi yanıt kalitesinin (çok iyi kısmi yanıt ve tam yanıt) eski ajanların uygulandığı hastalara gore daha iyi olduğu görüldü (%63,9, %23,6, sırasıyla) (Tablo 1). Tedaviye bağlı yan etkilerin yeni ajanları içeren tedavileri alan hastalarda istatistiksel açıdan anlamlı olarak daha fazla olduğu görüldü (Tablo 2).

Sonuç-tartışma

Bu çalışma ile 65 yaş üzerindeki multipl myelom hastalarında yeni ajanların kulanımı ile tedavi yanıt kalitesinin belirgin bir şekilde arttması ile birlikte tedaviye bağlı yan etkilerin tolere edilebilmesinin azaldığını gösterilmiştir.

Anahtar kelimeler: Multipl myelom, tedavi, yan etki

Tablo 1. Geleneksel tedavilerin ve yeni tedavilerin tedavi yanıt kalitesi sonuçları

Tedavi Yanıt Kalitesi	*Geleneksel Tedaviler (N=55) (%)*	*Yeni Tedaviler (N=83) (%)*
TY ve ÇİKY	13 (23.6)	53 (63.9)
< KY	42 (76.4)	30 (36.1)

TY: Tam yanıt, **ÇİKY:** Çok iyi kısmi yanıt, **KY:** Kısmi yanıt

Tablo 2. Geleneksel ve yeni ajanlarla yapılan tedavilerle gelişen yan etkilerin karşılaştırılması

Yan etkiler	*Geleneksel tedaviler (N=47)*	*Yeni Tedaviler (N=83)*	*P*
3.– 4. derece anemi	10 (21.27%)	8 (9.63%)	0.128
3.– 4. derece nötropeni	8 (17.02%)	9(10.84%)	0.050*
3.– 4. derece trombositopeni	6 (12.76 %)	3 (3.61%)	0.111
Karaciğer testlerinde yükselme	3 (6.38%)	2 (2.40%)	0.351
Kreatininde yükselme	1 (2.12%)	5 (6.02 %)	0.417
Konstipasyon	4 (8.51%)	18 (21.68%)	0.093
Zona zoster enfeksiyonu 2 (4.25%)	13 (15.66 %)	13 (15.66 %)	0.095
Tromboembolik olaylar	5 (10.63%)	2 (2.40%)	0.098
Nöropati	6 (12.76%)	35 (42.16%)	0.001*
Enfeksiyon	14 (29.78%)	41 (49.39%)	0.047*
İlk 1 yılda erken ölüm	25 (45.45%)	52 (62.65 %)	0.046*

*P<0.05 istatiksel olarak anlamlı

Abstract: 0534 P-326

MULTİSİSTEM BULGULARIYLA TEK BİR HASTALIK POEMS SENDROMU OLGULARI VE GÜNCEL YAKLAŞIM. Sevgi Kalayoğlu Beşışık[1], Ege Sinan Torun[2], Timur Selçuk Akpınar[2], Fatih Tufan[2], Öykü Arslan[1], Esra Turan Erkek[1], Suut Göktürk[3], Fatih Beşışık[3], Cemil Taşçıoğlu[2]. *[1]İstanbul Üniversitesi, İstanbul Tıp Fakültesi, İç Hastalıkları Anabilim Dalı, Hematoloji Bilim Dalı, İstanbul, [2]İstanbul Üniversitesi, İstanbul Tıp Fakültesi, İç Hastalıkları Anabilim Dalı, İstanbul, [3]İstanbul Üniversitesi, İstanbul Tıp Fakültesi, İç Hastalıkları Anabilim Dalı,Gastroenteroloji Bilim Dalı, İstanbul*

POEMS Sendromu klonal plazma hücre hastalığına (PHH), eşlik eden bir paraneoplastik sendromdur. Majör kriterleri; poliradikülopati, PHH, sklerotik kemik lezyonu, vasküler endotelyal büyüme faktörü artışı, Castleman hastalığı bulunmasıdır. Minör kriterler; organomegali, endokrinopati, özgül deri değişiklikleri, papilla ödemi, sıvı yüklenmesi ve trombositozdur. Yaygın hastalık hali, diffüz kemik iliği tutulumu veya bölgesel tutulumun radyoterapiye(RT) rağmen ilerlemesi sistemik tedavi endikasyonudur. Tedavide başlıca steroid ve alkile edici ajanlar önerilmekle birlikte son yıllarda lenalidomid(Len) ile oldukça etkili sonuçlar gözlenmektedir. Burada üç POEMS olgusu ve Len kullanımı ile ilişkili deneyimimiz sunuldu.

Olgu 1: 54y,E. Kilo kaybı, halsizlik, karında şişkinlik ile başvurdu. Hiperpigmentasyon, periferik yaygın lenfadenomegali, splenomegali ve asiti olan hastanın karın içi ve mediastende de lenfadenomegalileri saptandı. Lenfadenomegali biyopsisi Castleman hastalığı ile uyumlu geldi. PET-CT'de çok sayıda sklerotik kemik lezyonları, asit, plevral efüzyon belirlendi. POEMS ön tanısı ile EMG'de motor ve duysal polinöropati ve hipogonadizm saptandı (Tablo). Siklofosfamid, metilprednizon, etoposid içerikli tedavi uygulandı; 4 kür sonrası klinik yanıt elde edilmeyen hastaya Len 10mg/gün (21/28 gün), dekzametazon(Dex) 40mg/hafta şeklinde başlandı.Hasta tanısının 4. yılında tam yanıtlı olarak izlenmektedir.

Olgu 2: 56y,K. Nöroloji kliniğinde 3 yıldır kronik inflamatuar demyelinizan polinöropati tanısı ile IvIg tedavisi almakta iken kilo kaybı, iştahsızlık nedeni ile değerlendirildi. Sağ böbreküstü bezinde kitle, ACTH yüksekliği, hipokortizolemi, subklinik hipotiroidi saptandı. PET-CT'de L3 vertebrada litik lezyon saptandı. Biyopsi lambda monoklonalitesi gösteren PHH olarak yorumlandı. Kemik scan'de T9 vertebrada osteoblastik aktivite gözlendi. İki taraflı papilla ödemi saptandı. L3 vertebraya RT uygulandı. Len-Dex başlandı. 2. kürden sonra yaşam kalitesinde artış gözlendi.

Olgu 3: 37y, E. Periferik nöropati bulguları ile EMG'de ön planda alt ekstremiteleri tutan, subakut başlangıçlı sensorimotor aksonal polinöropati saptanmış. Periferik ödem, hepatosplenomegali, anemi ve trombositozu mevcuttu. Periferik sinir biyopsisinde ılımlı akson kaybı demyelinizan özellikler taşıyan nöropati ve perivasküler mononükleer hücre infiltrasyonu saptandı. Görüntülemelerde sakrum sol yarısında 5.5x5.4cm'lik litik lezyon tespit edildi. Biyopsi lambda monoklonalitesi gösteren PHH olarak değerlendirildi. Serum immünelektroforezinde IgA lambda paraproteinemisi,LH yüksekliği, testosteron düşüklüğü izlendi. Hipertrikoz tanımlayan hastada VEGF seviyesi yüksekti. Sakrumdaki lezyona RT uygulandı. Len-Dex tedavisi başlandı.

Tartışma: POEMS birden çok sistemin belirti ve bulgularının bir arada olması ile klinik şüphe ile tanı konulabilecek bir hastalıktır. Hastalık nadir olduğundan tanı genellikle gecikir. Hastalığın seyri PHH'nın yaygınlığı ile belirlenir.

Anahtar kelimeler: Lenalidomid, POEMS Sendromu

Tablo 1. POEMS tanısı konulan olgularda belirti ve bulgular

	Olgu-1	*Olgu-2*	*Olgu-3*
Yaş	*54*	*56*	*37*
Elzem majör kriterler			
1. Monoklonal PHH (lambda tipi)	Saptanamadı	Lomber vertebra	Sakral vertebra
2. Demiyelinizan nöropati	(+)	(+)	(+)
Diğer majör kriterler			
3. Sklerotik kemik lezyonu	Yaygın	Dorsal 9 vertebra	Yok
4. Castleman hastalığı	(+)	(-)	(-)
5. VEGF artışı	Bilinmiyor	Bilinmiyor	Yüksek
Minör kriterler			
6. Organomegali	(+)	(-)	(-)
7. Sıvı yüklenmesi	Asit, plevral efüzyon	(-)	Periferik ödem
8. Endokrinopati	Hipogonadizm	Hipokortizolemi, hipotiroidi	Hipogonadizm
9. Deri bulguları	Hiperpigmentasyon	Hipertrikoz	Hipertrikoz
10. Papilla ödemi	(-)	(+)	(-)
11. Trombositoz/polisitemi	(-)	Hgb 17 gr/dl	Trombosit: 842000 /mm3
Diğer	Pulmoner hipertansiyon, kilo kaybı, çomaklaşma, ishal	Değerlendirilemedi	hiperhidroz

Abstract: 0117 P-327

MULTİPLE MİYELOMA'NIN AKIM SİTOMETRİ İLE TANISINI GÖLGELEYEN BİR FAKTÖR: HİPERVİSKOZİTE. Deniz Gören Şahin, Hava Üsküdar Teke, Eren Gündüz, Neslihan Andıç, Olga Meltem Akay. *Eskişehir Osmangazi Üniversitesi Tıp Fakültesi, Hematoloji Bilim Dalı, Eskişehir*

Amaç: Hiperviskozite sendromu artmış kan viskozitesinin bir klinik yansımasıdır. Serum viskozite artışı genellikle Waldenström makroglobülinemisi ve daha nadiren multiple miyelomada (MM) olduğu gibi dolaşan immünglobülün seviyelerindeki artış kaynaklı olmakla birlikte, hücresel kan komponentlerinin artışına da bağlı olabilir. Viskozitenin artış nedenleri yüksek protein içeriği ve geniş moleküler yüzey, anormal polimerizasyon ve anormal şekilli immünglobülinler olarak sayılabilir. Bununla birlikte günümüzde MM gibi pek çok hematolojik hastalığın tanısında yaygın olarak kullanılmakta olan akım sitometri, hücre veya partiküllerin akmakta olan bir akışkanın icindeyken karakteristiklerinin ölçülmesi olarak tanımlanabilir. Biz, hiperviskozite semptomları ile başvuran ve yeni tanı alan bir multiple miyeloma hastasının akım sitometri bulgularının negatif olabileceğini vurgulamak amaçlı olarak bir vaka bildiriyoruz.

Olgu: 63 yaşında erkek hasta son 1 haftadır giderek artan halsizlik, görmede bulanıklaşma ve uykuya eğilim nedenli acil servisimize başvurdu. Yapılan ilk tetkiklerinde Hb:8.7 gr/dL, Beyaz küre:8600/µL, Trombosit:129.000/µL, Kreatinin:2.05 mg/dL, Total protein:12.42 g/dL, Albumin:3.3 g/dL, Kalsiyum:15.8 mg/dL, Ürik asit:13 mg/dL, LDH:1066 U/L, Sedimentasyon: 130 mm/h olarak tespit edilen hasta multiple miyeloma ön tanısı ile kliniğimize yatırıldı. Hiperkalsemisine yönelik medikal tedavisi başlanan hastanın ileri tetkiklerinden IgG düzeyi 6660 mg/dL, serum kappa/lambda hafif zincir oranı:102.4 ve serum viskozitesi 4 cp olarak ölçüldü. Kemik iliği aspirasyon ve biopsisi yapılan hastanın akım sitometri tetkikinde hücrelerin CD38 ve CD138 ile negatif olduğu izlendi (Şekil 1). Takibinde tekrarlayan plazma değişimi ile viskozitesi normal sınırlara gerileyen ve kliniği düzelen hastaya bu aşamada tekrar kemik iliği aspirasyonu yapıldı (Şekil 2). Vizkozite normale döndükten sonraki akım sitometri örneğinde hücrelerin %87.3'ünün CD38-CD138 ile birlikte pozitiflik gösterdikleri izlendi. Multiple miyeloma tanısı ile medikal tedavisi başlanan hasta takibinde gelişen kardiyak sorunlar nedeniyle yatışının 20. gününde kaybedildi.

Tartışma: Akım sitometri multiple miyeloma tanısında önemli bir yere sahiptir. Multiple myelomaya hiperviskozite sendromunun eşlik ettiği ender durumlarda, kan viskozite artışı hücrelerin tek tek ayrışmasını engelleyebilmekte ve akım sitometri örneğinde hücrelerin toplu halde bir debris görünümünü almasına neden olabilmektedir. Bu gibi durumlarda akım sitometrinin Ag-Ab birleşme aşamasında oda ısısı yerine 37°C'lik su banyosunda inkübe edilmesi veya Ficoll Hypaque yöntemi ile mononükleer hücre ayrıldıktan sonra antikor ile maruziyet aşamalarına geçilmesi uygun olabilir.

Sonuç: Hiperviskozite sendromu nadiren de olsa multiple miyeloma eşlik edebilir ve kan viskozitesindeki artış nedeniyle akım sitometrinin teknik olarak negatif sonuç vermesine neden olabilir.

Anahtar kelimeler: Akım sitometri, Hiperviskozite sendromu, Multiple miyeloma

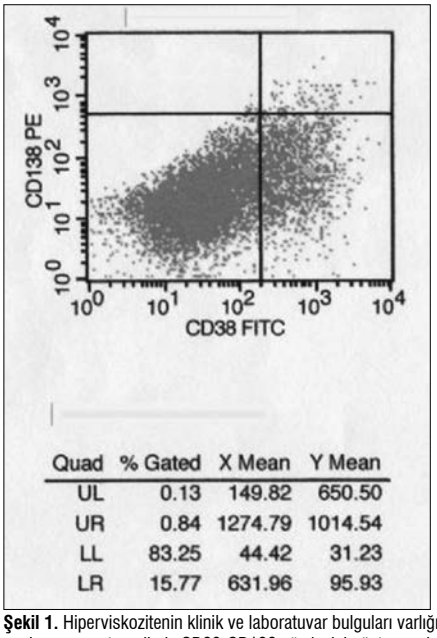

Şekil 1. Hiperviskozitenin klinik ve laboratuvar bulguları varlığında yapılan kemik iliği aspirasyon materyalinde CD38-CD138 yüzdesini gösteren akım sitometri grafik ve veri tablosu.

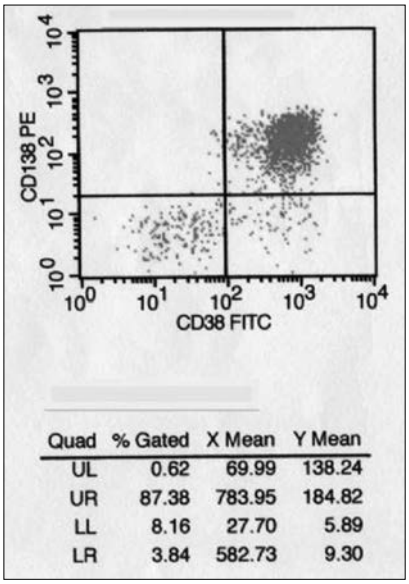

Şekil 2. Plazma değişimi ile serum viskozitesinin normale dönmesinin ardından yapılan kemik iliği aspirasyon materyalinde CD38-CD138 yüzdelerini gösteren akım sitometri grafik ve veri tablosu.

Abstract: 0162 P-328

MULTİPL MYELOM TANISINDA KEMİK İLİĞİ ASPİRASYONU YETERLİMİ?. Semih Keçici[1], Muhammet Emin Erdem[2], Güven Yılmaz[4], Mehmet Ali Ustaoğlu[3], Sinan Kazan[3], Salih Kılıç[3], Mustafa Erdoğan[3]. *[1]Yusufeli Devlet Hastanesi, İç Hastalıkları, Artvin, [2]Şavşat Devlet Hastanesi, İç hastalıkları, Artvin, [3]Kartal Eğitim Araştırma Hastanesi, İç Hastalıkları Kliniği, İstanbul, [4]Kartal Eğitim Araştırma Hastanesi, Hematoloji Kliniği, İstanbul*

Giriş: Multipl myeloma(MM), özellikle erişkin dönemde görülen, kemik iliğinden kaynağını alan atipik plazma hücrelerinden oluşan hematolojik maling bir tümördür. MM tüm hematolojik maligniteler içinde %10 oranında bir yer tutar. Hastalığın karakteristiğini oluşturan klinik pentad: anemi, serum veya idrarda veya herikisinde görülen monoklonal protein, anormal kemik grafileri, hiperkalsemi ve renal fonksiyon bozukluğudur. Kemik iliğinde plasma hücresi artışı (>%10), litik kemik lezyonları ile serum ve/veya idrarda M-komponent varlığı ise klasik miyeloma triadını oluşturur. Biz bu çalışmamızda kemik iliğinde plasma hücrelerini değerlendirme de kemik iliği biyopsi ve aspirasyonunu karşılaştırmayı hedefledik.

Materyal-Metod: Bu araştırma retrospektif olarak yapılmış kesitsel bir çalışmadır. Haziran 2012 ve Eylül 2013 tarihleri arasında Dr. Lütfi Kırdar Kartal Eğitim ve Araştırma Hastanesi Hematoloji polikiliniğinde MM ön tanısıyla kemik iliği aspirasyon ve biyopsisi yapılmış hasta grubunu içermektedir. Toplam 31 hasta üzerinden karşılaştıma yapılmıştır. Sınıflama ölçeği düzeyindeki (kategorik) veriler için Kappa İstatistik(k)(Tablo-1) kullanılmıştır.

Sonuç: Çalışmamızda kemik iliği biyopsi(KİB) ve kemik iliği aspirasyonu(KİA) tanıları karşılaştırılması sonucunda 30 hasta multipl myelom tanısı aldı ve 1 hasta da uyumsuzluk olduğu saptandı(k:0.98). Sadece bir vakada KİB tanı koymuş olup, KİA non-diagnostik tanısı koymuştur.

Tartışma: MM tanı kriterlerinden en önemlisi kemik iliğindeki plasma hücre artışıdır. Plasma hücre artışı hem KİA hem de KİB ile gösterilebilir. Çalışmamızda 31 hasta değerlendirilmiş olup KİA sadece bir vakada tanı koymada yetersiz kalmıştır. Grann ve arkadaşlarının yaptığı bir çalışmada: toplam 7 hastada KİB ve KİA tanıları karşılaştırılmış olup MM tanısında aspirasyonun biyopsiye üstünlüğü saptanmış(1). Gupta ve arkadaşlarının da yaptığı bir çalışmada aspirasyon ile kolayca tanı konulabildiği belirtilmiştir(2). Ancak Stifter ve arkadaşlarının 59 MM vakası ile yaptıkları analizde biyopsinin daha duyarlı olduğu ve bu duyarlılığın aspirasyon ile daha da arttığı belirtilmiştir(3). Çalışmamız sonucunda KİA ve KİB ile plasma hücre değerlendirilmesinde istatistiksel olarak farklılık saptanmamıştır.

Anahtar kelimeler: multıpl myelom, plasma hücresi

Tablo 1. kappa değeri

kappa değeri	*yorum*
0-0.2	düşük veya önemsiz ilişki
0.21-0.40	düşük orta derecede uyum
0.41-0.60	orta derecede uyum
0.61-0.80	iyi derecede uyum
0.81-1	mükemmel uyum

Abstract: 0364 P-329

PLAZMASİTOM İLE PREZENTE OLAN IG D LAMBDA MİYELOM. Ozan Salim[1], Orhan Kemal Yücel[1], Ramazan Erdem[1], Utku Iltar[1], Bahar Akkaya[2], Çiğdem Aydın Acar[3], Levent Ündar[1]. *[1]Akdeniz Üniversitesi Tıp Fakültesi, İç Hastalıkları Anabilim Dalı, Hematoloji Bilim Dalı, Antalya, [2]Akdeniz Üniversitesi Tıp Fakültesi, Patoloji Anabilim Dalı, Antalya, [3]Akdeniz Üniversitesi Tıp Fakültesi, Tıbbi Biyoloji ve Genetik Anabilim Dalı, Antalya*

Giriş: Multiple miyelom, plazma hücrelerinin klonal artışı ile seyreden malin bir hematolojik hastalıktır.

Sırasıyla en sık Ig G, Ig A ve hafif zincir tip miyelom olguları görülmektedir. Ig D ve M tipi miyelomlar ise diğerlerine kıyasla çok ender izlenmektedir.

Olgu: Ağustos 2013'te 63 yaşında erkek hasta 3 gündür giderek artan bacaklarında kuvvetsizlik, idrar ve gayta yapamama şikayetleri ile başvurdu. Özgeçmişinde diabetes mellitus, hipertansiyon ve koroner arter hastalığı olan olan hastada muayenede sağ alt ekstremite proksimalinde 2/5, distalinde 4/5, sol alt ekstremite proksimal ve distalinde 4/5 parezi, T7'de seviye veren hipoestezi saptandı. Acil MR görüntülemesinde T5-8 vertebra aralığında plevral tabanlı, nöral foramenler aracılığıyla dural keseye belirgin bası yapan kitle şeklinde raporlandı. PET-CT'de sol 6. ve 7. kotlarda fokal hipermetabolik litik/sklerotik lezyon, Th6-7 vertebralarda sağda, kemik yapıyı yer yer destrükte eden, sağ paravertebral alanda yumuşak doku komponentinde bulunan hipermetabolik kitle lezyonu gözlendi. Torakal intradural ekstramedüller tümör eksizyonu ve laminektomi uygulandı. Patolojik inceleme plazma hücreli neoplazi (lambda hafif zincir immünreaktivitesi) şeklinde raporlandı. Tetkiklerinde Hb:10,8 gr/dl, Cre:0,99 mg/dl, Ca:9,8 mg/dl, albumin:3,7 g/dl, IgG:303 mg/dl (700-1600), IgA:24 mg/dl (70-400), IgM:17 mg/dl (40-230), s.lambda:191 mg/dl (0,57-2,63), s.kappa: <0,625 mg/dl (0,33-1,94), beta2 mikroglobulin:2,67 mg/L saptandı. Serum ve idrar İFE'sinde lambda hafif zincir monoklonal bant görüldü. Dış merkeze gönderilen örnekte Ig E: 53 Ku/L (0-87), Ig D: 1335 IU/Ml (<100) ve serum İFE'de Ig D monoklonal bant izlendi. Kemik iliği aspirasyon ve biyopsisinde %30 oranında lambda hafif zincir klonalitesi gösteren atipik plazma hücre infiltrasyonu saptandı, kongo-red ve kristal viyole negatifti. Sitogenetik analizde bozukluk gözlenmez (46,XY [7]) iken, FISH yöntemi ile %35 oranında 11q13.3 bölgesinde lokalize CCND1 geninin amplifikasyonu gözlendi. Hasta Ig D lambda MM (ISS:I) tanısı aldı. Nöropatik yakınmaları nedeni ile vinkristin içermeyen VAD protokolü başlandı ve torakal bölgeye RT planlandı. 3 siklus KT ve RT sonrası parsiyel yanıtlı hasta kök hücre mobilizasyonu planlanarak servise yatırıldı. Yatırıldıktan 1 saat sonra gelişen akut göğüs ağrısı nedeni ile çekilen EKG akut anterior miyokard infarktüsü ile uyumlu bulundu. Acil yapılan koroner angiografide yoğun trombüs yükü saptanan hastaya LAD'ye stent implante edildi ve tirofiban başlandı ancak aynı gün kardiyak arrest gelişti ve hasta kaybedildi.

Tartışma: Ig D miyelom, genç yaşta ve erkeklerde daha sık görülür. Ekstra osseöz hastalık, böbrek yetmezliği, amiloidozis ile birliktedir ve prognozu kötüdür. Olgumuzda da görüldüğü üzere bir olguya'hafif zincir miyelom'tanısı koymadan önce mutlaka IgD ve IgE için de IFE yapılmalıdır.

Anahtar kelimeler: İg D Miyelom, plasmasitom

Abstract: 0603 P-330

MULTİPLE MYELOM HASTALARININ ENFEKSİYON AÇISINDAN DEĞERLENDİRİLMESİ. Sema Akıncı[1], Afra Alkan[2], Kamile Sılay[3], Tekin Güney[1], İmdat Dilek[1]. *[1]Atatürk Eğitim ve Araştırma Hastanesi, Hematoloji, Ankara, [2]Yıldırım Beyazıt Üniversitesi, Biyoistatistik, Ankara, [3]Yıldırım Beyazıt Üniversitesi, Geriatri, Ankara*

Amaç: Multiple myeloma (MM) enfeksiyona yatkınlığı artıran bir hastalıktır. Hastalık ve hastaya ait komorbid faktörler enfeksiyonda rol oynar. Bu çalışmada MM hastalarının enfeksiyonlarının değerlendirilmesi ve mortalite üzerindeki ilişkisinin araştırılması amaçlandı.

Materyal-Metod: Hastanemizde MM nedeniyle takip edilen 39'u kadın, 48'i erkek toplam 87 hastanın dosyaları retrospektif olarak incelendi. Enfeksiyon kriteri olarak tanıdan sonraki dönemde kültürlerinde üreme olması şartı arandı.

Sonuçlar: 87 hastanın 21'inde (%24,1) enfeksiyon saptandı. Bunların14'ü erkek, 7'si kadındı. Enfeksiyon saptanan hastaların yaş ortalaması 62,6 saptandı. Bunların 8'inde kan, 6'sında idrar, 4'ünde yara yeri, 2'sinde balgam, 1'inde asit mayi kültürüne üreme saptandı. Hastaların yaşam süreleri kültürde üreme olup olmamasına göre karşılaştırıldığında; kültüründe üreme gözlenmeyen hastaların ortanca yaşam süresi 50 ay, kültüründe üreme gözlenen hastaların ortanca yaşam süresi 13.4 ay olarak hesaplandı. Yaşam süreleri arasındaki farkın istatistiksel olarak anlamlı olduğu saptandı (p=0.001). Hastaların toplam 87 olgunun myelom tipleri A 18 (%20,7), G 50 (%57,5) ve hafif zincir 19 (%21,8) olarak gruplandırıldığında, hipogamaglobulimeni gözlenen hastaların sayısını A grubunda 6 (%33,3), G grubunda 2 (%4), hafif zincir grubunda ise 6 (%31,6) olduğu belirlendi. Birimlerin Myelom tipi ile hipogamaglobulimeni durumları arasında bir bağımlılık gözlendi (, p=0.003, Tablo 1).

Tartışma: MM'da enfeksiyon önemli mortalite ve morbidite nedenleri arasındadır. Çalışmamızda IgA ve hafif zincir tipi myelom hastalarında enfeksiyon görülme sıklığının yüksek olması hasta takibinde önlem alınması açısından faydalı olabilir. Konu ile ilgili geniş vaka içeren çalışmalara ihtiyaç vardır.

Anahtar kelimeler: myelom, enfeksiyon

Abstract: 0221 P-331

MULTİPL MYELOMA TANILI BİR OLGUDA GELİŞEN PARANEOPLASTİK HİPERAMİLAZEMİ. Gülden Sincan, Rahşan Yıldırım, Fuat Erdem, Yusuf Bilen, İlhami Kiki, Mehmet Gündoğdu. *Atatürk Üniversitesi Tıp Fakültesi, İç Hastalıkları Anabilim Dalı, Hematoloji Bilim Dalı, Erzurum*

Giriş ve Amaç: Hiperamilazemi pankreasın akut ve kronik enfeksiyonları ve kanserlerinin yanısıra amilaz üreten çeşitli epitelyal ve nonepitelyal tümörlerde de kullanılan bir parametredir. Multipl myelomada (MM) pankreatik hastalıklar, böbrek yetmezliği, plazma hücreleri tarafından amilaz üretimi (paraneoplastik hiperamilazemi) ve makroamilazemi nedeniyle hiperamilazemi gelişebilir. Nadir olması nedeniyle relaps döneminde paraneoplastik hiperamilazemisi olan bir MM'lı olguyu sunuyoruz.

Olgu: İki yıl önce IgG-lambda tipi MM tanısı alan 54 yaşında erkek hasta kliniğimize halsizlik ve öksürük şikayetleri ile başvurdu. Bortezomib+siklofosfamid+dexa metason protokolü ardından otolog kemik iliği transplantasyonu yapılan hastanın başvuruda fizik muayenesinde; tansiyon arteryal 130/80 mmHg, nabız 90/dk, ateş 37.3 °C ve bilateral akciğer bazallerinde ralleri mevcuttu. Laboratuvar incelenmesinde; serum hemoglobin 9.2 gr/dl, lökosit sayısı 1800/mm^3, platelet 13000 µ/l, eritrosit sedimantasyon hızı 115 mm/saat idi. Serum üre değeri 32 mg/dl, kreatin 1.6 mg/dl, sodyum 131 mEq/L, potasyum 4.3 mEq/L, ürik asit 5.9 mg/dl, total protein 7.1 mg/dl, albumin 2.8 mg/dl, C-reactive protein 89 mg/l, aspartat amino transferaz 27 UI/L, alanin amino

transferaz 33 UI/L, gama glutamil transferaz 68 U/L, laktat dehidrogenaz 566 U/L, IgG 16.1 g/l, IgA 0.231 g/l, IgM 0.17 g/l idi. Serum protein elektroforezinde M spike mevcuttu. Serum immunelektroforezinde monoklonal IgG-lambda bandı belirgindi. Kemik iliği aspirasyonunda %20 plazma hücresi izlendi. Batın ultrasonografisinde bilateral grade 1 renal parankimal hastalık saptandı. Batın BT de pankreatik hastalık lehine bulgu saptanmadı. Serum amilaz değeri 481 U/l (normal aralık: 28-100 U/l) idi. 24 saatlik idrarda amilaz atılımı 2118 U/24 saat idi. 24 saatlik idrarda amilaz değerinin yüksek olması nedeni ile makroamilazemi tanısından uzaklaşıldı. Hidrasyonla hastanın kreatinin değeri normale gelmesine rağmen amilaz değerinde progresif olarak artma olması renal yetmezliğe bağlı hiperamilazemiyi ekarte ettirdi. Lenalidomid 25 mg/gün+dexametazon protokolü sonrası amilaz değeri tedavinin 28. gününde 87 U/l'e geriledi (Grafik 1).

Sonuç: MM'ya bağlı paraneoplastik hiperamilazemi nadir görülen bir durumdur. MM olgularında hiperamilazeminin nedeni olarak pankreatik hastalıklar ve renal yetmezlik dışında paraneoplastik hiperamilazemi ve makroamilazemi de göz önünde bulundurulmalıdır. Paraneoplatik hiperamilazemi olgularında kemoterapi sonrasında amilaz değerinin normale dönmesi bu parametrenin MM'lu olgularda hastalık aktivitesini göstermede kullanılabilecek bir parametre olabileceğini gösterir. Literatürde hiperamilazemisi olan MM'lu olguların daha fazla kemik destrüksiyonu, daha fazla extrameduller tutulum, tedaviye daha kötü cevap ve daha kısa survey ile ilişkili olduğu belirtilmiştir. Bu nedenle hiperamilazemi MM'lu olgularda prognostik bir index olarak da kullanılabilir. Ancak bunu destekleyecek daha fazla çalışmaya ihtiyaç vardır.

Anahtar kelimeler: multipl myeloma, paraneoplastik hiperamilazemi

Abstract: 0490 P-332

EŞ ZAMANLI İKİ MONOKLONAL B HÜCRE HASTALIĞI; MULTİPL MİYELOM VE KRONİK LENFOSİTİK LÖSEMİ/MONOKLONAL B LENFOSİTOZ; OLGU BİLDİRİMİ İLE TANISAL YAKLAŞIM VE KLİNİK SEYİR.

Sevgi Kalayoğlu Beşışık, Esra Turan Erkek, Emre Osmanbaşoğlu, Gülkan Özkan, Öykü Arslan, Nevzat Koca, Meliha Nalçacı. *İstanbul Üniversitesi, İstanbul Tıp Fakültesi, İç Hastalıkları Anabilim Dalı, Hematoloji Bilim Dalı, Istanbul*

Ortak köken olgun B hücre ve benzer epidemiyoloji olmasına rağmen KLL(kronik lenfositik lösemi) ve MM(multipl miyelom) farklı klinik bulgularla farklı tedaviler gerektirmekte ve farklı klinik seyirle birliktedir. Literatürde her iki hastalığın aynı hastada eş zamanlı bulunması nadirdir.Morfolojik ve klinik bulgularıyla yaklaşık 50, ayırıcı tanısal değerlendirme ile 15 hastalık olgu bildirimi mevcuttur.

Olgu: 61 yaşında erkek hasta, omurgada belirgin olan yaygın kemik ağrıları ve konsititüsyonal belirtiler ile değerlendirildi. Saçlı deri, yanaklar ve çenede şişlikleri olan hastanın mandibula kitle biyopsi sonucu plazmositom ile uyumlu bulunmuş, PET-CT'de yaygın lenfadenomegali, litik kemik lezyonları ve fraktür saptanarak kurumumuza sevk edilmişti. Hgb:12.6gr/dl, lökosit:12.900/mm^3, lenfosit:4900/mm^3, albumin:2.9 gr/dl, M proteini:0.81gr/dl idi. Serum ve idrar immunfiksazyon elektroforezinde (IFE) IgA kappa tipi monoklonal gamopati saptandı. Kemik iliği(Kİ) incelemesinde karyogram normal, %10 CD138 (+) plazma hücresi, ayrıca CD20 (+), CD79a (zayıf +), CD5 (zayıf +), CD23 (zayıf +) küçük lenfositik infiltrasyon saptandı. Her iki popülasyon IgA ve kappa monotipisi göstermekte idi. Kalsiyum 9.0, kreatinin 0.9mg/dl,β2 mikroglobülin 3.0 g/dl saptanarak MM tanısı ile VAD protokolü 5 kür uygulandı. M proteini kayboldu, ancak PET-CT'de ekstramedüller plazmositom şeklinde ilerleme nedeni ile Cybord protokolüne geçildi. 5.kürde ciddi periferik nöropati gelişimi nedeni ile tedavi bortezomibsiz sürdürüldü. 7.kürde yeniden plazmositom şeklinde ilerleme radyoterapi ile tedavi edildi. Bu sırada serum/idrar IFE negatifleşmiş, lökosit ve lenfosit sayısı normal sınırlarda idi. Üç ay takipsiz kalan hastada yanaktaki lezyon CD38, CD138(+) hücre infiltrasyonu ile plazmositom olarak tanı aldı. Kİ plazma hücreleri %5'den az ancak küçük lenfositik infiltratın devam ettiği gözlendi. PET-CT'de ektsramedüller çok sayıda tutulum ilerleme ile uyumlu bulundu; tedavi RCd olarak değiştirildi. Tedavinin 6. küründe PET'de neredeyse metabolik tam yanıt elde edildi.

Tartışma: Hastamızda iki farklı B hücreli neoplazi eş zamanlı saptanmıştır. Her iki hastalığa özgü B hücre klonu aynı hafif zinciri ifade etmesi, olgun KLL B hücre klonundan plazma hücresine farklılaşma dolayısı ile neoplazilerin aynı klondan geliştiğini düşündürebilir. İmmunglobulin gen yeniden düzenlemesi moleküler teknik yetersizlik nedeniyle yapılamadığından iki ayrı klondan gelişim net olarak dışlanamamaktadır. Multipl Miyeloma özgü tedavi ile lenfadenomegalilerin kaybolması, Kİ'nde monoklonal infiltrasyonun devam etmesi monoklonal B lenfositoz (MBL) tanısını da gündeme getirmektedir.Olgumuzda ekstramedüller tutulum ön planda olduğundan, lenf düğümü tutulumlarının da MM'a ait olduğu öne sürülebilir ve MBL rastlantısal mevcut olabilir. Son olarak iki B hücre neoplazisinin tedavisinde yer alan siklofosfamid ve lenalidomid bazlı tedavi ile neredeyse tam yanıt aynı klondan gelişimin bir başka verisi olabilir.

Anahtar kelimeler: ekstramedüller plazmositom, Kronik Lenfositik Lösemi, Multipl Miyelom

Abstract: 0690 P-333

NADİR BİR VAKA: AĞIR ZİNCİR HASTALIĞI.

Erden Atilla[1], Pınar Ataca[1], Berna Ateşağaoğlu[1], Mustafa Merter[1], Gültekin Pekcan[1], Uğur Şahin[1], Gülşah Kaygusuz[2], Işınsu Kuzu[2], Günhan Gürman[1]. [1]*Ankara Üniversitesi Tıp Fakültesi, Hematoloji Bilim Dalı, Ankara,* [2]*Ankara Üniversitesi Tıp Fakültesi, Patoloji Anabilim Dalı, Ankara*

Giriş: Ağır zincir Hastalıkları, B-hücreli lenfoplazmositer hücre proliferasyonu sonucu artmış monoklonal immünglobulin ağır zincirleriyle seyreden seyrek bir hastalık grubudur.α- Ağır zincir hastalığı mukoza-ilişkili lenfoid doku tutulumlu ekstranodal marjinal zon lenfoma,γ- hafif zincir hastalığı lenfoplazmositoid non-Hodgkin lenfoma (NHL) ve μ- alfa zincir hastalığı ise küçük lenfositik NHL veya kronik lenfositik lösemi şeklinde prezente olur. Ankara Üniversitesi Tıp Fakültestesi Hematoloji Bölümünde ağır zincir hastalığı tanısı alan hastamız aşağıda tartışılacaktır.

Vaka: 33 yaşında erkek hastanın kliniğimize başvurusundan 1 yıl önce yeni gelişen servikal lenfadenopatisi

nedeniyle yapılan eksizyonel biyopsisinde alfa ağır zincir hastalığı-marjinal zon lenfoma zemininde gelişen diffüz büyük B hücreli lenfoma tanısı almış. Yapılan PET incelemesinde sol tonsilde ve bilateral servikal zincirde patolojik tutulum saptanan, 15 yıl öncesine dayanan kronik diyaresi olan hasta tedaviyi kabul etmemiş. Bilinen immün yetmezlik veya gelişme geriliği öyküsü olmayan hasta bilateral servikal lenfadenopatilerinde büyüme, kilo kaybı, kronik diyare şikayetlerinde kliniğimize başvurdu. Fizik muayenesinde multiple servikal lenfadenopatisi saptandı. Hastanın başvuru sırasında: Lökosit:11,2x 109/L, Trombosit: 276x10^9/L, Hemoglobin:14.5g/dl, LDH:117 U/L, sedimentasyon: 66 mm/saat, gaita kültürleri, EBV serolojisi ve çölyak antikorları negatif idi. Hastanın çekilen torakoabdominal BT'sinde nazofarenks ve orofarenks çevresinde adenoid doku hipertrofisi ile uyumlu olabilecek yumuşak doku ve servikal zincirde, mide büyük kurvatur komşuluğunda, mezenterde ve pararektal alanda multiple patolojik lenfadenopatiler tespit edildi. Yapılan endoskopisinde mide korpus mukozası belirgin ödemli ve hiperemikti, h.pylori negatif saptandı. Yüzeyel korpus biyopsisi, kolonoskopik biyopsileri, nazofarinks ve servikal lenf nodu biyopsileri atipik plazma hücre infiltrasyonu ile CD 20 negatif ağır zincir hastalığı olarak raporlandı. Hastanın serum protein elektroforezinde monoklonal pik saptanmadı, serum immünfiksasyonunda IgG ve IgA'da hafif yoğunlaşmalar dikkati çekti. Serum serbest kappa-lambda oranı ise olağandı. Hastaya CHOP (siklofosfamid, vinkristin, adriamisin, metilprednizolon) kemoterapisi planlandı.

Tartışma: Vakamızın uzun yıllar önce başlayan ve ilerlemiş faza dönen mutant hastalığı nedeniyle ağır zincir alt tipi saptanamamıştır. Hastamızın kliniği ile uyumlu α-Ağır zincir hastalığında intestinal organizmaların kronik antijenik stimülasyonu sonucu kronik diyare, kilo kaybı, abdominal ağrı gibi malnutrisyon semptomları görülür. Erken evre hastalıkta antiparazitik ve antibiyotik tedavisi etkili olurken ekstraintestinal tutulumda tedaviye mutlaka kemoterapi eklenmelidir. Ağır zincir hastalığı genelde yavaş seyirlidir fakat tespit edilen hastalarda mutlaka lenfomatöz transformasyon açısından tarama yapılmalıdır.

Anahtar kelimeler: Ağır Zincir Hastalığı

Abstract: 0526 P-334

KEMİK İLİĞİ NEKROZUYLA BİRLİKTE OLAN MULTİPLE MYELOM OLGUSU. Mine Miskioğlu[1], Şeref Sülükçü[2], Nalan Neşe[3], Aliihsan Gemici[1], İsmet Aydoğdu[1]. *[1]Celal Bayar Üniversitesi Tıp Fakültesi, İç Hastalıkları Anabilim Dalı, Hematoloji Bilim Dalı, Manisa, [2]Celal Bayar Üniversitesi Tıp Fakültesi, İç Hastalıkları Anabilim Dalı, Manisa, [3]Celal Bayar Üniversitesi Tıp Fakültesi, Patoloji Anabilim Dalı, Manisa*

Kemik iliği (Kİi) nekrozu, medüller stroma ve hematopoietik hücrelerde nekrozun izlendiği, malign ve malign olmayan hastalıklarda görülebilen, oldukça nadir bir durumdur. Çoğunlukla kötü seyirle ilişkili olup bir çok olguda tanı postmortem konur. Hematolojik malignitelerden en çok ALL, AML, Hodgkin ve Non-Hodgkin lenfomalarla birliktelik görülmektedir. Literatürde myelomaya eşlik eden olgular çok daha nadir olup, burada, myelom tanısı konmadan önce kemik iliği nekrozu saptanan bir olgu sunularak tartışılacaktır.

Olgu: 47 yaşında K hasta, kırgınlık, sırt ağrısı, ateş, kilo kaybı nedeniyle başvurdu. Anemi, lökositoz, trombositopeni, ESR ve LDH yüksekliği, hiperkalsemi, hafif hipoalbüminemi, hipogamaglobulinemi bulunan hastanın periferik yayması myelofitizik anemi ile uyumlu idi. Protein EF ve İdrar İEF'de monoklonal gamapati görülmedi. Kemik iliği biyopsisinde myelonekroz ve metastaz? düşünüldü (Şekil 1-2). Kemik survey ve sintigrafide özellik yoktu. BT ve USG incelemelerinde bir solid tümör varlığına ilişkin bulgu saptanmayan hastanın tekrarlanan kemik iliği biyopsisi plazma hücreli myelom olarak raporlandı (Şekil 3). VAD kemoterapisi başlanarak takibi planlandı.

Tartışma: Kİ Nekrozu, ilk kez orak hücre anemili bir hastada tanımlanmış, nadir ancak önemli bir durumdur. Görülme sıklığı %0.37-6.5 arasında olup büyük çoğunluğu maligniteler oluşturur. Farklı bildiriler olmakla birlikte, hematolojik maligniteler yaklaşık 2/3 kadardır. Tüberküloz benign nedenlerin başında gelirken ALL başta olmak üzere, AML, Hodgkin ve NHL, KML en sık bildirilen hematolojik malignitelerdir. Solid tümör varlığında bazen primer organ tespiti mümkün olamayabilir. Kİ Nekrozu varlığı çoğunlukla kötü prognozla ilişkilidir. Ateş, halsizlik, kemik ağrısı en sık yakınmalar olup, anemi ve trombositopeni olguların yaklaşık yarısında bildirilmektedir. Lökoeritroblastik kan tablosu, LDH yüksekliği görülebilir. Bu semptom ve bulguların tümü başvuru sırasında hastamızda da mevcut idi. Ateş varlığı enfeksiyöz etkenlere yönelik incelemeleri gerektirdiği gibi, solid tümöre yönelik de araştırma yapmak gerekli olmuştur. Altta yatan nedenin bilinmediği durumlarda, tanısal incelemeler yapılırken destek tedavilerin önemi büyüktür. Hastamızda da yoğun transfüzyon desteği ve ağrı palyasyonu uygulanması gerekli olmuştur. Ancak tekrarlanan Kİ biyopsisi ile myelom tanısı konduktan sonra uygun KT başlanabilmiş ve transfüzyon ihtiyacı gerilemiştir.

Sonuç: Kİ nekrozu, oldukça nadir bir durum olmakla birlikte, sitopenili olguların ayırıcı tanısında mutlaka akılda tutulmalıdır. Tekrarlanan biyopsiler ve ileri incelemelerle Kİ nekrozuna eşlik eden hastalığın ortaya konması, tedavi yaklaşımı ve seyir açısından önemlidir. Hematolojik maligniteler başta gelen nedenler arasında olmakla birlikte daha nadir bir neden olarak multiple myelom da düşünülmelidir. Olumsuz prognozla ilişki veya farklı tedavi yaklaşımları gerekip gerekmediği, daha fazla olgunun incelenmesiyle açıklığa kavuşacaktır.

Anahtar kelimeler: myelonekroz, multiple myelom, pansitopeni

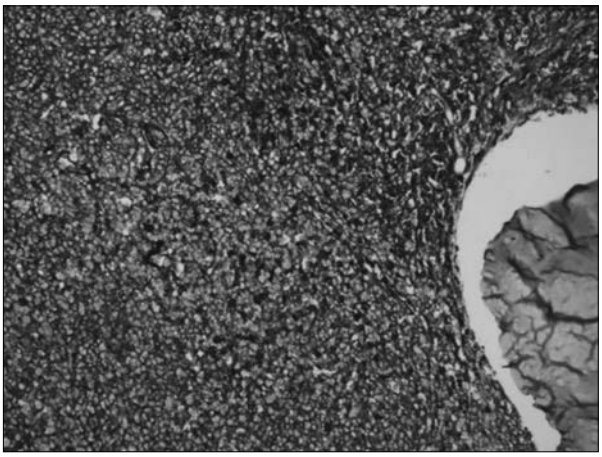

Şekil 1. Yalnızca tek bir küçük alanda CD138 ve CD38 (+) neoplastik canlı hücre kümesi görülmüştür.

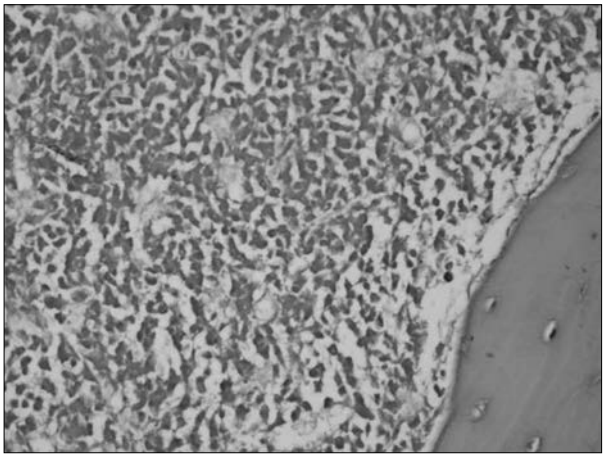

Şekil 2. Kemik iliği biyopsisinin tamamına yakını nekrotiktir.

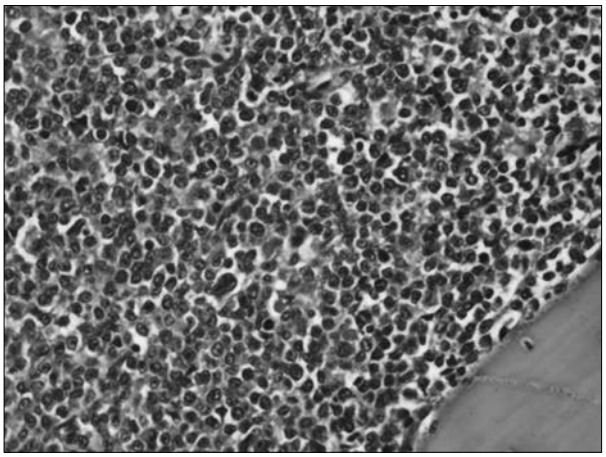

Şekil 3. Tümör hücreleri CD38(+), CD138(+), MUM-1(+), kappa(-), lambda(-), CD79a(-) ve pax5(-) immunfenotip sergilemektedir.

Abstract: 0389 P-335

MULTİPL MİYELOM OLGUSUNDA LENALİDOMİD KULLANIMI SIRASINDA AKUT LENFOBLASTİK LÖSEMİ GELİŞİMİ. Mine Nokay[1], Ozan Salim[2], Orhan Kemal Yücel[2], Bahar Akkaya[3], Levent Ündar[2]. *[1]Akdeniz Üniversitesi Tıp Fakültesi, İç Hastalıkları Anabilim Dalı, Antalya, [2]Akdeniz Üniversitesi Tıp Fakültesi, İç Hastalıkları Anabilim Dalı, Hematoloji Bilim Dalı, Antalya, [3]Akdeniz Üniversitesi Tıp Fakültesi, Patoloji Anabilim Dalı, Antalya*

Giriş: Multiple myelom(MM) differansiye klonal plazma hücrelerinin anormal proliferasyonu ve monoklonal gamapati ile karakterizedir. Günümüzde kürün tartışıldığı MM'un yönetiminde otolog kök hücre nakli yanında imidler ve proteozom inhibitörleri sıklıkla kullanılmaktadırlar. MM tedavisine ikincil Akut Myeloid Lösemi (AML) ve Myelodisplastik Sendrom (MDS) olguları bildirilmiştir. Akut lenfoblastik lösemi (ALL) ile birlikteliği ise enderdir. MM tanılı lenalidomid kullanmakta iken B hücreli ALL gelişen olguyu sunuyoruz.

Olgu: Mart 2007'de bel ağrısı, normositer anemi ve sedimentasyon yüksekliği ile dış merkezde tetkik edilen 42 yaşında kadın hasta, serum immunfiksasyon elektroforezi (IFE)'nde IgG κ monoklonal bant ve kemik iliğinde %30-40 oranında kappa hafif zincir monoklonalitesi gösteren plazma hücreleri görülmesi üzerine Semptomatik MM tanısı almış. 3 siklus VAD, 5 siklus PAD, 1 siklus EDAP kemoterapi rejimi uygulanmış. Otolog kök hücre nakli için refere edilen hastaya 2.EDAP kemoterapi rejimi ile kök hücre mobilizasyonu yapıldı. Parsiyel yanıtlı olguya Mayıs 2008'de otolog kök hücre nakli uygulandı. Nakil sonrası parsiyel yanıtlı olguda 2 yıl Thalidomid (200 mg/gün) kullanıldı. Eylül 2010'da progresyon nedeniyle lenalidomid (25 mg/gün, 1-21 gün) başlandı. 11. siklus sonunda Ağustos 2011'de anemi, lökositoz, trombositopeni gelişen hastanın periferik yaymasında agranüler, bazofilik sitoplazmalı blastlar görüldü. Kemik iliği aspirasyon ve biyopsi sonucunda B-ALL (CD34+,CD19+,CD79a,TdT+, CD10+,CD22+) tanısı alan olguya HyperCVAD/Yüksek doz ARA-C-MTX siklusları toplam 8 kez uygulandı. Son siklus tamamlandıktan 1 ay sonra kemik iliği değerlendirmesinde tam remisyonda olduğu, serum ve idrar IFE'de monoklonal bant olmadığı görüldü. Tam uyumlu donörü olmayan hasta MM ve ALL açısından halen remisyonda ilaçsız takip edilmektedir.

Tartışma: MM tedavisinde kullanılan alkilleyici ajanların etkisi ile AML ve MDS gibi ikincil hematolojik malinite riski artmaktadır. 3 farklı randomize çalışmada (IFM 2005-002, CALGB 100104, MM-015) MM tedavisinde lenalidomid kullanılan kollarda toplam 38 ikincil hematolojik malinite bildirilmiştir. Bu olguların çoğunluğu (21 olgu) AML ve MDS iken sadece 5 olguda ALL saptanmıştır. Ayrıca literatürde lenalidomid kullanılmadan otolog kök hücre nakli sonrası gelişen ALL vakaları da mevcuttur. Olgumuzda akut lösemi gelişiminde risk faktörü kabul edilen etoposid, sisplatin gibi kemoterapötik ajanlar kullanılmıştır. Bu olgu ile lenalidomid kullanılan hastalarda ikincil hematolojik malinite farkındalığını vurgulamak istiyoruz.

Anahtar kelimeler: MM, ALL, lenalidomid

Abstract: 0205 P-336

MYASTENİA GRAVİS VE WALDENSTRÖM MAKROGLOBİNEMİSİ: ORTAK İMMUNOLOJİK MEKANİZMA OLABİLİR Mİ?. Ümit Yavuz Malkan, Gürsel Güneş, Mürüvvet Seda Balaban, Tuncay Aslan, Sezgin Etgül, Nilgün Sayınalp. *Hacettepe Üniversitesi Tıp Fakültesi, İç Hastalıkları Anabilim Dalı, Hematoloji Bilim Dalı, Ankara*

Myastenia Gravis nöromusküler kavşak iletim defekti ile seyreden bir otoimmun hastalıktır. Otoimmunitenin temelde timus anormalliği ile ilişkili olduğu düşünülmektedir. Multiple myelom ve MGUS'taki monoklonal antikorların otoantikor aktivitesine sahip olduğu ancak nadiren asetilkolin reseptörüne saldırabileceğini ileri süren yayınlar mevcuttur. Biz bu yazıda, myastenia gravis ve waldenström makroglobinemisi mevcut olan bir hastayla ilişkili tecrübemizi paylaşmak istedik.

24 yaşında myastenia gravis nedeniyle timektomi olan hasta, son 1,5 yıldır halsizlik ve burun kanaması olması nedeniyle 2 ay önce Konya'da hastaneye başvurmuş. Buradan HÜTF hematoloji kliniği'ne sevk edilen hastanın yapılan incelemeleri sonucu Waldenström Makroglobinemisi tanısı kondu. Myastenia gravis hastalığı için mestinon 60 mg tb 3x1 kullandığı öğrenildi. Nörolojik muayenesinde duyu kaybı saptandı. R-CHOP kemoterapisi başlanan hastaya aynı zamanda IGM yüksekliği nedeniyle plazmaferez tedavisi de uygulandı. Halen HÜTF hematoloji kliniği'nde izlenen hastanın tedavisi sorunsuz şekilde sürdürülmektedir.

Tartışma ve Sonuç: Literatürde monoklonal gamapati ile beraber myastenia gravisi olan yaklaşık 12 olgu bulunmaktadır. Bunlardan 6'sı benign monoklonal gamapati, 3'ü multiple myelom, 2'si waldenström makroglobinemisi,1'i netleştirilemiş hastadır. Bizim hastamız üçüncü waldenström makroglobinemisi ile beraber olan myastenia gravis vakasıdır. Monoklonal antikorların otoantikor aktivitesine sahip olduğu ve otoimmun hastalıklarla ilişki gösterebileceği belirtilmiştir. Waldenström'de oluşan IgM tipi antikorların bazen myelin ilişkili glikoproteine karşı reaksiyon geliştirebileceği ileri sürülmektedir. Yapılan araştırmalarda myastenia gravis'te oluşan anti-asetilkolin antikorlarının çoğunluğunun IgG tipinde olduğu, nadiren IgM tipinde antikor oluştuğu gösterilmiştir. Bu bağlamda myastenia gravis ile beraber waldenström makroglobinemisi saptanan bizim hastamızda iki hastalığın ortak bir immünolojik mekanizması olması muhtemeldir. Gelecekte bu immünolojik mekanizmayı net bir şekilde ortaya koyan çalışmalar yapılması gerekmektedir.

Anahtar kelimeler: Myastenia Gravis, Waldenström Makroglobinemisi, immunolojik

Abstract: 0468 P-337

IGG MİYELOM OLGUSUNDA IGA VASKÜLİTİ. Ozan Salim[1], Tolgahan Akça[2], Yeşim Mecitoğlu Yağcı[2], Orhan Kemal Yücel[1], Levent Ündar[1]. *[1]Akdeniz Üniversitesi Tıp Fakültesi, İç Hastalıkları Anabilim Dalı, Hematoloji Bilim Dalı, Antalya, [2]Akdeniz Üniversitesi Tıp Fakültesi, İç Hastalıkları Anabilim Dalı, Antalya*

Giriş: IgA vasküliti (Henoch-Schönlein Purpura) nontrombositopenik palpabl purpura, karın ağrısı, hematüri ve artralji ile karakterize sistemik bir hastalıktır. Sıklıkla 3-15 yaş aralığında görülmekle birlikte olguların %10'u erişkin yaşlarda tanı almaktadır. Ig A vaskülitin kesin nedeni bilinmemekle beraber bakteriler, virüsler ve ilaçların immun kompleks oluşumunu tetiklediği düşünülmektedir. Ayrıca solid tümörler ve daha az oranda da miyelom ve lenfoma olguları ile birlikteliği bildirilmiştir. Biz burada remisyonda IgG kappa miyelom olgusunda gelişen IgA vaskulitini bildiriyoruz.

Olgu: 74 yaşında bel ağrısı şikayetiyle başvuran erkek hastada anemi, kreatinin yüksekliği ve serum immunfiksasyon elektroforezinde IgG kappa monoklonal bant saptandı. Kotlarda ve vertebralarda diffüz litik hipermetabolik lezyonlar izlendi. L4 vertebra gövdesinden kemik biyopsisi kappa pozitif plazmasitom olarak raporlandı. IgG kappa multipl miyelom (ISS:II) tanısı ile VAD (vincristin-adriablastin-deksametazon) indüksiyon rejimi sonrasında yanıtlı hastada CTD (siklofosfamid-thalidomid-deksametazon)siklusları uygulandı. Tam yanıtlı izlenirken tanıdan üç yıl sonra yaygın döküntü ve eklem ağrısı ile başvurdu. Fizik muayenede yaygın palpabl purpura bulgusunun olduğu, artrit bulgusunun olmadığı gözlendi (Şekil 1). Mikroskopik hematüriye eşlik eden serum kreatinin ve IgA düzeyinde yükselme gözlendi. Aktif idrar sedimenti gözlenmedi. İmmunfiksasyon elektroferozinde bant izlenmedi. Cilt biyopsisi lökositoklastik vaskülit olarak raporlandı. IgA vaskülit tanısı ile 3 ardışık gün metilprednisolon (1000 mg/gün, iv) uygulandı. Bu tedavi ile hematüri ve cilt lezyonları tamamen düzeldi (Şekil 2). IgA normal seviyeye geriledi. Hasta halen anti-miyelom tedavinin 4. yılında asemptomatik takip edilmektedir.

Şekil 1.

Şekil 2.

Tartışma: Bildiğimiz kadarıyla miyelom ilişkili IgA vaskülit olgularında miyelom alt tipi 4 olguda Ig A, 2 olgu Ig G ve 1 olguda kappa hafif zincir olarak bildirilmiştir. Bu olgularda hastalık aktif durumda iken IgA vaskulit gelişirken, bizim olgumuzda remisyonda izlenirken vaskülit gelişmiştir. Tanıda dokuda IgA immun kompleks birikimi gösterilmesi önemli olmasına rağmen, kesin tanı için şart değildir. Vakamızda doku biyopsisinde immun kompleks birikimi teknik nedenle gösterilememiştir. Sonuç olarak miyelom hastalarında gelişen döküntülerde akla nadir de olsa IgA vasküliti gelmelidir.

Anahtar kelimeler: miyelom, vaskülit, Henoch-Schönlein Purpura

Abstract: 0612 P-338

MULTİPL MYELOM TANILI HASTADA OTOLOG KÖK HÜCRE TRANSPLANTASYONU (OKİT) SONRASI EVANS SENDROMU. Gülten Korkmaz, Yasin Kalpakçı, Ömer Önder Savaş, Aysun Gönderen, Ahmet Kürşat Güneş, Abdullah Agit, Hacer Berna Öztürk, Funda Ceran, Simten Dağdaş, Gülsüm Özet. *Ankara Numune Eğitim ve Araştırma Hastanesi, Ankara*

Giriş: Multipl miyelom (MM) hastalarında OKİT sonrası otoimmün hastalık gelişimi çok nadirdir. Otoimmun hemolitik anemi ve trombositopeninin beraber görülmesi Evans sendromu olarak adlandırılır ve literatür tarandığında OKİT sonrası az sayıda Evans sendromu bildirilmiştir

Olgu: Haziran 2013 de Ig G Lamda MM tanısı alan 57 yaşında erkek hastaya 6 kür Bortezomib, deksametazon, siklofosfamid tedavisi sonrası Haziran 2013'de 1.OKİT ve Eylül 2013'de 2.OKİT yapıldı. Tam remisyonda ilaçsız takipte iken Şubat 2014'de halsizlik ve burun kanaması ile acil servisimize başvurdu. Anemi ve trombositopeni tespit edilen hastada retikülositoz, direkt coombs IG G pozitifliği saptandı. LDH ve indirekt bilürübin yüksekliği olan hastanın haptoglobülin düşük bulundu. Kemik iliği aspirasyonunda %7-8 plazma hücresi tespit edildi. Kemik iliği biyopsisi hiperselüler kemik iliği olarak yorumlandı. Evans sendromu tanısı konularak 1 mg/kg metilprednizolon başlandı, ancak yanıt alınamadığı için plazmaferez uygulandı. Plazmaferez sonrası hemoglobin ve trombosit değerleri hızla yükseldi, LDH normale geldi.

Tartışma: Genç MM hastalarında OKİT konsolidasyon tedavisi olarak standart uygulanmaktıdr. Hematolojik ve hematolojik olmayan hastalıklar için yapılan OKİT sonrası çeşitli otoimmün hastalıklar görülmüş olmasına rağmen, literatürde multipl miyelom hastalarına yapılan OKİT sonrası çok az otoimmun hastalık vakası bulunmaktadır. Evans sendromu eş zamanlı veya ardışık gelişen otoimmun hemolitik anemi ve otoimmun trombositopeni ve/veya otoimmun nötropeni ile karakterize etyolojisi bilinmeyen çok nadir bir hastalıktır. Evans sendromu tedavisi transfüzyon, kortikosteroid, splenektomi, intravenöz immun globülin, anabolik steroid, vincristin, alkilleyici ajanlar,siklosporin v.b içermektedir. Bu vakaların birçoğu bu tedavilerle kontrol altına alınmasına rağmen konvansiyonel tedaviye cevap vermeyen dirençli vakalarda bildirilmiştir. Chihara ve arkadaşları tarafından yayınlanan OKİT sonrası Evans sendromu gelişen olgu konvansiyonel tedavilere dirençli olması nedeniyle ikinci OKİT ile tedavi edilmiş olup bizim olgumuz ise plazmaferez ve steroid tedavisine yanıt vermiştir.

Anahtar kelimeler: evans sendromu, OKİT

Abstract: 0655 P-339

RENAL HÜCRELİ KARSİNOM-MULTİPL MYELOM BİRLİKTELİĞİ. Ozan Ekim[1], Güven Yılmaz[2], Emine Gültürk[2], Ersin Efetürk[1], Hilal Çakır[1], Cumali Yalçın[1], Sinan Kazan[1], Mustafa Erdoğan[1], Zeynal Bozgün[1], Pınar Özdemir[1], Zeynep Koç[1]. *[1]Dr. Lütfi Kırdar Kartal Eğitim ve Araştırma Hastanesi, İç Hastalıkları Kliniği, İstanbul, [2]Dr.Lütfi Kırdar Kartal Eğitim ve Araştırma Hastanesi, Hematoloji Kliniği, İstanbul*

Amaç: Primer malignitelerin tedavi oranlarının artması ile risk altındaki hastaların daha uzun yaşam sürelerine sahip olmaları ikincil malignitelerin görülme ihtimalini artırmaktadır. Ayrıca tedaviye sekonder olarak gelişen pek çok malignite bildirilmiştir. Multipl myelomun(MM) IL-6 salınımı üzerinden ikincil bir malignite gelişimine yol açabileceği yönünde veriler mevcuttur. Biz de tanı anında MM ve renal hücreli karsinomun(RCC) birlikte saptandığı bir vakayı sunduk.

Olgu: 88 yaşında koroner arter hastalığı ve HT tanıları bulunan erkek hasta anemi nedeniyle başvurdu. Hastanın 4 aydır bacak ağrıları, halsizlik, kilo kaybı şikayetleri mevcuttu. Tetkiklerinde normokrom-normositer anemi, trombositopeni, ESR yüksekliği saptandı. IgG 6960, IgA 10, IgM 44 olarak görülen hastanın serum protein elektroforezinde M bandı, serum immünfiksasyon elektroforezinde ise kappa monoklonal bandı saptandı. Hastanın kemik iliği biyopsisi plazma hücreli myelom ile uyumluydu. Hastanın abdomen USG'sinde splenomegali dışında ek patoloji saptanmadı. Tedavi endikasyonu bulunan hastanın Bortezomib ve Metilprednizolon alması planlandı. 3 kür sonrasında hastanın kreatinin değerlerinde gerileme ve IgG değerlerinde düşüş olduğu görüldü. Ancak karın ağrısı nedeniyle yapılan USG'de karaciğerde birden fazla segmentte değişken boyutlarda ön planda metastaz ile uyumlu olduğu düşünülen kitleler (Şekil 1a) ve sağ böbreği tamamen çevrelemiş, böbrek korteks ve medullasının net olarak ayrımına imkan vermeyen batın sağ alt kadranın büyük kısmına yayılmış olan $164x10^3$ mm ebatlı lezyon (Şekil 1b) mevcuttu. Sol böbrek alt pol komşuluğunda ise farklı boyutlarda hipoekoik solid kitleler görüldü. PET-CT görüntülemesinde sağ böbrek alt kesiminden başlayarak abdomende sağ lateralde, inferiorda sağ iliak kanata kadar yayılım gösteren, sağ böbrekten köken aldığı düşünülen, heterojen hipermetabolik kitlesel lezyon ile sol böbrek inferiorunda anlamlı F18-FDG tutulumu izlenmeyen yumuşak doku dansitesinde kitlesel lezyonlar (Şekil 2), sol sürrenal glandda hafif hipermetabolik lezyon, L5 vertebra korpusunda ve sol sakroiliak eklemin iliak komponentinde ön planda metastatik olduğu düşünülen hipodens/litik alanlar gözlendi. Hastanın gerçekleştirilen renal doppler USG'si ön planda renal cell ca ve vena cava inferiorda invazyon olarak değerlendirildi. Hasta mevcut bulgular ile onkoloji tarafından da değerlendirilerek RCC olarak kabul edildi. Hasta nefrektomiyi kabul etmediğinden doku tanısına ulaşılamadı.

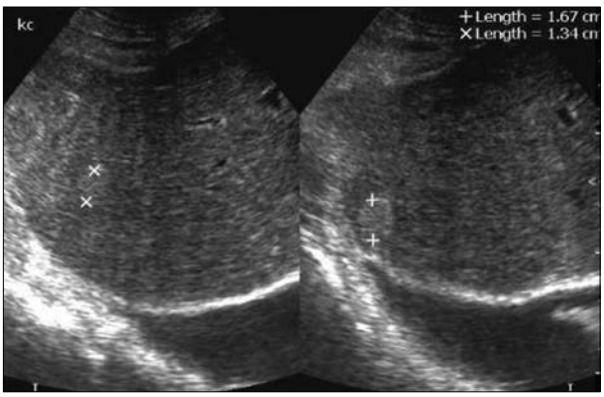

Şekil 1A. Abdomen USG karaciğer görüntüsü

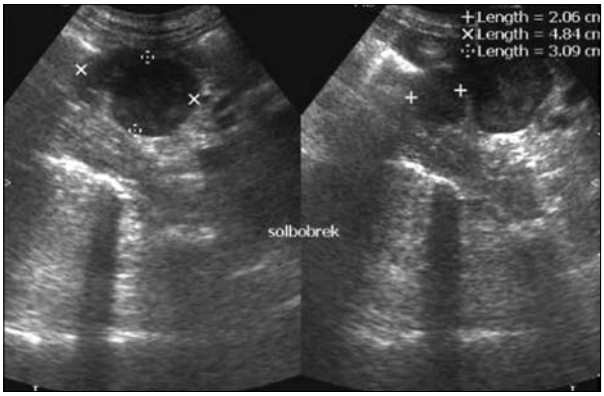

Şekil 1B. Abdomen USG böbrek görüntüsü

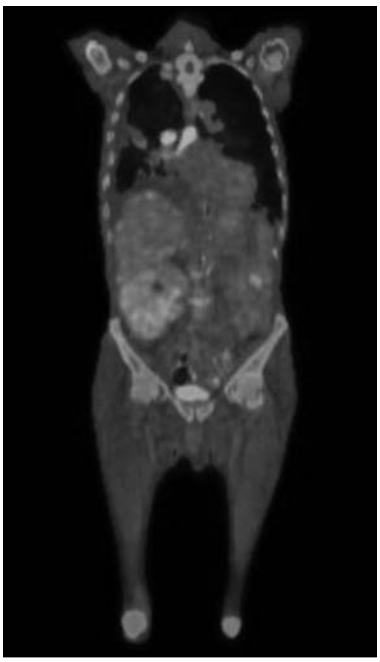

Şekil 2. PET-CT kesiti

Sonuç: Günümüzde ikincil malignite sıklığı giderek artmaktadır. MM ile RCC birlikteliği oldukça nadirdir. Her iki malignite de litik kemik metastazı görülmesi ayrıcı tanıyı zorlaştırmaktadır. Bizim vakamızda olduğu gibi PET-CT incelemesi bu ayrımda çok yararlı olmaktadır.

Anahtar kelimeler: Multipl myelom, Renal hücreli karsinom

Abstract: 0166 P-340

MEMEDE PLAZMOSİTOM İLE BAŞVURAN BİR MULTİPL MYELOM OLGUSU. Cengiz Demir[1], Senar Ebinç[2], Erdal Kara[1], Ramazan Esen[1]. *[1]Yüzüncü Yıl Üniversitesi Tıp Fakültesi, Hematoloji Bilim Dalı, Van, [2]Yüzüncü Yıl Üniversitesi Tıp Fakültesi, İç Hastalıkları Anabilim Dalı, Van*

Multiple myeloma plazma hücrelerinden köken alan, bütün kanserlerin yaklaşık olarak %1'ini, hematolojik kanserlerin ise %10'nu oluşturan habis bir hastalıktır. Plazma hücreleri doku ve lenforetikuler sistem organlarında bulunmakta olup immunglobulin sentezleyen B-lenfositlerinden köken almaktadır. Bu hücrelerin proliferasyonu ve birikimi sonucu plazma hücreli tümörler gelişebilmektedir. Ekstra medüller Plasmositom (EMP) kemik iliğinin dışında gelişen plazma hücreli tümörler olup nadir görülmektedir. Bunların büyük bir kısmı baş boyun bölgesinde yer almaktadır. Meme de plasmositom son derece nadir olup ilk planda meme karsinomu ile karıştırılması olasıdır.

Olgu: Kliniğimize halsizlik, yorgunluk şikâyetleri ile başvuran 52 yaşında hastanın kadın hastanın yapılan fizik muayenesinde sağ memede 3x2 cm'lik kitlesel lezyon tespit edildi. Yapılan tetkiklerinde normositer anemi, lenfopeni, kreatinin, kalsiyum ve LDH yüksekliği, albümin globülin oranı terleşmesi (Hg 9,6gr/dl (11-18gr/dl), MCV 82 fl (80-100) Lenfosit $1,2x10^3$/ml ($1-5x10^3$/ml), Kreatinin 2,5mg/dl (0,9-1,5), Kalsiyum 12mg/dL (8,4-10,7), LDH 544U/L (240-480), Albümin 3,2 g/dl (3,5-5,2), Globulin 4 g/dl) saptandı. Serum kapiller protein elektroforezinde monoklonal gamopati izlenmedi. Immunglobulin düzeyleri normal aralıkta idi. Serum ve idrar immunfiksasyon elektroforez testi çalışılamadı. Kemik iliği biyopsisi yapıldı. Biyopsi sonucu; CD38 (+), Kappa(+) plazma hücreli myelom olarak bildirildi. Kemik iliği yoğun olarak plazma hücreleri infiltre idi. Memedeki kitleden plasmasitom veya meme karsinomu ön tanıları ile biyopsi yapıldı. Biyopsi sonucu; CD38 (+), Kappa(+) plasmositom olarak bildirildi. Hastaya Non sekretuar multipl myelom tanısı ile tedavi başlandı.

Sonuç olarak; plazma hücrelerinin oluşturduğu tümöral kitlelerin meme gibi atipik ve diğer karsinomlarla karıştırılabilacak bölgelerde, multple myelom hastalığı sürecinde veya soliter plasmositom olarak karşımıza çıkabileceği unutulmamalıdır.

Anahtar kelimeler: Memede kitle, Plazmositom, Multipl Myelom

Abstract: 0478 P-341

AKUT BÖBREK YETERSİZLİĞİ (ABY) VE PERSİSTAN HİPOTANSİYONLA SEYREDEN BİR AL-AMİLOİDOZİS VAKASININ BORTEZOMİBLE BAŞARIYLA TEDAVİSİ. Yasin Kalpakçı, Ömer Önder Savaş, Hacer Berna Öztürk, Aysun Gönderen, Funda Ceran, Ahmet Kürşat Güneş, Abdullah Agit, Gülten Korkmaz, Simten Dağdaş, Gülsüm Özet. *Ankara Numune Eğitim ve Araştırma Hastanesi Hematoloji Bölümü, Ankara*

Amiloidoz, değişik proteinlerin düşük molekül ağırlıklı alt ünitelerinden oluşan çözülmez fibrillerin ekstraselüler dokularda birikmesiyle oluşan klinik tablolardır. Biyopsi örneklerinde, biriken ekstraselüler fibrillerin Kongo-kırmızısı boyasıyla gösterilmesiyle tanı konulur. Sekonder formu kronik inflamatuvar hastalıkların ve enfeksiyonların seyri sırasında akut faz reaktanı olarak artan Amiloid A (AA)'nın fragmanları ile oluşur. Primer form olan AL amiloidozis, immünoglobulin hafif zincir fragmanlarından gelişir.

Vaka: Almanya'da yaşayan 69 yaşındaki erkek hasta halsizlik şikayetiyle oradaki bir sağlık kuruluşuna başvurmuş. Hastanın elindeki raporlarda duodenum ve rektum biyopsilerinde AL tipi amiloidozis saptanmış. Serum ve idrar immünfiksasyonda hafif zincir kappa bandı bulunması üzerine yapılan kemik iliği biyopsisinde kappa ile klonal boyanan %25 atipik plazma hücreleri tespit edilmiş. Tedavisine Türkiye'de devam etmek isteyen hasta merkezimize ileri derecede halsizlik ile başvurdu. Poliklinik muayenesinde TA 50/30 mmHG ölçüldü ve 1 ay önce normal olan böbrek testlerinde kreatin:8,4, BUN:320 ile ABY geliştiği görülerek hospitalize edildi.

Dopamin infüzyonuna başlandı ve acil diyalize alındı. Haftalık bortezomib (1,3 mg/m^2)-Deksametazon (20 mg) tedavisine başlandı. Dopamin dozu başlangıçta azaltılamadı. Ancak tedavinin 2'nci dozundan itibaren spontan idrar çıkışı olan hastanın diyaliz ihtiyacı kalmadı. 3. Haftadan sonra dopamin infüzyonu kesilmesi mümkün oldu. Bilateral plevral effüzyonu olan hasta diüretik tedavisine yanıt vermeyince tüp drenaj takıldı ve sitolojisinde atipik plazma hücreleri saptandı. Göğüs tüpü çekilerek tedavisine ayaktan devam etmesi planlandı.

Tartışma: AL amiloidozis tek başına oluşabileceği gibi, multiple miyeloma seyri sırasında veya daha az sıklıkla Waldenström makroglobulinemisi ve Hodgkin-dışı lenfomaların seyri sırasında da gelişebilir. Hafif zincir fragmanlarının biriktikleri böbrek, GİS, kalp, sinir sistemi, kas-iskelet sistemi, akciğer, deride bulgular saptanabilir. Böbrek birikiminde genellikle proteinüri ve nefrotik sendrom görülürken, sunduğumuz vakada olduğu gibi kan damarları ve tübüllerde birikime bağlı olarak proteinüri olmadan böbrek yetersizliği gelişebilir. Pulmoner tutulumda trakeobronşiyal infiltrasyonlar, plevral amiloid infiltratlarına bağlı persistan plevral effüzyon, parankimal nodüller ve nadiren pulmoner hipertansiyon saptanabilir. Herediter formlarda ve AL amilodozisde daha sık görülen nörolojik anormallikler periferik mikst duyusal-motor nöropatiler ve vakamızda da görülen otonomik sinir sistemi tutulumuna bağlı hipotansiyon, barsak veya mesane disfonksiyonlarıdır. Sunduğumuz AL amiloidozis vakasında haftalık bortezomib tedavisiyle böbrek fonksiyonları tamamen normale geldi ve otonomik sinir sistemi tutulumuna bağlı hipotansiyonu düzelerek dopamin ihtiyacı kalmadı. Ancak literatürde %1-2 bildirilen persistan plevral effüzyonda medikal tedaviyle gerileme olmadı.

Anahtar kelimeler: Amiloidozis, Hipotnasiyon, Bortezomib

Abstract: 0601 P-342

MULTPLE MYELOMDA TROMBOSİT LENFOSİT ORANI PROGNOSTİK DEĞER TAŞIR MI?. Sema Akıncı[1], Kamile Sılay[2], Tekin Güney[1], Afra Alkan[5], Abdulkadir Baştürk[3], Tuba Hacıbekiroğlu[4], İmdat Dilek[1]. *[1]Atatürk Eğitim Araştırma Hastanesi, Hematoloji, Ankara, [2]Yıldırım Beyazıt Üniversitesi, Geriatri Ankara, [3]Konya Eğitim Araştırma Hastanesi, Hematoloji, Konya, [4]Edirne Devlet Hastanesi, Hematoloji, Edirne, [5]Yıldırım Beyazıt Üniversitesi, Biyoistatistik Ankara*

Amaç: Multiple myelom (MM) patogenezinde kronik inflamasyon varlığı trombosit lenfosit oranı (PLR) kullanılarak değerlendirildi. PLR'nin MM'da mortalite üzerinde etkili olup olmadığının araştırılması amaçlandı.

Method: Hastanemiz hematoloji kliniğince MM tanısı ile takip edilen, 40 (%45,4) kadın, 48'i (%54,5) erkek toplam 88 hastanın verileri retrospektif olarak incelendi. Hastaların tanı anındaki trombosit ve lenfosit sayıları oranlanarak mortalite ile ilişkisi araştırıldı. Hasta grubu ile benzer yaş ve cinsiyet özellikleri olan sağlıklı kontrol grubu PLR değerleri istatistiki incemede kullanıldı.

Sonuçlar: Hasta grubunun ortanca 16 aylık yaşam süresinde, mortalitesi %36,8 olarak saptandı. PLR ile mortalite arasında istatistiksel anlamlı ilişki saptanmadı.

Tartışma: Bu çalışma MM olgularında PLR ile mortalite arasındaki ilişkinin araştırıldığı ilk yayın olma özelliğindedir. Vaka sayısının artırıldığı geniş çalışmalarla MM'da PLR'nin prognostik yerinin araştırılmasının anlamlı olacağı düşüncesindeyiz.

Anahtar kelimeler: multiple myelom, trombosit lenfosit oranı

Abstract: 0361 P-343

POLİSTEMİA VERA OLGUSUNDA GELİŞEN TRİKLONAL GAMMOPATİ. Pınar Ataca, Erden Atilla, Berna Ateşağaoğlu, Osman İlhan. *Ankara Üniversitesi Tıp Fakültesi, Hematoloji Bilim Dalı, Ankara*

Giriş: Triklonal gammopati, oldukça seyrek görülen hastanın serumunda üç monoklonal immunoglobulin subpopulasyonun birlikte bulunmasıdır. Genelde lenfoplazmositer malignensilerde ve lenfomada görülmektedir. Kliniğimizde Polisitemia Vera (PV) tanısıyla takip ettiğimiz hastada gelişen triklonal gammopati ve tedavisi tartışılacaktır.

Vaka Sunumu: 73 yaşında, 10 yıldır JAK2(V617F) mutasyonu pozitif PV tanısıyla takipli daha öncesinde hidroksiüre ve asetilsalisilik asit tedavisi kullanan ve 5 yıldır tedavisiz izlenen hasta halsizlik, kilo kaybı, kemik ağrısı nedeniyle Ankara Üniversitesi Hematoloji Polikliniğine başvurdu. Başvurusunda Hb:10,6 g/dl, Lökosit:4.56 x10^9/L, Trombosit:182x10^9/L, LDH:428, T.Protein:9,5 g/dL, Albumin: 3,1 g/dL, Ca:8.4 mg/dL, Kreatinin: 0,66 mg/dL, IgG: 52.4 g/L, IgA: 2.36g/L, Beta-2 Mikroglobulin: 6.68 mg/L,Ferritin:13 ng/ml, Serum M proteini: 3.4393 olarak saptandı. Hastanın gönderilen serum immünfiksasyonunda Triklonal (IgG Kappa+IgG Lambda+ IgA Kappa) gammopatisi mevcuttu. Hastanın yapılan kemik iliği biyopsisinde diffüz interstisyel lambda monotipik atipik plazma hücre infiltrasyonu gösteren hipersellüler kemik iliği materyali, grade II/III retikülin lif artışı saptandı. Hastanın kemik iliği aspirasyonunda plazma hücre oranı %10 olarak saptandı. Hastanın kemik tutulumu açısından çekilen PET'te aktivite tutulumu saptanmadı. Koroner arter hastalığı ve konjestif kalp yetmezliği olan hasta bir yıl boyunca demir tedavisiyle izlendi. Sonrasında hasta aylık 2 ünite transfüzyon ihtiyacı, halsizlik, 1 yılda 20 kilo kaybı, gece terlemesi ve kemik ağrısı şikayetiyle tekrar başvurdu. Başvusunda Hb:9,6 g/dl, Lökosit: 18.5 x10^9/L, Trombosit:111x10^9/L, T.Protein:10,7 g/dL, Albumin: 3,2g/dL, Ca:8.5 mg/dL, Kreatinin: 2.08 mg/dL, BUN: 50mg/dl, IgG: 63,2 g/L, IgA: 1.066g/L, Beta-2 Mikroglobulin: 16.7 mg/L, Ferritin:350, Sedimentasyon: 98mm/saat olarak saptandı. Hastanın tarama amaçlı yapılan torakoabdominal bilgisayarlı tomografisinde splenomegali dışında patolojik bulgu saptanmadı. Tekrarlanan kemik iliği biyopsisinde %25 oranında lambda monotipik atipik plazma hücre infiltrasyonu gösteren hipersellüler kemik iliği ve grade 2 fibrozis izlendi. Hastadan gönderilen kryoglobulin,ANA, RF, viral markerlar negatif olarak saptandı. Hastaya 1,6mg bortezomib, 480mg siklofosfamid, 40mg deksametazon kemoterapi protokolü başlandı. Tedavi yanıtı henüz değerlendirilmedi.

Sonuç: Triklonal gammopati genelde lenfoplazmositer hastalıklarda, kryoglobulinemi, romatolojik hastalıklarda, lenfomada saptanan bir bulgu olmasına rağmen PV olgumuzda da tespit edilmiştir. Kronik dönemde PV hastalarının izleminde akılda tutulması gereken bir durumdur.

Anahtar kelimeler: Polistemia Vera, Triklonal Gammopati

Abstract: 0466 P-344

KÖK HÜCRE NAKLİ SONRASI BÖBREK FONKSİYONLARINDA DÜZELME İLE SEYREDEN MULTİPL MYELOM OLGUSU. Hacer Berna Afacan Öztürk, Funda Ceran, Ömer Önder Savaş, Aysun Gönderen, Ahmet Kürşad Güneş, Yasin Kalpakçı, Abdullah Agit, Gülten Korkmaz, Simten Dağdaş, Gülsüm Özet. *Ankara Numune Eğitim ve Araştırma Hastanesi, Ankara*

Renal tutulum Multipl Myelom'un (MM) sık görülen bir bulgusudur ve hastaların %50'sinde kreatinin >1,3mg/dl, %15-20'sinde >2,5mg/dl'dir ve ciddi renal yetmezlik ile seyreder. MM'daki renal tutulum, hastalığa bağlı aşırı hafif zincir üretimine bağlı böbrek hasarlanması nedeniyle olmaktadır. Hastalarda ciddi renal yetersizlik varlığı kötü prognozla ilişkili olup mortalite ve morbiditeyi arttırmaktadır.

Olgu: Öncesinde sağlıklı olan 54 yaşındaki erkek hasta yaklaşık 1 aydır olan halsizlik, yorgunlık ve bulantı şikayetleri ile başvuruyor. Yapılan tetkiklerinde kreatinin: 6,8mg/dl, üre:115mg/dl, hb:5,6g/dl, wbc:6100/µ nötrofil: 3400/µ plt:46000/µ tespit edildi.Çekilen kafa ve sol humerus grafilerinde litik lezyonlar saptandı. Böbrek fonksiyon bozukluğu nedeniyle nefrolojiye danışıldı ve günlük hemodializ açısından değerlendirilerek hemodializ başlatıldı. Yapılan kemik iliği biopsisi multipl myelom ile uyumlu bulunan hastaya evre IIIB kappa hafif zincir MM tanısı ile 2 kür VAD (vinkristin, adriamisin, deksamethasone) kemoterapisi verildi. Sonrasında 2 kür VCD (bortezomib, siklofosfamid, deksamethasone) kemoterapisi verildi. Bu kemoterapiler sonrasında hala haftada 3 gün rutin hemodializ ihtiyacı devam etmekteydi. Hastaya otolog kök hücre nakli (OKHN) planlandı ve 03-04/02/2014 tarihinde OKHN yapıldı. Hastanın OKHN sonrası kreatininde belirgin gerileme ve GFR'de yükselme tespit edildi. En son 12-03-2014'de hemodiyalize alındıktan sonra idrar çıkışının artması ve GFR'de düzelme nedeni ile diyalize girmeden nefrolojinin takibine alınan hastanın üre, kreatinin değerlerinde artış olmaması, stabil seyretmesi üzerine hasta rutin hemodializ programından çıkartıldı. OKHN'nin 40. gününden itibaren hemodiyalize alınmamasına rağmen ve nakil yapıldıktan 6 ay geçmesine rağmen kreatinin yükselmedi. Hastanın halen kreatinin değeri 3,4 mg/dl olup hemodializsiz takip edilmektedir.

Ciddi renal yetmezliği olan MM'lu hastalarda GFR'nin kemoterapi ve OKHN ile normale dönebileceği ile ilgili literatürde de olgu bazında yayınlar mevcuttur. Bizim olgumuz da olarak OKHN sonrası hemodializ ihtiyacı ortadan kalkan nadir bir olgu olduğu için sunmayı uygun gördük.

Anahtar kelimeler: multıpl myelom, böbrek tutulumu

Abstract: 0698 P-345

MULTİPL MİYELOMA SEKONDER GELİŞEN HİPERAMONEMİ: OLGU SUNUMU. Mustafa Merter, Uğur Şahin, Erden Atilla, Berna Ateşağaoğlu, Gültekin Pekcan, Pınar Ataca, Günhan Gürman, Meral Beksaç. *Ankara Üniversitesi Tıp Fakültesi, Hematoloji Bilim Dalı, Ankara*

Giriş: Bu olgu sunumunda karaciğerde dev plazmositomu olan ve klinik tablosundaki kötüleşmeye hiparamoneminin eşlik ettiği bir multipl miyelom (MM) hastasını sunmaktayız.

Olgu: Bel ağrısı nedeniyle polikliniğimizde değerlendirilen 71 yaşındaki erkek hastanın vertebral MRG'sinde L4 ve L5 korpuslarında lezyonlar izlendi. Hastada tüberküloz spondilodiskit tanısı dışlanamadığından dört ay anti-tüberküloz tedavi verildi. Klinik yanıt olmaması nedeniyle diğer tanılar açısından değerlendirilen hastanın serum ve idrar protein elektroforezi ve immünofiksasyonunda lambda hafif zincir gamopatisi saptandı. Kemik iliği aspirasyonu ve biyopsisinde %29 plazma hücresi izlendi. Hastada hafif düzeyde anemi (Hb: 11-12 g/dL), normokalsemi ve kronik böbrek hastalığı (serum kreatinini 1,0-1,5 mg/dL) mevcuttu. Sitogenetik çalışmada t(4;14) pozitif bulundu. Hastaya ISS evre II MM tanısı konarak melfalan-bortezomib, prednizolon protokolü başlandı. 8. kürün sonunda hasta pnömoni ve akut böbrek hasarı nedeniyle hastaneye yatırılarak tedavi edildi. Hastanın yatışı sırasında serum transaminazlarında izlenen yükselme nedeniyle yapılan hepatobiliyer ultrasonda karaciğer sağ lobda 19x17 cm düzensiz kitle ve sol lobda en büyüğü 3 cm birkaç adet nodül saptandı. Sağ lobdaki kitleden alınan biyopside atipik monoklonal lambda infiltasyonu izlendi. Destek tedavi ile serum kreatininde düşüş ve transaminaz değerlerinde azalma olmasına rağmen hastanın bilinç durumu hızla komaya ilerledi ve hasta karma solunumsal ve metabolik asidoz ve gram negatif septisemi nedeniyle entübe edildi. Hastanın klinik durumunun elverişli olmaması nedeniyle beyin görüntülemesi yapılamadı. Hastanın bu sırada bakılan kan amonyak düzeyi yüksek bulunarak hepatik ensefalopati de dışlamadığından L-ornitin-L-aspartat ve laktuloz ile destek tedaviye başlandı. Hastaya progresif MM tedavisi için DCEP protokolü (siklofosfamid, sisplatin, etoposid, deksametazon) uygulandı. Kemoterapi sonrası takibinde hastanın klinik durumundaki kötüye gidişin devam etmesine karşın serum amonyak ve transaminaz değerlerinde azalma izlendi. Septik şok tablosu ve asidozu kötüleşen hasta kemoterapiden sonra kısa süre içinde eksitus oldu.

Tartışma: Literatürde karaciğer işlevlerinde gösterilmiş bir bozukluk olmaksızın hiperamonemik ensefalopati gelişiminin MM hastalarında kötü prognoz ve mortalite ile ilişkili olduğunu bildiren yayınlar mevcuttur. Sunduğumuz olguda tesbit ettiğimiz hiperammoneminin klinik kötü gidişin bir belirteci olabileceğini düşünmekteyiz. Sepsis ve malnutrisyon gibi bu hastada hiperamonemiye sebep olabilecek diğer tanıları dışlayamamakla birlikte multipl miyeloma yönelik tedavi sonrası kan amonyak düzeylerinde izlediğimiz azalma bu düşüncemizi kuvvetlendirmektedir. Miyelom hücrelerinin hangi mekanizmalar üzerinden hiperamonemiye sebep olduğunu açıklamaya ve hiperamonemi ile MM prognozu arasındaki ilişkiyi değerlendirmeye yönelik ileri çalışmalar gerekmektedir.

Anahtar kelimeler: hiperamonemi, multipl miyelom

Abstract: 0295 P-346

OSLER WEBER RENDU SENDROMLU HASTADA MULTİPLE MYELOM. Şule Yüzbaşıoğlu[1], Hasan Mücahit Özbaş[1], Nilay Ermantaş[1], Zafer Gökgöz[2], Ümit Çobanoğlu[3], Mehmet Sönmez[1]. [1]*Karadeniz Teknik Üniversitesi Tıp Fakültesi, Hematoloji Bilim Dalı, Trabzon,* [2]*Devlet Hastanesi, Hematoloji, Ordu,* [3]*Karadeniz Teknik Üniversitesi Tıp Fakültesi, Patoloji Anabilim Dalı, Trabzon*

Osler Weber Rendu Sendromu (Herediter Hemorajik Telenjiektazi) deri ve mukozlarda vasküler telenjiektaziler ve tekrarlayan mukozal kanamalarla (epistaksis, üriner

ve gastrointestinal sistem) seyreden otozomal dominant geçiş gösteren bir hastalıktır. Telenjiektazi ve arteriovenöz malformasyonlara bağlı olarak hastalarda sıklıkla demir eksikliği anemisi gelişmektedir. Bu durumda hastalar demir içerikli ilaçlarla veya gerektiğinde kan transfüzyonları ile tedavi edilebilmektedir. Bu vaka takdiminde de kanamalara bağlı gelişen aneminin tedavisinde kan transfüzyonu ihtiyacı duyan Osler Weber Rendu Sendromlu bir hastada Muliple Myeloma birlikteliği sunuldu.

Olgu: 62 yaşında Osler Weber Rendu Sendrom tanılı erkek hastada tekrarlayan gastrointestinal sistem kanamaları ve buna bağlı anemi gelişiyor. Burunda, orofarenksde, yüz ve ellerde kırmızı papüler lezyonları olan (Şekil 1) hastanın yapılan tetkiklerinde Hb: 8.3g/dL, Lökosit: 2000mm^3 (%54nötrofil), Trombosit: 389000mm^3, MCV: 86fL, BUN: 18mg/dL, Kreatinin: 0.56mg/dL, Total protein: 10.4g/dL, Albümin: 3.4g/dL, Ferritin: 10.7ng/mL, VitaminB12: 486pg/mL, Folik asit: 10.36ng/mL, IgG:4160mg/dL, IgA: 102mg/dL, IgM:21.3mg/dL, Lampda hafif zincir: 80mg/dL(↓), kapa hafif zincir: >820mg/dL saptanıyor. Kemik iliği aspirasyon-biopsi örneklerinde plazma hücre infiltrasyonu izlenen hastaya IgG-kappa multiple myeloma tanısı konuldu (Şekil 2).

Bu vaka bize muhtemel etyolojisi bilinen anemi vakalarının da, kan transfüzyonu öncesi yeniden değerlendirilmesi ve tedavilerinin planlanması gerektiğini gösteriyordu.

Anahtar kelimeler: Osler Weber Rendu Sendrom, Multiple Myelom

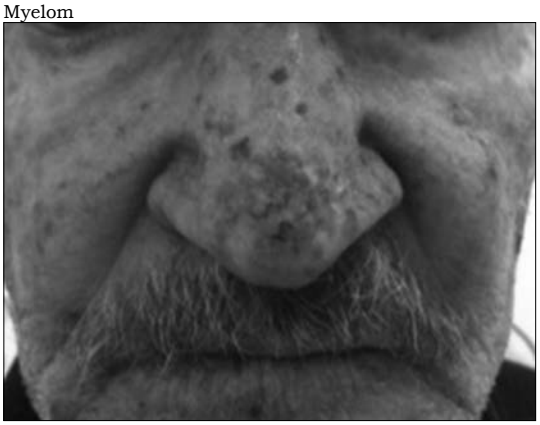

Şekil 1. Osler Weber Rendu Cilt bulguları

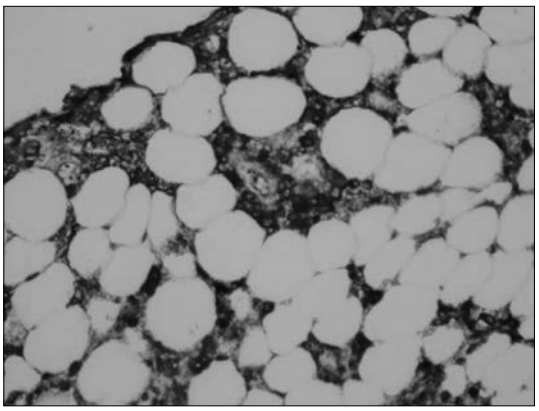

Şekil 2. Kemik iliği Kappa (+) plazma hücre infiltrasyonu

Abstract: 0307 P-347

GÖĞÜS ÖN DUVARINDA KİTLE İLE PREZENTE OLAN REFRAKTER MULTİPLE MİYELOMA OLGUSU: KÖK HÜCRE MOBİLİZASYON REJİMİNİN TEDAVİ ÜZERİNE ETKİNLİĞİ. Ahmet Kürşad Güneş, Funda Ceran, Gülsüm Özet, Simten Dağdaş, Hacer Berna Afacan Öztürk, Ömer Önder Savaş, Aysun Gönderen, Yasin Kalpakçı, Abdullah Agit, Gülten Korkmaz, Cenk Sunu. *Ankara Numune Eğitim ve Araştırma Hastanesi, Hematoloji Kliniği, Ankara*

Giriş-Amaç: Multiple miyelom (MM) önemli derecede immünsupresyon ve çeşitli organ disfonksiyonlarına yol açan, kemik iliğinde ve nadir olarak da ekstramedüller lokalizasyonda monoklonal plazma hücrelerinin kontrolsüz proliferasyonu ile karakterize bir hematolojik neoplazidir. Tüm Hematolojik malignitelerin %10'unu oluşturur. Myelom'da Tam Yanıt elde edilen hastalar dâhil olmak üzere hastalığın nüks etme ihtimali çok yüksektir. Refrakter vakalar ise tedavilere yanıtsız vakalardır. bu hasta grubu Kendi içerisinde Primer refrakter: İndüksüyon ve kurtarma tedavileri dahil olmak üzere aldığı tüm tedavilerden yanıt elde edilemeyen ya da tedavi esnasında progresyon izlenen hastalar; Sekonder Refrakter indüksiyon tedavisin cevap alınmış ancak relaps olup tedaviye cevapsız vakalardır.

Olgu: 47 y Erkek hasta, Kasım 2013 de göğüs ön duvarında şişlik nedeni ile dış merkezde yapılan biyopsi sonucunda plazma hücreli neoplazi olarak neticelenmiş. Yapılan değerlendirmede kotları ve sternumu destrükte eden göğüs ön duvarına invaze 10x12x10 cm lik kitle lezyonu tespit edildi, hastanın eş zamanlı tetkikleri sonucunda Kappa Hafif Zincir Multiple Miyeloma tanısı konularak hastaya VAD tedavisi başlandı. 2 kür VAD tedavisi bitiminde kitlede progresyon olması nedeni ile hastaya VCD (Bortezomib, Siklofosfamid Deksametazon) tedavisi planlandı, 1 kür tedavi sonucunda kitlede yine progresyon tespit edilmesi nedeni ile hastaya VRD (Bortezomib, Lenalidomid ve Deksametazon) tedavisi verildi. Toplam 2 kür tedavi sonucunda hafif zincir hastalığı açısından parsiyel yanıt elde edilmesine rağmen göğüs ön duvarındaki lezyon stabil seyretti. Göğüs ön duvarına Radyoterapi uygulandı, hasta kemik iliği transplantasyonu yapılmak üzere ünitemize yatırıldı.

Hastaya kök hücre toplanması amacı ile ünitemizde Siklofosfamid (4gr/m^2) 1 gün ve Etoposit (300 mg/m^2) 3 gün süre ile verildi. Radyoterapi öyküsü, Lenalidomid'de içeren multiple kemoterapi rejimleri almış olması nedeni ile mobilizasyon başarısızlığı için birden fazla risk faktörü taşıdığı için hastaya bu rejim verildi. Hastanın tedavi sonrası 3. günden başlamak üzere lezyonda belirgin gerileme tespit edildi. Tedavi protokolünün 13. ve 14. gününde gününde 2 aferez uygulanarak toplamda 17,3x10^6/kg CD 34 toplandı.

Tartışma: Multiple myeloma hastaların az bir kısmı konvansiyonel tedaviye ve yeni ajanlara dirençli olabilmektedir. Primer refrakter hastalarda otolog kök hücre nakli, diğer B hücreli neoplazilerden farklı olarak multiple miyelomda uygulanmaktadır. Yüksek doz tedavi ve otolog kök hücre naklinin, konvansiyonel tedaviye dirençli hastalarda da hem progresyonsuz sağ kalım hem de ortalama sağ kalım üzerine etkin olduğu bir çok çalışmada gösterilmiştir.Olgumuzda otolog kök hücre nakli henüz yapılmadığından dolayı nakil sonrası dönem ile ilgili veriler elimizde olmamakla birlikte yüksek doz siklofosfamid ile belirgin yanıt elde edilmiş olması otolog kök hücre naklinden de fayda göreceğinin göstergesi olabilir.

Anahtar kelimeler: Multiple Miyelom, Refrakter Hastalık, Mobilizasyon Rejimi

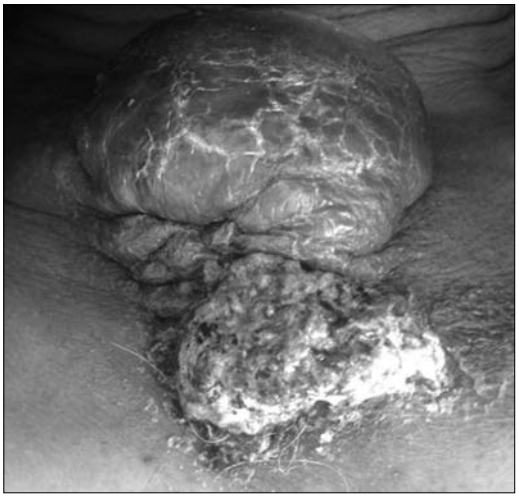

Şekil 1. Hastanın mobilizasyon rejimi öncesinde göğüs ön duvarındaki kitlesi (radyoterapi sonrası kitlenin alt kısmında regresyon gözlenmişken kitlenin üst kısmı progrese olmuş)

Şekil 2. Olgunun Tedavi sonrası 5. günü

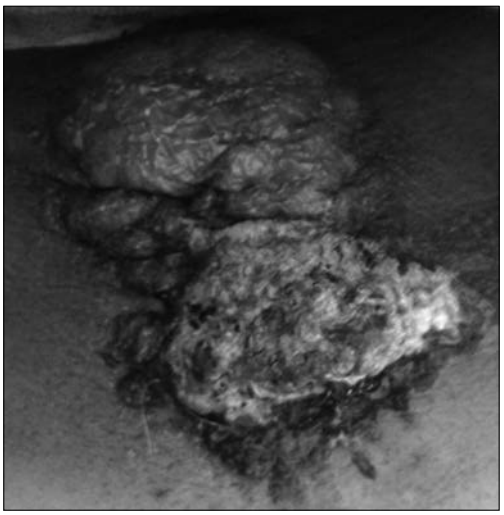

Şekil 3. Tedavi sonrası 14.gün

Abstract: 0187 P-348

ESANSİYEL TOMBOSİTOZ TANISI İLE TAKİP EDİLİRKEN MULTİPLE MYELOMA TANISI KONULAN OLGU.

Mehmet Şencan[1], Hatice Terzi[1], Serdal Korkmaz[2]. *[1]Cumhuriyet Üniversitesi Tıp Fakültesi, Hematoloji Bilim Dalı, Sivas, [2]Kayseri Eğitim ve Araştırma Hastanesi, Hematoloji Bölümü, Kayseri*

Amaç: Multiple myeloma (MM), plazma hücrelerinin neoplastik çoğalması, monoklonal protein (M protein) salgılaması ve ilişkili doku hasarı ile giden bir hastalıktır. Esansiyel Trombositoz (ET), kemik iliğinde megakaryositlerin aşırı proliferasyonu ile karakterize myeloproliferatif bir hastalıktır. Bu bildiride ET tanısı ile takip edilirken sonraki kontrollerinde MM tanısı da alan bir olgunun sunulması planlandı.

Yöntem: 2010 yılı Haziran ayında baş ağrısı ve kulak çınlaması şikayetleri ile kliniğe başvuran olgunun tetkiklerinde lökosit (16000/mm^3), hemoglobin (13 gr/dL) ve ciddi trombosit (1000x10^3/uL) yüksekliği saptandı. Kemik iliği aspirasyon ve biyopsisinde megakaryositerlerde sayıca artış saptandı. Reaktif trombositoz yapabilecek nedenler ekarte edildi. JAK2 (V617F) mutasyonu çalışıldı ve pozitif olarak saptandı. Tüm bulgular eşliğinde hastaya ET tanısı konuldu ve hidroksüre ile asetilsalisilik asit tedavisi başlandı. Klinik ve laboratuvar bulguları takipte düzelen hasta 2 yıl sonra yaygın kemik ağrısı ve kilo kaybı şikayetleri ile başvurdu. Laboratuvar tetkiklerinde anemisi ve eritrosit sedimentasyon hızı yüksekliği saptanan hastanın serum immunfiksasyon elektroforezinde IgA lambda biklonal gammapati bulundu. Serum serbest kappa ve lambda hafif zincir düzeyleri sırasıyla 114 ve 693 mg/dL olarak saptandı. Kemik iliği aspirasyon ve biyopsisinde %20 oranında lambda hafif zincir pozitif plazma hücresi mevcut olan olguya IgA lambda MM tanısı konuldu.

Bulgular: Olgumuza 3 kür Vincristine + Adriamisin + Dexametazon kemoterapisi uygulandı fakat yanıt elde edilemedi. Bunun üzerine 3 kür Bortezomib + Siklofosfamid + Dexametazon (VCD) kemoterapisi uygulandı. VCD kemoterapisi ile remisyon sağlanan hastaya otolog kök hücre nakli yapıldı. Hasta 12 aydır tam remisyonda olup halen takip edilmektedir.

Tartışma: MM tüm kanser olgularının yaklaşık %1'ini ve hematolojik malignitelerin %10'unu oluşturur. MM hastaları tipik patern, non-sekretuar myelom ve hafif zincir myelomu olmak üzere üç farklı klinik tablo ile başvurabilir. ET, kemik iliğinde megakaryositlerin artmış proliferasyonu nedeniyle, aşırı trombosit üretimi ve trombohemorajik komplikasyon riskinde artış ile karakterize philadelphia kromozomu negatif kronik myeloproliferatif bir hastalıktır. ET'da hidroksiüre birinci basamak tedavide kullanılır. ET'lu hastalarda sıklıkla non-Hodgkin lenfoma ve myelodisplastik sendrom gibi sekonder hematolojik maligniteler ortaya çıkabilir. Fakat MM gelişmesi son derece nadirdir. MM gelişmesinde, ET tedavisinde kullanılan toksik ilaçların etkisi olduğuna dikkat çekilmiştir.

Sonuç: ET tanısı ile takip ve tedavi edilen hastalarda sekonder malignite gelişme ihtimali göz ardı edilmemeli ve olgular sekonder malignite açısından her visitte değerlendirilmelidir.

Anahtar kelimeler: Multipl myeloma, esansiyel trombositoz, hidroksiüre

Abstract: 0529 P-349

MULTİPL MYELOMUN NADİR BİR NÜKS FORMU:İNTRAKRANİAL KİTLE. Aydan Akdeniz, Mehmet Ali Uçar, Anıl Tombak, Eyüp Naci Tiftik. *Mersin Üniversitesi, Erişkin Hematoloji Bilim Dalı, Mersi*

67 yaşında bayan hastaya 2009 yılında lomber kitleden yapılan eksizyonel byopside plazmositom saptanması üzerine lambda myelom tanısı ile dış merkezde 6 kür VAD (Vincristin, Adriamisin, Deksametazon) verilmiş. Sonrasında tarafımızca takip edilen hastada nüks saptanması üzerine 11 kür VCD (Bortezomib, Siklofosfamid, Deksametazon) verildi. Hastanın performansının düşük olması nedeniyle otolog kemik iliği nakli planlanmadı. 1 yıl remisyonda izlenen hasta rutin poliklinik kontrolleri ile takip edilmekte iken yaklaşık 1 ay önce halsizlik, iştahsızlık, görme bozukluğu,baş ağrısı, duyma kaybı, sağ gözde büyüme ile başvurdu. Fizik muayenede sağ preauriküler bölgede endure maküler hiperemik cilt lezyonları ve sağ propitoz ve görmede azalma saptandı. Çekilen orbital MR da (Şekil 1, Şekil 2) her iki temporal fossada, kavernöz sinüste ve sağ orbitada oküler kaslara invazyon gösteren multiple kitleler ve kalvariumda multipl litik lezyonlar saptandı.Mevcut kranial ve vasküler invazyonları nedeniyle eksize edilemeyen kitlelerden alınan insizyonel byopside plazma hücre infiltrasyonu saptandı. Kemik iliği aspirasyon yaymasında plazma hücre oranı %80, biyopside plazma hücre oranı %8-9 idi. Hastada nüks myelom düşünülerek lokal radyoterapi ardından 2 yıl revlimid deksametazon tedavisi planlandı. RT ve ilk kür kemoterapisini alan hastanın ekzoftalmusu geriledi. Görme bozukluğu düzeldi. Kemoterapi öncesi ılımlı anemisi olan hastanın ilk kür tedavi sonrası hemoglobini düzeldi. Kreatin dahil biyokimya tahlilleri normal sınırlarda izlenmekte olan hastanın tedavisi halen devam etmektedir.

Anahtar kelimeler: Multipl Myelom, İntrakraniyal plazmositom

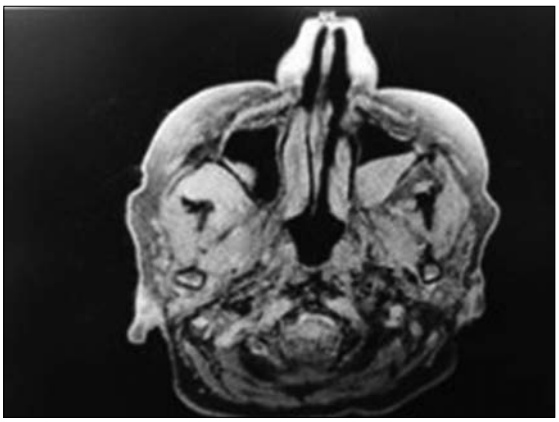

Şekil 1. Orbital MR

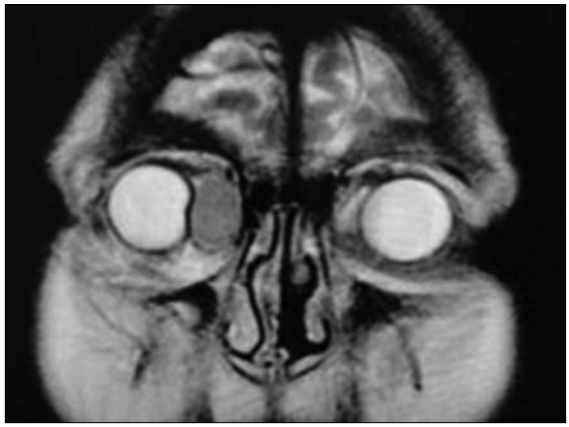

Şekil 2. Orbital MR görüntüsü

Abstract: 0267 P-350

BORTEZOMİB SONRASI GELİŞEN ŞİDDETLİ GASTROENTERİT: OLGU SUNUMU. Başak Ünver Koluman[1], Harika Okutan[1], Murat Albayrak[1], Esra Sarıbacak Can[1], Ceyda Aslan[1], Okan Yayar[1], Birgül Ay[1], Özge Soyer Kösemehmetoğlu[1], Birgül Öneç[2], Vedat Aslan[3]. [1]*Dışkapı Yıldırım Beyazıt Eğitim ve Araştırma Hastanesi, Hematoloji Kliniği, Ankara,* [2]*Düzce Üniversitesi Araştırma ve Uygulama Hastanesi, İç Hastalıkları Anabilim Dalı, Düzce,* [3]*Diyarbakır Gazi Yaşargil Eğitim ve Araştırma Hastanesi, Hematoloji Kliniği, Diyarbakır*

Giriş: Bortezomib, multipl miyelomda oldukça etkili bir tedavi ajanıdır. Bir proteozom inhibitörüdür. Hastaneye yatış gerektirecek kadar şiddetli ve ağır gastroenterit oldukça nadir görülür. Burada bortezomib sonrası gelişen iki ağır gastroenterit vakasından bahsedilecektir.

Olgu 1: 68 yaşında erkek hasta, 4. Kür bortezomib (1,3 mg/m^2/gün 1,4,8,11.günler) sonrası bulantı, kusma, günde 15-20 kez olan sulu dışkılama şikayetiyle başvurdu. İnfektif bir neden saptanamayan hastanın oral alımının bozuk olması, hipotansiyonu olması ve hiponatremi, hipokalemi, hipokalsemi nedeniyle hastaneye yatırıldı. Hastanın takibinde uygun hidrasyon desteği ile hem dışkılama sayısında düzelme, hem de elektrolit değerlerinde iyileşme kaydedildi.

Olgu 2: 75 yaşındaki bayan hastanın ise 2. Kür bortezomib (1,3 mg/m^2/gün 1,8,15,22. günler) 15. gün tedavisi sonrası günde 10-15 kez olan sulu dışkılama şikayeti oldu. Beraberinde şiddetli halsizlik tarifleyen hasta, bazal böbrek fonksiyonlarının da bozuk olması (kreatinin: 2,54 mg/dl) nedeniyle hospitalize edildi. Nefroloji konsültasyonu yapıldı. Ne var ki, hidrasyon desteği ve uygulanan tedavilere rağmen hastanın böbrek fonksiyonlarının daha da bozulması engellenemedi ve hasta hemodiyalize alınmaya başlandı.

Tartışma: Bortezomib'in gastrointestinal sistem ile ilgili olarak anoreksi, bulantı, kusma, konstipasyon, diyare, dehidratasyon, tat değişiklikleri, dispepsi gibi etkileri olabilir. Sözü edilen bu etkiler çoğu zaman hafif-orta derecededir, ancak daha nadir de olsa ağır ve şiddetli seyredebilir. Ayrıca ileus, obstrüksiyon, stomatit ve enterit ile de karşılaşılabilir (1). Radyoterapi ile eş zamanlı bortezomib tedavisi ciddi, akut enterite neden olabilir (2). Rektal kanama ve diyare ile seyreden bortezomib ilişkili kolit bildirilmiştir (3). Kolondaki mikroflorayı değiştirerek psödomembranöz kolite neden olabileceği belirtilmiştir (4).

Bortezomibin intestinal toksisitesinde direkt mukozal hasardan çok periferik otonom nöropatinin ve azalmış humoral yanıtın rolunun olduğu düşünülmektedir. Ancak sitotoksik mukozal hasara benzer histolojik özellikteki inflamatuar kolon ülserlerinin görüldüğü, bortezomib ilişkili bir kolon mukoziti vakası da literatürde mevcuttur (5).

Diyare, bortezomib alan bazı hastalarda ağır seyredebilir. Ağır seyrettiği durumda hastanın yeterli sıvı alması sağlanmalıdır. Hastanın sıvı-elektrolit dengesi açısından dikkatli takibi önerilir. Diyarenin olası enfektif nedenleri ekarte edilmelidir. Eğer (NCI) grade 3 diyare (>=7-9 dışkılama/gün) varsa, diyare mukusluysa diyare düzelene kadar tedaviye ara verilmelidir ve daha sonra ilaç dozu %25 azaltılarak tedaviye yeniden başlanabilir (1, 6, 7).

Sonuç: Bortezomibin gastroenterit yan etkisi genellikle hafif seyretmekle beraber, şiddetinin artıp önemli bir morbidite nedeni haline dönüşebileceği her zaman göz önünde bulundurulmalıdır. Biz iki multipl miyelom olgusunda Bortezomib sonrası gelişen şiddetli diyare yan etkisini sizinle paylaşmak istedik.

Anahtar kelimeler: Multipl myelom, bortezomib, gastroenterit

Abstract: 0629 P-351

SEMİNOM TANILI OLGUDA MULTİPL MYELOM GELİŞİM. Gülsüm Akgün Çağlıyan, Can Özlü, Oktay Bilgir. *İzmir Bozyaka Eğitim ve Araştırma Hastanesi, Hematoloji Kliniği, İzmir*

Amaç ve **Giriş:** Multipl myelom(MM) plazma hücrelerinin monoklonal immunglobulin üretimi ile karakterize klonal bir hastalık olup, günümüzde mutlak küratif bir tedavisi bulunmamaktadır. Seminom, özellikle genç yaş erkek hastalarda görülebilen sıklıkla tedavi-özellikle radyoterapi ile küratif seyreden bir hastalıktır.

Olgu: 1993 te sağ testiküler kitle saptanması sonrasında tek taraflı orşiektemi yapılıp opere edilen ve seminom saptanan, ardından paraaortik lenfadenopati (LAP) radyoterapisi alan HCV ye sekonder membranöz glomerülonefrit tanısı ile 2008 yılından itibaren nefroloji bölümünce konservatif tedavi ile takipli olan ... yaşında erkek hasta kreatin değerlerinde artış üzerine nefroloji bölümünce yatırıldı.Geçmeyen sırt ağrısı nedeniyle yapılan tetkiklerinde ALP:353U/L saptanması üzerine yapılan tüm vücut kemik sintigrafisinde, sağ omuz akromioklavikular eklemde ve sağ 7. Kostada ılımlı aktivite artışları saptandı. İzlemde geçmeyen ödem, idrar çıkışında azalma ve kreatin değerinde progresyon olması üzerine nefroloji bölümünce tetkik edilen hasta ya yapılan tetkiklerde kreatin:2.2 total protein 6.8gr/dl albumin 2.83g/dl kalsiyum 8.6ng/dl ferritin 310ng/ml vitamin B12 145 pg/ml folat 4.44ng/ml WBC6200/mm^3 hemoglobin 8.37 g/dl trombosit 297.000/mm^3 sedimentasyon 116 CRP:12 saptanması üzerine hematoloji konsultasyonu istenmesi sonrasında tarafımızca değerlendirildi. Hastanın fizik muayenesinde batın-kardiyak-solunumsal muayenesi normaldi. Lenfadanopati saptanmadı. Hastanın periferik yaymasında %76 pnl, %18 lenfosit, %10 monosit, %6 eosinofil, polimorfonüveli lökositlerde hipersegmentasyon, eritrositer seride normokromi normositoz, trombositlerde yeterli ve kümeli saptandı. Batın USG sinde sol böbrekte kompansatuar hipertrofi saptanan olguda proteinüri değerlendirilmesi açısından 24 Saatlik idrarda 6gr/dl proteinüri saptandı. Klinik izlemde kreatin değerleri progresif olarak artan hasta nefroloji bölümü önerisi ile KBY olarak değerlendirilerek kalıcı kateter takılarak haftada 3 gün rutin hemodiyaliz programına alındı. Yapılan tetkiklerde IgG 3240 IgM212 IgA367 ng/dl, protein elektroforezinde gama bandında anlamlı pik saptandı. Hastaya yapılan kemik iliği aspirasyon %30 plazma hücre infiltrasyonu izlendiği saptanarak multipl myelom olarak değerlendirilerek hastaya 1kür VAD kemoterapisi verildi. Hastanın 2. Kür VAD kemoterapisi sırasında tedavinin 14.gününde hemodiyaliz sonrası gelişen akut volüm yüküne bağlı akut kardiyojenik şoka bağlı olarak exitus oldu.

Tartışma: Multipl myelomla senkronize seyreden solid tümörler görülebilmektedir. Prostat adenokarsinomu, akciğer adenokarsinomu, renal cell karsinomu, papiller tiroid karsinomu, kolon adenokarsinomu, gastrik adenokarsinom birlikteliği gösterilmiştir. Literatürde radyoterapi sonrası myelom gelişimi gösterilmiştir. Seminom nedeniyle radyoterapi uygulanmış hastada myelom görülmesi ise nadir bir durumdur.

Anahtar kelimeler: Multipl Myelom, Seminom

Abstract: 0236 P-352

SEKONDER PLAZMA HÜCRELİ LÖSEMİ; OLGU SUNUMU. Gülşah Altun[1], Mehmet Şencan[2], Hatice Terzi[2]. [1]*Cumhuriyet Üniversitesi Tıp Fakültesi, Hastanesi İç Hastalıkları Anabilim Dalı, Sivas,* [2]*Cumhuriyet Üniversitesi Tıp Fakültesi, Hastanesi Hematoloji Bilim Dalı, Sivas*

Amaç: Multipl Myelom (MM) kemik iliğinde kontrolsüz monoklonal plazma hücresi proliferasyonu ile karakterize sistemik bir hematolojik hastalıktır. Böbrek yetmezliği, kemik iliği infiltrasyonuna bağlı anemi, hiperkalsemi ve osteolitik kemik lezyonlarına bağlı ağrı MM'un temel bileşenleridir. Plazma hücreli lösemi (PHL) periferik kanda artmış plazma hücreleri ile karakterize, nadir görülen, agresif bir MM türüdür. PHL de novo (primer PHL) veya MM'e ikincil olarak gelişen sekonder PHL olarak iki gruba ayrılabilir. Biz bildirimizde nadir görülen bir durum olan MM'dan PHL'ye dönüşüm gösteren bir olguyu sunmayı amaçladık.

Olgu: 59 yaşında erkek hasta kliniğe yaygın eklem ve bel ağrısı, halsizlik ve kilo kaybı şikâyetleri ile başvurdu. Yapılan laboratuvar incelemesinde; WBC:11190/mm^3, Hb:9.3 g/dL, PLT:20000/mm^3 bulundu (Tablo 1). Hastaya yapılan kemik iliği aspirasyon ve biyopsi sonucunda %75 oranında mononükleer hücre infiltrasyonu görüldü. Kemik iliği flowsitometri sonucunda, %65 oranında plazma hücresi saptandı. Protein elektroforezi ve serum immünfiksasyon elektroforezi (İFE) sonucu IgG poliklonal hafif artış olan hasta multipl myelom kabul edildi.

Bulgular: MM tanısı konulan olguya vinkristin + adriamisin + dexametazon (VAD) protokolü başlandı. İkinci kür VAD sonrası kontrol kemik iliği değerlendirme yapıldı. Kemik iliği aspirasyonu ve flowsitometri sonucuna göre hasta remisyonda kabul edildi. Ardından hastaya 3. kür VAD verildi. Yapılan kontrol serum İFE'sinde IgG ve kappa poliklonal hafif artış olarak saptandı. Hastaya otolog kök hücre nakli planlanırken kliniğe halsizlik, yaygın vücut ağrısı, dişeti kanaması ve kilo kaybı şikayetleri ile başvurdu. Yapılan laboratuvar incelemesinde WBC (47850/mm^3) ve ESR (97 mm/h)'nin ilk başvuru değerlerine göre anlamlı şekilde arttığı gözlendi (Tablo1). Çalışılan periferik yaymada %55 oranında atipik plazma hücresi saptandı. Kemik iliği değerlendirmesinde %70-80

atipik plazma hücresi infiltrasyonu saptandı. Periferik kandan yapılan flowsitometri analizinde %60 oranında plazma hücresi saptandı. Hastaya sekonder plazma hücreli lösemi tanısı konuldu. Hastaya bortezomib + siklofosfamid + dexametazon (VCD) kemoterapisi başlandı. Üçüncü kür VCD sonrası alınan kemik iliği aspirasyonunda %45 oranında plazma hücre infiltrasyonu, kemik iliği biyopsisinde %50-60 oranında plazma hücre infiltrasyonu saptandı. Hasta mevcut tedaviye yanıtsız kabul edilerek, lenalidomid + dexametazon tedavisine geçildi. Hasta 1 kür lenalidomid-dexametazon tedavisini almasının ardından takiplerinde sepsis nedeni ile kaybedildi.

Sonuç: Yapılan çalışmalar bortezomib ve lenalidomid'in PHL'nin klinik seyrinde anlamlı bir iyileşme meydana getirdiğini göstermektedir. Olguda bortezomib ile yanıt alınamaması üzerine, lenalidomid, dexametazonla kombine şekilde uygulanmıştır. Fakat bu tedavinin ardından hasta sepsis nedeniyle kaybedilmiştir. Sekonder PHL, tedaviye yanıt oranı düşük, mortalitesi yüksek bir hematolojik malignitedir.

Anahtar kelimeler: multipl myelom, plazma hücreli lösemi, bortezomib

Tablo 1. Hastanın başvuru anı ve plazma hücreli lösemi tanısı aldığı dönemdeki laboratuvar değerleri

	WBC mm3	*HB g/dL*	*PLT mm3*	*KREA mg/dL*	*T.PRT g/dL*	*ALB g/dL*	*Sedim mm/h*	*LDH U/L*	*B2M*	*Serum İFE*	*PY de plazma hücre oranı*
Başvuru Anı LAB.	11.900	9.3	20000	1.31	6.1	4.2	78	346	3178	IgG poliklonal artış	yok
PHL	47.850	9	14000	0.83	9	4	97	685	5780	IgG poliklonal hafif artış, K poliklonal hafif artış	%55

Abstract: 0509 P-353

STERNUMUN SOLİTER PLAZMOSİTOMU. Kübra Altunkalem Seydi, Ali İhsan Gemici, Hayriye Mine Miskioğlu, İsmet Aydoğdu. *Celal Bayar Üniversitesi Tıp Fakültesi, İç Hastalıkları Anabilim Dalı, Manisa*

Multipl myeloma monoklonal immünglobulin salgılayan plazma hücrelerinin aşırı artımı ile karakterize malign bir hastalıktır. Soliter kemik ve ekstrameduller plazmositomalar bu hastalığın daha az sıklıkta görülen ve klinik seyirleri multiple myeloma göre daha benign seyirli olan varyasyonlarıdır. Ancak sternumun primer tümörleri genellikle maligndir. Biz burada oldukça nadir görülen sternumda soliter plazmositomu olan olguyu sunuyoruz;

71 yaşında erkek hasta sternum üzerinde kitle olması nedeni ile polikliniğimize başvurdu. Hastanın ek olarak Tip 2 DM tanısı ve akut böbrek yetmezliği nedeni ile 1 ay dahiliye kliniğinde yatış öyküsü mevcuttu. Gelişinde hastanın tansiyonu 125/75 mmHg, nabız 78 / dk, vücut ısısı 37.1 derece idi. Fizik muaynesinde göğüs ön duvarında sternum üzerinde kitlesel lezyon ve kitle çevresinde minimal hassasiyet saptandı. Laboratuvar tetkiklerinde hemoglobin 11.2 g/dL,sedimentasyon 73 mm/saat olarak tespit edilirken, rutin kan ve biyokimya değerleri normal bulundu. Hiperkalsemi yada böbrek tutulumu gibi sistemik miyelomu düşündüren bulgu saptanmadı. Serum immünglobülin seviyeleri, protein elektroforez normaldi. Serum immunfiksasyon elektroforezinde; serbest lamda hafif zincir saptandı. Direk grafide üst mediastende genişleme bulgusu, bilgisayarlı tomografide anterior toraks duvarında manubrium sterni ve korpus sterninin proksimal bölümünü infiltre eden ve komşu kemik yapılarda eroziv değişiklikler oluşturmuş malign natürlü olduğu düşünülen egzofitik uzanımlı kitlesel lezyon saptandı. Tüm vücut iskelet grafileri değerlendirmesinde osteolitik lezyonlar saptanmadı. Hastanın sternumdaki kitleden alınan biyopsisi plazmositoma olarak değerlendirildi. Lokalize plazmasitomalar seyrek olarak bulunan plazma hücre tümörleridir. Soliter kemik plazmositomaları sıklıkla vertebralar, pelvik kemikler, femur ve sternumda bulunurlar. Kemiğin soliter plazmositomu plazma hücre hastalıklarının %3-5'ini oluşturur. Ortalama görülme yaşı miyelomdan daha genç olup erkeklerde sıktır. Bizim vakamızda sternumda lokalize olan lezyondan alınan biyopside plazma hücrelerinin varlığı ile tanı konuldu. Hastada anemi, böbrek patolojisi, kan ve idrar immunelektroforezinde monoklonal protein tespit edilmemesi, kemik iliğinde %5-6 düzeyinde miyelom hücresi bulunması tanıyı destekledi. Lokalize plazmasitomalarda en iyi tedavi radyoterapidir. Hastamızda primer tedavi olarak radyoterapi planlanmıştır. Bu hastanın multiple miyeloma dönüşüp dönüşmeyeceğinin tespiti açısından klinik takibi gereklidir.

Anahtar kelimeler: Multiple miyelom, Plazmasitom, Sternum

Şekil 1. plazmositom BT görüntüsü

Abstract: **0227** **P-354**

"DİSSEMİNATED CRYPTOCOCCAL İNFECTİON İN AN İMMUNOCOMPETENT HOST MİMİCKİNG PLASMA CELL DİSORDER - A CASE REPORT.". Muhammad Bilal Abid, Sanjay De Mel, Michelle Poon Limei. *Department of Haematology-Oncology, National University Cancer Institute, Singapore (NCIS)*

Cryptococcosis is a potentially fatal fungal infection caused mainly by cryptococcus neoformans (CN) species. The yeast has a well-recognized predilection for immunocompromised hosts and primarily causes disseminated infection involving lungs, central nervous system and skin [1]. It is exceedingly rare for CN to infect immunocompetent hosts. The outcomes for immunocompetent hosts are usually better only if the condition is suspected and diagnosed early and treatment is instituted.

Among the diverse taxonomic subtypes of Cryptococcus, CN is responsible for causing disseminated infections in immunocompromised hosts, while C. gattii is known for disease in the rare, immunocompetent

host [2]. We present a case of an immunocompetent male who had disseminated cryptococcal infection caused by CN involving lungs, bone marrow, pleural and pericardial cavities. Interestingly, he underwent bone marrow studies, to investigate anaemia a few weeks prior to his presentation with fever, which revealed a polyclonal plasma cell proliferation. He was subsequently readmitted with worsening cytopaenias and pneumonia. A bronchoalveolar lavage culture revealed CN. GMS stain was therefore carried out on the bone marrow trephine specimen retrospectively which showed budding yeast and a PCR confirmed involvement by CN. The polyclonal plasmacytosis was most likely reactive to the chronic CN infection.

This unique presentation of the CN underscores the importance of maintaining a high index of suspicion even in the immunocompetent host in the appropriate epidemiologic setting, given the potentially lethal nature of infection in case of delay in diagnosis.

Keywords: Cryptococcus neoformans, immunocompetent, polyclonal plasma cell proliferation

Pediatrik Akut Lösemiler

Abstract: 0583 P-355

ÇOCUKLUK ÇAĞINDA AKUT PROMYELOSİTİK LÖSEMİ.

Tekin Aksu, Neşe Yaralı, Ali Fettah, Mehmet Baştemur, İkbal Ok Bozkaya, Abdurrahman Kara, Vildan Koşan Çulha, Bahattin Tunç. *Ankara Çocuk Sağlığı ve Hastalıkları Hematoloji Onkoloji Eğitim ve Araştırma Hastanesi, Çocuk Hematolojisi ve Onkolojisi, Ankara*

Amaç: Akut promyelositik lösemi (APL) akut myeloid lösemilerin (AML) klinik, laboratuvar ve genetik özellikleri açısından farklı bir alt tipidir. Koagülasyon bozukluğu ve kanamaya yol açması, all-trans retinoik asit (ATRA) tedavisine mükemmel cevap vermesi ise APL için özgüldür. Burada çocukluk çağında APL tanısı alan hastaların klinik ve laboratuvar bulguları sunuldu. Özellikle mikrogranüler alt tipinin tanısal zorluğuna ve ATRA'ya bağlı yan etkilere dikkat çekmek istendi.

Gereç Yöntem: Ocak 2006 ile Aralık 2013 arasında APL tanısı almış hastalar geriye dönük olarak değerlendirildi. APL tanısı kemik iliğinin değerlendirilmesi ve sitogenetik olarak t(15,17)'nin gösterilmesiyle kanıtlandı. Hastaların klinik, laboratuvar bulguları, tedavi protokolleri, toksisite ve prognozları incelendi.

Bulgular: Altısı kız, 8'i erkek olmak üzere toplam 14 APL hastası değerlendirildi. Ortalama yaşları 10,6 yıl±4,9 (1,5-17). En sık ateş, kanama ve halsizlik şikayetleri vardı. Başvuru ve indüksiyon döneminde 7 hastada kanama görüldü. Dokuz hastada en az bir koagülasyon testinde (PT, aPTT, Fibrinojen) bozukluk saptandı. Ortanca hemoglobin değeri ve min-max değerleri 9,2 g/dL (4,7-13,4); lökosit sayısı 6450mm^3 (1000-23100); trombosit sayısı 19500mm^3 (5000-150000) idi. İki hastanın kemik iliği morfolojik değerlendirmesinde granülsüz blastlara rastlandı. Bu hastalar akım sitometri bulguları ile mikrogranüler varyant tanısı aldı. Hastalarda ekstramedüller tutulum gözlenmedi. Yedi hasta AIDA, 5 hasta BFM, iki hasta ise APL-93 protokolüne göre tedavi edildi. Tüm hastalarda indüksiyon, konsolidasyon ve idame tedavisinde ATRA kullanıldı. İndüksiyon tedavisi ile 14 hastanın 13'ünde remisyon elde edildi. İlk morfolojik remisyon süresi ortalama 30,2 gün±9,6 (15-45), sitogenetik remisyon süresi ise ortalama 46,3 gün±20,6 (15-98) idi. Bir hasta indüksiyon tedavisinin 10. gününde intrakranial kanama nedeniyle kaybedildi. Hastaların ikisinde ATRA sendromu, üçünde ise psödotümör serebri gözlendi. On üç hasta halen remisyonda izlenmekte olup, relaps görülmedi, bir hastada ise dilate kardiyomyopati gelişti. İndüksiyonda kaybedilen hasta dahil edilmediğinde, hastaların ortalama izlem süresi 48,6 ay±25,3 (7,5 – 80,5) idi. Tahmini 6 yıllık yaşam olasılığı %92,9 olarak hesaplandı.

Sonuç: ATRA tedavisi ile APL'de yaşam süreleri artmış ve relaps sıklığı azalmıştır. Ayrıca ATRA kanama diyatezi riskini de azaltmaktadır. Ancak solunum sıkıntısı ve pulmoner infiltratlarla ortaya çıkan diferensiasyon sendromuna yol açabilmektedir. Bu çalışmada, ATRA sayesinde tedavi başarı oranı %92,9 (14/13) olmuştur. Hastaların yarısında indüksiyon döneminde kanama olması, özellikle mikrogranüler tip olmak üzere APL'nin erken tanınması ve ATRA ile erken tedavinin gerekliliğini ortaya koymaktadır. Bu bildirideki on üç hastanın beşinde ATRA ilişkili yan etki gözlenmesi nedeniyle hasta takibinde olası yan etkiler açısından dikkat edilmesi gerekmektedir.

Anahtar kelimeler: Akut promyelositik lösemi, ATRA, mikrogranüler varyant APL

Abstract: 0622 P-356

AKUT LENFOBLASTİK LÖSEMİDE OLDUKÇA SIK GÖZLENEN BİR LABORATUAR BULGUSU: HİPONATREMİ.

Akkız Şahin[1], Deniz Yılmaz Karapınar[1], Selime Özen[1], Pınar Yazıcı[2], Zuhal Önder Siviş[1], Nihal Karataş[1], Burcu Akıncı[1], Can Balkan[1], Kaan Kavaklı[1], Yeşim Aydınok[1]. [1]*Ege Üniversitesi Tıp Fakültesi, Çocuk Hematoloji Bilim Dalı, İzmir,* [2]*Ege Üniversitesi Tıp Fakültesi, Çocuk Yoğun Bakım Bilim Dalı, İzmir*

Hiponatremi hastaneye yatan çocuklarda oldukça sık rastlanan bir laboratuar bulgusudur. Lösemili çocuklarda hiponatremi gelişim sıklığı ile ilgili oldukça sınırlı veri bulunmaktadır. Bu çalışmada amaç Akut lenfoblastik lösemi (ALL) tanısı alarak tedavi edilen çocuk hastalarda gelişen hiponatremi sıklığı, gelişim zamanı ve risk faktörlerinin belirlenmesidir

2007- 2011 yılları arasında Ege Üniversitesi Tıp Fakültesi Çocuk Hematoloji Bilim Dalı'nda ALL tanısı ile ALLIC 2002 tedavi protokolüne uygun tedavi alan 92 hastanın izlem süreçlerinde tüm Na değerleri geriye dönük olarak tarandı. Na değeri 130-135 mEq/L olması hafif hiponatremi, Na: 125-130 mEq/L olması orta hiponatremi,125-120 mEq/L arasında olması ağır, <120 mEq/L olması çok ağır hiponatremi olarak tanımlandı. Hastaların idame sıvılarındaki Na miktarı 153mEq/L idi.

Hastaların yaşları 12ay- 18 yıl arasında değişmekte olup ortanca yaş: 59 ay idi. Cinsiyet dağılımı K/E: 1.36 şeklindeydi. Hastaların %38'i (n=35) yüksek risk, %35.9(n=33)'u orta ve %26 (n=24)'sı standart risk grubunda tedavi edildi. Çalışmaya dahil olan 92 hastada toplam 618 hiponatremi atağı saptandı. Hasta başına gelişen hiponatremi atak sayısı ortanca değeri 6 idi (Dağılım, 1-25 atak).

Hastaların tamamında tedavi sürecinde en az 1 kez hiponatremi gelişti. Tüm hiponatremi ataklarının %83.2'si hafif, %13.2'si orta, %2.9'u ağır, %0.6'sı çok ağır olarak sınıflandırıldı. Hastaların 88'inde (%95.6) en az 1 kez hafif, 49'unda (%53.3) en az 1 kez orta, 15'inde (%16.3) en az 1 kez ağır ve 4'ünde (%4.4) en az 1 kez çok ağır hiponatremi gelişti. Hiponatremi ataklarının süresi 1 ile 43 gün arasında değişmekteydi (ortanca süre: 5 gün idi). Saptanan

en düşük Na ortanca değeri 125 (110-133.9) mEq/L olup hastaların tüm tedavi süresince hiponatremide kaldıkları toplam sürelerin ortanca değeri 30 (6-138) gün idi.

Hastaların %97.8'inde protokol 1 faz1 sırasında en az 1 hiponatremi atağı gelişti. Hiponatremi gelişme oranları Protokol 2 Faz1 sırasında %64.6, Protokol 1Faz 2'de %60, Protokol M'de %58.2, idi. 6HR blok tamamlanıncaya dek hastaların %54.3'ünde en az 1 hiponatremi atağı gelişti. En düşük oranda hiponatremi gözlenen dönem Protokol 2 faz 2 olup hastaların %23.2 sinde en az 1atak gözlendi.

Hastalardan hiçbirinde eşlik eden hipotiroidi, üre, kreatinin yüksekliği, GFR düşüklüğü yoktu. Hiperglisemi, hiponatremi saptanan hastaların %12'sinde bulunmaktaydı.

ALL hastalarının izlemlerinde hiponatremi gelişimi oldukça sık görülen bir sorundur. Uygunsuz ADH sendromu, tuz kısıtlaması ve renal tubulopatiler olası nedenleri oluşturmaktadır. Hastaların tedavileri sırasında hiponatremiye dikkat edilmelidir.

Anahtar kelimeler: akut lenfoblastik lösemi, hiponatremi

Abstract: 0693 P-357

ÇOCUKLUK ÇAĞINDA AZASİTİDİN DENEYİMİ.

Deniz Yılmaz Karapınar, Zuhal Önder Siviş, Nihal Karadaş, Burcu Akıncı, Akkız Şahin, Can Balkan, Kaan Kavaklı, Yeşim Aydınok. *Ege Üniversitesi Tıp Fakültesi, Çocuk Hematoloji Bilim Dalı, İzmir*

Amaç: 5-Azasitidin myelodisplastik sendrom (MDS) ve dirençli akut myeloblastik lösemi (AML) olgularının tedavisinde kullanılarak blastlardaki DNA metilasyonunun engellenmesi amaçlanır. Azasitidinin erişkinlerdeki kullanımı yaygın, pediatrik kullanımı ise sınırlıdır. Bu çalışmada uygun kemik iliği vericisi bulunmayan MDS tanılı çocuklarda kemik iliği transplantasyonu yapılıncaya dek geçen sürede hematolojik remisyonu korumak amacıyla azasitidin kullanımını ile ilişkili deneyimimiz sunulmuştur.

Yöntem: Azasitidin (Vidaza®) tedavisi 75 mg/m^2/gün dozunda ciltaltı olarak 7 gün süre ile uygulandı. Kürler 28 günde bir tekrarlandı. Son 5 yıl içerisinde kliniğimizde azasitidin kullanan hastalar hasta kayıt sisteminden belirlendi. Bu hastalarda azasitidin kullanımına bağlı olarak gelişen yan etkiler, tedavi ile hematolojik ve moleküler remisyon sağlanma durumları ve hastaların sonlanımları geriye dönük değerlendirildi.

Bulgular: Şubat 2009- Şubat 2014 tarihleri arasında ortanca yaşları 7.5 (dağılımı 1 ile 15) yıl olan toplam 5 hastada azasitidin tedavisi kullanılmıştı ve hastaların tümü çalışmaya dahil edildi. Hastalar MDS (n=4), juvenil miyelomonositik lösemi (JMML) (n=1) tanısı ile izlenmekteydi. Hastaların tanı anında yapılan sitogenetik değerlendirmelerinde monozomi 7 (n= 2) en sık gözlenen anormal bulguydu, ve kompleks karyotip 1 hastada gözlendi. Hastalara toplam 20 kür azasitidin uygulaması yapıldı. Hasta başına verilen azasitidin kür sayısı ortanca değeri 4 (1-6) idi. Azasitidin uygulamasından sonra hematolojik remisyon 4 hastada, moleküler remisyon 1 hastada sağlandı. Hastalarda en sık gözlenen yan etkiler bulantı, kusma, hafif- orta derecede miyelosupresyon ve febril nötropeni gelişimiydi. Hastalardan 2'sinde azasitidin tedavisi sürdürülürken uygun verici bulunması ardından kök hücre nakli uygulandı. Hastaların posttransplant 8-14 aylık izlemlerinde herhangi bir sorun bulunmamakta. Tedavi ile hematolojik ve sitogenetik remisyon sağlanmış olan bir hasta 5. kür, hematolojik yanıt sağlanan bir diğer hasta 4. kür azasitidin uygulamasından sonra AML geliştirerek kaybedildi. JMML tanılı hastada 6. Kür azasitidin uygulamasına karşın moleküler remisyon sağlanamadı ancak ilk kür uygulamasının ardından hematolojik remisyona ulaşıldı ve hasta halen transplantasyon için beklemekte.

Sonuç: Ülkemizde son dönemlerdeki olumlu gelişmelere karşın halen transplantasyon gereksinimi olan hastalarda verici bulunması istenilen hızda gerçekleşememektedir. Tedavisinde kök hücre nakli dışında bir seçeneğin bildirilmediği çocukluk çağı MDS'lerinde hastaları transplantasyona kadar geçen sürede remisyonda tutabilmek için alternatif tedavi seçenekleri gerekli olmaktadır. Azasitidin düşük toksisitesi ve kısa dönem için hastaların remisyonda kalmasını sağlayıcı etkisiyle bu dönemin aşılmasında çocuklarda da kullanılabilir görünmektedir. Bu konuda ulusal verilerin birleştirilmesi, daha çok hasta üzerinden daha sağlıklı sonuçlara ulaşılmasını sağlayabilir.

Anahtar kelimeler: azasitidin, myelodisplastik sendrom, pediatrik yaş grubu

Abstract: 0614 P-358

ÇOCUKLUK ÇAĞI LÖSEMİLERİNDE AĞIR NÖTROPENİK SEPSİS TEDAVİSİNDE PLAZMAFEREZİN KATKISI

Davut Albayrak, Canan Albayrak. *Ondokuz Mayıs Üniversitesi Tıp Fakültesi, Çocuk Hematoloji Bilim Dalı, Samsun*

Akut lösemilerde iyileşme oranlarının yükselmesi ile birlikte, enfeksiyona bağlı ölümlerin önlenmesi bizim ülkemiz için daha önemi bir risk faktörü olarak karşımıza çıkmıştır. Antibakteriyel tedavi ve lökosit sayısının artırılması tedavileri devam ederken hastaların bir kısmında sepsis ilişkili multiorgan yetmezliğine gidiş görülebilmektedir. Bu hastalarda ölümü önlemek ve zaman kazanmak için ek destek tedavilerine ihtiyaç vardır. Burada dolaşım ve solunum desteklerinin yanında özellikle sitokin fırtınasının yol açtığı haberleşme karışıklığının yarattığı organ bozukluklarının önüne geçmek ve bozulan metabolik dengeye yardım etmek için plazmaferez bir seçenek olarak durmaktadır. Bununla birlikte sepsiste plazmaferez ASFA rehberinde kategori 3 te yer almaktadır. Plazmaferezin sepsisteki yeri ve zamanı açısından yeni yayınlara ihtiyaç vardır. Biz akut lösemi tanısı ile takip edilen, remisyonda olan ve nötropenik sepsis sonrası organ yetmezliğine gidiş sebebiyle yoğun bakıma alınan ve plamaferez yapılan 6 hastamızı sunuyoruz.

Hastalarımızdan beşi ALL ve biri AML idi. Vakalarda ikisi exitus oldu ve dördü yaşıyor. 15 yaşında AML hastası indüksiyon bloklarının bitiminde sepsis oldu. Hipotansiyon ve solunum yetmezliği gelişti. Sıvı yerine koyması ve entübasyon uygulandı. 4 defa plazmaferez yapıldı. İlerleyen hipoksi ile exitus oldu. 3.5 yaşındaki ALL hasta konsolidasyon bloklarında psödomonas sepsisi oldu. Hipotansiyon ve sonra solunum yetmezliği gelişti. Yoğun bakıma alındı. 2 defa plazmaferez yapıldı. 48 saat içinde exitus oldu. Yaşayan 4 hasta ALL tanısı ile tedavi ediliyorlardı. Hipotansiyon ve solunum yetmezliği gelişmesi sebebiyle yoğun bakıma alındılar. Plazmaferez yapıldılar ve şifaya kavuştular. Bu vakalardan birinde plazmaferezin faydası çok belirgin idi. Plazmaferez sonrası hastanın hipoksisi hızla düzeldi. Bir hasta da 9:22 pozitif ALL idi. Kemoterapi ve glivec kullanıyordu.

Bu hastada karaciğer fonksiyonları da bozuktu. Glivec toksisitesinin de katkısının olduğu düşünüldü. 6 defa plazmaferez yapıldı. Şifaya kovuştu. Sonuç olarak 2-6 defa plazmaferez yapılan multiorgan yetmezlikli sepsisli 6 hastadan 4 ünün hayatta olması, plazmaferezin ağır nötropenik sepsis tedavisine katkısına işaret etmesi açısından anlamlı olarak bulunmuştur.

Anahtar kelimeler: lösemi, sepsis, plazmaferez

Abstract: 0634 P-359

HEMATOPOETİK KÖK HÜCRE NAKLİ SONRASI RELAPSIN NADİR GÖRÜLEN BİR ŞEKLİ: KEMİK YERLEŞİMLİ GRANÜLOSİTİK SARKOM. Ali Fettah, Arzu Yazal Erdem, Serap Kirkiz, Özlem Arman Bilir, Cengiz Bayram, Zekai Avcı, Pamir Işık, Neşe Yaralı, Fatih Mehmet Azık, Bahattin Tunç, Namık Yaşar Özbek. *Ankara Çocuk Sağlığı ve Hastalıkları Hematoloji Onkoloji Eğitim Araştırma Hastanesi, Çocuk Hematoloji Bölümü, Ankara*

Giriş-Amaç: Granülositik sarkom (GS) immatür myeloid hücrelerin ekstramedüller bölgede lokalize olması ile oluşan tümoral lezyonlardır. Sıklıkla akut myeloid lösemi, daha az oranda da miyelodisplastik sendrom ve kronik myeloid lösemi (KML) ile birlikte görülebilmektedir. Granülositik sarkom allojenik hematopoetik kök hücre nakli (HKHN) sonrasındaki relapslara nadiren eşlik eder. Burada HKHN sonrasındaki relaps sırasında, kemik yerleşimli granülositik sarkom saptanan iki vaka sunulmuştur.

Olgu 1: Blastik fazda KML tanısı ile HKHN yapılan 12 yaşındaki erkek hasta, nakilden 4 ay sonra başlayan sağ bacakta ağrı ve yürümede zorlanma şikayeti ile başvurdu. Fizik incelemesi sağ diz yanında bastırmakla oluşan kemik hassasiyeti dışında normaldi. Direk grafisinde femur proksimalinde ve distalinde, tibia proksimalinde yer yer periostta destrüksiyona neden olan litik lezyonlar izlendi. Manyetik rezonans görüntülemede femur proksimalinde metafizodiyafizer bölgede 6x4x2 cm boyutlarında, yumuşak doku komponenti içeren kitle lezyonu ile femur distalinde metafiziyer yerleşimli, destrüktif yapıda, kemiği lateralden çevreleyen yumuşak doku komponenti bulunan 5x3x3 cm boyutunda kitle izlendi. Sağ femur proksimalindeki lezyondan yapılan biyopside myeloblastik hücre infiltrasyonu tespit edildi. Bu sırada yapılan kemik iliği aspirasyonu remisyondaydı ve verici kimerizmi %99,9 saptandı. Ancak PCR ile t(9;22) pozitif olarak tespit edilmesi üzerine hasta moleküler relaps olarak değerlendirildi. Alt ekstremiteye radyoterapi ile birlikte IDA-FLAG kemoterapi protokolu verilen hasta, kemoterapi sonrasında remisyona girmedi ve infeksiyonla kaybedildi.

Olgu 2: Akut megakaryositik lösemi tanısı ile HKHN yapılan 2,5 yaşındaki erkek hastanın nakilden 6 ay sonra saptanan kimerizm kaybı nedeniyle donor lenfosit infüzyonu (DLİ) başlandı. İkinci DLİ sonrasında bulantı, kusma ve sağ bacağında aksama şikayeti ile başvuran hastanın ağır hiperkalsemisi (Serum kalsiyum: 25 mg/dl) yanısıra görüntülemelerinde her iki iliak kanat üst kesiminde, iliak kanatı rezorbe eden, sağda 25x43 mm, solda 37x25 mm boyutunda ekspansil solid lezyonlar saptandı. Biyopside miyeloblastik hücre infiltrasyonu saptanan hastaya IDA-FLAG kemoterapi protokolu başlandı, ancak erken dönemde kaybedildi.

Sonuç: Granülositik sarkom HKHN sonrasında kemik iliği tutulumu ile birlikte veya daha nadir olarak kemik iliği tutulumu olmadan izole olarak görülebilir. Graft versus lösemi etkisinin kemik iliğinde daha çok, GS dokusunda daha az olması nedeniyle nakil sonrası izole GS geliştiği düşünülmektedir. Bu nedenle, akut ve kronik graft versus host hastalığı gelişen, immunmodulatör tedavi uygulanan ikinci nakil yapılan veya ikinci hastamız gibi hiperkalsemi ile başvuran hastalar GS gelişimi açısından daha yakın takip edilmelidir. İzole GS tedavisinde lokal tedavi ile birlikte kemik iliği relapsını önlemek amacıyla mutlaka sistemik kemoterapi kullanılması gerektiğini düşünmekteyiz.

Anahtar kelimeler: Granülositik sarkom, kök hücre nakli, çocukluk çağı lösemi

Abstract: 0281 P-360

ATAKSİ TELENJİEKTAZİLİ BİR OLGUDA GELİŞEN FATAL AKUT BİLİNEAL LÖSEMİ. Dilek Gürlek Gökçebay, Neşe Yaralı, Neslihan Karakurt, Özlem Arman Bilir, Cengiz Bayram, Betül Tavil, Bahattin Tunç. *Ankara Çocuk Sağlığı ve Hastalıkları Hematoloji Onkoloji Eğitim ve Araştırma Hastanesi, Pediatrik Hematoloji Kliniği, Ankara*

Giriş: Ataksi telenjiektazi (AT);serebellar dejenerasyon, immün yetmezlik, büyüme geriliği ve artmış kanser riski ile karakterize nadir görülen otozomal resesif bir hastalıktır. Hastaların %10'unda lenfoid malignite gelişebilir, T hücreli akut lenfoblastik lösemi görülme sıklığı ise 4-5 kat artmıştır. Bu hastalarda DNA tamir genlerinde bozukluk ve immün yetmezlik nedeniyle kemoterapiye artmış duyarlılık sözkonusudur.

Olgu: 8 yaşında kız hasta 1 haftadır devam eden ateş şikayetiyle hastaneye başvurduğunda hemoglobin 7,9 g/dL, lökosit $63x10^9/mm^3$, trombosit $34x10^9/mm^3$ saptandı. Öyküsünde 1 yıl önce hastaneye başvurduğunda AT tanısı aldığı ve bir kardeşinin de bu tanı ile kaybedildiği öğrenildi. Fizik incelemede ateş 37,8°C, kan basıncı 110/60 mmHg, sağ submandibular 1x1 cm 2 adet lenfadenopati, hepatosplenomegali, bilateral konjuktival telenjiektaziler ve nörolojik incelemede ataksi ve derin tendon reflekslerinde azalma saptandı. Periferik yaymada %80 blast, %10 segment, %6 lenfosit ve %4 metamyelosit görülmesi nedeniyle yapılan kemik iliği aspirasyonunda 2-3 nukleoluslu, monoblast benzeri bazıları granül içeren silme blast görüldü. Flowsitometrik incelemede CD2, CD3, CD5, CD13, HLA DR ve MPO pozitif saptanması nedeniyle T/myeloid bilineal lösemi tanısı konularak TR ALL BFM 2000 protokolü başlandı. Kemoterapotik ajanlara artmış duyarlılık nedeniyle almakta olduğu daunomisin dozu %50 oranında azaltıldı ve metotreksat 1 gr/m^2 olarak uygulanan hastanın kromozom analizinde kompleks karyotip (46, XX, 8,9,15,16,17,21 ve 22. kromozomlarda tetrazomi, 11 ve 14. kromozomlarda trizomi) tespit edildi. 8. gün blast sayısı>1000/µL olması nedeniyle yüksek risk grubunda izlenen hastanın 15 ve 33. günlerde remisyona girmemesi nedeniyle HLA tam uyumlu kardeş donörden kök hücre nakli yapılmasına karar verildi. 4 blok kemoterapi sonrası remisyon sağlandıktan sonra fludarabin-siklofosfamid ve ATG'den oluşan azaltılmış yoğunluklu hazırlama rejimi verilerek kök hücre nakli yapıldı. 5 ay sonra halsizlik ve bacaklarda peteşileri olması nedeniyle yapılan tetkiklerinde T/myeloid bilineal lösemi izole kemik iliği relapsı olduğu belirlenerek TR ALL BFM 2000 protokolünün tam doz olarak verilmesine karar verildi. İndüksiyon sonrasında remisyon sağlanan hasta konsolidasyon sonrası tekrar relaps olarak kaybedildi.

Tartışma: AT'de genetik defekt 11q22-23 lokalizasyonunda yer alan ATM geni olup DNA hasarı durumunda hücre siklusunun durdurulmasından sorumludur. Mutasyon sonucunda genomik instabilite nedeniyle kanser eğilimi artmıştır. Ayrıca bu hastalar diğer kromozomal kırık sendromlarında olduğu gibi iyonizan radyasyon ve alkilleyici ajanlara duyarlı olduklarından tedavide kematerapötik dozlarının azaltılması ve radyoterapi verilmemesi önerilmektedir. Literatürde düşük doz kematoterapi ile başarılı tedavi edilen az sayıda vaka takdimi mevcut olmakla birlikte, bir çalışmada AT hastalarında standart doz kemoterapinin daha uzun yaşam süresi sağladığı bildirilmiştir.

Anahtar kelimeler: akut lösemi, ataksi telenjiektazi

Abstract: 0318 P-361

KIZAMIK-KIZAMIKÇIK-KABAKULAK AŞILAMA SONRASI GELİŞEN LÖKOMOİD REAKSİYON:BİR OLGU SUNUMU. Nilgün Sönmez[1], Ferda Şirin[1], Mehmet Öztürk[1], Serpil Taşdelen[1], Üstün Ezer[1], Ahmet Emin Kürekçi[2]. [1]*Lösante / Lösemili Çocuklar Hastanesi, Ankara,* [2]*GATA Tıp Fakültesi, Pediatrik Hematoloji Bilim Dalı, Ankara*

Lökomoid reaksiyon, lökosit sayısının kemik iliği dışındaki reaktif sebeplere bağlı olarak 50000 hücre/µl'nin üzerine çıkmasıdır. En sık nedenleri; şiddetli enfeksiyonlar, intoksikasyonlar, malignensiler, şiddetli kanamalar, romatoid artrit gibi otoimmün veya vaskülitik hastalıklar ve akut hemoliz oluşturur. Lökomoid reaksiyonun lösemiden ayırtedilmesi gereklidir.

Olgu: Uzun süren burun kanaması nedeni ile başvurdukları merkezde WBC:54200/µl ölçülmesi nedeni ile akut lenfoblastik lösemi ön tanısı ile sevk edilen 1 yaşında erkek hastanın fizik muayenesinde;VA:9750 g(%25-50),Boy:74 cm (%25-50) ve cilt solukluğu,bacak cildinde 3x4 cm cafe au lait ve yüzde peteşi dışında sistem muayeneleri normaldi. WBC:24770/µl, Hgb:9.6 g/dl, MCV:73.5 fL,Plt:229000/µl, periferik yaymasında %40 PMNL, %52 Lenfosit, %8 atipik lenfosit mevcuttu. ESR:105 mm/sa, CRP:85.68 mg/dl idi. Biyokimyasal parametreler ve rubella IgM ve rubella IgG pozitif olması haricinde viral seroloji normaldi. Parvovirus PCR negatifti. Anti-ds DNA,C3,C4 normal, ANA negatifti. Kemik iliğinin morfolojık değerlendirmesi normaldi. Lösemiden ayırt etmek amacı ile yapılan sitogenetik analizinde BCR/ABL, cMYC, E2APBX1, TEL-AML, MLL-AF4, MLL, PML/RAR, IGH/FGFR3 translokasyonları ve p16,7q, 5q delesyonu negatifti.Gizli bakteriyemi ön tanısı ile ampirik seftriakson başlandı ve on gün verildi. Olgunun rubella IgM ve rubella IgG pozitif olması nedeni ile anamnezi yeniden sorgulandığında hastanemize gelişinden yaklaşık 3 hafta önce KKK aşısı yapıldığı öğrenildi.

Lökomoid reaksiyon tablosu ile başvuran hastalarda mutlaka altta yatan neden araştırılmalıdır.Bizim olgumuzda yapılan tetkikler sonrası lökomoid reaksiyon nedeninin KKK Aşısı sonrası gelişen lökomoid reaksiyon olduğu anlaşıldı. Litaratürde 1993 yılında Almanya'dan KKK Aşısı sonrası gelişen bir lökomoid reaksiyon olgusu bildirilmiştir. (Wiersbitzky,et al:Leukemoid reaction or leukosis after MMR Preventive Vaccination: Kinderarztl Prax.1993 May,61(3):118-9) Nadir görülen bir olgu olması nedeni ile sunulmuştur.

Anahtar kelimeler: Lökomoid Reaksiyon, Kızamık-Kızamıkçık-Kabakulak aşısı

Tablo 1. Kızamık-Kızamıkçık-Kabakulak Aşılama sonrası Gelişen Lökomod Reaksiyon Olgusunun İzlemindeki Laboratuar Değişiklikleri

	27.04.2014	28.04.2014	05.05.2014	12.05.2014	22.05.2014	29.05.2014 (Oral Fe²)	05.06.2014	12.06.2014	26.06.2014	17.07.2014
WBC/µl	45200	24700	18600	15700	16500	19200	17600	18300	14700	20000
Hgb(g/dl)	10.2	9.6	8.8	9.4	9.9	10.4	10.3	11.3	11.2	13.4
MCV(fL)	74.4	73.5	75.02	73.72	73.22	72.32	72.9	73.02	72.3	72.92
PLT(µl)	274000	229000	145000	363000	177000	279000	334000	254000	243000	247000
ESR (mm/sa)		105	42	20	10			7		18
CRP (mg/dl)	145	85.68	2.32	0.76				1.06		
TotalIgG (mg/dl)		566								
TotalIgM (mg/dl)		109								
TotalIgA (mg/dl)		41								
Parvovirus B19 IgM			Pozitif (1.25)							
Parvovirus B19 IgG			Negatif							
Parvovirus PCR			Negatif							
Rubella IgM (İndeks)		Pozitif (12.88)	—	Pozitif (5.19)	Pozitif (3.01)	Pozitif (2.39)		Pozitif (1.2)		Negatif
Rubella IgG (iu/ml)		Pozitif (86)	Pozitif (120)	Pozitif (166)	Pozitif (300)	Pozitif (304)		Pozitif (276)		Pozitif (222)
Retikulosit (%)				%1			%1.5			%1
Ferritin (ng/ml)					11					

Abstract: 0580 P-362

AKUT LENFOBLASTİK LÖSEMİLİ ÇOCUKTA SEKRETUVAR İSHALİN OKTREOTİD İLE TEDAVİSİ. Tekin Aksu[1], Meriç Kaymak Cihan[1], Aysel Ünlüsoy Aksu[2], Ödül Eğritaş Gürkan[2], İnci İlhan[1]. [1]*Dr. Abdurrahman Yurtaslan Ankara Onkoloji Eğitim ve Araştırma Hastanesi, Çocuk Hematolojisi ve Onkolojisi, Ankara,* [2]*Gazi Üniversitesi Tıp Fakültesi, Çocuk Gastroenteroloji Bilim Dalı, Ankara*

Giriş-Amaç: Akut lenfoblastik lösemi (ALL) tedavisi sırasında sıklıkla kemoterapi veya enfeksiyöz nedenlerle ilişkili akut ishal ile karşılaşılmaktadır. Burada sentetik somatostatin analoğu olan oktreotid ile başarılı bir şekilde tedavi edilen, sekretuvar ishali olan ALL'li çocuk hasta bildirilmiştir.

Vaka: Dokuz aydır pre B ALL nedeniyle tedavi gören 5,5 yaşındaki kız hasta iştahsızlık, sürekli uyuma isteği, karın ağrısı, kusma ve ishal yakınmalarıyla başvurdu. Hasta günde 7-8 kez sarı renkte, kansız ve mukussuz, çok miktarda, sulu dışkılamaktaydı. Fizik muayenesinde halsiz görünümde idi, bağırsak sesleri artmıştı. Batında distansiyon olup, hassasiyet yoktu. Hasta ALL IC-BFM 2009 protokol II faz 1 tedavisine uygun şekilde dekzametazon, vinkristin, doksorubisin ve l-asparajinaz ile tedavi görmekteydi. Bu süreçte evre III gastrointestinal sistem toksisitesi nedeniyle

tedavisi ertelendi. Dışkı mikroskopisinde lökosit, mantar veya parazit saptanmadı. Dışkı kültüründe üreme olmadı. Dışkıda *Adenovirus, Rotavirus, Astrovirus* saptanmadı; *Entamoeba histolytica, Giardia intestinalis, Cryptosporidium parvum* antijeni ve *Clostridium difficile* toksin A-B negatifti. *Campylobacter, Vibrio cholerae* ve *E-coli* kültürlerinde üreme olmadı. Plazma *Cytomegalovirus* PCR negatif saptandı. Oral beslenemediği halde ishalinin devam etmesi nedeniyle sekretuvar ishal düşünüldü. Oral metranidazol ve probiyotik tedavileri ile dışkı sayısı ve kıvamında değişiklik görülmedi. İshalin başlangıcından 10 gün sonra, dışkı mikroskobisi tekrarlandığında *Blastocystis hominis* görülmesi üzerine ve metronidazole yanıt alınamaması nedeniyle trimetoprim-sulfametaksozol tedavisi başlandı. Aynı zamanda oktreotid 1 mcgr/kg/saat sürekli infüzyonu başlandı. Oktreotid infüzyonunun 24. saatinden sonra dışkılama sıklığında azalma ve kıvamında artış görüldü. Oktreotid tedavisinin dördüncü günde ishalin düzelmesiyle, infüzyon kesildi. Oktreotid tedavisine bağlı olabilecek yan etkiler görülmedi.

Sonuç: İshal, kemoterapi sırasında sıkça karşılaşılan bir yan etkidir. Kemoterapi ilişkili ishal, günlük dışkılama sayısına göre evre 1'den evre 4'e kadar tanımlanmaktadır. Erişkin hastalarda kemoterapi ilişkili evre 3 veya 4 ishallerde oktreotid tedavisi önerilmektedir. Çocukluk çağı kanser izleminde, ishal tedavisinde oktreotid kullanılan bir çalışmada %92 hastanın tedaviye tam cevap verdiği ve yan etkilerinin çok az olduğu bildirilmiştir. Hastanın oktreotide 24 saat sonunda yanıt vermesi ve yan etki gözlenmemiş olması sekretuvar ishali olan çocuk kanser hastalarında kullanılabileceğini desteklemektedir. Hastada ishal etkeni kanıtlanamamış olmasına rağmen semptomatik tedavide oktreotidin etkinliği gösterilmiştir.

Anahtar kelimeler: Akut lenfoblastik lösemi, ishal, oktreotid

Abstract: 0226 P-363

DOWN SENDROMLU BİR AKUT LENFOBLASTİK LÖSEMİ OLGUSUNDA GELİŞEN MULTİPL İNTRAKRANİYAL APSE. Dilek Gürlek Gökçebay, Arzu Yazal Erdem, Ali Fettah, Özlem Arman Bilir, İkbal Ok Bozkaya, Neşe Yaralı, Bahattin Tunç, Namık Yaşar Özbek. *Ankara Çocuk Sağlığı ve Hastalıkları Hematoloji Onkoloji Eğitim ve Araştırma Hastanesi, Çocuk Hematoloji Kliniği, Ankara*

Giriş: Tüm pediatrik akut lenfoblastik lösemili (ALL) hastaların %3'ünü Down Sendromlu (DS) çocuklar oluşturmaktadır. Bu hastalarda DS'nun ögelerinden biri olan immun bozukluklara, tedavi süresince kemoterapinin yol açtığı myelosupresyonun eklenmesi morbidite ve mortaliteyi artırmaktadır.

Olgu: Down Sendromu nedeniyle izlenen erkek hasta 17 yaşında pre-B ALL tanısı alarak ALLIC BFM 2009 protokolünün reindüksiyon aşamasının 22.gününde febril nötropeni gelişmesi nedeniyle intravenöz meropenem, teikoplanin ve flukonazol başlandı. Abdominal ultrasonografi bulguları tiflitis ile uyumluydu ancak alınan kan kültürlerinde üreme saptanmadı. İmmünglobulin-G düzeyi 411 mg/dL olarak saptanan hastaya 0,5 gr/kg'dan intravenöz immünglobulin (IVIG) 10 gün ara ile 2 kez verildi. Hastanın takiplerinde ateşinin ısrar ettiği ve uykuya meyilli olduğu gözlendi. Beyin tomografisinde çok sayıda hipodens alan saptanması üzerine çekilen beyin manyetik rezonans (MR) görüntülemesinde; posterior fossada ve periventriküler beyaz cevherde çok sayıda, en büyüğü 22x16mm olan çevrelerinde belirgin ödem izlenen ve periferik kontrastlanmaya sahip, apse olarak yorumlanan lezyon tespit edildi. Beyin ödemi bulguları nedeniyle deksametazon başlandı; tüberküloz, toksoplazma ve galaktomannan negatif saptandı. Hastanın dirençli ateşlerinin düzelmesi üzerine antibiyotikleri iki haftadan sonra azaltılarak kesildi. Deksametazonun kesiminden bir gün sonra ateşin tekrarlaması üzerine meropenem ve siprofloksasin yeniden başlandı. Beyin MR kontrolünde apse boyutlarında anlamlı farklılık saptanmadığı, ödem alanlarında bir miktar küçülme olduğu, sağ lateral ventrikül yakınındaki lezyonun ise ventriküle açıldığı belirtildi (Şekil A-B). Göz dibi muayenesi normal olan hastaya lomber ponksiyon yapıldı. Beyin omurilik sıvısı (BOS) hafif bulanık görünümde idi ve direk bakıda bol lökosit görüldü. BOS glukoz 34 mg/dL, protein 80 mg/dL, sitosantrifüjde silme lökosit görüldü; ancak kültürlerde üreme saptanmadı. Hastanın tedavisine vankomisin, vorikonazol ve kaspofungin eklendi, deksametazona devam edildi. Antibiyotik tedavisi 6 haftaya tamamlandı, deksametazon azaltılarak kesildi. Kliniği iyi olarak seyreden hastanın kontrol görüntülemelerinde lezyonlarda gerileme izlendi. Hasta halen son 4 aydır ALL idame tedavisi alarak izlenmektedir.

Sonuç: Down sendromlu hastalarda lenfopeni, B hücre defektlerine bağlı suboptimal antikor cevabı, T hücre proliferasyon bozuklukları ve yetersiz kemotaksis immün yetmezlik nedenleridir Metabolik ve nutrisyonel eksiklikler, özellikle çinko eksikliği immun yetmezliğe katkıda bulunur. Sonuçta DS'da ağır solunum yolu enfeksiyonları ve bakteriyemiye yatkınlık olması nedeniyle nötropeni döneminde antibiyotik profilaksisi ve IVIG gibi destek tedaviler açısından değerlendirilmelidirler. Down sendromunda immun yetmezliğe neden olan moleküler mekanizmaların daha ileri araştırılmasına ihtiyaç vardır. Patogenezin iyi anlaşılması enfeksiyonlara yatkınlığı azaltabilir.

Anahtar kelimeler: ALL, Down sendromu, intrakranial apse

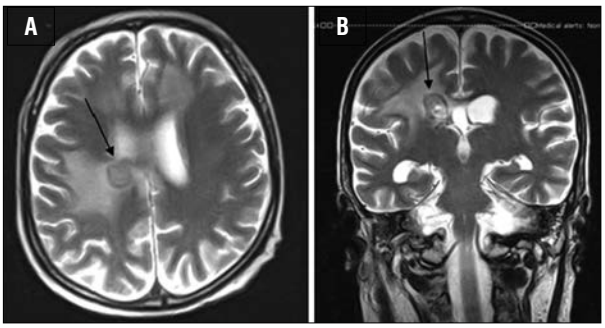

Şekil 1. A-B Kranial MR'da apsenin ventriküle açılmış görüntüsü

Abstract: 0448 P-364

YÜKSEK LÖKOSİT SAYILI ÇOCUKLUK ÇAĞI LÖSEMİLERİNDE TÜMÖR LİSİS SENDROMU KORUYUCU ÖNLEMLERİNİN ETKİNLİĞİNİN DEĞERLENDİRİLMESİ. Ezgi Paslı Uysalol, Seda Günhar, Serap Karaman, Zeynep Karakaş, Ömer Devecioğlu. *İstanbul Üniversitesi İstanbul Tıp Fakültesi, Pediatrik Hematoloji Onkoloji Bilim Dalı, İstanbul*

Amaç: Yüksek lökosit sayısı ile gelen çocukluk çağı lösemisinde, tümör lizis sendromu (TLS) için önleyici tedbirlerin etkinliğini değerlendirmektir.

Yöntem: 2008-2013 yılları arasında kliniğimiz tarafından takipli 0 yaş 18 yaş arası lösemili çocuklar incelendi. TLS için risk grubu olarak kabul edilen beyaz küre sayısı 50,000 ve 10.000 üzeri olan, ALL ve AML vakaları çalışmaya dahil edildi. Düşük ve orta riskli hastalara hidrasyon ve allopurinol, yüksek riskli hastalara rasburikaz, hidrasyon ile birlikte uygulandı.

Bulgular: 2008-2013 yılları arasında, 113 hasta (87 ALL ve 26 AML) takip edildi. Çalışma kriterlerini karşılayan 30 olgu (23 ALL ve 7AML) çalışmaya dahil edildi. 23 ALL vakasının 12'si TLS açısından yüksek risk, 11'i orta risk sınıfında kabul edildi. Tüm AML'li olgular TLS için yüksek risk sınıfına dahil edildi. Üç AML ve 6 ALL olmak üzere toplam 9 hastada TLS gelişti. TLS gelişen 6 ALL hastasının 4'ü yüksek risk, diğerleri orta risk profili taşımaktaydı. Üç AML hastasının tümünde yüksek TLS risk profili vardı. Altı, yüksek riskli hastada (3 ALL ve 3 AML) lökoferez yapıldı. İki yüksek riskli ALL hastasında hemodiyaliz uygulandı. Üç hasta TLS nedeniyle kaybedildi. Bunların hiçbirinde rasburikaz kullanılmamıştı.

Sonuç: Çalışmada TLS'lu hastalarda, hidrasyon, allopurinol ve rasburikazın risk sınıflandırmaları ve algoritmalara göre planlanması gerektiği sonucuna varıldı. Rasburikaz TLS için etkili bir ilaçtır ve çoğunlukla hemodiyalizi önleyebilir; hızlı ve planlı tedavisi ile beklenmedik ölümleri engelleyebilir. Çok yüksek riskli TLS'lu hastalar için özel önlemler planlanmalı ve uygulanmalıdır.

Anahtar kelimeler: ALL, AML, tümör lizis sendromu

Abstract: 0663 P-365

NADİR BİR BAŞLANGIÇ BULGUSU OLARAK: İZOLE PRİMER TESTİKÜLER LENFOMA/LÖSEMİ.

Mehmet Akif Özdemir[1], Mustafa Küçükaydın[2], Hülya Akgün[3], Bilgen Işık[1], Özlem Gül Kırkaş[1]. *[1]Erciyes Üniversitesi Tıp Fakültesi, Çocuk Sağlığı ve Hastalıkları Anabilim Dalı, Kayseri, [2]Erciyes Üniversitesi Tıp Fakültesi, Çocuk Cerrahisi Anabilim Dalı, Kayseri, [3]Erciyes Üniversitesi Tıp Fakültesi, Patoloji Anabilim Dalı, Kayseri*

Çocukluk çağı kanserleri arasında en sık görüleni Akut Lenfoblastik Lösemi'dir. Klinik bulgular kemik iliği infiltrasyonuna, lenfoid sistem tutulumuna veya ekstramedüller sistem tutulumuna bağlı olarak ortaya çıkabilmektedir. Kliniğe genellikle bir veya her iki testisde ağrısız büyüme olarak yansıyan testikuler tutulum akut lenfoblastik lösemide en sık relaps bölgesidir. Bunun aksine primer tanı sırasında testis tutulumu oldukça nadir görülen bir durumdur. Yeni tanı almış lösemi vakalarında mikroskobik testikuler infitrasyon oranı %1,9-21 arasında değişmektedir. Kemik iliği infiltrasyonu olmaksızın başvuru sırasında izole testis tutulumu yok denecek kadar azdır. Son dört aydır mevcut olan sağ testiste ağrısız büyüme şikayeti ile başvuran 9 yaşındaki hastanın fizik muayenesinde sağ testisin diğerine göre iki kat büyük olması dışında patolojik bulgu yoktu. Ultrasonografik bulguları ile lösemik infiltasyon düşünülen, kemik iliği aspirasyonu normal olan hastanın orşiektomi materyalinin patolojisinde lenfoblastlar görüldü. Literatürde kemik iliği normalken izole testis tutulumu ile başvuran 3 yaşında bir olgu mevcuttur. Bu vakadan başka bilateral makroorşidizm ile başvuran ancak kemik iliği tutulumu da olan 14 yaşında bir ALL olgusu da bildirilmiştir.

Anahtar kelimeler: lösemi, lenfoma, testikuler tutulum

Abstract: 0701 P-366

YÜKSEK RİSK AKUT LENFOBLASTİK LÖSEMİLİ ADÖLESAN BİR OLGUDA YAYGIN İNVAZİV ASPERGİLLOZİS.

Funda Tekkeşin[1], Alp Özgün Börcek[2], Burcu Ceylan Cura Yayla[3], Zühre Kaya[1], Hasan Tezer[3], Murat Uçar[4], Ülker Koçak[1], İdil Yenicesu[1], Ayşe Kalkancı[5], Kemali Baykaner[2], Türkiz Gürsel[1]. *[1]Gazi Üniversitesi Tıp Fakültesi, Pediatrik Hematoloji Bilim Dalı, Ankara, [2]Gazi Üniversitesi Tıp Fakültesi, Nöroşirürji Bilim Dalı, Ankara, [3]Gazi Üniversitesi Tıp Fakültesi, Pediatrik Enfeksiyon Bilim Dalı, Ankara, [4]Gazi Üniversitesi Tıp Fakültesi, Radyoloji Bilim Dalı, Ankara, [5]Gazi Üniversitesi Tıp Fakültesi, Tıbbi Mikrobiyoloji Bilim Dalı, Ankara*

Giriş: İnvaziv aspergilloz (İA), kök hücre nakli uygulanmış ve yüksek riskli lösemili hastalarda yeni antifungal ilaçlara rağmen halen yüksek morbitide ve mortalite nedenidir. Aspergilloz çoğunlukla sinüs ve akciğerlere yerleşip sinopulmoner aspergillozise neden olmakla birlikte %20 olguda kan yoluyla diğer organlara da yayılım göstermektedir. Özellikle santral sinir sistemi (SSS) yerleşimli olgularda %80-100 oranında mortaliteye neden olmaktadır. Yüksek risk akut lenfoblastik lösemili (ALL) adölesan olguyu sunmaktaki amacımız SSS de içeren yaygın İA'in klinik seyrine ve tedavi yanıtına dikkat çekmektir.

Olgu: Yüksek risk ALL tanısı ile izlenen 16 yaşında erkek hastada, ALL-BFM 95 protokolünün indüksiyon kemoterapisinin son fazında yüksek ateş, öksürük ve burun akıntısı gelişti.Nötropenik ateş ve akut faz reaktanlarında yükseklik olması nedeniyle geniş spektrumlu antibiyotik tedavisi başlandı. İzleminde hipotansiyonu gelişen hastanın periferik ve kateter kan kültürlerinde *E. Coli* üremeleri oldu. Duyarlı antibiyotiklere rağmen ateşinin uzaması ve dirençli olması nedeniyle kateteri çekildi ve liposomal amfoterisin B (LAMB) eklendi. Şiddetli öksürük yakınmasına ses kısıklığı da eklenen hastanın yüksek rezolüsyonlu akciğer tomografisinde (YRAT) yaygın fungal enfeksiyon ile uyumlu görünüm tespit edildi. Galaktomannan antijeni pozitif saptanması üzerine LAMB kesilerek vorikonazol tedaviye eklendi. Abdominal USG'nda da karaciğerde yaygın mantar ile uyumlu olabilecek abse görünümleri mevcuttu. Halüsinasyonları ortaya çıkan hastanın kranial MRI'ında sağ temporoparietal bölgede 3x5 cm, sağ frontal bölgede ise 1.5x1.5 cm fungal enfeksiyon ile uyumlu olabilecek lezyonlar görüldü. Beyin cerrahisi tarafından opere edilerek 5 cm'lik lezyon çıkarıldı. Abse kültüründe Aspergillus spp. üremesi oldu. Vorikonazol tedavisi altında nötropenisi düzelen hastanın iki haftalık ateşsiz izleminin ardından rezidüel lezyonları açısından görüntülemeleri tekrarlandı; Kranial MRI'da lezyon boyutunda artış izlenmezken, YRAT ve Abd USG'daki diğer lezyonlarda belirgin gerileme izlendi ve kemoterapi protokolünün kaldığı yerden başlanması planlandı. Ancak tetkikleri yapılırken ateşleri tekrar yükselen hastanın şiddetli başağrısı gelişti. Kranial MRI tekrarlanan hastanın frontal bölgedeki 1.5 cm'lik lezyonunda hızla büyüme olduğu görüldü. Beyin cerrahisi tarafından ikinci kez opere edilen hastanın tedavisine LAMB de eklendi. Ateşleri kontrol altına alınan hastanın kemoterapisi tekrar başlandı.

Sonuç: Yaygın İA'in nadir yerleşim alanlarından biri olan SSS'de antifungal ilaçların beyin dokusunda yeterli konsantrasyona ulaşamaması nedeniyle diğer alanlardaki fungal lezyonların gerilemesi hastada erken

dönemde düzelme lehine yorumlanmamalıdır. Sunulan olguda olduğu gibi SSS'deki rezidüel fungal lezyonların kemoterapi öncesi tamamının cerrahi olarak çıkartılması ve kombine antifungal tedavinin uygulanması bu hastalarda uzun dönem morbitide ve mortaliteyi azaltacaktır

Anahtar kelimeler: adölesan, aspergillozis, lösemi

Transfüzyon Tıbbı / Aferez / Hücre İşlenmesi

Abstract: 0262 P-367

MEDİKAL TEDAVİYE DİRENÇLİ HİPERLİPİDEMİ VE HİPERLİPİDEMİYE BAĞLI AKUT KOMPLİKASYONLARIN VARLIĞINDA UYGULANAN LİPİT AFEREZİNİN LİPİT PROFİLİ ÜZERİNE ETKİLERİ.

Bayram Korkut[1], Fahir Özkalemkaş[2], Vildan Özkocaman[2], Rıdvan Ali[2], Canan Ersoy[3]. *[1]Uludağ Üniversitesi Tıp Fakültesi, İç hastalıkları Anabilim Dalı, Bursa, [2]Uludağ Üniversitesi Tıp Fakültesi, Hematoloji Bilim Dalı, Bursa, [3]Uludağ Üniversitesi Tıp Fakültesi, Endokrinoloji Bilim Dalı, Bursa*

Giriş: Hiperlipidemi ateroskleroz gelişimine yol açarak tüm dünyada majör mortalite ve morbidite nedenlerinin başında gelen kardiyovasküler hastalıkların patogenezinde önemli bir rol oynamaktadır. Bununla birlikte pankreatit, nöropati ve demans gibi ciddi komplikasyonlara da yol açabilmektedir.

Hiperlipidemi tedavisi yaşam tarzı değişiklikleri, farmakoterapi (statin ve/veya kombine ezetimib, niasin, safra asit ekstreleri) ve buna rağmen hedef lipit düzeylerine ulaşılamayan hastalarda lipit aferez tedavisini içermektedir.

Amaç: Çalışmamızda medikal tedaviye dirençli hiperlipidemi ve hiperlipidemiye bağlı akut komplikasyonların varlığında uygulanan lipit aferezi tedavisinin lipit profili üzerine olan olumlu etkilerini belirlemeyi amaçladık.

Materyal-Metod: Haziran 2010 ve Ocak 2014 (3 yıl 8 ay) tarihleri arasında Uludağ Üniversitesi Tıp Fakültesi Hematoloji Bilim Dalı Aferez Ünitesince 14 hastaya toplam 118 seans uygulanan lipit aferez tedavisinin sonuçları retrospektif olarak değerlendirildi. Hastaların aferez işlemi öncesi ve sonrası lipit değerleri karşılaştırıldı.

Verilerin istatiksel analizi IBM SPSS Statistics 21 programı kullanılarak yapıldı. Veriler medyan (maksimum-minimum) olarak verildi. İstatistiksel anlamlılık testi olarak Wilcoxon testi kullanıldı. p (anlamlılık) değeri <0.05 olarak kabul edildi.

Bulgular: Hastaların 6'sı (%42) erkek, 8'i (%58) kadındı. Yaş ortalaması 34.0±21.1 idi. Hastaların 11'i (%78.6) medikal tedaviye dirençli familyal hiperlipidemi, 3'ü (%21.4) hipertrigliseridemiye bağlı akut pankreatit vakası idi. Uygulanan 118 seans aferez işleminin 49'u (%41.5) Liposorber D (DALİ), 29'u (%24.5) Double filtrasyon plazmaferez (DFFP - ASAHİ) ve 40'ı (%33.9) Kaskad Filtrasyon yöntemi ile uygulandı.

Uygulanan aferez işlemlerinin 50'si (%42.3) Trigliserid değerlerinde, 68'i (%57.7) ise LDL değerlerinde düşüş sağlanması amacı ile gerçekleştirildi.

Hiperlipidemi tipine göre uygulanan aferez yöntemleri ve sonuçları Tablo 1 ve Tablo 2'de özetlenmiştir.

Sonuç: Medikal tedaviye dirençli dislipidemi vakaları ve lipit değerlerinin hızla düşürülmesinin gerektiği komplikasyonların varlığında uygulanan lipit aferezi tedavisi lipit profili üzerine hızlı ve olumlu bir etki göstermektedir ve bu tür hastalarda uygulanabilecek etkin bir tedavi yöntemi olarak görünmektedir.

Anahtar kelimeler: Lipit aferezi, Hiperlipidemi

Tablo 1. Trigliserit Aferezi

Uygulanan Yöntem	*İşlem Sayısı*	*Aferez Öncesi Medyan Trigliserit Değerleri (Mg/Dl)*	*Aferez Sonrası Medyan Trigliserit Değerleri (Mg/Dl)*	*İstatistiksel Anlamlılık*
Kaskat Filtrasyon (CF)	40	3729,5 (Min. 1380 - Max. 10502)	1390,5 (Min. 39 - Max. 4143)	P < 0.001
Double Filtrasyon Plazmaferez (DFFP)	10	4159,0 (Min. 506 - Max. 9996,0)	999,0 (Min. 150 - Max. 7384)	P: 0.005

Tablo 2. LDL Aferezi

Uygulanan Yöntem	*İşlem Sayısı*	*Aferez Öncesi Medyan LDL Değerleri (Mg / Dl)*	*Aferez Sonrası Medyan LDL Değerleri (Mg/Dl)*	*İstatistiksel Anlamlılık*
Double Filtrasyon Plazmaferez (DFFP)	19	485,0 (Min. 254 - Max. 671)	197,0 (Min. 86 - Max. 426)	P < 0.001
Liposorber D (Dali)	49	447,0 (Min. 325 - Max. 525)	140, 0 (Min. 80 - Max. 243)	P < 0.001

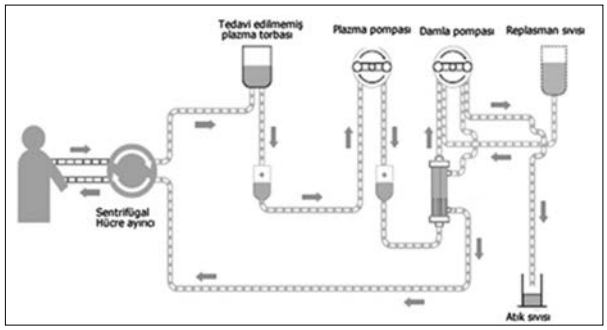

Şekil 1. Kaskat Filtrasyon (CF)

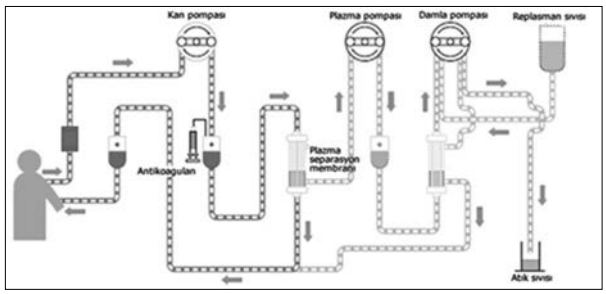

Şekil 2. Double Filtrasyon Plazmaferez (DFPP)

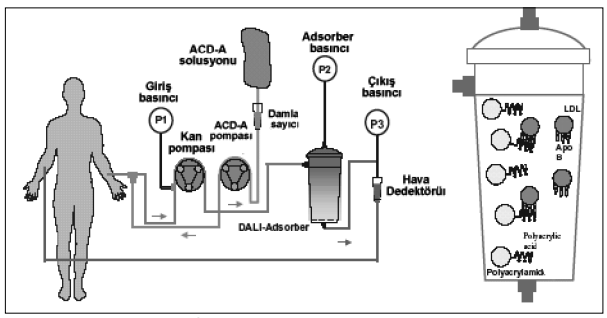

Şekil 3. Liposorber D (DALİ)

Abstract: 0110 P-368

TERAPÖTİK PLAZMA DEĞİŞİMİ: TEK MERKEZ DENEYİMİ.

Nilay Şengül Samancı[1], Mesut Ayer[2], Meltem Gürsu[3], Kübra Yel[1], Abdulkadir Ergen[1], Elif Ece Doğan[1], Serhat Karadağ[3], Egemen Cebeci[3], Hikmet Feyizoğlu[1], Mehmet Toptaş[4], Rümeyza Kazancıoğlu[5], Savaş Öztürk[3]. *[1]Haseki Eğitim ve Araştırma Hastanesi, İç Hastalıkları Kliniği, İstanbul, [2]Haseki Eğitim ve Araştırma Hastanesi, Hematoloji Kliniği, İstanbul, [3]Haseki Eğitim ve Araştırma Hastanesi, Nefroloji Kliniği, İstanbul, [4]Haseki Eğitim ve Araştırma Hastanesi, Anestezi ve Reanimasyon Kliniği, İstanbul, [5]Bezmialem Vakıf Üniversitesi Tıp Fakültesi, Nefroloji Kliniği, İstanbul*

Giriş: Terapötöik plazma değişimi (TPD) kullanım endikasyonları giderek genişleyen, plazmadan yüksek molekül ağırlıklı maddelerin uzaklaştırılması temeline dayanan bir tedavi yöntemidir. Çalışmamızda farklı hasta gruplarına son yedi yıl boyunca uygulanmış olan TPD uygulamasının etkinliğini ve klinik önemini irdelemeyi amaçla

Materyal-Metod: 2007 ile 2013 tarihleri arasında kliniğimizde membran seperasyon yöntemi ile TPD yapılmış olan toplam 110 hasta incelendi. Hastaların demografik özellikleri, altta yatan hastalık, biyokimyasal parametreler, seanslarda kullanılan replasman sıvısının tipi ve miktarı, gelişen komplikasyonlar, beraberinde verilen immunsupresif tedavi, hemodiyaliz ihtiyacı ve TPD seans sayısı kaydedildi. Replasman sıvısı olarak izotonik sıvı içerisinde %5 albümin solüsyonu ve/veya taze donmuş plazma kullanıldı.

Bulgular: Toplam 110 hasta, [58 erkek (%52.7), 52 kadın (%47.3)] dahil edildi. Ortalama yaş 47.3±17.6 yıl idi. Toplam TPD seans sayısı 734 olup hasta başına ortalama seans sayısı 6.6±4.3 idi. Altta yatan hastalık 26 hastada (%23.6) böbrek nakli ile ilişkili hastalıklar (antikor aracılı rejeksiyon veya FSGS nüksü), 18 hastada (%16.4) ANCA-ilişkili vaskülit, 17 hastada (%15.5) hızlı ilerleyen glomerulonefrit, 11 hastada (%10) hemolitik üremik sendrom, 9 hastada (%8.2) trombotik trombositopenik purpura, 6 hastada (%5.5) otoimmün hemolitik anemi, 6 hastada (%5.5) FSGS, 4 hastada (%3.6) ise multipl myelom ve diğer hastalıklardı. 67 hastada (%60.9) parsiyel, 22 hastada (%20) tam remisyon sağlanırken 14 hastada (%12.7) yanıt alınamadı ve 7 hasta (%6.4) öldü. Başlıca komplikasyonlar kramplar (%6.4), alerjik reaksiyonlar (%4.5), hipotansiyon (%3.6), ateş (%1.8), bilinç kaybı (%0.9), lökopeni (%0.9) ve kateter ilişkili hematomdu (%0.9).Hastaların %80.9'unda komplikasyon gelişmedi

Sonuç: Yedi yıllık deneyimimize göre membran seperasyon yöntemi ile yapılan TPD farklı hastalık gruplarında etkin, nispeten ucuz ve yatak başında yapılabilir bir tedavi şeklidir

Anahtar kelimeler: Hemodiyaliz, Membran seperasyon, Terapötik Plazma Değişimi

Tablo 1. Sonuçlar

Tanı	*n*	*Ek Tedavi*	*Sonuçlar*	*Sonuçlar*	*Sonuçlar*	*Sonuçlar*	*Komplikasyonlar*	*Hemodiyaliz Tedavisi*
			Parsiyel Remisyon	*Komplet Remisyon*	*Remisyon Yok*	*Ölüm*		
Multiple miyelom	4	1 Yok 2 Doxorubicine+ Vincristine+ steroid 1 Dexamethasone+ Bortezomib	1	2	0	1	3 Yok 1 Hipotansiyon	2 diyaliz yok 1 kronik diyaliz 0 diyaliz sonlandırıldı
Renal transplantasyon	26	16 Yok 4 Steroid+ mycophenolate mofetil+ Calcineurin Inhibitors 2 Steroid+ Cyclophosphamid 1 Rituximab 1 Steroid+ Calcineurin Inhibitors 1 Steroid 1 IVIG	18	3	4	1	20 Yok 3 Allerjik reaksiyonlar 1 Kas krampları 1 Lökopeni 1 Hipotansiyon	19 diyaliz yok 6 kronik diyaliz 0 diyaliz sonlandırıldı
RPGN	17	3 Yok 9 Steroid+ Cyclophosphamid 2 Steroid 1 Vertebral RT 1Steroid+ chloroquine+IVIG+ Cyclophosphamid 1 Steroid+IVIG	12	1	4	0	14 Yok 2 Kas krampları 1 Allerjik reaksiyonlar	6 diyaliz yok 6 kronik diyaliz 5 diyaliz sonlandırıldı
HUS	11	5 yok 3 Steroid 2 Steroid+ Cyclophosphamid 1 Steroid+IVIG	7	3	1	0	8 Yok 1 Allerjik reaksiyonlar 1 Kateter bölgesinde hematom 1 Ateş	3 diyaliz yok 4 kronik diyaliz 4 diyaliz sonlandırıldı
TTP	9	6 Yok 1 Steroid+ Vincristine 2 Steroid	1	5	0	3	6 Yok 1 Hipotansiyon 1 Ateş 1 Bilinç bulanıklığı	9 diyaliz yok 0 kronik diyaliz 0 diyaliz sonlandırıldı
Otoimmün hemolitik anemi	6	3 Steroid 1Steroid+ Splenectomy 1 Steroid+IVIG 1 IVIG	5	0	0	1	4 Yok 1 Kas krampları 1 Hipotansiyon	5 diyaliz yok 0 kronik diyaliz 1 diyaliz sonlandırıldı
ANCA- ilişkili vaskülitler	18	1Yok 13 Steroid+ Cyclophosphamid 2 Steroid+IVIG 1 Steroid 1Steroid+IVIG+ Cyclophosphamid	11	4	2	1	16 Yok 2 Kas krampları	9 diyaliz yok 3 kronik diyaliz 5 diyaliz sonlandırıldı
SLE	2	1 Steroid+ Cyclophosphamid 1 Steroid+IVIG	1	0	1	0	2 Yok	1 diyaliz yok 1 kronik diyaliz 0 diyaliz sonlandırıldı
Hipertrigliseridemik pankreatit	1	1 Yok	0	1	0	1	1 Yok	1 diyaliz yok 0 kronik diyaliz 0 diyaliz sonlandırıldı
Akut karaciğer yetmezliği	1	1 Yok	0	1	0	0	1 Yok	1 diyaliz yok 0 kronik diyaliz 0 diyaliz sonlandırıldı
Paraneoplastic nörolojik sendrom	2	2 Yok	0	1	1	0	2 Yok	0 diyaliz yok 2 kronik diyaliz 0 diyaliz sonlandırıldı
Guillain-Barre´ Sendromu	1	1 IVIG	1	0	0	0	1 Yok	1 diyaliz yok 0 kronik diyaliz 0 diyaliz sonlandırıldı
Devic's sendromu	2	1 Steroid 1 Steroid+ Cyclophosphamid	2	0	0	0	2 Yok	2 diyaliz yok 0 kronik diyaliz 0 diyaliz sonlandırıldı
Kronik inflamatuar demiyelizan poliradikulopati	3	2 Steroid 1 Steroid+IVIG	3	0	0	0	2 Yok 1 Kas krampları	3 diyaliz yok 0 kronik diyaliz 0 diyaliz sonlandırıldı
Stiff-person sendromu	1	1 IVIG	1	0	0	0	1 Yok	1 diyaliz yok 0 kronik diyaliz 0 diyaliz sonlandırıldı
FSGS	6	5 Yok 1 Steroid	4	1	1	0	6 Yok	4 diyaliz yok 1 kronik diyaliz 1 diyaliz sonlandırıldı

Abstract: 0665 P-369

MİKROANJİOPATİK HEMOLİTİK ANEMİ AYIRICI TANISINDA ENDER BİR HASTALIK KONJENİTAL TROMBOTİK TROMBOSİTOPENİK PURPURA: OLGU SUNUMU.

Abdullah Karakuş[1], Mehmet Sinan Dal[1], Mehmet Önder Ekmen[2], Erdal Bodakçı[2], Ferhat Bacaksız[2], Orhan Ayyıldız[1], Ekrem Müftüoğlu[1]. *[1]Dicle Üniversitesi Tıp Fakültesi, Hematoloji Bilim Dalı, Diyarbakır, [2]Dicle Üniversitesi Tıp Fakültesi, İç Hastalıkları Anabilim Dalı, Diyarbakır*

Amaç: Konjenital trombotik trombositopenik purpura (TTP), son derece ender olarak görülen, genellikle mikroanjiopatik hemolitik anemi (MAHA) ve trombositopeni birlikteliği ile karşımıza çıkan, tekrarlı atakların izlendiği ve taze donmuş plazma (TDP) infüzyonuna yanıtlı bir hastalıktır. Patofizyolojisinde von Willebrand Faktör (vWF) parçalayıcı proteazın eksikliği rol oynar.TTP tanı kriterleri arasında yer alan böbrek ve santral sinir sistemi tutulumunun her atakta görülmemesi tanıyı daha da güçleştirmektedir. Amacımız, bu çalışmada tekrarlayan nörolojik semptomlar ile gelen hastadan MAHA ve trombositopeni ayırıcı tanısında kalıtsal TTP'nin anımsanması gerekliliğini vurgulamaktır.

Olgu: 27 yaşında erkek hasta 7 yıldır önce baş ağrısı, kol ve ellerde uyuşma şikayeti olan hasta 3 yıl önce daha önce yapabildiği işleri yapamama, sağ tarafında uyuşma, güç kaybı konuşamama şikayetleri nedeniyle nöroloji kliniğinde tetkik edilmiş.Hastaya aspirin ve heparin tedavisi başlanmış klinik durumu düzelen hasta taburcu edilmiş. Ekim 2013 tarihinde sağ tarafta uyuşma ve konuşmada bozulma nedeniyle nöroloji kliniğine yatırılan hastanın kranial MR'ında inkomplet enfarkt tespit edilmiş. Hastanın bakılan tam kan sayımında beyaz küre sayısı 4.400 mm³ hemoglobin 10 gr/dl trombosit 37.000 mm³ LDH 774 U/L tespit edildi..İndirekt biluribin değerleri 1.4 mg/dl.Düzeltilmiş retikülosit indeksi %3.5 saptandı.

Trombositopeni,anemi ve LDH yüksekliği olması nedeni ile bakılan periferik yaymasında her alanda yaklaşık 15 adet fragmante eritrosit görülmedi. Direkt Coombs testi negatif aPTT,PT,INR ve fibronojen değerleri normal görüldü. Hasta hematoloji servisine alındı MAHA trombosipeni olması nedeni ile TTP düşünüldü ve plazmaferez 40 ml/kg ile başlanıldı.Tedavi öncesi trombosit değeri 18000 mm³ olan hastanın günlük takiplerinde trombosit sayısı 71000 mm³, 113.000 mm³, 185.000 mm³, 300.000 mm³ olarak izlenildi trombosit ve LDH düzeyi normal sınırlara geldikten sonra 3 gün daha plazmafereze devam edildi. Genel durumu düzelen hasta kontrole gelmek üzere taburcu edildi. Plazmaferez den 2 hafta sonra bakılan trombosit sayısı 77000 mm³, LDH 471 U/L ve periferik kan yaymasında yaygın fragmante eritrosit olması nedeni ile ADAMS TS 13 aktivite,antijen ve inhibitör düzeyleri gönderilip tekrar plazmaferez yapıldı. Tekrardan kısa sürede (6gün) cevap alınan hasta 1 ay içersinde tekrar plazmaferez ihtiyacı oldu. Hastanın ADAMS TS 13 aktivite %5 altında izlendi, ADAM TS 13 antijen 0 ADAM TS 13 İnhibitör 3.43 olarak görüldü. Konjenital TTP olarak kabul edilen hasta ayda da bir 4 ünite taze donmuş plazma tedavisi ve 100 mg asetilsalisik asit tedavisi düzenlendi. Hastanın 9 aydır ayaktan takibi devam etmektedir.

Tartışma: Bu olguyu sunmamızdaki amaç nörolojik şikayetlere ile hastaneye başvuran hastalarda trombosit düşüklüğünde TTP düşünmek ve TTP ye yönelik tetkik etmek ve plazmaferez tedavisine hızlı yanıt veren kısa sürede nüks eden hastalarda konjenital TTP yi düşünmektir.

Anahtar kelimeler: Kalıtsal TTP, ADAM TS 13, TDP

Abstract: 0527 P-370

HİPERLÖKOSİTOZLU HASTALARDA 2 YILLIK TERAPÖTİK LÖKOFEREZ DENEYİMİ.

Metin Bağcı, Sinan Demircioğlu, Mehmet Ali Karaselek, Kazım Çamlı, Buğra Sağlam, İlkem Altun, Aynur Uğur Bilgin. *Necmettin Erbakan Üniversitesi Meram Tıp Fakültesi, Hematoloji Bilim Dalı, Konya*

Amaç: Hiperlökostioz, özellikle akut lösemi hastalarında aşırı blast artışı (WBC>100.000/ml) ile karakterize klinik bir tablodur. Akut lösemi hastalarının %5-8.5'inde tanı sırasında hiperlokositoz görülmektedir. Lökostaz, artmış blastik hücreler ve buna bağlı olarak azalmış doku perfüzyonu ile seyreden, progressif ve fatal seyirli bir klinik tablodur. Akut lösemi hastalarında, erken dönem mortalitesinin %20-40 nedenini oluşturur. Lökostaza bağlı en sık ölüm nedeni, intrakraniyal kanama ve solunum yetmezliğidir. Günümüzde, hiperlökositoza bağlı metabolik ve damar komplikasyonlarını azaltmak/ önlemek için kullanılan en hızlı ve etkin method lökoferezis işlemidir.

Yöntemler: Bu çalışmaya, Necmettin Erbakan Üniversitesi Meram Tıp Fakültesi Hematoloji Bölümü'nde, 2012–2014 yılları arasında klinik ve laboratuar bulguları ile tanıları konulan 21 hasta değerlendirmeye alınmıştır. Hastalıklara göre hastaların dağılımı; Akut Myeloblastik Lösemi (AML): 15, Akut Lenfoblastik Lösemi (ALL): 1, Kronik Myelositik Lösemi (KML): 3, Kronik Myelomositik lösemi (KMML): 1 ve Talasemi Major: 1. Hastaların WBC değerleri işlem öncesinde ve işlem sonrasında kaydedilmiştir. Bütün lökoferez işlemleri Haemonetics MCS+ 9000 cihazı ile gerçekleştirilmiştir. Lökoferez işlemi sırasında hastaların total kan volümü hesaplanmış ve her hastada 2 defa işlenmiştir.

Sonuçlar: Hastaların 13'ü erkek (%62), 8'i kadın (%38) ve ortanca yaş 54(19–92) olarak saptandı. 21 hastaya toplam 64 lökoferez işlemi uygulanıp ve ortanca lökoferez sayısı 3(1-10) olarak bulundu. Lökoferez işlemlerinden önce ortalama WBC değeri 253,5x10⁹/l iken 1. Lökoferez işleminden sonra ise 229x10⁹/l olarak kaydedildi. 1. işlem sonrası 15 hastanın WBC değeri ortalama %24 oranında düşüş gösterdi. İşlem öncesi LDH ortalaması 1691 iken işlem sonrası ortalaması 1599 olarak belirlendi. İşlem öncesi ve sonrası kreatin değerleri arasında anlamlı fark bulunmadı. İşlem öncesi trombosit değeri ortalama 96 bin iken işlem sonrası ortalama 79 bine düştü. Lökoferez işlemine devam edilen 12 hastanın 2. işlem sonrası WBC değeri ortalama 181,55x10⁹/l düşüş yüzdesi ise ilk işlem sonrasına göre %30 oldu. 3 hastada ise işlem sonrası WBC değeri ortalama %16'lık artışla yükselmeye devam etmiştir. 13 hasta (AML: 12, KML: 1, T.major: 1) tedaviye rağmen ilk 1 ay içerisinde kaybedildi. Tedaviye cevap veren 8 hastaya kemoterapi başlanarak remisyon sağlandı.

Tartışma: Hiperlökositoz mortalite ve morbiditesinin yüksek olması nedeniyle acil klinik sendrom olarak kabul edilir. Bu durumda altta yatan hastalığa bağlı tedavinin yanı sıra lökoferez işlemi yapılması hayat kurtarıcı olabilmektedir. Bu çalışmada 21 hastadan 8'inde hiçbir komplikasyon görülmeden lökoferez ve kemoterapi tedavisi ile sağkalım sağlanmıştır. Sonuç olarak, terapötik lökoferez işlemi lokosit yüksekliği ve buna bağlı semptomlarla başvuran hastalarda hızlı ve etkin bir yöntem olarak kliniklerde yaygın bir şekilde kullanılmaktadır.

Anahtar kelimeler: Hiperlökositoz, Lökostaz, Lökoferez

Abstract: 0664 P-371

ALLOJENİK TRANSPLANTASYON SONRASI GELİŞEN TROMBOTİK MİKROANJİOPATİ OLGUSUNDA RİTUKSİMAB KULLANIMI.

Mehmet Sinan Dal[1], Abdullah Karakuş[1], Mehmet Önder Ekmen[2], Ferhat Bingöl[2], Reşit Yıldırım[2], Orhan Ayyıldız[1], Ekrem Müftüoğlu[1]. *[1]Dicle Üniversitesi Tıp Fakültesi, Hematoloji Bilim Dalı, Diyarbakır, [2]Dicle Üniversitesi Tıp Fakültesi, İç Hastalıkları Anabilim Dalı, Diyarbakır*

Giriş: Transplant ilişki trombotik mikroanjiyopati(TMA) allojenik kök hücre naklinde kök hücre nakli için hazırlık rejimi uygulanırken vasküler endotel, toksik ajanlar tarafından hasara uğrar. Küçük arteriol ve kapillerde mikrotrombuslar gelişir ve parsiyel obstrüksiyona yol açar. Eritrositler, bu alanlardan geçerken mekanik travmaya, bunun sonucunda da hemolize ve fragmantasyona uğrarlar. Tüm vücut ışınlaması, yoğun hazırlama rejimleri ve CMV enfeksiyonları yanında graft versus host hastalığının önlenmesi için kullanılan siklosporin, FK506 gibi ilaçlara bağlıda gelişebilmektedir.

Olgu: Otuzsekiz yaşında erkek hasta Mart 2013 tarihinde halsizlik ve boyunda şişlik şikayeti olması nedeni ile yapılan tetkiklerde wbc: 2.600 mm³, hb:7.8 gr/dl, plt:87.000 mm³ olması nedeni ile yapılan kemik iliği aspirasyonun da %80 oranında dar sitoplazmalı, granül ihtiva etmeyen blastik hücre izlendi. Flow sitometrisinde T-ALL tanısı konulan hastaya 8 siklus Hyper-CVAD kemoterapisi verildi. Tedavi sonrası tam remisyona giren hastaya tam uyumlu kardeşten allojenik kök hücre transplantasyonu yapıdı. Transplantasyonun 78.gününde sonra baş ağrısı ve konuşmada yavaşlama şikayeti olması nedeni ile tetkik edildi. Hemogramında wbc: 7600 mm³, hb:6,5 gr/dl, plt:12.000 mm³, düzeltilmiş retikülosit indeksi %5 biyokimsal tetkilerde üre:89, kreatinin:1.9 mg/dl, indirekt bilurubin:2,6 mg/dl,LDH:785 U/L saptandı. Koagülasyon parametreleri Direkt coombs testi normal tespit edildi. Periferik kan yaymasında 100'lük büyütmede her alanda 8-14 fragmante eritrosit ve çok sayıda normablast görüldü. Kemik iliği aspirasyonunda blast oranı %5'in altında remisyonda ve sitogenetik olarak full kimerizim tespit edildi. CMV DNA negatif tespitedildi. Hastayı posttransplant sonrası TMA tanısı ile 40 ml/ kg TDP ile plazmaferez ve 1 mg/kg prednol tedavisilerine başlanıldı. Siklosporin tedavisi kesilip mikofenolat mofetil tedavisi başlanıldı. Tedavinin 2. haftasında plazmaferezden yarar görmeyen hastaya, plazmaferez tedavisi kesilerek rituksimab 375 mg/m² den haftalık tedavisi başlanıldı. Toplam 4 kez rituksimab tedavisi verildi.Rituksimab sonrası hemoglobin 8 gr/dl, trombosit: 110. 000 mm³, indirekt bilurubin:0,6 mg/dl, LDH 210 U/L olan hastanın takibi ayaktan devam etmektedir.

Tartışma: Transplantasyon sonrası trombotik mikroanjiyopati %15'e kadar görülebilmektedir.Transplant ilişkili TMA'nın tedavisi genel olarak destek tedavisidir. Terapötik plazma değişiminin faydası gösterilememiştir. Tedavinin ilk basamağında, TMA gelişiminden sorumlu olabileceği düşünülen takrolimus,sirolimus ve siklosporin gibi kalsinörin inhibitörleri mümkün ise kesilmeli veya dozları azaltılmalıdır. Bazı küçük olgu serilerinde rituximab'a yanıt alınabileceği bildirilmiştir.

Anahtar kelimeler: Allojenik nakil, trombotik mikroanjioati, rituksimab

Abstract: 0216 P-372

TALASEMİ OLGULARINDA HASTA BAŞI LÖKOSİT FİLTRESİ KAYNAKLI ETİLEN OKSİTE BAĞLI ALERJİK TİP 1 HİPERSENSİTİVİTE REAKSİYONU.

Elif Güler Kazancı[1], Emine Yılmaz Mert[1], Murat Tutanç[2]. *[1]Dörtçelik Çocuk Hastalıkları Hastanesi, Çocuk Hematoloji Kliniği, Bursa, [2]Dörtçelik Çocuk Hastalıkları Hastanesi, Çocuk Kliniği, Bursa*

Giriş: Eritrosit süspansiyonu transfüzyonunda lökosit filtrelerinin kullanılması lökosit immünizasyonunu, CMV geçiş riskini ve non hemolitik ateş reaksiyonlarını azaltmaktadır. Lökosit filtrelerin sterilizasyonu Etilen oksit (ETO) veya Gamma ışınlama ile yapılmaktadır. Özellikle ETO'ya duyarlanmış kronik böbrek hastalarında hemodializ sırasında ciddi alerjik reaksiyonların bildirilmiştir.Sterilizasyon işleminden sonra malzeme üzerinde kalan ETO partiküllerin insan serum albümini ile konjüge olup hapten gibi görev yapmaktadır. Bu çalışmada Hematoloji kliniğimizde etilen oksit ile sterilize edilmiş lökosit filtrelerin kullanımına bağlı gelişen allerjik reaksiyonları değerlendirdik.

Gereç-Yöntem: Dörtçelik çocuk hastanesi Hematoloji kliniğinde 16 nisan-29 mayıs 2014 tarihleri arasında gelişen alerjik reaksiyonları retrospektif olarak değerlendirilmiştir.

Bulgular: Bu tarihler arasında toplam 79 hastaya 154 Ünite ERT verilmiş. 11 hastada ilk dakikalarda komplikasyon gözlenmiştir: ürtiker,taşikardi,siyanoz, nefes darlığı,yaygın ağrı. Transfüzyon durdurulup ilk müdahaleler yapıldı (iv antihistaminik,ivmethylprednisolone,inhale salbutamol,maske ile oksijen).Hastalarda gerekli kontroller yapılarak akut intravasküler hemoliz, bakteriyel bulaşma ve sıvı yüklenmesi dışlandı. Hastanemizde RAST ETO veya deri testi yapılamadığı için biyolojik olarak alerji tayin edilemedi. Kliniğimizde Gamma ışınlama yöntemiyle sterilize edilmiş lökosit filtre kullanımına geçildi ve son 2 ayda alerjik reaksiyon gözlenmedi.

Sonuç: Reaksiyonların yeni temin edilen lökosit filtrelerinin kullanımıyla eş zamanlı başlaması ve literatürde etilen oksit sterilizasyonu ile bildirilmiş çok sayıda alerjik reaksiyon olduğu için etilen oksit alerjisi düşünüldü.

Anahtar kelimeler: etilen oksit, anaflaksi, lökosit filtresi

Abstract: 0543 P-373

ORAK HÜCRE ANEMİLİ OLGUDA ALLOİMMÜNİZASYON.

Cem Kis, Emel Gürkan. *Çukurova Üniversitesi Tıp Fakültesi, Hematoloji Bilim Dalı, Adana*

Orak Hücreli Anemili Olguda Alloimmünizasyon

Amaç: Orak hücre anemili hastalarda sık eritrosit transfüzyonuna bağlı alloimmünizasyon gelişebilmektedir. Orak hücreli anemiler'de alloimmünizasyon sıklığı %7-47 arasında değişmektedir (1). Bu vaka takdiminde sık transfüzyona bağlı alloimmünizasyon gelişen ve tedavi edilen bir olgu sunuyoruz.

Olgu: Orak hücre anemili 19 yaşında kadın hasta halsizlik, nefes darlığı ve çarpıntı şikayetleri nedeniyle kliniğimize yatırıldı. Hastanın sık eritrosit transfüzyon öyküsü bulunmaktadır. Fizik muayenede ateş 37.1ºC, solunum sayısı: 22/dk, kalp tepe atımı: 120/dk, tansiyon arteriyal 80/40mmHg idi. Cilt ve konjektivalar soluk idi. Laboratuvar incelemesinde, hemoglobin 2 gr/dl, lökosit sayısı 20,1µL, trrombosit sayısı 365µL, total bilirubin 7,4 mg/dl, direkt bilirubin 1,3mg/dl, laktat dehidrogenaz

1128 U/L idi. Periferik yaymasında fragmente ve oraklaşmış eritrositler mevcut idi. Hastanın kan gubu tanımlanamaması üzerine O Rh negatif eritrosit süspansiyonu hazırlatıldı. Hazırlanan eritrosit süspansiyonlarının tamamı cross uygunsuz olması üzerine yapılan antikor tarama ve tiplendirmesinde Anti-c Rh subgrup antikorları tespit edildi. Antikor titresi 1/256 idi. Hastaya 1gr metilprednizolon tedavisi başlandı. Plazmaferez eşiliğinde O Rh negatif eritrosit süspansiyonu verildi. Hastaya 4 defa plazmaferez yapıldı. Toplam 9 ünite eritrosit süspansiyonu verildi. Antikor titresi 1/32'ye geriledi. Hastanın takiplerinde metilprednizolon dozu 64 mg düşürülerek taburcu edildi. Hastanın taburcu olduktan 3 hafta sonrası kontrollerinde hemotokrit değerininin %19 olması üzerine 1 mg/kg'dan siklofosfamid başlandı. Aneminin semptomatik olması nedeniyle hastaya takiplerinde son 3 ay içine 7 ünite cross uygunsuz eritrosit süspansiyonu replase edildi. Hastanın son 3 ay içerisinde antikor titreleri 1/512'ye kadar yükseldi. Bu nedenle 4 defa plazmaferez yapıldı. Plazmaferez sonrası ölçülen antikor titresi 1/128 idi. Hasta siklofosfamid kullanımına devam etmektedir. Sonuç olarak orak hücre anemilerinde eritrosit transfüzyonu tedavi amacı ile kullanılmaktadır. Sık transfüzyona bağlı alloimmünizasyon gelişebileceği unutulmamalalıdır. Bu nedenle verilecek eritrosit süspansiyonunda minör subgrup analizi yapılmalı ve uyumlu olmalıdır (2).

Anahtar kelimeler: Alloimmünizasyon, Plazmaferez, Orak Hücreli Anemi

Trombosit Bozuklukları / Tromboz ve Antitrombotik Tedavi

Abstract: 0198 P-374

MAKROTROMBOSİTOPENİ VE STOMATOSİTOZLA KARAKTERİZE NADİR BİR HASTALIK: FİTOSTEROLEMİ.

Zühre Kaya[1], Dau Ming Niu[2], Asli Yorulmaz[3], Aziz Tekin[4], Turkiz Gursel[1]. *[1]Pediatrik Hematoloji, Gazi Üniversitesi Tıp Fakültesi, Ankara,, [2]Department of Pediatrics, Taipei Veterans General Hospital, Genetic Consulting Center, Taipei, Taiwan, [3]Gıda Mühendisliği bölümü, Mühendislik Fakültesi, Adnan Menderes Üniversitesi, Aydın, Türkiye, [4]Gıda Mühendisliği bölümü, Mühendislik Fakültesi, Ankara Üniversitesi, Ankara, Türkiye*

Giriş: Fitosterolemi, vücuttan sterol atılımını düzenleyen ABCG-5 (adenozin trifosfat bağlayıcı kaset G-5 ailesi) ve ABCG-8 genlerindeki mutasyonlar sonucu kan sterol düzeyinin yaklasik 30-100 kat artması ve dokularda sterol birikmesi ile karakterize, otozomal resesif geçişli nadir bir hastalıktır. Fitosterolemi, tipik olarak tendon ksantomaları ve prematur ateroskleroz ile kendini göstermekte, bazı olgularda makrotrombositopeni ve stomatositik hemolitik anemi görülmektedir. Hematolojik bulgular, nadir olarak hastalığın ilk veya tek bulgusu olabilmektedir. Bugüne kadar 100 dolayında fitosterolemi olgusu bildirilmiştir. Türkiye'den yayınlanan ilk fitosterolemi olgusunu sunarak, hastalığın erken tanısına olanak sağlayan hematolojik bulgularına dikkat çekmek istedik.

Olgu: Dokuz yaşında erkek çocuk, 6 yaşından beri Çölyak hastalığı tanısı ile izlendiği klinikte dalak büyüklüğü ve trombositopeni saptanması üzerine hematolojiye danışılmıştı. Fizik incelemede gelişme geriliği ve sol kosta kenarını 3 cm geçen hepatosplenomegali dışında patolojik bulgu saptanmadı. Kan sayımında Hb: 8.7 gr/dl, retikülosit: %4.2, platelet: 23 x10^3 /µl idi. Periferik yaymada anizositoz, stomatositoz ve makrotrombositler izlendi. Osmotik frajilite, otohemoliz, Coombs testi, hemoglobin elektroforezi ve G6PD düzeyi normaldi. Trombosit aggregasyonu, PFA-100 testi, kemik iliği aspirasyonu, karaciğer biyopsisi ve abdominal doppler USG'de patolojik bulgu saptanmadı. Glutensiz diyet dışında herhangi bir ilaç kullanmayan hastanın kontrollerinde trombosit değerinin azalması, retikülosit değerinin artması, periferik yaymada stomatositlerin ve makrotrombositlerin belirginleşmesi üzerine incelenen kan sterol düzeyleri çok yüksek bulundu. Genetik incelemeler, hastanın ABCG5 geninde yeni bir mutasyon (IVS10-1 G>T) için homozigot, anne ve babasının heterozigot olduğunu gösterdi. Sterolden fakir diyet ve lipid düşürücü ezetimibe tedavisi başlandıktan sonra hematolojik bulgular giderek düzeldi, dalak küçüldü; boy ve vücut ağırlığı hızla arttı ve tedavinin 18. ayında tüm klinik bulgular kayboldu. Aile incelemesinde 13 akrabasının 4 unun ust ekstremitelerinde dev tendon ksantomlari saptandı.

Yorum: Fitosterolemide hematolojik anormallikler ilk kez 2005 yılında Rees ve ark. tarafından tanımlanmıştır. Bu arastirmada Avustralya'daki Akdeniz'li göçmenlerde sık görülen makrotrombositopeninin (Mediterranean makrotrombositopeni) bitkisel yağlardan (zeytinyağı) zengin diyetle beslenmenin sonucu olarak geliştiği ve fitosterolemiye ikincil olduğu anlaşılmıştır. Makrotrombositopeni ve stomatositik hemolitik anemi varlığı nedeni ile fitosterolemi olguları ilk kez hematologlar tarafından değerlendirilmektedir. Sonuc olarak; fitosterolemi bulgularının farkındalığı, hastalara erken tanı konulup tedavi başlanmasına, risk altındaki aile bireylerinin belirlenmesine ve özellikle ani erken ölüme yol açan prematür ateroskleroz gelişiminin önlenmesine olanak sağlayacaktır.

Anahtar kelimeler: Fitosterolemi, ABCG5 geni, Turk olgu

Abstract: 0494 P-375

ÇOCUKLARDA KARDİYAK KATETERİZASYON SONRASI GELİŞEN TROMBOTİK KOMPLİKASYONLARIN SIKLIĞININ, RİSK FAKTÖRLERİNİN VE PROGNOZUNUN BELİRLENMESİ.

Erdal Pazar[1], Elif İnce[2], Tayfun Uçar[3], Can Ateş[4], Mehmet Ertem[2], Ercan Tutar[3], Talia İleri[2], Semra Atalay[3], Zümrüt Uysal[2]. *[1]Ankara üniversitesi Tıp Fakültesi, Çocuk Sağlığı ve Hastalıkları Anabilim Dalı, Ankara, [2]Ankara Üniversitesi Tıp Fakültesi, Pediatrik Hematoloji-Onkoloji Bilim Dalı, Ankara, [3]Ankara Üniversitesi Tıp Fakültesi, Pediatrik Kardiyoloji Bilim Dalı, Ankara, [4]Ankara üniversitesi Tıp Fakültesi, Biyoistatistik Anabilim Dalı, Ankara*

Kardiyak kateterizasyon (KK), konjenital ya da edinsel kalp hastalığı olan olgularda tanı ve tedavide önemli bir yöntemdir ve işlem sonrası tromboz başlıca komplikasyonlardandır. Kliniğimizde kardiyak kateterizasyon sonrasında trombotik komplikasyonların gelişme sıklığını belirlemek, tromboz gelişen hastalarda risk faktörlerini saptamak, tromboz gelişen hastalarda antitrombotik ve trombolitik tedavi başarısını belirlemek amacıyla 2006-2012 yılları arasında AÜTF Pediatrik Kardiyoloji Bilim Dalı tarafından KK yapılan hastalar retrospektif olarak değerlendirildi. Nabız farkı gelişen ve Doppler ultrason ile tromboz tespit edilen hastalar grup karşılaştırmaları ve çok değişkenli regresyon analizi yöntemi ile risk faktörleri açısından değerlendirildi. Toplam 692 hastaya yapılmış olan 778 KK işlemi incelendi. İşlem sonrası komplikasyon bilgisine ulaşılan 761 KK

işleminde nabız farkı saptanma oranı %11,7 (89/761), tromboz saptanma oranı %3,7 (28/761) idi. Hastaların ortanca yaşı 2,84 yıl (0-20 yıl), vücut ağırlığı (VA) 13 kg (2-81 kg) idi. Hastaların 523'üne (%68,7) tanısal, 237'sine (%31,1) girişimsel işlem yapılmıştı. Nabız farkı gelişen hastalarda ortalama VA, yaş ve vücut yüzey alanı (VYA) nabız farkı gelişmeyen gruba göre istatistiksel olarak anlamlı olarak küçüktü (p=0,00). Yaş <=2, VA <=10 kg, VYA <=0,5 m^2, yenidoğan ve çoklu kardiyak defekti olan hastalarda nabız farkı saptanma oranı anlamlı olarak daha yüksek saptandı. Çok değişkenli regresyon analizinde sadece VA <=10 kg olanlarda nabız farkı gelişme riskinin 5,53 kat fazla olduğu görüldü. Tromboz gelişen hastalarda ise ortalama VA, yaş ve vücut yüzey alanı (VYA) gelişmeyen gruba göre istatistiksel olarak anlamlı şekilde küçüktü. Yaş <=2, VA <=10 kg, VYA <=0,5 m^2 olan hastalarda tromboz gelişme oranı anlamlı olarak daha yüksek olduğu görüldü. Çok değişkenli regresyon analizinde sadece VA <=10 kg olanlarda nabız farkı gelişme riskinin 4,37 kat fazla olduğu görüldü. Tromboz gelişmiş olan hastalarda faktör V Leiden (FVL) mutasyonu taşıyıcılığı %29,1 (7/24) olarak sağlıklı Türk çocuklarına göre daha yüksektir (%7,9). Ayrıca MTHFR gen mutasyonu homozigot %12,5 (3/24), heterozigot %25 (6/24) hasta bulunmuştur. Trombolitik tedavi uygulanan 10 hastanın 3'ünde (%30) tam, 4'ünde (%40) kısmi tromboliz sağlanmış, 3 hastada (%30) ise tromboliz başarılı olmamıştır. Uzun süreli izlemde tromboz gelişen hastaların %71,4'ünün (15/21) tamamen normale döndüğü, %23,8'inde (5/21) femoral arterinde tedavi gerektirmeyen sekel kaldığı, %4,7'sine (1/21) iliofemoral by-pass operasyonu yapıldığı belirlendi. Hem nabız farkı hem de tromboz gelişimi için VA <=10 kg olan hastalar önemli risk altındadır. Özellikle bu yaş grubunda hastaların erken dönemde tromboz açısından değerlendirilmesi ve tromboz tespit edilmesi durumunda da endikasyonuna göre trombolitik tedavinin erken başlanması uygun olacaktır.

Anahtar kelimeler: tromboz, kateterizasyon, pediatri

Abstract: 0659 P-376

ERİŞKİNLERDE PORTAL VENÖZ SİSTEM TROMBOZU'NUN VE BUDD-CHİARİ SENDROMU'NUN SEBEPLERİ. Anıl Tombak[1], Gizem İşgüzar[1], Enver Üçbilek[2], Serkan Yaraş[2], Aydan Akdeniz[1], Mehmet Ali Uçar[1], Emel Gürkan[3], Eyüp Naci Tiftik[1]. [1]*Mersin Üniversitesi Tıp Fakültesi Hastanesi, İç Hastalıkları, Hematoloji Bilim Dalı, Mersin,* [2]*Mersin Üniversitesi Tıp Fakültesi Hastanesi, İç Hastalıkları, Gastroenteroloji Bilim Dalı, Mersin,* [3]*Çukurova Üniversitesi Tıp Fakültesi Hastanesi, İç Hastalıkları, Hematoloji Bilim Dalı, Adana*

Amaç: Bu çalışmada, splenik ve süperior mezenterik venin birleşerek portal ven olarak devam etmesiyle oluşan portal venöz sistemde (PVS) tromboz ve Budd-Chiari sendromu gelişen erişkin hastalarda etiyolojik sebeplerin araştırılması amaçlanmıştır.

Gereç-Yöntem: Çalışmaya 2 merkezden hastalar dahil edildi. Vakaların demografik verileri, eşlik eden hastalıkları, cerrahi müdahale öyküleri, kullandıkları ilaçlar sorgulandı. Ayrıca konjenital trombofili sebepleri (faktör V Leiden, PG20210A mutasyonları, antitrombin III, protein C, protein S düzeyleri), JAK-2 mutasyonu, homosistein, faktör VIII, fibrinojen düzeyleri araştırıldı. Protein C ve S, antitrombin III düzeyleri, sirozlu ve warfarin kullanan hastalarda değerlendirmeye alınmadı.

Bulgular: Çalışmaya 73 hasta (40 kadın, 33 erkek) dahil edildi. Ortalama yaş 46 idi (yaş aralığı: 18-82). 15 hastada Budd-Chiari sendromu, 58 hastada PVS trombozu vardı. 49 vakada tromboza yatkınlık oluşturan bir hastalık vardı (Tablo 1). 29 hastada abdominal cerrahi sonrası tromboz geliştiği saptandı (toplam 32 cerrahi işlemin %31,3'ünde mide-barsak cerrahisi, %18,8'inde kolesistektomi, %18,8'inde splenektomi, %15,5'inde jinekolojik, %9,4'ünde vasküler, %3,1'inde renal, %3,1'inde hepatik cerrahi). PVS trombozu gelişen 6 hasta, tromboza yatkınlık oluşturan bir ilaç kullanmıştı (4 oral kontraseptif, 1 etanercept, 1 roaccutane). PVS trombozu gelişen 2 hasta gebe idi, ancak bu vakaların birinde protein C eksikliği vardı, diğerinde ise cerrahi müdahale sonrası tromboz gelişmişti. Vakaların %31,5'inin (n=23) etiyolojisinde >=1 konjenital trombofili sebebi olduğu bulundu (Tablo 2). Konjenital trombofili sebepleri Budd-Chiari sendromunda %46,7, PVS trombozlarında %27,6 oranında saptandı (p=0,166). 11 hastada yüksek faktör VIII düzeyi, 6 hastada yüksek fibrinojen düzeyi saptandı. 25 vakada (%34,2) hiperhomosisteinemi tespit edildi. 5 vakada (%6,8) JAK-2 mutasyonu heterozigot (+) idi (3 Budd-Chiari sendromu, 2 PVS trombozu) ve bunların 3'ünde herhangi bir miyeloproliferatif hastalık yoktu (2'sinde polisitemia vera); 2'sinde abdominal cerrahi uygulanmıştı, 1 vakada ise JAK-2 (+)'liğinin PVS trombozunun tek etiyolojik faktörü olduğu görüldü (Tablo 3). Hiçbir vakada omfalit, umblikal sepsis öyküsü yoktu. 6 vakada sebep bulunamadı. PVS'de trombozu olan vakaların %59,6'sında (n:34) kavernöz dönüşüm vardı ve bu vakaların da %26,5'inde bir konjenital trombofili sebebi saptandı.

Tablo 1. Portal venöz sistem trombozu ve Budd-Chiari sendromunun etiyolojisinde yer alan hastalıklar.

	Portal venöz sistem trombozu	*Budd-Chiari sendromu*
Altta yatan hastalık (n=49)		
Siroz (31)	31	
Romatolojik (6)		
Skleroderma (2)	2	
Behçet hastalığı (1)		1
Ankilozan spondilit (1)	1	
Ailevi akdeniz ateşi (1)	1	
Romatoid artrit (1)		1
Miyeloproliferatif (4)		
Polisitemia vera (2)	1	1
Primer miyelofibrozis (1)	1	
Esansiyel trombositemi (1)	1	
Malignite (4)		
Hepatoma (1)	1	
Kolanjiyoselüler karsinom (1)	1	
Kolon adenokarsinomu (1)	1	
Multiple myeloma (1)	1	
Paroksismal nokturnal hemoglobinüri (2)	1	1
Crohn hastalığı (1)		1
Nefrotik sendrom (1)	1	

Tablo 2. *Portal venöz sistem trombozu ve Budd-Chiari sendromunun etiyolojisinde yer alan konjenital sebepler.*

	Portal venöz sistem trombozu	*Budd-Chiari sendromu*
Faktör V Leiden mutasyonu (n=8)		
Heterozigot (+) (n=8)	7	1
Protrombin G20210A mutasyonu (n=7)		
Heterozigot (+) (n=7)	5	2
Protein C eksikliği (n=10)	6	4
Protein S eksikliği (n=9)	6	3
Antitrombin III eksikliği (n=6)	3	3

Tablo 3. Portal venöz sistem trombozu ve Budd-Chiari sendromunun etiyolojisinde yer alan diğer akkiz sebepler.

	Portal venöz sistem trombozu	*Budd-Chiari sendromu*
Cerrahi işlem sonrası (n=32)		
Mide-barsak cerrahisi (10)	7	3
Kolesistektomi (6)	4	2
Splenektomi (6)	6	
Jinekolojik cerrahi işlem (5)	3	2
Vasküler cerrahi işlem (3)	3	
Renal cerrahi işlem (1)	1	
Hepatik cerrahi (1)		1
İlaç (n=6)		
Oral kontraseptif (4)	4	
Roaccutane (1)	1	
Etanercept (1)	1	
Gebelik (n=2)	2	
JAK-2 mutasyonu heterozigot (+) (n=5)	2	3
Homosisteinemi (n=25)	20	5
Faktör VIII yüksekliği (n=11)	8	3
Fibrinojen yüksekliği (n=6)	4	2

Sonuçlar: Bu çalışmada, PVS trombozunun ve Budd-Chiari sendromunun altta yatan konjenital-akkiz sebepleri ortaya konulmuştur. Buna göre; altta yatan tromboza yatkınlık yaratan bir hastalık olması (en sık siroz) ve cerrahi işlem (en sık mide-barsak cerrahisi) en sık görülen sebeplerdir. Konjenital trombofili sebepleri de özellikle diğer etiyolojik faktörlerle birlikte (altta yatan hastalık, cerrahi, ilaç, gebelik) tromboz riskini arttırmaktadır. Riskli hastalarda cerrahi öncesi tedbir alınmalıdır. Tek başına JAK-2 (+)'liği de tromboz için risk faktörüdür.

Anahtar kelimeler: Portal venöz sistem, Budd-Chiari sendromu, tromboz

Abstract: 0620 P-377

TİROİD HORMON DİSFONKSİYONU OLAN HASTALARDA TROMBOSİT AGREGASYON BOZUKLUĞUNUN İN VİTRO OLARAK ASPİ/ADP TESTLERİ İLE DEĞERLENDİRİLMESİ. Burcu Çelik[1], Ebru Koca[2], Cüneyd Anıl[3], Nilüfer Bayraktar[4], Aysun Halaçoğlu[2], Deniz Arıca[2], Ayşe Canan Yazıcı[5], Sema Karakuş[2]. *[1]Başkent Üniversitesi Tıp Fakültesi, İç Hastalıkları Anabilim Dalı, Ankara, [2]Başkent Üniversitesi Tıp Fakültesi, Hematoloji Bilim Dalı, Ankara, [3]Başkent Üniversitesi Tıp Fakültesi, Endokrinoloji Bilim Dalı, Ankara, [4]Başkent Üniversitesi Tıp Fakültesi, Biyokimya Anabilim Dalı, Ankara, [5]Başkent Üniversitesi Tıp Fakültesi, Biyoistatistik Anabilim Dalı, Ankara*

Hemostaz ve tiroid hormonları arasındaki ilişki uzun yıllardır bilinmekle beraber, mekanizmalar halen tam olarak açıklığa kavuşturulabilmiş değildir. Bu çalışmada tiroid hormon bozukluğunun trombosit agregasyonu üzerindeki etkisinin in vitro olarak araşidonik asit ve adenozin di fosfat indüklü agregasyon (ASPİ ve ADP) testleri ile araştırılması hedeflenmiştir.

Çalışmaya 2014 yılında Başkent Üniversitesi Tıp Fakültesi Hastanesi Endokrinoloji polikliniğinde hipotiroidi ve hipertiroidi tanısı alan, medikal tedavi almayan 37 hasta ve 37 sağlıklı kontrol dahil edildi. Yetmiş dört hastadan tiroid fonksiyon testleri, tam kan sayımları ile ASPİ ve ADP testleri çalışıldı.

Gruplar arasında ortalamalar yönünden farkın önemliliği Student's t testiyle medyan değerler yönünden farkın önemliliği ise Mann Whitney U testiyle incelendi. Kategorik değişkenler Pearson'un Ki-Kare veya Fisher'in kesin sonuçlu testleriyle değerlendirildi. Sürekli ve kesikli sayısal değişkenler arasında istatistiksel olarak anlamlı ilişkinin olup olmadığı Spearman'ın korelasyon testi kullanılarak araştırıldı. Kontrol grubunda medyan yaş 32,9 (19-69) ve hasta grubunda medyan yaş 47,3 (30-76) idi (p<0,001). Hasta grubunda 22 hipertiroidi, 15 hipotiroidi tanısı olan hasta vardı. Kontrol ve hasta grupları arasında ortalama ASPİ ve ADP düzeyleri istatistiksel olarak benzer bulundu (p=0,053 ve p=0,546). Kırk yaş altı olgular içerisinde kontrol grubuna göre hasta grubunun ortalama ASPİ ve ADP düzeyleri istatistiksel anlamlı olarak daha düşüktü (p=0,022 ve p=0,047). Kırk yaş ve üzeri olgular içerisinde kontrol ve hasta grupları arasında ortalama ASPİ ve ADP düzeyleri istatistiksel olarak benzerdi (p=0,653 ve p=0,226). Hipertiroidi ve hipotiroidi tanısı olan hasta grupları arasında ortalama ASPİ ve ADP düzeyleri istatistiksel olarak benzerdi (p=0,490 ve p=0,803). Çoklu değişkenli lojistik regresyon analizinde ASPİ'deki değişimi en fazla yaşın etkilediği, yaş ilerledikçe ASPİ düzeylerinin azaldığı görüldü [B=-5,065; (%95 Güven Aralığı: -9,165 – -0,966) ve p=0,016] ve trombosit düzeyi arttıkça ASPİ düzeylerinin de arttığı görüldü [B=0,0008; (%95 Güven Aralığı: 0,0001 – 0,002) ve p=0,029]. ADP'deki değişimi ise sadece trombositin etkilediği, trombosit sayısı arttıkça ADP düzeylerinin de arttığı görüldü [B=0,0007; (%95 Güven Aralığı: 0,0001 – 0,0013) ve p=0,024].

Sonuç olarak tiroid fonksiyon bozukluğuna sahip olmanın, henüz trombosit sayısında değişme yapmamış ise trombosit agregasyonunu in vitro ASPİ ve ADP indüklü olarak tek başına etkilemediği görüldü. Araşidonik asit ile indüklü agregasyonu etkileyen ana etkenlerin yaş ve trombosit sayısı olduğu görülürken, adenozin difosfat ile indüklenmiş agregasyonda ana etkenin trombosit sayısı olduğu görüldü. Bizim çalışmamızda tiroid fonksiyon bozukluğunun araşidonik asit ve adenozin difosfat indüklü agregasyonu etkilemediği görüldü. Bu konuda daha fazla çalışmaya ihtiyaç vardır.

Anahtar kelimeler: Trombosit agregasyonu, Tiroid hormon disfonksiyonu

Abstract: 0119 P-378

TİP 1 GLANZMANN TROMBASTENİLİ VAKALARIN LENFOSİT ALT GRUPLARININ AKIM SİTOMETRİ İLE İNCELENMESİ. Berkay Saraymen[1], Mustafa Yavuz Köker[2], Bülent Eser[3], Canan Albayrak[4], Nazan Sarper[5], Sabahattin Muhtaroğlu[6]. *[1]Erciyes Üniversitesi Tıp Fakültesi, Biyokimya Anabilim Dalı, Kayseri; Erciyes Üniversitesi Tıp Fakültesi, İmmünoloji Anabilim Dalı, Kayseri, [2]Erciyes Üniversitesi Tıp Fakültesi, İmmünoloji Anabilim Dalı, Kayseri, [3]Erciyes Üniversitesi Tıp Fakültesi, Hematoloji Anabilim Dalı, Kayseri, [4]Ondokuz Mayıs Üniversitesi Tıp Fakültesi, Pediatrik Hematoloji Anabilim Dalı, Samsun, [5]Kocaeli Üniversitesi Tıp Fakültesi, Pediatrik Hematoloji Anabilim Dalı, Kocaeli, [6]Erciyes Üniversitesi Tıp Fakültesi, Biyokimya Anabilim Dalı, Kayseri*

Bu çalışma Erciyes Üniversitesi BAP Birimi tarafından desteklenmiştir. (Proje No: TDK-2013-4601)

Giriş-Amaç: Glanzmann Trombastenia (GT) plateletler üzerindeki GPIIb-IIIa reseptörünün işlevini yapmaması veya eksikliğinden kaynaklanan otozomal resesif

kalıtılan ve nadir görülen bir platelet bozukluğudur. Bu durum çoklu fizyolojik agonistlere ve hayat boyu kanama olumsuzluğuna tepki olarak platelet agregasyonunun olmaması ile karakterize edilir. Akım sitometri düşük reseptör seviyesi ile birlikte mutlak eksikliği algılayabilen (keşfedebilen) oldukça duyarlı ve hızlı bir yöntemdir.

Bu çalışmanın amacı, trombositten zengin plazmada GP IIb-IIIa (CD41a/CD61) ekspresyonları %5'in altında olan ve tip 1 GT olarak değerlendirilen hastaların periferik kanlarından lökosit izolasyonu yapılarak lenfosit alt gruplarının oransal değişimini sağlıklı kontrol grubu ile karşılaştırmak ve aralarında herhangi bir fark olup olmadığını göstermektir.

Materyal-Metod: Çalışma, Erciyes Üniversitesi Tıp Fakültesi Erişkin Hematoloji Polikliniğine başvuran ya da Mehmet-Kemal Dedeman Hematoloji-Onkoloji Hastanesi Akım Sitometri ve Hücre İşleme Labotatuvarına il dışından gönderilen cilt kanaması, dişeti kanaması, burun kanaması, enjeksiyon bölgesinde kanama veya hematüri şikayetlerinden herhangi birisine sahip olan 21 hasta ve herhangi bir sağlık problemi olmayan 32 gönüllünün EDTA'lı tüpteki kan örneklerinden lökosit ve trombositten zengin plazmanın elde edilmesiyle gerçekleştirildi. Akım sitometri ile süspansiyon haline getirilen hücreler FACSCanto II (BD, Bioscience) model akım sitometri cihazı ile analiz edildi. Analiz, cihazın FACS Diva 6.1.2 programında 50000 hücre sayılarak yapıldı. T-B-NK analizi için lenfositlerden kapı (gate) alındı. Her bir örnek için lenfosit alt grup analizi yapıldı. GPIBA (CD42b) ve GPIIb-IIIa (CD41a-CD61) ekspresyonlarının analizi trombositten zengin plazmada yapıldı.

Bulgular: Hasta grubunda trombositten zengin plazmadan yapılan analizler sonucunda GP IIb/IIIa (CD41a/CD61) ekspresyonları %5'in altında bulundu ve bu vakalar tip 1 GT olarak değerlendirildi.

Kontrol grubu ile karşılaştırıldığında bu hastaların GPIIb (CD41a) ekspresyonları, GPIIIa (CD61) ekspresyonlarına göre trombositten zengin plazmada MFI değerleri göz önünde bulundurularak düşük bulundu.

Tip 1 GT vakalarının polikliniklere başvurma sebebi olarak burun kanaması (epistaksis) şikayeti ilk sırada yer aldı.

Hasta grubu ve kontrol grubunun lenfosit yüzdeleri referans değerler aralığında bulundu.

Hasta grubu ve kontrol grubunun periferik kanlarından yapılan lenfosit alt grup analizlerinde; T, B ve NK hücre oranları referans değerler aralığında bulundu.

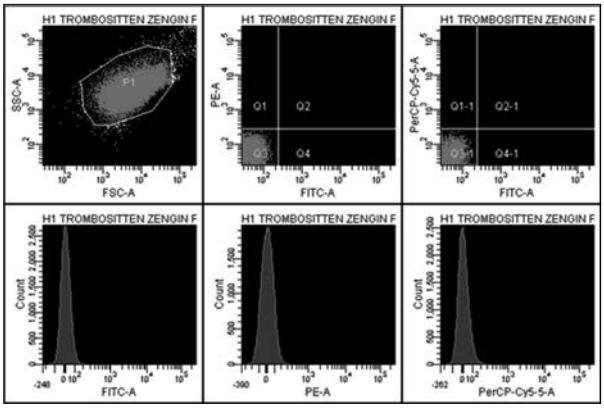

Şekil 1: Akım sitometri ile tip 1 GT tanısı konulan bir hastanın trombositten zengin plazmasındaki negatif kontrol ekspresyonları

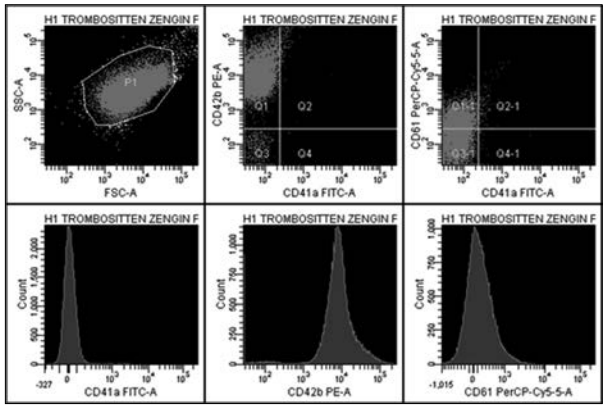

Şekil 2. Akım sitometri ile tip 1 GT tanısı konulan bir hastanın trombositten zengin plazmasındaki CD41a, CD42b ve CD61 ekspresyonları

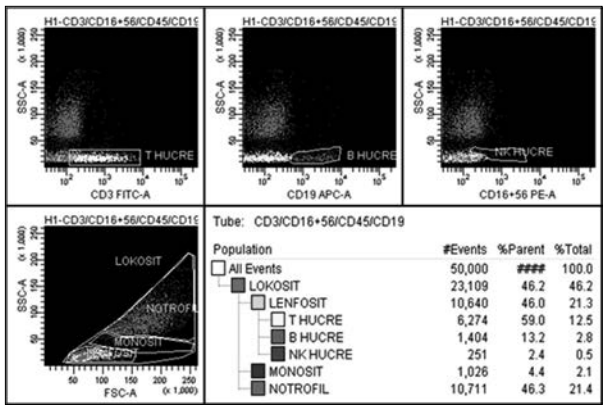

Şekil 3. Akım sitometri ile tip 1 GT tanısı konulan bir hastanın lenfosit alt grup analizinin görünümü

Tablo 1. Hasta ve kontrol grubunda trombositten zengin plazmadan yapılan akım sitometrik analizde GPIIb/IIIa (CD41a/CD61) ve GP1BA (CD42b) ekspresyonlarının MFI düzeyinde görünümü ile CD41a/CD61 ortak pozitifliğinin düzeyi

	CD41a FITC MFI±SD (TZP)	*CD42b PE MFI±SD (TZP)*	*CD61 PerCP MFI±SD (TZP)*	*%CD41a/CD61 (TZP)*
Hasta Grubu n:21	3,62 ± 2,42	9121,43 ± 1861,88	148,33 ± 18,67	0,48 ± 0,32
Kontrol Grubu n:32	1647,16 ± 293,54	8950,97 ± 1403,98	1678,40 ± 371,61	97,78 ± 1,74

n: Örnek sayısı, **CD:** Cluster of Differantiation, **SD:** Standard deviation **MFI:** FITC, PE, PerCP kanalları için ayrı ayrı Mean fluorescence intensity değerleri, **TZP:** Trombositten zengin plazma

Tablo 2. Hasta grubu ve kontrol gruplarının periferik kanından yapılan lökosit izolasyonu sonucu elde edilen lenfosit alt grup analizi

	%T-HÜCRE ±SD	*%B-HÜCRE ±SD*	*%NK HÜCRE ±SD*	*%LENFOSİT ±SD*
Hasta Grubu (n:21)	23.27 ± 7,74	5,80 ± 4,52	2,75 ± 1,84	31,17 ± 9,04
Kontrol Grubu (n: 32)	24,86 ± 10,50	4,97 ± 3,99	2,71 ± 3,55	32,53 ± 12,28

NK: Natural Killer

Sonuç: Hasta grubunda GPIIb (CD41a) ekspresyonu, GPIIIa (CD61) ekspresyonu ile karşılaştırıldığında, CD61 ekspresyonunun fazla olduğu görüldü. Hem hasta hem de kontrol grubunda lenfosit oranı referans değerler aralığında bulundu. Lenfosit alt grup analizleri incelendiğinde hasta ve kontrol grubu arasında belirgin bir fark görülmedi.

Anahtar kelimeler: Tip 1 Glanzmann Trombasteni, Lenfosit Alt Grupları

Abstract: 0202 P-379

PSEUDOTROMBOSİTOPENİLİ BİR OLGUDA İLK KEZ TANIMLANAN''DE NOVO''MUTASYON. Didem Torun Özkan[1], Türker Duman[2], Nejat Akar[3]. [1]*Okan Üniversitesi Sağlık Hizmetleri Meslek Yüksekokulu, Tıbbi Laboratuvar Teknolojisi, İstanbul,* [2]*Ankara Üniversitesi Tıp Fakültesi, İmmünoloji ve Allerji Hastalıkları Bilim Dalı, Ankara,* [3]*TOBB-ETU Hastanesi, Çocuk Sağlığı ve Hastalıkları Bilim Dalı, Ankara*

Nadir görülen hematolojik hastalıkların genel popülasyonda görülme sıklığı 1/500000- 1/iki milyon arasında değişmekte olup bu hastalıklar akraba evliliklerinin yüksek olduğu toplumlarda önemli klinik ve sosyal sorun olarak kendini göstermektedirler. Kanda normalde 150000-450000/µl trombosit bulunmaktadır. Trombositlerin bu orandan daha yüksek sayıda olması trombositozis, daha düşük sayıda olması trombositopeni olarak adlandırılır. Trombositopeniyle birlikte trombosit yaşam döngüsünün hızlı olmasıyla meydana geldiği düşünülen dev trombositlere makrotrombositopeni denilmektedir. Makrotrombositopeni (Dev trombosit sendromu)'nin otozomal dominant bir hastalık olduğu ve MYH9 (Myosine Heavy Chain 9) genindeki mutasyonlar sonucu meydana geldiği daha önce yapılan çalışmalarla ortaya konulmuştur. MYH9 ile ilişkili bozukluklar otozomal dominant geçiş gösteren May-Hegglin anomalisi (MHA), Sebastian sendromu (SBS), Fechtner sendromu (FTNS) ve Epstein sendromu (EPTS) gibi dev trombosit sendromlarının non muscle miyozin heavy chain IIA (NMMHC IIA) proteinini kodlayan miyozin ağır zincir 9 (miyozin heavy chain 9-MYH9) geninde mutasyonlar sonucu farklı klinik bulgular ile gelişmektedir. Proteinin farklı doku ve organlarda sentezlenememesi sonucu non hematolojik bulgulardan işitme kaybı, katarakt, nefritis (böbrek iltihabı)de görülebilmektedir.

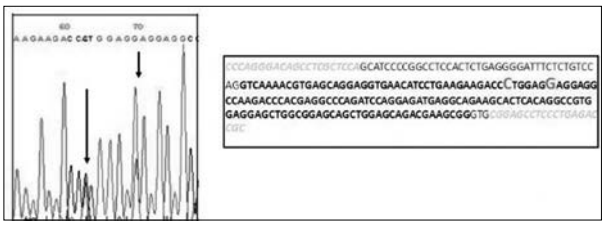

Şekil 1. MYH9 geni ekzon 26 iki yeni mutasyon birlikteliği (3756 C>A (p.L1176M) + 3762 G>A (p.E1182K))

Çalışmada makrotrombositopenili Türk bir ailede MYH9 gen taraması analizini yaparak literatürde ilk kez tanımlanan mutasyonların ortaya konulması amaçlanmıştır.Çalışma, Ankara Üniversitesi Tıp Fakültesi Çocuk Sağlığı ve Hastalıkları Ana Bilim Dalı; Pediatrik Moleküler Genetik Bilim Dalı Laboratuvarında gerçekleştirilmiştir. Bireylerin kanından klasik fenol/kloroform yöntemiyle DNA izole edilmiştir. PCR yöntemiyle MYH9 genine ait 7 ekzonun amplifikasyonu gerçekleştirilmiş, amplifiye ürünler PCR pürifikasyon kiti ile temizlendikten sonra DNA Dizi Analizi yapılmıştır.Makrotrombositopenili hastada MYH9 geninde 7 ekzonun taranması sonucu literatürde ilk kez tanımlanan iki yeni mutasyon ortaya konulmuştur. Bunlardan ilk'i 26. ekzonda 3756. nükleotitte meydana gelen C>T değişimi olup, bu değişim proteinde 1176. kodonda Lösinden Metiyonin aminoasidinin kodlanmasına neden olmaktadır. Bir diğer mutasyon ise aynı bölgede 6 nükleotit ileride 3762. nükleotitte meydana gelen G>A değişimidir ve bu değişim 1182. kodonda Glutamik asitin Lizin aminoasidi şeklinde kodlanmasına neden olmaktadır. Çocukta görülen iki yeni mutasyon birlikteliği ve babada aynı bölgede görülen mutasyonun''de novo''mutasyon olabileceği düşüncesiyle DNA babalık testi tayini yapılmıştır. Analiz sonuçlarında %99,9 oranında babanın, çocuğun babası olduğu sonucuna varılmıştır (Tablo.1). Bu çalışma ile Human Gene Mutation Database'de (HGMD) daha önce tanımlanmayan mutasyonlarla makrotrombositopenili bir ailede ilk kez''de novo''mutasyon varlığı gösterilmiştir.

Anahtar kelimeler: MYH9, Pseudotrombositopeni, mutasyon

Tablo 1. Makrotrombositopenili bir ailede''DNA Fingerprint Paternity''Analiz sonuçları

Marker	*Baba (A.C.)*	*Anne (F. C.)*	*(Hasta) /Çocuk (M.H.C.)*
D851179	210/218	206/218	206/210
TMOI	333/338	338/346	333/346
D355818	251/255	246/246	246/251
D18551	461/465	461/472	461/472
D351358	193/197	193/197	193/193
D21511	183/191	191/191	183/191
FGA	293/297	297/305	297/305

Abstract: 0443 P-380

İMMÜN YETMEZLİĞİN EŞLİK ETTİĞİ BİR FİTOSTEROLEMİLİ OLGU SUNUMU. Turan Bayhan, Şule Ünal, Fatma Gümrük, Mualla Çetin. *Hacettepe Üniversitesi Tıp Fakültesi, Çocuk Hematoloji Bilim Dalı, Ankara*

Giriş: Fitosterolemi bitki sterollerinin kan ve dokularda birikimine ikincil gelişen, otozomal resesif kalıtılan çok nadir bir hastalıktır. Barsak lümenine ve safra yollarına bitki sterollerinin atılımı gerçekleştirilememekte ve vücutta biriken bitki sterolleri ksantom, ateroskleroz, artrit, hemolitik anemi ve makrotrombositopeniye neden olabilmektedir.Burada makrotrombositopeni, hemolitik anemi ve splenomegali nedeniyle ünitemizde izlenirken fitosterolemi tanısı alan bir olgu sunulmaktadır.

Olgu: Yirmi üç yaşında erkek hasta, vücudunda beliren morarmalar nedeniyle ilk kez yedi yaşında başka bir hastanede değerlendirilmiş. Trombositopeni tespit edilmesi üzerine hastaya immün trombositopenik purpura tanısıyla steroid ve intravenöz immünglobulin tedavileri verilmiş ancak hasta bu tedavilerden fayda görmemiş. Hasta 15 yaşından merkezimize başvurduğunda fizik incelemesinde dalağı subkostal 2 cm ele geliyordu. Tam kan sayımında Hb 12,2 g/dL, lökosit 5,4x10^9/L, trombosit 37x10^9/L olup periferik kan yaymasında dev trombositler ve stomatositler görüldü (Şekil 1). Retikülosit sayısı %3 bulunan hastanın ozmotik frajilitesi normal, direkt Coombs testi negatifti. Trombositlerin CD41, CD42, CD61 açısından akım sitometri incelemesi normaldi. Kemik iliği aspirasyonu incelemesinde eritroid hiperaktivite ve normal sayıda megakaryositler görüldü. DEB testinde kendiliğinden ve uyarı ile artmış kromozomal kırık yoktu. Sitogenetik incelemesi normaldi. Otoimmün lenfoproliferatif sendrom açısından yapılan apoptozis testi normaldi. Tekrarlayan üst solunum yolu ve akciğer enfeksiyonu olan hastanın yapılan tetkiklerinde immünglobulin (Ig) A

50,2 mg/dL (82 – 453), IgG 904 mg/dL (751 – 1560), IgM 23,5 mg/dL (46 – 304) bulundu ancak bu sonuçlar bilinen bir immün yetmezlikle uyumlu bulunmadı. Hastanın plazma fitosterol düzeyleri gaz kromatografi yöntemi ile değerlendirildi, fitosterol düzeylerinin daha önce bildirilmiş fitosterolemi vakaları ile karşılaştırıldığında yüksek olduğu görüldü (Kampesterol: 28,32 mg/dL, stigmasterol: 0.98 mg/dL, beta-sitosterol: 56.01 mg/dL). Hastada klinik bulguları ve laboratuar sonuçlarıyla fitosterolemi tanısı konuldu. Fitosterollerden fakir diyet ve ezetimib (1x10 mg) tedavisi başlandı.

Tartışma: Fitosterolemi şimdiye kadar yaklaşık 100 hastada bildirilmiş oldukça nadir bir hastalıktır. Hastalık makrotrombositopeni, hemolitik anemi ve splenomegali gibi hematolojik bulgularla kendini gösterebilir. Periferik kan yaymasında tipik olarak anormal şekilli eritrositler (genellikle stomatosit şeklinde) ve dev trombositler görülür. Hastalarda trombosit fonksiyonlarında bozulma da vardır. Tedavide bitki sterollerinden fakir diyete ek olarak ezetimib, statinler ve kolestiramin kullanılabilir. Olgumuzda, literatürde bildirilmiş vakalardan farklı olarak IgA ve IgM düşüklüğü saptanmıştır. Nedeni açıklanamayan makrotrombositopeni, hemolitik anemi ve splenomegali birlikteliğinde fitosterolemi tanısı da akılda bulundurulmalıdır.

Anahtar kelimeler: Fitosterolemi, hemolitik anemi, makrotrombositopeni

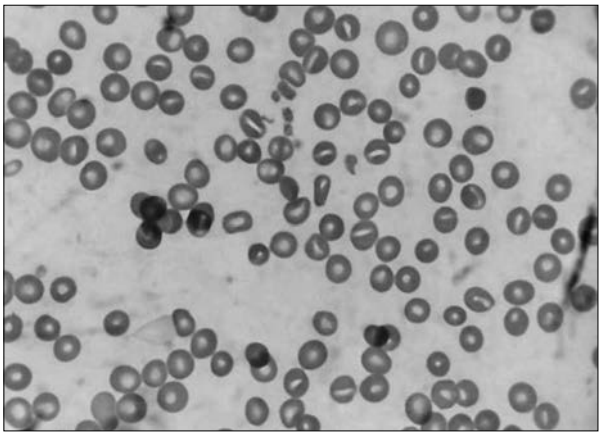

Şekil 1. Periferik kan yayma incelemesinde stomatositler ve dev trombositler görüldü.

Abstract: 0715 P-381

TROMBOTİK TROMBOSİTOPENİK PURPURA TANILI OLGULARDA TANI, TEDAVİ SÜRECİ VE CEVAP DEĞERLENDİRMESİ. Tuba Ersal, Vildan Özkocaman, Fahir Özkalemkaş, Hilmi Erdem Gözden, Tuğcan Alp, Rıdvan Ali. *Uludağ Üniversitesi Tıp Fakültesi, Hematoloji Bilim Dalı, Bursa*

Trombotik trombositopenik purpura (TTP) mikroanjiopatik hemolitik anemi (MAHA) ve trombositopeni ile seyreden multipl organ sistemini etkileyen nadir bir hastalıktır.

Biz de 2009-2014 yılları arasında 8 kadın, 3 erkek toplamda 11 TTP olgusunu retrospektif olarak inceledik. Ortanca yaş 42 idi. Yedi hasta santral sinir sistemi (SSS) bulguları ile prezente oldu. SSS bulguları fokal motor ve duysal kayıptan komaya kadar geniş bir aralıktaydı. Dört hastada ateş yüksekliği mevcuttu. Ortanca hemoglobin değeri 8,2 gr/dl, ortanca trombosit sayısı 21900 mm³ idi. Hastalara plazmaferez ile birlikte steroid tedavisi uygulandı. İlk plazmafereze ulaşma süresi 4 saat idi. Dokuz hastada 6 saat ve öncesinde, 2 hastada 6 saatten sonra plazmaferez uygulandı.

Tüm hastalara toplamda 151 plazmaferez uygulandı. Dört hasta tam cevaplı, 3 hasta kısmi cevaplı, 4 hasta cevapsız kabul edildi. Günlük plazmaferez ve steroid tedavisi ile en erken cevap 3 gün ve en geç cevap 20 günde elde edildi.

Tedaviye cevapsız olan 1 hasta pulse steroide rağmen hızla progrese olarak kaybedildi. Cevapsız kabul edilen 2. hastada plazmaferez günde 2'ye çıkarılıp tedaviye siklosporin A (CYA) eklendi. Fakat hasta tedaviyi reddederek taburcu oldu. Cevapsız 3. olgu pulse steroid, CYA ve vinkristinle remisyona girdi. Cevapsız 4. olgumuzda kemik iliği infiltrasyonu yapan malignensi saptandı ve hızla progrese olarak kaybedildi.

Üç kısmi yanıtlı hastamızdan biri CYA'nın eklenmesi ile remisyona girdi ve 5 yıldır ilaçsız poliklinik takibimizdedir. Parsiyel yanıtlı 2. hastamız plazmaferez sıklığı günde 2'ye çıkarılıp pulse steroidle remisyona girdi. Bu hasta nüks etti ve mekanik ventilasyon, pnömoni ve plazmafereze cevapsız kalarak kaybedildi. Kısmi yanıtlı 3. hasta plazmaferez 1,5 plazma volümüne çıkarılmasına ve immünsüpresife de tam yanıt vermedi. ADAMTS 13 aktivitesi düşük saptanıp konjenital TTP tanısı aldı. Halen TDP infüzyonları ile 4 aydır remisyonda takip ediliyor.

Gebeliğinde tanı alan bir hastamızda erken nüks (3. ayda) gelişti. ADAMTS 13 aktivitesi düşük saptanarak konjenital TTP tanısı aldı. TDP infüzyonları ile 21 aydır remisyonda takip edilmektedir.

Trombositopeni, nörolojik bulgular, MAHA, ateş ve renal fonksiyon bozukluğu pentadı ile TTP tanısı konulabilir. Ancak başka bir sebebe bağlanamayan trombositopeni ve MAHA bulunması TTP tanısı için yeterlidir.Bizim tek vakamızda klasik pentad vardı.

Renal bozukluklar çok ağır olmayıp hemodiyaliz tedavisi genellikle gerekmez. Tek vakamızda hafif bir renal yetmezlik mevcut olup takiplerde normale dönmüştür. TTP de etkinliği kanıtlanmış tek tedavi yöntemi plazmaferezdir. Steroid tedavisi tartışmalı olmakla birlikte bazı hastalarda remisyon sağladığı bildirilmektedir. Biz de tüm olgularda başlangıç tedavisi olarak plazmaferez ile birlikte steroid kullandık.

Sonuç olarak; TTP'nin düşünülmesi halinde plazmaferezin hayat kurtarıcı bir tedavi olmasından dolayı, hastaların erkenden bu işlemin yapılabileceği bir merkeze yönlendirilmesi gerekmektedir.

Anahtar kelimeler: Trombotik trombositopenik purpura

Tablo 1. 2009-2014 yılları arasında tanı alan TTP olgularının tanı anı, tedavi süreci ve cevap değerlendirmesi

Hasta sayısı	11
Yaş aralığı	25-55 (ortanca yaş 42)
Erkek/kadın oranı	3/8
Hemoglobin aralığı	5-10,1 gr/dl (ortanca 8,2 gr/dl)
Trombosit aralığı	6000-33000mm^3 (ortanca 21900mm^3)
Üre aralığı	24-127 mg/dl (ortanca 48 mg/dl)
Kreatinin aralığı	0,69-1,6 mg/dl (ortanca 0,8 mg/dl)
LDH aralığı	438-2691U/l (ortanca 1213U/l)
Total bilirubin aralığı	1,3-6,64 mg/dl (ortanca 4,05 mg/dl)
İndirekt bilirubin aralığı	0,8-5,26 mg/dl (ortanca 2,5 mg/dl)
Başlangıç semptomu:	
Hemolitik anemi	11
Trombositopeni	11
Nörolojik bulgular	7
Ateş(>38,3)	4
Renal bulgular	1
Başlangıç süresi	1-17 gün (ortanca 4 gün)
Başlangıç tedavisi	Plazmaferez+steroid (1mg/kg/gün)
Transfüzyon sayısı	
Eritrosit	0-22 ünite (ortanca 3)
Trombosit	0-5 ünite (ortanca 0)
İlk plazmafereze ulaşma süresi	Ortanca 4 saat
Maksimum yanıta kadar yapılan plazmaferez sayısı	3-25 (ortanca 5)
Toplam plazmaferez sayısı	4-33 (ortanca 11)
Cevap değerlendirmesi	
Tam cevap	4
Kısmi cevap	3
Cevapsız	4
Cevap süresi	3-20 gün (ortanca 4 gün)
İkincil tedavi:	
Pulse steroid	3
İmmünsupresif	5
Vinkristin	1
Hastanede kalma süresi	5-30 gün (ortanca 15 gün)
Takip süresi	0-60 ay (ortanca 21 ay)
Mortalite oranı	2/11

Abstract: 0445 P-382

PEDİATRİK ESANSİYEL TROMBOSİTOZ OLGULARINDA YALANCI ELEKTROLİT BOZUKLUĞU. Turan Bayhan, Şule Ünal, Bülent Barış Kuşkonmaz, Selin Aytaç, Betül Tavil, Murat Tuncer, Mualla Çetin, Fatma Gümrük. *Hacettepe Üniversitesi Tıp Fakültesi, Çocuk Hematoloji Bilim Dalı, Ankara*

Amaç: Esansiyel trombositoz (ET) çocukluk çağında trombositozun oldukça nadir bir nedenidir ve insidansı yaklaşık 1/10.000.000 kişi-yıldır. Esansiyel trombositozun sık görülen belirti ve bulguları baş ağrısı, baş dönmesi, bayılma, bulantı, kusma, tromboz ve kanamadır. Erişkin ET hastalarında potasyum ve kalsiyumun plazma düzeylerinde yalancı yükseklik olabileceği daha önce bildirilmiştir. Çalışmamızda amacımız pediyatrik ET hastalarında serum elektrolit düzeylerindeki yalancı yükseklikleri araştırmaktır.

Yöntem-Gereçler: Ünitemizde takip edilen ET tanılı yedi çocuk ve ergen hastanın 2010 - 2014 tarihleri arasındaki laboratuar sonuçları geriye dönük olarak incelendi. Hastaların tam kan sayımı ile aynı anda serum elektrolit düzeyine bakılmışsa veriler çalışmaya alındı. Değişkenler arasındaki ilişki Spearman korelasyon testi ile incelendi.

Bulgular: Yedi ET tanılı hastanın yaş ortancası 12 yıldı (5,8 – 17,4 yıl), hastaların hiçbiri akut veya kronik böbrek yetmezliği tablosunda değildi. Serum potasyum düzeyi değerlendirilen 27 test, serum kalsiyum ve fosfor düzeyi değerlendirilen ise 25 test sonucuna erişildi. Test sonuçları Tablo 1'de özetlenmiştir. Trombosit sayısı ile serum elektolitleri arasında korelasyon incelendiğinde serum potasyum düzeyi ile trombosit sayısı arasında pozitif yönde, istatistiksel olarak anlamlı, kuvvetli bir korelasyon olduğu görüldü ($p < 0,001$; $r = 0,65$) (Şekil 1). Kalsiyum ve fosfor düzeyi ile trombosit sayısı arasında istatistiksel olarak anlamlı ilişki gösterilemedi. Hastaların hiçbirinde ölçülen hiperkalemi semptomatik değildi ve EKG bulgusu yoktu.

Sonuç: Serum potasyum düzeyinin artması, kardiyak aritmi gibi hayatı tehdit edici sonuçlara yol açabileceğinden hızla tedavi edilmesi gereken ciddi bir durumdur. Erişkin ET hastalarında serum potasyum düzeyinde yalancı yükseklik olabileceği bildirilmiştir. Kan örneğinin bulunduğu tüpte pıhtı oluşumu sırasında fazla sayıda olan trombositlerden salınan potasyum bir laboratuar hatası olarak yüksek ölçülmektedir. Çalışmamızda trombosit sayısı arttıkça potasyum düzeyinin de yükseldiği, 6,81 mEq/L gibi yüksek bir değere kadar çıkabildiği görülmüştür. Serum fosfor ve kalsiyum düzeyiyle trombosit sayısı arasında ilişki gösterilememiştir ancak bunun nedeni hasta sayısının az olması olabilir.

Esansiyel trombositoz tanılı hastalarda serum potasyum düzeyinde yükseklik tespit edildiğinde bu durumun gerçek değil yalancı bir yükseklik olabileceği akılda tutulmalıdır. Böylece hastaların gereksiz yere potasyum düşürücü tedavi alması önlenecektir.

Anahtar kelimeler: Çocuk, esansiyel trombositoz, hiperpotasemi

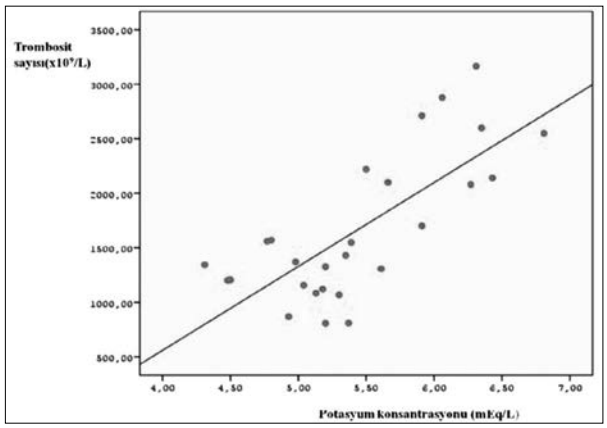

Şekil 1. Trombosit sayısı ve serum potasyum konsantrasyonu arasındaki ilişki

Tablo 1. Laboratuar sonuçlarının tanımlayıcı istatistikleri

	Test sayısı	*Ortanca*	*Aralık*
Trombosit sayısı (x109/L) (Normal; 130 – 400)	27	1430	808-3165
Potasyum düzeyi (mEq/L) (Normal; 3,5 – 5,1)	27	5,35	4,31-6,81
Kalsiyum düzeyi (mg/dL) (Normal; 8,8 – 10,8)	25	10,1	9,33-11,20
Fosfor düzeyi (mg/dL) (Normal; 3,5 – 6,6)	25	5,17	3,72-6,24

Abstract: 0488 P-383

İLK BASAMAK TEDAVİLERE YANITSIZ PLASENTA PREVİA TANILI KANAMALI GEBE IMMUN TROMBOSİTOPENİ HASTASINDA SPLENEKTOMİ İLE TAM YANIT: OLGU SUNUMU. Naciye Demirel[1], Serdar Yaşar[2], Tufan Tükek[2], Orhan Yalçın[3], Arman Yeramyan[4], İbrahim Öner Doğan[5]. *[1]S.B Okmeydanı Eğitim ve Araştırma Hastanesi Hematoloji Kliniği, İstanbul, [2]S.B. Okmeydanı Eğitim ve Araştırma Hastanesi, İç Hastalıkları Kliniği, İstanbul, [3]S.B. Okmeydanı Eğitim ve Araştırma Hastanesi Genel Cerrahi Kliniği, İstanbul, [4]S.B. Okmeydanı Eğitim ve Araştırma Hastanesi, Kadın Hastalıkları ve Doğum Kliniği, İstanbul, [5]İ.Ü. İstanbul Tıp Fakültesi, Patoloji Anabilim Dalı, İstanbul*

Giriş: Burada tekrarlayan deri mukoza kanamaları ile seyreden ilk basamak tedavilere refrakter kalıp, total plesanta previa ile komplike olan ve splenektomi ile tam cevap aldığımız gebe Immun trombositopeni olgumuzu sunduk.

Olgu: 36 yaşında 22 haftalık gebe, acil polikliniğe diş eti, burun kanaması ile başvurdu. Fizik muayenede; ağız içinde çok sayıda hemorajik bül, diş etlerinde sızıntı şeklinde kanama, her iki alt ekstremite de yaygın peteşiler, sağ ayak bileği dış yanda 5cm'lik ekimoz saptandı. Bilinen hastalık, ilaç öyküsü olmayan hastanın 3. gebeliği olup daha önceki gebelikleri miadında vajinal doğumla sonlanmış. Hemogramda; wbc:9120mm^3, Hgb:11 gr/dl, Hct:%33, Plt:3000mm/3 bulundu. Periferik yaymada: atipik hücre yok, trombositler nadir, tekli izlendi. Hasta takip için yatırıldı. Biyokimya, koagülasyon, retikülosit sonuçları normal, viral ve bakteriyel serolojileri, direkt ve indirekt coombs, ANA, AntiDsDNA, Antikardiolipin antikorları, lupus antikoagülanı negatif bulundu, aktif enfeksiyon saptanmadı. Hastaya1.5mg/kg/gün prednizolon başlandı. 2 haftalık tedavi sonrası trombosit değerleri 10.000mm^3 altında seyretti. Hastanın deri ve mukoza kanamaları devam ettiği için hastaya mevcut tedavisine ilave1gr/kg/2 gün IVIg yapıldı, bu tedavi ile trombosit değeri 41.000'e çıktı ancak 2 gün içinde tekrar 10.000'nin altına indi. IVIg ve 2 haftalık steroid tedavisine cevapsız olan, devamlı yeni gelişen kanamaları nedeniyle trombosit replesmanları yapılan, hastaya 1gr/kg/gün pulse steroid başlanarak splenektomi hazırlıkları yapıldı.3'lü polivalan aşıları ve kemik iliği biyopsisi yapılan hastanın, biyopsisisinde; megakaryositik hiperplazi saptandı. Yapılan tüm tedavilere refrakter kalan hasta aşı sonrası 2 haftasının tamamlanması beklendi, bu süreçte steroid tedavisini almaya devam ederken 2. kez IVIg yapıldı ancak cevap alınamadı. Gebeliğin 26. haftasında damlama şeklinde vajinal kanama nedeniyle yapılan obstetrik muayenede total plasenta previa tesbit edilen, hastaya 26.haftada trombosit replasmanları ile laporoskopik splenektomi yapıldı. Hastanın trombositleri ameliyatın 2. gününde 284.000mm^3 yükseldi, takiplerinde komplikasyon gelişmeyen hasta,1 hafta sonra taburcu edildi. Gebelik süresince kontrollerinde problem gelişmedi ve 38.haftada sectio ile doğum gerçekleştirildi.

Tartışma: Gebe İTP'de Kortikosteroidler ve IVIg ilk basamak tedavi seçenekleridir. İlk basamak tedaviye yanıtsız gebelerde splenektomi yapılacaksa en uygun zaman 2. trimesterdir. Splenektomiye %80 hasta yanıt verir. Komplikasyonları,kanama, infeksiyon ve trombozdur.Mortalite oranı açık operasyonda %1, laparoskopikte %0.2 olarak bildirilmektedir. Bizde ilk basamak tedavilere refrakter kalan, plasenta previa gibi maternal ve fetal mortalite riski taşıyan hastamızda başarılı bir şekilde splenektomi yaptırıp tam yanıt aldık.Kanamalı, komplike gebe ITP'de ilk basamak tedavilere yanıtsızlıkta, gebelik zamanı uygunsa diğer ajanlarla tedaviden önce splenektomi güvenli bir tedavidir.

Anahtar kelimeler: Immun trombositopeni, gebelikte ITP tedavisi, splenektomi endikasyonları

Abstract: 0255 P-384

FAKTÖR V LEİDEN MUTASYONUNA BAĞLI TROMBOZLU HASTADA WARFARİN DİRENCİ. İrfan Yavaşoğlu, Nihan Alkış, Gurhan Kadikoylu, Zahit Bolaman. *Adnan Menderes Üniversitesi Tıp Fakültesi, Hematoloji Bilim Dalı, Aydın*

Warfarin en sık kullanılan antikoagulan ilaçtır. Kanama en sık yan etkisidir. Faktör V leiden mutasyonu en sık kalıtsal trombofili sebebidir.

Kırkiki yaşında bayan hasta polikliniğimize maluliyet oranı almak için başvurdu. Hastanın öyküsünde ilk olarak sol derin ven trombozunun (DVT) başladığı öğrenildi. Sonrasında sağda DVT olduğu, zamanla vena kava inferiora kadar trombozu ilerlemiş. Bu dönemde warfarin 10-15/mg/gün kullanılmış. Vena kava için stent uygulaması yapılamamış. Fizik muayenesinde ileri derecede venöz ülserleri, batında inpeksiyonda kollateralleri görülmekteydi. Hasta kalıtsal trombofili için değerlendirildiğinde faktör V R506Q Leiden heterozigot mutasyonu tespit edildi. Protrombin gen mutasyonu tespit edilmedi. Antitrombin düzeyi normaldi. Protein C, S bakılmadı. INR düzeyi son 3 yıl bakıldığında, günlük 10-15 mg kullanım ile 2'nin altında idi. Vitamin K epoxide reductase complex, subunit 1 (VKORC1) açısından 1173C/1173C genotipine sahipti. Bu genotip warfarin için daha yüksek doz kullanımı ile ilişkiliydi. Sitokrom P450 2C9 *1 alleli tespit edildi. Bu allel doz için farklılık gerektirmemekteydi.

VKORC1 genotipi warfarin doz ayarlamalarında daha önemlidir. Hastada 15mg/gün düzenli warfarin kullanımı ve dabigatran mesilat için başvuru planlandı. DVT varlığında sıkı INR takibi ve trombozun ilerlemesi halinde warfarin direnci önemsenmelidir.

Anahtar kelimeler: Warfarin, Faktör V leiden mutasyonu

Abstract: 0384 P-385

TROMBOSİT DİRENCİNDE YENİ KAVRAM: ADAMST 13 DÜZEYİ. İrfan Yavaşoğlu, Nihan Alkış, Gökhan Pektaş, Gürhan Kadıköylü, Zahit Bolaman. *Adnan Menderes Üniversitesi Tıp Fakültesi, Hematoloji Bilim Dalı, Aydın*

Amaç-Giriş: Hematoloji pratiğinde trombosit direnci büyük sorundur. İmmun olmayan nedenlerde ateş, sepsis, ilaç ilişkili, aktif kanama, splenomegali, yaygın damar içi pıhtılaşma, venooklüsiv hastalık, immun olarak anti-HLA antikorlar, anti- trombosit antikorlar, ABO uyumsuzluğu, ilaç ilişkili antikorlar bu duruma yol açabilir. Trombosit direnci varlığında ADAMST13 düzeyi değerlendirmesine literatürde rastlamadık. Çalışmamızda trombosit direnci gelişen hastalarda ADAMST 13 düzeyini, antikor durumunu belirlemeyi amaçladık.

Gereç-Yöntem: Trombosit direnci tanısı konan yaş ortalaması 52±18 yıl olan 5'i erkek, toplam 10 hasta çalışmaya alındı. Hastaların 8'i akut myeloblastik lösemi, 1'i akut lenfoblastik lösemi, 1'i myelom nedeniyle

otolog kök hücre transplantasyonu tanılarına sahipti. Hastaların çevre kan değerlendirmesinde şiştosit yoktu.

Sonuçlar: Hastaların ADAMST düzeyi 26±22 (normal: %40-130), antikor düzeyi 6±4 (normal: < 15) idi.

Tartışma: Trombosit direncinde ADAMST13 düzeylerini düşük bulduk. ADAMST 13 düzeyi kazanılmış olarak sepsis, yaygın damar içi pıhtılaşma, karaciğer yetmezliği, kronik renal yetmezlik, gebelik, bağ doku hastalığı, inflamatuar durumlarda düşük bulunabilir. Bizim tek hastamızda sepsis vardı. Trombosit direnci varlığında ADAMST13 değerlendirmesi, patogenezi açıklamak ve plazma temelli tedaviler için önemli olabilir.

Anahtar kelimeler: ADAMST13, trombosit direnci

Abstract: 0463 P-386

MTHFRC677T,MTHFRA1298C POLİMORFİZMİ RECÜRREN ABORTUS VE VENÖZ TROMBOEMBOLİ ARASINDAKİ İLİŞKİ.

Serife Solmaz Medeni, Sunay Tunalı, Ömur Gökmen Sevindik, Celal Acar, Süreyya Yiğit Kaya, Doğuş Türkyılmaz, İnci Alacacıoğlu, Özden Pişkin, Mehmet Ali Özcan, Fatih Demirkan, Hayri Güner Özsan, Bülent Ündar. *Dokuz Eylül Üniversitesi Tıp Fakültesi, Anabilim Dalı, İzmir*

Giriş: Tromboz, bir ya da daha çok genetik mutasyona sahip duyarlı kişilerde protrombotik uyaranlarla karşılaşınca klinik olayların geliştiği multigenik bir bozukluk olup MTHFRC677T, MTHFRA1298C mutasyonları gibi durumlarda homosistinemi yaparak venöz tromboz riski artmaktadır. Bizde venöz tromboz ve tekrarlayan abortusu olan hastalarımızda bakılan tromboz paneli tetkiklerimizi retrospektif olarak değerlendirmeeyi planladık. Çalışmamıza 2013-2014 tarihleri arasında Dokuz Eylül Üniversitesi tıp fakültesi hematoloji labaratuvarında tromboz tetkiki istenmiş olup trombozu bulunan ya da abortus öyküsü olup tetkik edilen 250 hasta alındı. Bu hastaların demografik, klinik özellikleri, sigara kullanımı, trombozu olanların tromboz yeri, OKS alımı, mutasyon sonuçları, recurren abortusu olanların da atak sayısı,mutasyon sonuçları retrospektif olarak incelendi. Olguların 188'i kadın(%75.2),62'i erkek(%24.8) olup medyan yaş 37.3(18-77)di.119'u %47.6'sı tromboz tetkik, 131'i %52.4 ü rekürren abortus öyküsüne yönelik tetkik edilmekte olan olgulardı. Faktör V leiden mutasyonu 120 hastada(%84)normal, 35hastada(%14) heterezigot, 5 hastada(%2) homozigot pozitifti. MTHFRC677T 113 hastada(%45.2) normal, 108(%43.2) heterezigot, 29 (%11.6)homozigot pozitifti. MTHFRA1298C 11 hastada (%44.4)normal, 107(%42.8) heterezigot, 32(%12.8) homozigot pozitifti. Protrombin mutasyonu %91. 6'sında normal, %7.2 heterezigot, %1.2 homozigot pozitifti. Antikardiyolipin antikor(AKA) %72.8 hastada negatif, %1.2 pozitif, kalan %26 bakılmamış. Lupusantikoagulan antikor (LAC) %74 neg, %6.4 olguda pozitif, %19.6 bakılmamış olarak saptandı.Protein C %2.8 düşük, protin S ise %6.4 hastada düşüktü. Antitrombin III eksik olan %4.4 idi. %6 hiperhomosisteinemi vardı. Tromboz öyküsü olanlarda %62.2'sinde sigara öyküsü, Trombozu olan olgularda MTHFRC677T heterozigot %44.5 olguda kombine pozitif, %16.8 inde sadece bu mutasyon, MTHFRC677T homozigot %14.28'inde kombine pozitif, %1'inde sadece bu mutasyon mevcuttu. MTHFRA1298C heterozigot %42.8 olguda kombine pozitif, %15'inde sadece bu mutasyon,MTHFRA1298C homozigot %10'inde kombine pozitif, %0,6'inde sadece bu mutasyon mevcuttu. Tekrarlayan abortusu olan olguların ise MTHFRC677T heterozigot %42 olguda kombine pozitif, %15.2'inde sadece bu mutasyon, MTHFRC677T homozigot %9'inde kombine pozitif, %8'inde sadece bu mutasyon mevcuttu. MTHFRA1298C heterozigot %42.7 olguda kombine pozitif, %17.5'inde sadece bu mutasyon mevcuttu. MTHFRA1298C homozigot %15'inde pozitif olup %13'de sadece bu mutasyon saptandı.

Sonuç olarak Wu X ve arkadaşlarını, Cao Y ve arkadaşları spontan düşükler ile MTHFRC677T mutasyonu bir ilişki olduğunu belirtmekle birlikte, İsaoğlu U ve arkadaşları MTHFRC677T ve tekrarlayan düşükler arasında ilişki bulamamıştır. Bizim olgularımızda başka neden olmamasına rağmen MTHFR mut olan hastalarımızda düşük ya da tromboz olduğu görülmüştür. Kontrol grubumuzun olmaması nedeni ile net yorum yapılamamakla beraber bizim toplumumuzda acaba MTHFR polimorfizmi trombofili nedeni olabilir mi diye düşündürmektedir.

Anahtar kelimeler: MTHFRC677T, MTHFRA1298C, rekürren abortus

Abstract: 0477 P-387

HODGKİN LENFOMA TEDAVİSİ SONRASI GELİŞEN ITP OLGUSU VE ELTROMBOPAG İLE ETKİN TEDAVİSİ.

Handan Haydaroğlu Şahin[1], Erdal Gündoğan[1], Fikri Şirin[2], Elif Melis Baloğlu[2], Hazan Can[2], Mustafa Pehlivan[1], Vahap Okan[1]. [1]*Gaziantep Üniversitesi Tıp Fakültesi, Hematoloji Bilim Dalı, Gaziantep,* [2]*Gaziantep Üniversitesi Tıp Fakültesi, İç hastalıkları Anabilim Dalı, Gaziantep*

Amaç: Hodgkin lenfomaya (HL) tanı ve tedavisi sırasında nefrotik sendrom, otoimmun hemolitik anemi, immun trombositopeni (ITP) gibi otoimmun hastalıklar eşlik edebilir. ITP HL'lı vakaların %1-2'sinde bildirilmiştir. Ayrıca bazı vakalarda ITP ile birlikte otoimmun hemolitik anemi de HL hastalığına nadir de olsa eşlik edebilir. Trombositopeni HL tanısı sırasında, öncesinde veya sonrasında gelişebilir. Bu çalışmada; remisyon ile takip edilen HL tanılı bir hastada ITP gelişimi sunulmuştur.

Olgu: 24 yaşında erkek hasta HL tanısıyla 1 yıl önce 6 kür ABVD kemoterapi protokolü ve RT aldıktan sonra remisyonda takip edilmekteyken burun kanaması şikayeti ile hastanemiz hematoloji polikliniğine başvurdu. Fizik incelemede ateş:36.7 nabız:76/dk KB:120/70 mm/hg olup, periferik lenfadenopati dahil patolojik bulgu yoktu. Hastanın rutin tetkiklerinde hemogramda WBC:9500/mm^3, HG:15.9 g/dL, PLT:3000/mm^3. INR:1.03 (0,8-1,2) ve periferik yaymada normokrom normositer eritrositler, her alanda 1 adet tekli trombosit saptandı. Karaciğer ve böbrek fonksiyon testleri normaldi. Hastanın etiyolojiye yönelik yapılan tetkiklerinde Parvo virüs Ig M, EBV Ig M, CMV Ig M, ANA, salmonella, brucella, anti nükleer antikor, gaita da H. Pylori antijeni negatif saptandı. Özgeçmişinde HL tanısı olan hastada relaps hastalığı ekarte etmek için Tüm vücut bilgisayarlı tomografileri çekildi. Ancak patolojik lenfadenopati saptanmadı. Bunun üzerine hastaya kemik iliği aspirasyonu ve biyopsisi yapıldı. Biyopsi sonucu megakaryositer seride artış bulguları saptandı. Hastaya ITP tanısıyla 1 mg/kg/g dozunda metilprednizolon tedavisi başlandı. Tedavi yanıtsızlığı nedeniyle hastaya 2 gün 1gr/kg/gün dozunda IVIG verildi; ancak kontrol hemogramda PLT: 5000/mm^3 saptandı. Sonrasında sırayla uygulanan splenektomi, vinkiristin 2 mg IV haftada bir gün 4 hafta, siklosporin

5 mg/kg/g oral tedavileri uygulandı. Yanıt alınamaması nedeniyle eltrombopag 50 mg tablet 1x1 başlandı. Eltrombopag tedavisinin 2. haftasında PLT:30000/mm^3 saptandı; eltrombopag dozu 75 mg tb 1x1 olarak arttırıldı. Takiplerde tedavinin 5.haftasında PLT sayısı 600000/mm^3 yükseldi, eltrombopag kesildi. Hasta tedavisiz takibin 6.ayında PLT sayısı normal değerlerde takiptedir.

Sonuç: HL hastalarında ITP sıklıkla tedavi sonrası iyileşme döneminde ortaya çıkar. Relaps hastalık yönünden tetkik edilmesi gerekirse de bu durum genellikle hastalığın tekrarı ile ilgili değildir. HL hastalarında ortaya çıkan ITP vakalarındaki tedavi malignitesi olmayan hastalardaki ile benzerlik gösterir ve tedaviye yanıt oranları da benzerdir.

Anahtar kelimeler: Eltrombopag, Hodgkin Lenfoma, ITP

Abstract: 0498 P-388

TROMBOTİK TROMBOSİTOPENİK PURPURA ETYOLOJİSİNDE NADİR GÖZLENEN KONJENİTAL SEBEPLİ OLGULAR: İKİ OLGU SUNUMU. Tuba Ersal, Vildan Özkocaman, Fahir Özkalemkaş, Hilmi Erdem Gözden, Tuğcan Alp, Rıdvan Ali. *Uludağ Üniversitesi Tıp Fakültesi, Hematoloji Bilim Dalı, Bursa*

Giriş: Mikroanjiopatik hemolitik anemi (MAHA)ve trombositopeni ile seyreden, çoklu organ sistemini etkileyen bir hastalıktır. Bir metalloproteinaz olan ADAMTS 13 eksikliğine bağlı oluşan büyük vWF multimerlerinin trombosit kümeleşmelerine yol açmasıyla gelişen trombositopeni ve eritrositlerdeki mekanik zararlanmaya bağlı MAHA sendromun ortaya çıkmasına neden olur. Nükslerle seyredenlere ise ADAMTS 13'te yapısal eksikliğe neden olan mutasyonlar sebep olur. Konjenital TTP ise son derece nadir görülen, tekrarlayan atakların izlendiği ve taze donmuş plazma(TDP) infüzyonuna yanıtlı bir hastalıktır. Kliniğimizde 28 yaşında gebe kadın ve 55 yaşında erkek olmak üzere derin anemi, trombositopeni, kanama bulguları bulunan iki hasta takip edildi. Periferik kanda retiküositoz ve şistosit olması nedeniyle vakalara TTP tanısı konuldu. Olguların ADAMTS 13 aktivitesi düşük saptandı. Konjenital TTP kabul edilen olgular TDP infüzyonları ile remisyonda takip edilmektedir.

Olgular: Mikroanjiopatik değişiklikler ve trombositopeninin bulunması nedeni ile hastalar TTP olarak değerlendirilerek plazmaferez ve birlikte steroid tedavisi başlandı.

Hasta K.K.'nın laboratuvar değerleri 10. günde düzeldi ve plazmaferez sıklığı azaltılmaya başlandığında nüks etti. Plazmaferez sıklığı tekrar artırıldı. Üç ay sonra vajinal kanama ile başvurduğunda 27 haftalık gebeliği mevcuttu. ADAMTS13 akitivitesi düşük, inhibitörü normaldi. Konjenital TTP tanısı ile TDP infüzyonlarına başlandı. Steroidi azaltılarak kesilen hasta TDP infüzyonları ile remisyonda izlenmektedir.

Hasta Y.K. ise trombositlerde artış gözlenmesi, anemi, LDH, bilirubin ve kreatinin değerlerinin kısmen normale dönmesine karşın remisyonda kabul edilmedi ve plazma değişimi 1,5 plazma volümüne çıkarıldı. Plazmaferezler sırasında nüks etti. Hastanın tedavisine siklosporin eklendi. ADAMTS 13 aktivitesi düşük saptandı. Konjenital TTP tanısı ile plazmaferezi kesilerek TDP infüzyonlarına başlandı. Kontrollerde laboratuvar değerlerinin normal olduğu, mikroanjiopatik değişikliklerin olmadığı görüldü. Hasta halen remisyonda olup TDP infüzyonları ile takibimizdedir.

Tartışma: 1960'lı yılllarda %90'dan fazla mortalite mevcutken, kortikosteroid ve splenektominin devreye girmesi ile yaşam süresi uzatılabilmiştir. 1970'li yıllarda ilk olarak tam kan değişimi ve sonra da plazma tedavisi ile uzun süreli remisyonlar elde edildi.

Klasik pentad vakaların ancak %30'unda bulunur. Bu nedenle MAHA ve trompositopeni varlığında tanı konabilir. ADAMTS13 aktivitesi hastalığın konjenital ve edinsel nedene bağlı patogenezini anlamada önemlidir. Normalin %20'sinden az olması aktivitenin azaldığını gösterir. Refrakter olgularda konjenital TTP'ye neden olabilecek ADAMTS13 mutasyonları taranması gündeme gelmelidir.

Sonuç olarak; TTP'da derhal plazma infüzyonu ve değişimi tedavisine geçilmesi ile büyük oranda yanıt alınmaktadır. Tekrarlayan veya kısmi yanıt sağlanan hastalarda konjenital TTP akılda olmalı ve ADAMTS 13 aktivitesi bakılmalıdır.

Anahtar kelimeler: Konjenital trombotik trombositpenik purpura

Abstract: 0167 P-389

MULTİPL SKLEROZ VE İMMÜN TROMBOSİTOPENİ BİRLİKTELİĞİ OLAN NADİR BİR OLGU SUNUMU. Senar Ebinç[1], Erdal Kara[2], Ramazan Esen[2], Cengiz Demir[2]. *[1]Yüzüncü Yıl Üniversitesi Tıp Fakültesi, İç Hastalıkları Anabilim Dalı, Van, [2]Yüzüncü Yıl Üniversitesi Tıp Fakültesi, Hematoloji Bilim Dalı, Van*

Multiple skleroz (MS) genç erişkinlik döneminde izlenen, genellikle alevlenme ve düzelmelerle seyreden, santral sinir sistemi (SSS)'nin progressif, demiyelinizan ve otoimmün bir hastalığıdır. Multiple skleroz patofizyolojisinde net olmayan değişik mekanizmalarla doku hasarı oluşmaktadır. İmmün trombositopeni (ITP) edinsel bir hastalık olup, tanı normal periferik yayma bulguları ile birlikte izole trombositopeni ve trombositopeniyi açıklayacak başka bir nedenin bulunmaması ile konulur.

Olgu: Otuz üç yaşında kadın hasta kliniğimize diş eti ve vajinal kanama nedeni ile başvurdu. Hastanın öyküsünde multiple skleroz ve bu nedenle azatioprin kullanma öyküsü mevcut idi. Hastanın yapılan tetkiklerinde Hg 7,1gr/dl (11-18gr/dl), MCV 71 fl (80-100 fl), Neutrofil 15x10^3/ml (2-8x10^3/ml), Lenfosit 1x10^3/ml (1-5x10^3/ml), WBC 17x10^3/ml (4-11x10^3/ml), Trombosit 4x10^3/ml(150-400x10^3/ml), LDH 270 U/L (240-480U/L), ALT 28 U/L(0-41U/L), Kreatinin 0,6mg/dl (0,4-1,2mg/dl), CRP 3,3 mg/dl (0-5 mg/dL), Direkt Coombs Testi negatif, Ferritin 60 ng/mL, Vitamin B12: 357 (187-883pg/mL), Folat 4ng/mL (3-17 ng/mL), HbsAg negatif, Anti HCV negatif olarak saptandı. Hastanın yaymasında atipik hücre blast izlenmedi. Trombosit sayısı kan sayımı ile uyumlu idi. ITP tanısı konulan hastaya metil prednizolon 1mg/kg/gün ile birlikte IVIG 1gr/kg/gün iki gün verildi. Hastanın takiplerinin 4. gününde trombosit 80.000/microL olması üzerine hasta metil prednizolon tedavisi ile taburcu edildi.

Sonuç olarak; MS ve ITP patogenezinde Th hücreleri suçlanmakta olup bu durum bu iki otoimmün antitenin benzer patofizyolojik mekanizmalarla hastalık oluşturabileceğini düşündürmektedir. Fakat literatürde daha önce MS ve ITP birlikteliği bildirilmemiştir. Bildirilen vakalar genellikle MS tedavisinde kullanılmakta olan natalizumab ve diğer ilaçlarla ilişkili olduğu tarif edilmiştir. Bu durumun nadir görülmesi nedeni ile bu vakayı sunmak istedik.

Anahtar kelimeler: Multipl Skleroz, İmmün Trombositopeni

Abstract: 0552 P-390

KONJENİTAL TROMBOTİK TROMBOSİTOPENİK PURPURA:BİR VAKA SUNUMU VE TEDAVİYE BAKIŞ.

Mehmet Akif Özdemir[1], Özlem Gül Kırkaş[1], Bilgen Işık[1], Yöntem Yaman[2], Ebru Yılmaz[1], Ekrem Ünal[1]. *[1]Erciyes Üniversitesi Tıp Fakültesi, Pediatrik Hematoloji-Onkoloji Bölümü, Kayseri, [2]Sütçü İmam Üniversitesi Tıp Fakültesi, Pediatrik Hematoloji-Onkoloji Bölümü, Kahramanmaraş*

Konjenital trombotik trombositopenik purpura (TTP), von willebrand factor proteaz (VWFCP)) enzimini kodlayan ADAMTS13 genindeki mutasyondan dolayı oluşan klinik bir antitedir. Konjenital TTP, Schulman-Upshaw sendromu olarak da bilinir ve yenidoğan döneminde başlama, taze donmuş plazma (TDP) infüzyonuna cevaplı olma ve sık tekrarlama özellikleriyle karakterizedir. Literatürde ADAMTS 13 geninde yüzden fazla mutasyon rapor edilmiştir. Milyonda 1-5 oranında oldukça nadir görülmekle beraber mortalite hızı oldukça yüksektir. Hastalık, parçalanmış eritrositlerle beraber hemolitik anemi (mikroanjiopatik hemolitik anemi-MAHA), trombositopeni, diffüz ve nonfokal nörolojik bugular, böbrek fonksiyonlarında bozulma ve ateş gibi klasik beşli olarak nitelendirilen belirtilerle karakterizedir.

Olgu: 9 aylık erkek hasta, hırıltılı solunum şikayeti ile başvurdukları dış merkezde anemi, trombositopeni ve hematürisinin saptanması üzerine kliniğimize atipik hemolitik üremik sendrom öntanısı ile sevk edildi. Fizik muayenesinde baş çevresi:44 cm (10-25 p), vücut ağırlığı:9300 gr(50-75p), boy:71 cm (25-50 p), ateş 38'C, genel durumu orta, takipneik-taşikardik, soluk görünümlü, vücutta yaygın peteşisi mevcut ve KC-dalak 2-3 cm ele geliyor idi. Laboratuvar tetkiklerinde hb:6,7 gr/dl, WBC:12210/6990 /mm^3, plt:124000/mm^3, retikülosit:24%, MCV:78, periferik yaymada hipokromi, polikromatozis, yer yer sferositler,şistositler mevcut idi. D-dimer 2680 ng/ml, PT 11.8 sn, aPTT 25.9 sn, fibrinojen 150mg/dl,direkt coombs (-), t.bil/d.bil: 1,3/0,4 mg/dl, LDH:1966 U/l, KC ve böbrek fonksiyon testleri normal, CD55/59 düzeyleri normal idi. Hastaya dış merkezde TDP verilmiş olduğu için ek müdahale de bulunulmadan servise yatırılıp vital bulguları yakın izlenerek takibe alındı. Maske ile oksijen desteği verildi. Takiplerinde takipnesi, hematürisi, peteşileri 2 gün içinde gerileyen hasta kontrole gelmek üzere taburcu edildi. Ancak benzer şikayetlerle 10 gün sonra polikliniğimize tekrar başvurdu. Trombosit: 53000/mm^3, hb:9.8 gr/dl, hematürisi yok idi. Hastanın ilk yatışında konjenital TTP öntanısı ile gönderilen ADAMTS13: 7%, olarak geldi. Konjenital TTP için <5%ADAMTS 13 düzeyi öngörülse de hastanın klinik semptomlarının olması nedeniyle verilen TDP sonrası bulguların gerilemesi üzerine hasta konjenital TTP tanısı ile takibe alındı.Genetik analiz yapılamadı. Birçok kez tekrarlayan atakları ile başvuran hastaya TDP (10cc/kg) transfüzyonu yapıldı. ADAMTS 13 içeriği en yüksek olan faktör preparatı (Koate-F8y) için endikasyon dışı ilaç onayı alındı. Şu an 15 aylık olan hastamız 3 aydır haftada bir düzenli faktör almakta ve şikayetleri olmamaktadır. Açıklanamayan trombositopeni, MAHA, hematüri ile başvuran hastalarda konjenital TTP da düşünülmeli ve ekarte edilmelidir. Akut TTP tedavisinde TDP infüzyonu ya da plazma exchange uygulanmaktadır. Ancak tedavide TDP yerine hem hastanın hastaneye yatışı azaltmak hem de hastanın hayat kalitesini artırmak için haftalık Koate (30 U/kg) uygulanabilir.

Anahtar kelimeler: ADAMTS 13, hemolitik anemi, trombositopeni

Abstract: 0561 P-391

KONJENİTAL TROMBOTİK TROMBOSİTOPENİK PURPURA; TANISAL YAKLAŞIM VE TEDAVİSİYLE EDİNİLEN DENEYİM.

Esra Turan Erkek[1], Rafet Başar[2], Nazlı Demir[1], Mustafa Nuri Yenerel[1], Akif Selim Yavuz[1], Melih Aktan[1], Meliha Nalçacı[1], Sevgi Kalayoğlu Beşışık[1]. *[1]İstanbul Üniversitesi, İstanbul Tıp Fakültesi, İç Hastalıkları Anabilim Dalı, Hematoloji Bilim Dalı, İstanbul, [2]İstanbul Üniversitesi, İstanbul Tıp Fakültesi, İç Hastalıkları Anabilim Dalı, İstanbul*

Trombotik trombositopenik purpura (TTP), değişen derecede sinir sistemi ve böbrek işlev kusuru eşlik edebilen şistositik hemolitik anemi ve trombosit tüketimi ile karakterize trombotik mikronjiopatidir. TTP'de klinik, kanda atak sırasında ADAMTS13 eksikliği nedeni ile çok büyük multimerler halinde von Willebrand faktörü (vWF) bulunması ile açıklanmaktadır. Konjenital TTP nadirdir. Tanı ADAMTS13 enzim aktivitesinin <%5 ve ADAMTS13'e karşı antikor bulunmaması ile konulur. Konjenital TTP'de enzim düzeyi kalıcı olarak düşüktür, TTP kliniği genellikle tetikleyici bir faktörle gelişir. Burada ardışık konjenital TTP tanısı konulan iki kızkardeş hasta ile ilişkili deneyim paylaşıldı.

Olgu1-: 34y, K. Karın ağrısı, yüz sağ yarımı ve sağ üst ekstremitede uyuşmayı takiben tonik klonik nöbet ile değerlendirildi. Hb:7.7g/dl, WBC:11.300/µl, Trombosit:46.000/µl, Retikülosit:%7.5, LDH:1427, Kreatinin: 2.36, Direkt Coombs(-) saptandı. Periferik yayma (PY) şistositik hemolitik anemi ile uyumluydu. Özgeçmişinde 7 kez 2.trimesterde düşük öyküsü vardı; ANA, antidsDNA, antikardiyolipin antikorlar, lupus antikoagülanı negatif idi. TTP tanısı ile plazma değişimi ve 3gün yüksek doz sonra 1mg/kg/gün metilprednizolon başlandı. ADAMTS13 aktivitesi <%2, ADAMTS13 inhibitör: (+) olarak belirlendi. Trombositopeni düzelmekle birlikte LDH düzeyinin normale dönmemesi, şistosit varlığının devamı nedeniyle, vinkristin verildi. Splenektomi yapıldı. Düzelmeyen laboratuar bulguları nedeniyle azotiyopurin ve metilprednizolon başlandı. Ancak plazma değişimi ile faydalanım dikkat çekici olduğundan konjenital TTP tanısı ile 3-4 haftada bir TDP verilmesi kararı verildi. İmuran ve steroid tedavisi azaltılarak kesildi. Hasta tam yanıtlı 4 yıldır izlenmektedir. Olgu-2:27y, K.İlk gebeliğinin 34.haftasında baş ağrısı, konuşma bozukluğu, bulanık görme ile değerlendirildi. WBC:11.100/µl, Hb:7.3g/dl, trombosit:35.700/µl, kreatinin:1.5mg/dl, LDH:2651/µl, Direkt Coombs(-), PY şistositik hemolitik anemi ile uyumlu idi. 3gün yüksek doz, sonra 1mg/kg/gün metilprednizolon ve plazma değişimi ile hasta doğumunu gerçekleştirdi. Tam yanıt elde edildikten sonra immunsupressif(IS) tedavisi ve aferez seyreltilerek durduruldu. Tekrarlayan atakları ek plazma değişimleri ile kontrol altına alındıktan sonra vinkristin verildi. Splenektomi yapıldı. ADAMTS13 aktivitesi <%2, ADAMTS13 inhibitör:(-) bulunan konjenital TTP tanısı ile aralıklı TDP ile tanısının 4.yılında tam yanıtlı izlenmektedir. Her iki hastada da atak dışı ADAMTS13 aktivitesi bakılamamıştır.

Tartışma: ADAMTS-13 genotipi ile hastalık seyri arasında ilişki gösterilmemiştir. Gebelik tetikleyici olabilir. Gebelik seyrinde ortaya çıkış ve fetal kayıp edinsel TTP'ye göre daha sıktır. Çoğul fetal kayıp olan ilk hastada TDP ile plazmaferezden faydalanımın dikkat çekici olması IS tedavilere tam yanıt elde edilmemesi ile konjenital TTP tanısını gündeme getirmiş, antikor varlığı nedeni ile tanı kesinleştirilememiştir. Kız kardeşte ise tanı kesinleştirilmiştir.

Anahtar kelimeler: konjenital TTP

Abstract: 0683 P-392

DÜŞÜK MOLEKÜL AĞIRLIKLI HEPARİN PROFLAKSİSİ ALTINDA LENALİDOMİD KULLANAN YAŞLI BİR HASTADA GELİŞEN PULMONER EMBOLİNİN 3.KUŞAK TROMBOLİTİK RETEAPLAZ İLE BAŞARILI TEDAVİSİ.

Mehmet Sinan Dal[1], Abdullah Karakuş[1], Reşit Yıldırım[2], Ferhat Bingöl[2], Hasan İnce[2], Orhan Ayyıldız[1], Ekrem Müftüoğlu[1]. *[1]Dicle Üniversitesi Tıp Fakültesi, Hematoloji Bilim Dalı, Diyarbakır, [2]Dicle Üniversitesi Tıp Fakültesi, İç Hastalıkları Anabilim Dalı, Diyarbakır*

Giriş: Multipl miyelom (MM) plazma hücrelerinin malign bir hastalığıdır. Tanı anında ortanca yaş 65 olup miyelom hastalarının %37'si 75 yaşın üzerindedir. Hiperviskosite, miyelom hastalarında tromboz açısından risk faktörü olup kullanılan immunmodülatör ilaçlardan talidomid ve lenalidomid temelli rejimlerde tromboemboli riski nedeniyle antikoagülan profilaksi gerekebilir.

Olgu: Yetmişaltı yaşında kadın hasta 2 yıl önce Duri-Salmon Evre III-A, IS Evre II Ig A/kappa multiple miyelom tanısı olan hasta alt ekstremitelerde his kaybı,uyuşma,yanma ve şiddetli sırt ağrısı nedeniyle başvurdu. Hastanın özgeçmişinde hipertansiyon tanısı dışında özellik yoktu.Lenalidomid 15 mg/gün ayda 21 gün,haftada bir 20 mg dekzametazon, asetil salisilik asit 100 mg/gün,enoksaparin 40 mg/gün ve silazapril/hidroklorotiyazid 5mg / 12,5 mg/gün tedavilerini kullanmaktaydı. Fizik muayenesinde ECOG 3 olması dışında patoloji saptanmadı. Sırt ağrılarına yönelik çekilen spinal MR'da torakal ve lomber vertebralarda hastalık tutulumu, T5 ve T12 de yaklaşık %50 yükseklik kayıpları ve kompresyon fraktürleri L3-L4 vertebra korpuslarında %50 yakın yükseklik kaybı izlendi.Periferik nöropati açısından yapılan alt ve üst extremitede sinir iletim çalışmaları sonucunda alt extremitede duysal nöropati saptandı.Evre 3 periferik duysal nöropati saptanan hastanın lenalidomid tedavisi kesildi. Radyasyon Onkolojisi Kliniği konsultasyonu sonucu spinal radyoterapi planlandı. Klinik takipleri sırasında ani olarak nefes darlığı ve göğüs ağrısı şikayetleri gelişti. Elektrokardiyogram'da sinüs taşikardisi ve V1-V4 göğüs derivasyonlarında T negatifliği dışında özellik saptanmadı. Akciğer grafisi normal tepit edildi. Arteryel kan gazında hipoksi(PO_2 55 mmHg) ve hipokapni(PCO_2 29 mmHg) saptandı. Hastanın bakılan D-dimer düzeyi:30 mg/L(0-0.55) olarak saptandı. Pulmoner tromboemboli açısından çekilen CTPA'da her iki ana pulmoner arterde distal dallarda yaygın PTE ile uyumlu hipodens dolum defektleri saptandı.Ekokardiyografisinde sağ kalp boşluklarında genişleme, triküspit yetersizliği ve PAB 55 mmHg olarak değerlendirildi. Bilateral alt ekstremite derin ven sistemi renkli doppler ultrasonografisi sol uyluk yarısından itibaren popliteal bölgeye kadar prob basısı ile komprese olmayan derin ven trombozu ile uyumlu görünüm izlendi.Kan basıncı takiplerinde 80/60 mmHg olarak seyretmesi ve akut sağ kalp yetersizliği saptanan hastaya masif pulmoner tromboemboli tanısıyla enoksaparin dozu 120 mg/gün olarak arttırıldı.Trombolitik tedavi olarak reteplaz 10 Ü iv bolus ve 30 dk sonra tekrar 10 Ü iv bolus verildi.Sıkı kanama takibi yapıldı. Tedavi sonrası hastanın vital bulguları tamamen düzeldi.Hastanın takibi devam etmektedir.

Tartışma: Özellikle ileri yaş MM hastalarında lenalidomid veya talidomid gibi tedavileri planlanırken venöz tromboemboli proflaksisi yapılması düşünülmelidir.Masif pulmoner tromboemboli geçiren hastalarda uygun koşullarda trombolitik tedavi düşünülebilir.

Anahtar kelimeler: Lenalidomid, multiple miyelom, pulmoner tromboemboli

Abstract: 0714 P-393

ALLOJENEİK HEMATOPOİETİK KÖK HÜCRE NAKLİ SONRASI İMMÜN TROMBOSİTOPENİ GELİŞEN İKİ OLGU.

Gültekin Pekcan, Erden Atilla, Mehmet Gündüz, Sinem Civriz Bozdağ, Selami Koçak Toprak, Mutlu Arat, Muhit Özcan, Pervin Topçuoğlu. *Ankara Üniversitesi, Tıp Fakültesi, Hematoloji Bilim Dalı, Ankara, Türkiye*

Giriş: İmmun sitopeniler allojeneik hematopoietik kök hücre nakli (Allo-HKHN) sonrasında oto-reaktif/oto-regülatuar lenfositler arasında ilişkinin bozulması ve yetersiz veya kötü immünolojik yapılanma sonucunda gelişebilir. Biz burada Allo-HKHN sonrası geç dönemde immün trombositopeni gelişen iki olgumuzu sunmaktayız.

Olgu 1: Pre-B akut lenfoblastik lösemi tanısıyla takip edilen, 19 yaşındaki kadın hastaya HLA uyumlu akraba dışı vericiden miyeloablatif hazırlık rejimi ile Allo-HKHN yapıldı. Nakil sonrası 9.ayda hastada izole trombositopeni (10000/mm^3) saptandı. Öncelikle hastalık nüksü açısından değerlendirilen kemik iliği histopatolojisinde belirgin megakaryosit artışı göze çarptı. İmmün trombositopeni yapabilecek diğer otoimmün hastalıklar ekarte edildi. Hastaya 1mg/kg/gün metil-prednizolon tedavisi başlandı. Tedavinin 3. haftasında trombosit sayısı normal değerlere ulaştı. Steroid dozu 3 ay içinde azaltılarak kesildi. Takiplerinde immun trombositopeni tekrarlamadı. Hasta şu anda nakil sonrası 5 yıl 8.ayında, remisyonda ve komplikasyonsuz olarak izlenmektedir.

Olgu 2: Akut eritrolösemi tanısıyla takip edilen, 32 yaşındaki erkek hastaya HLA uyumlu kardeş vericiden miyeloablatif hazırlık rejimi ile Allo-HKHN yapıldı. Nakilden 4 ay sonra izole trombositopeni saptandı. Hastanın o esnada immunsupresif tedavisi (siklosporin- düşük dozda) devam etmekteydi. Olgu 1'deki gibi öncelikle hastalık nüksü açısından değerlendirilen kemik iliği histopatolojisinde belirgin megakaryosit artışı izlendi. Ciddi trombositopenisi (8000/mm^3) olan hastaya 1 mg/kg/gün metil-prednizolon tedavisi başlandı. Trombosit sayısı ikinci haftada 127000/mm^3'e yükseldi. Ancak steroid tedavisi aynı dozda devam ederken yeniden trombositopeni gelişti ve eş zamanlı sitomegalovirüs (CMV) reaktivasyonu saptandı. Hastaya CMV reaktivasyonu için parenteral ganciclovir ve beraberindeki immün trombositopeniye yönelik 1 gr/kg/gün 2 gün intravenöz immün globulin tedavileri verildi. Steroid tedavisi ise doz azaltılarak kısa sürede kesildi. Tedavi ile CMV-DNA negatifleşti ve trombosit sayısı 110000/mm^3'e yükseldi. Ancak 3 ay sonra trombositopeni yeniden derinleşti (6000/mm^3). Hastaya endikasyon dışı ilaç başvurusu ile eltrombopag verilmesi planlandı ancak; onay alınamadı. Takiben rituximab onayı alındı. Rituximab tedavisi 375 mg/m^2/hafta, toplam 4 hafta verildi. Tedavi tamamlandıktan iki hafta sonra trombosit sayısı 86000/mm^3'e yükseldi. Hasta şu anda Rituximab tedavisi sonrası 2.ayında olup, trombosit sayısı 100000/mm^3 civarındadır.

Sonuç: Transplantasyon sonrası immun sitopeniler nadir görülen bir komplikasyondur. Her iki olgumuzda da öncelikle; graft versus host hastalığı, altta yatan malign hastalık nüksü ve viral enfeksiyon ekarte edilmiştir.

Allo-HKHN sonrası gelişen trombositopenilerin ayırıcı tanısında immun trombositopeni de düşünülmelidir. Tedavide ise öncelikle standart yaklaşımlar uygulanmalı, eğer yanıt alınamaz ise splenektomi dışı ikinci seçenek tedaviler göz önünde bulundurulmalıdır.

Anahtar kelimeler: İmmun trombositopeni, transplantasyon, tedavi

Abstract: 0105 P-394

VARFARİN DİRENCİ VE PROTEİN S EKSİKLİĞİ OLAN PULMONER EMBOLİLİ OLGU. Ayfer Gedük[1], Elif Birtaş Ateşoğlu[1], Esra Terzi Demirsoy[1], Pınar Tarkun[1], Adnan Batman[2], Abdullah Hacıhanefioğlu[1]. *[1]Kocaeli Üniversitesi Tıp Fakültesi, Hematoloji Bilim Dalı, Kocaeli, [2]Kocaeli Üniversitesi Tıp Fakültesi, İç Hastalıkları Anabilim Dalı, Kocaeli*

Giriş: Kumarin türevi bir antikoagülan olan varfarin, tüm dünyada tromboembolik olayların tedavisinde ve önlenmesinde kullanılan bir ilaçtır. Hedef INR'nin sağlanması için haftalık 75 mg üzerinde varfarine ihtiyaç olduğu durumlarda varfarin direnci akla getirilmelidir. Konjenital protein S eksikliği herediter trombofilinin nadir nedenidir. Protein S, faktör V ve Faktör VIII'i inaktive ederek koagülasyonu önleyen protein C'nin kofaktörüdür. Protein S eksikliğinin toplumdaki prevalansı %0.1-1 olup, relatif tromboz riski 10 kat artmıştır. Burada pulmoner emboli ve derin ven trombozu nedeniyle varfarin tedavisi alırken INR seviyelerinin yükselmemesi nedeniyle tarafımıza yönlendirilen ve Konjenital Protein S eksikliği tanısı konulan bir vakayı sunduk.

Olgu: 37 yaşında erkek hastanın nefes darlığı şikayeti ile başvurduğu dış merkezde yapılan tetkiklerinde pulmoner emboli ve bilateral derin ven trombozu saptanmış. Hastaya varfarin tedavisi başlanmış.Takiplerinde varfarin dozu 15mg/güne arttırılmasına rağmen INR düzeyleri 1,4-1,7 arasında seyretmiş. 5 ay varfarin tedavisi alan hastanın kontrol alt ekstremite venöz dopplerinde her iki bacak derin femoral, pobliteal, ana femoral vende dolum defekti oluşturan hipoekojen thrombüs izlenmiş. Bunun üzerine varfarin direnci düşünülerek hematoloji kliniğimize yönlendirilmiş. Hastanın anamnezinde ek hastalığı, ilaç ve sigara kullanımı, tromboz açısından aile anamnezi yoktu. Fizik muayenesi doğaldı. Hastaya varfarin stoplanarak DMAH tedavisi başlandı. Hastanın yapılan thrombofili taramasında protein c:%100(70-130), protein s:%15 ikinci kontrol %19 (60-140), TT:17,2 sn (14-21), fibrinojen:3,07 g/l (2-4), homosistein:8,6 umol/L (6-15), ANA:Negatif, Anti ds-DNA:Negatif, Lupus Antikoagülanı:Negatif, ATIII: %97 (%80-120) saptandı. Yapılan genetik analizinde protrombin ve faktör V Leiden gen mutasyonu saptanmadı, MTHFR C677T geninde heterozigot mutasyon saptandı. Hastanın anne ve 3 kız kardeşinin yapılan taramalarında, 1 kardeşinde daha protein s eksikliği (%23 (60-140)) tespit edildi, tromboz öyküsü yoktu. Hastanın 3 aylık DMAH tedavisi sonrası kontrol alt ekstremite venöz dopplerinde oklüzyon saptanmadı. Pulmoner emboli öyküsü olan ve tedavisi devam eden hastaya ek risk faktörleri hakkında bilgi verilerek hematoloji poliklinik takibine alındı.

Tartışma: Protein S eksikliği nadir bir antite olup trombozlu hastalardaki sıklığı %1-2'dir. Trombofili varlığı, pulmoner tromboemboli veya akut venöz tromboz atağı geçiren bir hastada antikoagülan tedavi yaklaşımını etkilemez. Ancak yüksek riskli hasta gubunda ömür boyu antikoagülasyon önerilmektedir (Tablo.1). Uzun süreli oral/parenteral antikoagülan kullanımı hasta uyumunu bozmakta ve takipte sorunlara yol açmaktadır. Nitekim varfarin direnci olan hastamıza ömür boyu DMAH ile antikoagülasyon önerilmiş olup enjeksiyon zorluğu nedeniyle hasta tarafından red edilmiştir. Sonuç olarak bu hasta grubunda yeni tedavi yaklaşımları ve yeni ajanlara ihtiyacımız vardır.

Anahtar kelimeler: Protein S eksikliği, Pulmoner emboli, Varfarin direnci

Tablo 1. Ömür Boyu Tromboprofilaksi Önerilen Yüksek Riskli Hasta Grubu

İki veya daha çok tekrar eden spontan (idyopatik) VTE
AT III eksikliği veya antifosfolipid sendromu varlığında gelişen ilk spontan VTE sonrası
Hayati tehlike yaratan ilk spontan tromboz sonrası (ciddi pulmoner emboli, serebral, mezenterik veya portal ven trombozu)
Beklenmedik lokalizasyonlarda oluşan spontan VTE (mezenterik veya serebral ven trombozu)
Birden fazla trombofilik genetik bozukluğun varlığında gelişen spontan VTE

Abstract: 0257 P-395

AKKİZ AMEGAKARYOSİTİK TROMBOSİTOPENİK PURPURALI HASTADA SİKLOSPORİN TEDAVİSİNE UZUN SÜRELİ YANİT, 24 AYLİK İZLEM. Serkan Ocakçı, Selda Kahraman, Seçkin Çağırgan. *İzmir Üniversitesi, Medicalpark Hastanesi, İzmir*

Amaç: Akkiz amegakaryositik trombositopeni nadir bir hastalıktır. Şiddetli trombositopeni ile beraber azalmış veya kaybolmuş megakaryopoez bulunur. Hastalar morarma, kanama ile başvurur. Splenomegali bulunmaz. Steroid ve intravenöz immunglobin tedavilerine yanıt vermez. Antitrombopoetin IgG antikorları saptanması hümoral bağışıklık bozukluğunu düşündürmektedir. Hücresel bağışıklık bozukluğu göstergesi olarak monoclonal T lenfositlerinin in vitro megakaryositik seriyi inhibe ettiği görülmüştür.

Gereç ve Yöntem: Standart bir tedavi yoktur. Siklosporin, ATG ile beraber veya tek başına kullanılmıştır. Rituksimab, siklofosfamid, danazol ve azatiopirin diğer tedavi seçenekleridir. Allojeneik hematopoetik kök hücre nakli dirençli hastalıkta uygulanabilecek bir seçenektir.

Bulgular ve Sonuç: 55 yaşında kadın hasta kliniğimize derin trombositopeni ile başvurdu. İmmun trombositopenik purpura (İTP) olarak değerlendirilen hastaya yüksek doz metil prednizolon verildi. Yanıt vermedi. İntravenöz immunglobin ve anti-D tedavileri sırasıyla uygulandı. Trombosit sayısı artmayan hastaya kemik iliği aspirasyon biyopsisi yapılarak amegakaryositik trombositopeni tanısı konuldu. Oral sikloporin tedavisi başlanan hasta tedaviye yanıt verdi. 24 aylık izlemde halen yanıtlı olarak takip edilen hasta bu nadir hastalık için iyi bir tedavi örneği olarak sunulmaktadır.

Anahtar kelimeler: amegakaryositik, siklosporin, trombositopeni

Abstract: 0094 P-396

KANSERDE SİGARAYA BAĞLI DAMAR SERTLİĞİ.

Mehmet Rami Helvacı[1], Mehmet Yiğitbay[1], Ayşegül Kurt[1], Yusuf Aydın[2], Mehmet Gündoğdu[3]. *[1]Mustafa Kemal Üniversitesi, Tıp Fakültesi, Antakya, [2]Düzce Üniversitesi, Tıp Fakültesi, Düzce, [3]Atatürk Üniversitesi, Tıp Fakültesi, Erzurum*

Amaç: Sigara ile yaygın damar sertliği ve kanserler arasındaki ilişki iyi bilinmektedir.

Yöntem: Ardısıra başvuran bay ve bayan koroner kalp hastalığı (KKH) vakaları çalışıldı.

Sonuçlar: Toplam olarak 1.620 bayan ve 1.240 erkek çalışmaya alındı. KKH sıklığı bayan ve erkeklerde benzerdi (sırasıyla %3.8'e karşılık %4.4, p>0.05). KKH vakalarının ortalama yaşları sırasıyla bayan ve erkeklerde 61.5'e karşılık 63.5 seneydi (p>0.05). KKH'na sahip erkeklerde sigara ve kronik tıkayıcı akciğer hastalığı sıklığı anlamlı oranda yüksekti (sırasıyla %54.5'e karşılık %9.6 ve %18.1'e karşılık %6.4, herikisi için de p<0.05). Diğer taraftan, vücut kitle endeksi ve beyaz önlük hipertansiyonu bayan KKH vakalarında yüksekti (29.7'ye karşılık 28.3 kg/m2 ve %30.6'ya karşılık %23.6), ancak muhtemelen bay ve bayan KKH vaka sayısının azlığı nedeniyle farklar istatistiksel olarak anlamsızdı (herikisi için de p>0.05). Ancak örnek hacimlerindeki küçüklüğe rağmen düşük yoğunluklu lipoprotein ve trigliserid seviyeleri bayan KKH vakalarında anlamlı şekilde yüksekti (sırasıyla 132.6'ya karşılık 115.6 mg/dl, p=0.008 ve 250.3'e karşılık 150.1 mg/dl, p=0.002). Aynı şekilde hipertansiyon ve diabetes mellitus da bayan KKH vakalarında anlamlı şekilde fazlaydı (sırasıyla %58.0'a karşılık %30.9, p<0.001 ve %51.6'ya karşılık %38.1, p<0.05).

Özet: Yaşlanma insanoğlunun en önemli hastalığıdır ve yaygın damar sertliği de yaşlanmanın en önemli sebebi olabilir. Sigara ve fazla kilo yaygın damar sertliğinin ana sebeplerindendir ve her ikisi de karşımıza benzer önemde çıkmaktadır. Kanser gelişiminde sigaranın hücre genetiği üzerine etkileri iyi bilinmektedir. Kanser gelişiminde sigaranın bir diğer etkisi de yaygın damar sertliği nedeniyle doku düzeyinde etkili kan dolaşımının sağlanamaması ve buna bağlı kanser hücrelerinin bağışıklık sistemimiz tarafından etkili şekilde temizlenmesinin engellenmesi olabilir.

Anahtar kelimeler: Sigara, damar sertliği, kanser

Tablo 1. Çalışma vakalarının özellikleri

Değişkenler	*KKH*'na sahip bayanlar*	*KKH'na sahip erkekler*	*p-değeri*
Sıklık	%3.8 (62/1.620)	%4.4 (55/1.240)	Ns†
Ortalama yaş (sene)	61.5 ± 11.2 (42-88)	63.5 ± 10.8 (43-82)	Ns
Sigara	%9.6 (6)	%54.5 (30)	<0.001
KTAH‡	%6.4 (4)	%18.1 (10)	<0.05
Ortalama vücut ağırlığı (kg)	74.4 ± 18.7 (42-129)	79.1 ± 12.9 (58-116)	0.027
Ortalama VKE§ (kg/m^2)	29.7 ± 6.7 (19.0-48.6)	28.3 ± 4.7 (20.6-46.9)	Ns
Ortalama LDL-K (mg/dl)	132.6 ± 47.3 (10-232)	115.6 ± 38.5 (43-192)	0.008
Ortalama TG¶ (mg/dl)	250.3 ± 233.9 (81-1380)	150.1 ± 113.4 (53-594)	0.002
BÖH**	%30.6 (19)	%23.6 (13)	Ns
HT***	%58.0 (36)	%30.9 (17)	<0.001
DM****	%51.6 (32)	%38.1 (21)	<0.05

*Koroner kalp hastalığı †Anlamsız (p>0.05) ‡Kronik tıkayıcı akciğer hastalığı §Vücut kitle endeksi. Düşük yoğunluklu lipoprotein kolesterol Trigliserid **Beyaz önlük hipertansiyonu ***Hipertansiyon ****Diabetes mellitus

Abstract: 0394 P-397

HEPARİN TEDAVİSİ İLE DÜZELMEYEN SİNÜS VEN TROMBOZU OLGUSUNDA ANTİTROMBİN III EKSİKLİĞİ.

Yasemin Altuner Torun[1], Mahmut Can Şerbetci[1], Emine Kaygı Tartıcı[1], Gamze Poyrazoğlu[2], Mehmet Akif Dündar[1]. *[1]Kayseri Eğitim ve Araştırma Hastanesi, Çocuk Hematoloji Bölümü, Kayseri, [2]Kayseri Eğitim ve Araştırma Hastanesi, Çocuk Nöroloji Bölümü, Kayseri*

Giriş: Sinüs ven trombozu inmenin bir çeşiti olup, çocuklarda genellikle spesifik olmayan bulgularla kendini gösteren, multifaktöryel bir hastalıktır. Vakaların çoğunda protrombotik risk faktörleri veya altta yatan birçok klinik sebeplerin kombinasyonu vardır. Antitrombin III eksikliğinin toplumdaki sıklığı %0,02 iken trombozlu hastalarda sıklığı %1'dir. Bu yazı heparin tedavisi ile düzelmeyen sinüs ven trombozunda antitrombin III eksikliğine dikkat çekmek ve tedavisini tartışmak amacıyla sunulmuştur.

Olgu: Daha önce hiçbir şikayeti ve ilaç kullanım öyküsü olmayan 12 yaş erkek hasta, ani başlayan başağrısı, baş dönmesi, bulantı, kusma şikayetleriyle kliniğimize başvurdu. Fizik muayenesi normal olan hastada beyin diffüzyon MR ve MR anjio tetkiki sonucunda sol tranvers sinüs, sigmoid sinüs ve süperior sagittal sinüste oklüzyon saptandı. Düşük doz heparin tedavisi 1 mg/kg iki dozda başlandı. On beş gün tedavi dozunda düşük doz heparin alan hastanın kontrol kranial MR görüntülemesi tromboz olan bölgede rekanalize akım gözlenmedi olarak yorumlandı. Bu dönemde etyolojiye yönelik yapılan tetkiklerinden pozitif olarak homosistein düzeyi yüksek, antrombin III: %34.8 - %39.7 (%75-125), faktör VIII: %450 (%40-150), genetik açıdan MTHFR geni 1298. Nükleotid bölgesi heterozigot, Faktör V geni 1691. Nükleotid bölgesi heterozigot saptandı. Vitamin B12 düzeyi 68 (126-505) pg/mL geldi, tedavisi yapıldı. Nutrisyonel nedenlere bağlandı. Annesi de erken yaşta inme geçirmiş olup devamlı kumadin almakta idi. Antitrombin III eksikliği ve clexan kullanması nedeni ile trombozun rekanalize olmadığı düşünülerek oral kumadin tedavisine geçildi. Kontrol görüntülemesinde rekanalize akım gözlenen hastanın takibine devam edildi.

Tartışma: Serebral venöz tromboz genellikle genç hastalarda görülmekle birlikte her yaş grubunda görülebilen başlangıç şekli, klinik bulguları nonspesifik ve çok farklı olabilen bir durumdur. Antitrombin 3 eksikliğinin toplumdaki %0.02; trombozlu hastalarda %1 oranında örülür. Tedavisinde klasik heparin tedavisi etkili olmayıp kumadin tedavisi düşünülmelidir. Özellikle tromboz ile gelen bir hastada heparin kullanılmasına rağmen kontrol MR sonucunda rekanalize akım görülmezse Anti- trombin 3 eksikliği düşünülmeli ve oral kumadin tedavisine geçilmelidir.Sonuç olarak; tromboz ile başvuran çocuklar protrombotik risk faktörleri açısından detaylı olarak taranmalı, kontrol görüntüleme yöntemlerine başvurulmalı, neden saptandıktan sonrada acilen tedavisi yeniden gözden geçirilmelidir.

Anahtar kelimeler: Antitrombin III eksikliği, sinüs ven trombozu

Abstract: 0615 P-398

BRUSELLOZ TEDAVİSİ ALTINDA GELİŞEN İMMUN TROMBOSİTOPENİ.

Engin Kelkitli[1], Serdar Tanas[2]. *[1]Erzurum Bölge Eğitim ve Araştırma Hastanesi, Hematoloji Kliniği, Erzurum, [2]Erzurum Bölge Eğitim ve Araştırma Hastanesi, İç Hastalıkları Kliniği, Erzurum*

Bruselloz hücre içinde yerleşen, Brusella türü bakterilerin neden olduğu multiorgan tutulumu olan ve bir çok

komplikasyona yol açabilen zoonotik bir enfeksiyondur. Brusellozun seyri sırasında, yaygın damar içi pıhtılaşmasından, hafif hematolojik değişikliklere kadar çeşitli seviyelerde hematolojik bozukluklar bildirilmiştir. Literatürde Bruselloz tedavisi altında immüntrombositopeni(ITP) olgusuna rastlamadık. Tedavi altında ITP gelişebileceğine dikkat çekmek nedeni ile olgumuzu yayınlamayı uygun bulduk.

46 yaşında kadın hasta burun kanaması, bilateral alt ekstremitelerde döküntü nedeni ile başvurdu. Öyküsünde 3 ay önce Bruselloz tanısı konulduğu ve 3 aydır rifampisin ve doksisiklin tedavisi aldığı öğrenildi. Hasta hala bu tedaviye devam ediyordu. Fizik muayenesinde ateş 36,3°C, kan basıncı 120/70 mmHg, nabız 72/dak idi. Bilateral alt ekstremitelerinde yaygın peteşi-purpurik lezyonları dışında normaldi. Soygeçmişinde kanama bozukluğu, koagulopati yoktu. Laboratuvar bulgularında hematokrit, %38; hemoglobin, 13,2 mg/dL; WBC, 5200/mm^3; trombosit, 5000 /dL; sedimantasyon, 20 mm/h; PT, aPTT, fibrinojen, karaciğer ve böbrek fonksiyonları normaldi. Periferik yayma trombositler CBC ile uyumlu idi atipik hücre izlenmedi. Hepatit markırları, ANA, AntiDsDNA negatif geldi. Akciğer grafisi ve tüm batın ultrasonografisinde patolojik özellik yoktu. Hastada tedavi altında iken izole trombositopeni gelişmesi aktif enfeksiyon bulgularının olmaması nedeni ile hastaya ITP tanısı konularak IVIG tedavisi başlandı. Brusella aglutinin titresi ve coobs testleri negatif geldi. Hastaya 1 mg/kg steroid tedavisi başlandı. 5. Gün de trombosit sayısı 142x10^9/L ne yükseldi. Takiplerinde steroid tedavisi 2 hafta sonra azaltılarak kesildi. Brusella tedavisi 6. Ayında iken kesildi. Hasta 3. ayda trombosit sayısı 214x10^9/L olarak takip edilmektedir.

Bruselloz seyrinde pek çok hematolojik anormallik bildirilmiştir. Trombositopeni görülme sıklığı %2-8 olarak bildirilmiştir. Hastalığın seyrinde trombositopeni görülme nedeni tam olarak bilnmemektedir. Ancak kemik iliği süpresyonu, hipersplenizm, yaygın damar içi pıhtılaşması ve immün yıkım sonucu olabileceği belirtilmektedir. Literatür incelendiğinde hastalık seyrinde trombositopeni görülebilirken tedavi altında trombositopeni gelişen olgulara rastlamadık. Bu nedenle brusella tedavisi altında izole trombositopeni gelişen hastalarda aktif enfeksiyon bulguları yoksa ve trombositopeni nedenleri dışlandıktan sonra ITP düşünülerek hastanın kliniğine göre IVIG ve/veya Steroid tedavisi verilebileceğini vurgulamak amacıyla olgumuzu yayınlamayı uygun bulduk.

Anahtar kelimeler: Bruselloz, İmmün Trombositopeni

Abstract: 0695 P-399

SLE ZEMİNİNDE GELİŞEN ANTİFOSFOLİPİD SENDROMUNA BAĞLI BUDD CHİARİ SENDROMU VE YAYGIN BATIN İÇİ TROMBOZ. Hüseyin Tokgöz, Ümran Çalışkan, Erdem Ak. *Necmettin Erbakan Üniversitesi Tıp Fakültesi, Konya*

Giriş: APS (antifosfolipid sendromu) pediatri yaş grubunda vasküler tromboza neden olan bir bozukluktur. Bu sendrom primer veya altta yatan hastalığa bağlı olarak sekonder gelişebilir. Antifosfolipid antikorların (aPL) varlığı APS tanısında major serolojik bulgulardandır. (Levine JS et all) En sık tespit edilen aPL lar lupus antikoagülan (LA), antikardiyolipin antikor (aCL) ve aβ2-GPI dir. Bu çalışmada SLE zemininde gelişen antifosfolipid sendromu ve buna bağlı olarak gelişen Budd-Chiari sendromu ve yaygın batın içi trombozlu olgu sunuldu.

Olgu: On yedi yaşında erkek hasta, iştahsızlık, bulantı, kusma, kilo kaybetme ve 39 derecenin üzerinde ateşleri olması nedeniyle dış merkezde çekilen batın USG ve batın BT sinde bilateral illiak ve vena kava inferior lümeninde akıma kısmen izin veren trombus tespit edilmesi üzerine hasta departmanımıza sevk edildi. Özgeçmişinde migren ve irritabl barsak sendromu nedeniyle takipli imiş. Soy geçmişinde özellik yoktu. Fizik muayenesinde karaciğer 3-4 cm palpabl, traube açık. Diğer sistem muayeneleri doğaldı. Tam kan sayımında BK: 6200, Hb: 9,0 g/dl PLT: 157000. Periferik yaymasında eritorsitler normokrom normositer,blast görülmedi. INR: 1,28, PT: 15,6 s, aPTT: 49 s, fibrinojen: 622 mg/dl, trombin time 16 s, D-Dimer: 3,58 (0-0,4) idi. Direkt coombs testi +++ idi. Batın renkli dopler US ve MR incelemeleri ile hastada hepatik venlerden ikisinde olan ve vena cava inferiora uzanan, ayrıca bilateral iliak venlerde de bulunan tromboz tespit edildi. Clexan başlandı.Klasik sitogenetik bakıda 46 XY, FİSH ile t(9;22) ve JAK-2V617F mutasyonu negatifti. CD 55-59 normaldi. Antikardiyolipin antikor IgM ve IgG kuvvetli pozitif, lupus antikoagulan tarama ve doğrulama testi ve kuvvetli pozitif ve antibeta2 glikoprotein 1 antikoru pozitif geldi.Paterji testi negatif olup, ANA ve anti ds DNA pozitif gelen hastada SLE zemininde gelişen antifosfolipid sendromu ve buna bağlı olarak gelişen Budd-Chiari sendromu düşünüldü.

Tartışma: APS'nin en sık görülen klinik belirtisi, venöz tromboz ve bacaklardaki derin ven trombozu (DVT)'dur DVT gelişenlerin %50'sinde pulmoner emboli (PE) görülür (Ravelli A et all). Arteriyel tromboz, venöz trombozdan daha seyrek görülür. APS'nin genel populasyonda görülme sıklığı %2-4'tür. Sistemik lupus eritematozlu (SLE) hastaların %30'unda APS gelişir. Çocukluk çağında tromboza neden olabilecek durumlar gözden geçirilmelidir. Bunlar;Faktör V Leiden, Protein C, Protein S, antitrombin III eksikliği, homosisteinemi, nefrotik sendrom, oral kontraseptifler, miyeloproliferatif hastalıklar, Behçet sendromu, sistemik vaskülitler ve heparine bağlı trombozdur. Vakamızda bunkar tespit edilmedi. Lupus antikoagulan tarama ve doğrulama testi kuvvetli pozitif olan ve antibeta2 glikoprotein 1 pozitif, ANA, antids DNA pozitif olup direkt coombs testi pozitif olduğu için zeminde SLE düşünüldü.Bu vaka sunumu ile trombus ile gelen hastalarda SLE ve APS'nin akılda tutulması gerektiği vurgulanmıştır.

Anahtar kelimeler: SLE, Budd-Chiari, antifosfolipid

Abstract: 0083 P-400

HOMOZİGOT FAKTÖR V LEİDEN MUTASYONU TAŞIYAN BİR AİLE; OLGU SUNUMU. Ayfer Gedük[1], Elif Birtaş Ateşoğlu[1], Esra Terzi Demirsoy[1], Pınar Tarkun[1], Adnan Batman[2], Abdullah Hacıhanefioğlu[1]. [1]*Kocaeli Üniversitesi Tıp Fakültesi, Hematoloji Bilim Dalı, Kocaeli,* [2]*Kocaeli Üniversitesi Tıp Fakültesi, İç Hastalıkları Anabilim Dalı, Kocaeli*

Giriş: Trombofili kısaca uygunsuz pıhtı oluşumuna eğilim olarak tanımlanabilir. Kalıtsal trombofilinin en sık nedeni Faktör 5 geni üzerindeki mutasyon sonucu aktive protein c'ye direnç gelişimidir. Bu mutasyonun prevelansı %2-10 arasında olmakla beraber, homozigot mutasyon prevalansı %0.2 olarak gözlenmiştir. Burada 6'sı homozigot, 2'si heterozigot faktör 5 leiden (FVL) mutasyonu taşıyan, tromboemboli öyküsü olmayan bir aileyi sunduk.

Olgu: 38 yaşında bayan hasta, alkolik karaciğer sirozu nedeniyle karaciğer nakli planlanan babası için taramadan geçirildiğinde homozigot faktör 5 leiden mutasyonu saptanmış. Hasta tarafımıza trombofili risk değerlendirmesi ve takip amacıyla başvurdu. Geçirilmiş trombozu ve ek hastalığı olmayan hastanın komplikasyonsuz 2 vaginal canlı doğum öyküsü vardı. 10 paket/yıl sigara kullanımı olan hastanın düzenli ilaç kullanımı yoktu. Fizik muayenesinde patolojik bulgu saptanmadı. Hastanın yapılan tetkiklerinde PT:12,2 sn (11,5-15,5 sn), INR:0,95, aPTT:30,9 sn (26,5-40 sn), TT:14sn(14-21sn), Fibrinojen:3,2 g/L (2-4 g/L), ANA:Negatif, Anti ds-DNA:Negatif, Kardiolipin Ig M: Negatif, Kardiolipin Ig G:Negatif, Lupus Antikoagülan: Negatif, protein c:%106 (%70-130), protein s:%83 (%60-140), ATIII: %107 (%80-120), homosistein:11,26 umol/L (6-15 umol/L), glu:86 mg/dL (70-105 mg/dL), LDL: 98 mg/dL (0-130 mg/dL) saptandı.Yapılan genetik analizinde protrombin ve MTHFR gen mutasyonu saptanmadı. Hastanın anne ve 6 kardeşinin taramalarıda incelendi. Yaşları 42 ile 22 arasında olan 3'ü kadın 3'ü erkek toplam 6 kardeşin 5'inde homozigot, 1'inde heterozigot FVL mutasyonu saptandı. İki kardeşte sigara kullanımı ve bir kardeşte hiperlipidemi dışında ek risk faktörü yoktu. Hastaların hiçbirinde tromboz öyküsü yoktu. 63 yaşındaki annede heterozigot FVL mutasyonu tespit edildi, ek risk faktörü olmayan hastanın tromboz öyküsü yoktu. Babanın thrombofili değerlendirme sonuçlarına ulaşılamadı. Bayan hastaların biri gebe olup DMAH tedavisi başlandı. Hiperlipidemi tedavisi başlanan ve sigarayı bırakmaları önerilen hastalara ek risk faktörleri hakkında bilgi verildi. Hastalar poliklinik takibine alındı.

Tartışma: Aktive protein C rezistansı kalıtımsal trombofilinin en sık nedenidir. Heterozigot mutasyonlarda tromboz riski 5-10 kat, homozigot mutasyonlarda ise 50-100 kat artar. Her ne kadar kalıtsal etkenlerin varlığı bireyde artmış VTE riskini akla getiriyorsa da yapılan çalışmalar tek başına trombofilinin tromboza neden olamayacağını ve trombozun birçok çevresel ve kalıtsal etkenin bir araya gelmesiyle oluştuğunu ortaya koymaktadır. Kalıtsal trombofilisi olan hastalarda tedavinin, izlemin ve birincil profilaksinin nasıl yapılması gerektiğine dair halen kesin bir uzlaşı yoktur. Nitekim asemptomatik taşıyıcı olan bu aileye birincil profilaksi uygulanmamış, gebe olan hastaya DMAH profilaksisi verilmiştir.

Anahtar kelimeler: Faktör V Leiden, Tromboz

Abstract: 0380 P-401

PSEUDOTROMBOSİTOPENİ İLE KAN GRUPLARI ARASINDA İLİŞKİ OLABİLİRMİ?. Engin Kelkitli. *Erzurum Bölge Eğitim ve Araştırma Hastanesi Hematoloji Kliniği*

Amaç: Pseudotrombositopeni trombositlerin in vitro ortamda aşırı kümelenmesi sonucu rutin kan sayımlarında trombosit değerlerinin düşük ölçülmesine neden olan ve herhangi bir klinik bulgusu olmayan bir durumdur. Pseudotrombositopeni sıklıkla otomatik kan sayımlarında kullanılan EDTA'ya bağlı olarak oluşur. Bir çok hastalık ve farklı ilaç kullanımları seyrinde gözlenebildiği gibi tamamen sağlıklı bireylerde de görülebilmektedir. Bu çalışmada pseudotrombositopeni tanısı konulan hastalarımızın kan grubu antijenleri ile ilişkisini araştırdık.

Materyal-Metod: Çalışmaya Erzurum Bölge Eğitim ve Araştırma Hastanesi Hematoloji kliniğinde Ocak 2013 ile Temmuz 2014 tarihleri arasında pseudotrombositopeni tanısı konulan 20 hasta alındı.

Sonuç: Hastaların 13'ü kadın (%65), 7'si erkekti (%35) ortalama yaş 38 (19-69) idi. Hastaların trombosit ortalaması: 80.500/MicroL (40.000-120.000) lökosit ortalaması: 6.700/MicroL (4000-9600), hemoglobin ortalaması: 13.2 gr/dL (11,8-16,5) bulundu. Kan gruplarına bakıldığında A 12(%60), B 1(%5), AB 2(%10), O 5(%25) Rh(poz) 17 (%85), Rh (Neg) 3(%15) olarak bulundu. Yapılan istatistiksel incelemede kan grupları ile trombosit düzeyleri arasında anlamlı ilişki saptanmadı (p=0,39 r=0,19)

Tartışma: Pseudotrombositopeni otomatik kan sayımlarında sık rastlanan bir durumdur. Pseudotrombositopeni patofizyolojisi tam olarak bilinmemekle birlikte antikoagulan amaçla kullanılan EDTA'nın trombosit yüzeyinde bulunan glikoprotein IIb ile etkileşerek yeni bir epitop oluşumuna neden olduğu ve oluşan glikoprotein IIb/IIIa kompleksinin dolaşımdaki otoantikorlarca tanınabildiği düşünülmektedir. Literatürde kan grubu antijenleri ile pseudotrombositopeni arasında ilişkinin araştırıldığı bir yayına rastlamadık. Bizim çalışmamızda kısıtlı sayıda hasta ile yapılmış olup kan grupları ile pseudotrombositopeni arasında ilişki tespit edemedik. Hasta sayımızın azlığı bu çalışmanın kısıtlılığı olup daha geniş hasta sayıları ile çalışmaya ihtiyaç vardır.

Anahtar kelimeler: Kan Grupları, Pseudotrombositopeni

Abstract: 0172 P-402

REMİSYONDA OLAN HODGKİN LENFOMA HASTASINDA İMMÜN TROMBOSİTOPENİYE BAĞLI İNTRAKRANİAL KANAMA. Erdal Kara[1], Senar Ebinç[2], Mehmet Erdem[2], Ramazan Esen[1], Cengiz Demir[1]. [1]*Yüzüncü Yıl Üniversitesi Tıp Fakültesi, Hematoloji Bilim Dalı, Van,* [2]*Yüzüncü Yıl Üniversitesi Tıp Fakültesi, İç Hastalıkları Anabilim Dalı, Van*

Hodgkin lenfomaların seyrinde otoimmün trombositopeni karşılaşılan bir durumdur. Ancak remisyonda olan olgularda trombositopeni ve buna bağlı kanama komplikasyonları alışıldık bir durum değildir. İmmün trombositopeni (ITP), kısmen trombosit membran antijenlerine yönelik oluşan otoantikorların varlığı ile ilişkili artmış trombosit yıkımı ve bozulmuş trombosit üretim nedeniyle düşük trombosit sayısı ile karakterize otoimmün bir hastalıktır. ITP klinikte kutanöz ve/veya mukozal purpura ile presente olur. Erişkin hastalarda yaşamı tehdit eden kanamalar %5'ten daha az görülür. ITP genellikle sinsi başlangıçlı olup, hastalarda son altı ayı geçen sürede trombositopeni vardır. Yetişkinlerde ITP insidansı yaklaşık 3.3/100.000 kişi/yıl'dır.

Olgu: Kliniğimizde remisyonda Hodgkin lenfoma tanısı ile takip edilmekte olan 32 yaşında kadın hasta ani başlayan şiddetli baş ağrısı, bulantı ve kusma şikayetleri ile polikliniğimize başvurdu. Fizik muayenede yer yer ciltte ekimozları mevcut olup, ense sertliği ve meningeal irritasyon bulguları yoktu. Tetkiklerinde Lökosit $7,0x10^3$/ml ($4-11x10^3$/ml), Nötrofil $4,4x10^3$/ml ($2-8x10^3$/ml), Lenfosit $2,1x10^3$/ml ($1-5x10^3$/ml) Hb:12,9 gr/dl (11-18gr/dl), MCV: 91,7 fl (80-100fl), Trombosit $4x10^3$/ml ($150-400x10^3$/ml), AST:16 U/L (0-31), ALT:14 U/L (0-41), Total Bilirubin:1,1 mg/dl (0–1), LDH 220 U/L (240-480), kreatinin:0,75 mg/dl (0,7-1,3), Sedimentasyon:18 mm/saat saptandı. Periferik yaymada trombosit kümesi yoktu ve her alanda en fazla bir trombosit görülmekte idi. Eritroid ve granülositer seri normal görünümde idi. Ön

planda immün trombositopeniye bağlı kafa içi kanama olabileceği düşünülerek görüntüleme yapılmadan 1 gr/kg/gün dozunda intravenöz immünglobulin (İVİG) ve 1gr pulse steroid yapıldı. Kranial bilgisayarlı tomografide sağ frontalde yaklaşık 5cm uzunluktaki kesitte şüpheli subdural hematom saptanması üzerine random trombosit infüzyonu verildi. Tanıyı kesinleştirmek amacı ile çekilen Kranial MR'da subdural hematom (Şekil 1) varlığı doğrulandı. Nöroşirurji kliniği ile konsülte edilen hastaya Cerrahi girişim düşünülmedi. Takiplerinde trombosit değeri tedrici olarak ilk gün 30,000/microL'ye kadar yükseldi. İki gün daha 1 gr/gün pulse streoid uygulaması sonrasıda 1 mg/kg/gün steroid idame tedavisine geçildi. Tedavinin birinci haftası sonunda trombosit sayısı 50-60,000/microL civarında seyretmesi üzerine haftalık 1,2 mg/m^2 dozunda vinkristin tedavisi başlandı. Trombositopeni etyoloji açısından yapılan tetkiklerinde ANA, Hbs Ag, Anti Hbs, Anti-HCV negatif izlendi. Lenfoma nüksü şüphesi ile çekilen boyun, toraks ve tüm batın BT görüntüleme sonuçları normal saptandı. Kontrol Kranial BT de kanamada artış izlenmeyen hasta idame streoid ve haftalık vinkristin tedavisiyle taburcu edildi.

Sonuç olarak; Biz bu olgu sunumunda immün trombositopeniye bağlı subdural hematom ile karşımıza gelen remisyonda hodgkin lenfomalı bir vakayı manyetik rezonans(MR) görüntüleri ile sunmayı amaçladık.

Anahtar kelimeler: Hodgkin Lenfoma, İmmün Trombositopeni, Subdural Hematom

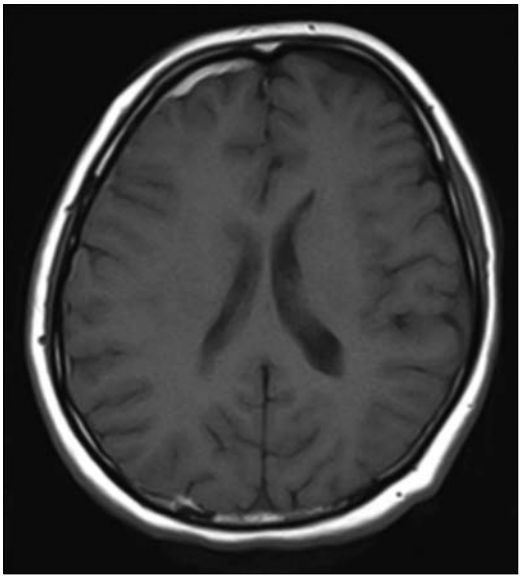

Şekil 1. Sağ frontal alanda en kalın yerinde 4 mm'yi bulan supdural kanama izlenmektedir.

Abstract: 0333 P-403

İMMUNTROMBOSİTOPENİLİ HASTALARIMIZIN GERİYE DÖNÜK DEĞERLENDİRİLMESİ. Engin Kelkitli. *Erzurum Bölge Eğitim ve Araştırma Hastanesi, Erzurum*

İmmun trombositopeni (İTP), trombositlere karşı oluşan otoantikorların trombositlerin yaşam sürelerini kısaltması sonucu gelişen, trombositopeni ile karakterize, mevcut klinik tabloya yol açabilecek diğer hastalıkların dışlanması ile tanı konulan, akkiz, otoimmun bir hastalıktır. Bu çalışmada İTP tanısı konulan ve tedavi başlanan hastaların demografik verileri, klinik özellikleri ve tedavi sonuçları değerlendirildi.

Çalışmaya Erzurum Bölge Eğitim ve Araştırma Hastanesi Hematoloji kliniğinde Ocak 2013 ile Temmuz 2014 tarihleri arasında İTP tanısı konulan ve tedavi verilen 20 hasta alındı. Trombositopeni için eşik değeri <100.000/µL olarak kabul edildi. Sekonder trombositopeni yapabilecek nedenler dışlandı. Hastaların 12'si (%60) kadın, 8'si (%47) erkekti. Yaş ortalaması 36 yıl idi. Ortalama trombosit sayısı 9.700/µL bulundu. Hastaların başvuru sırasındaki bulguları incelendiğinde 1 hastada (%5) burun kanaması, 1 hastada (%5) diş eti kanaması, 12 hastada(%60) peteşi, 6 hastada(%30) ekimoz saptandı. Hayatı tehtid eden kanama ile başvuran hasta olmadı. Tedaviye başlama kriteri olarak trombosit sayısı <20.000/µL kabul edildi.

Tüm hastalara 1gr/kg ıntravenöz immünglobulin 1 gün ve metil prednizolon 1mg/kg/gün başlandı. Steroid tedavisine onbeş gün devam edildi. Onbeş gün sonunda trombosit değeri 100.000/µL üzerine çıkan hastalarda doz yarıya indirilerek tedavi 3 haftaya tamamlandı ve steroid dozu azaltılarak kesildi. IVIG+ prednizolon tedavisine 18 hastada (%90) yanıt alındı. 2 hasta(%10) nüks etti. Nüks eden 2(%10) hastaya ikinci basamak tedavi olarak splenektomi yapıldı. Splenektomiden sonra 1 hasta (%50) remisyona girdi ve nüks eden 1 hastaya(%50) üçüncü basamak olarak trombopoietin reseptör agonisti başlandı. Tedavi verilen hastalarda komplikasyon gelişmedi.

Sonuç: İTP'li hastalarımızın verileri literatür ile uyumlu bulundu. Hastalarımızda birinci basamakta uygulanan IVIG+prednizolon tedavisine %90 oranında yanıt elde edildi ve literatür ile uyumlu bulundu. Daha net sonuçlar için daha fazla sayıda hastaya ihtiyaç vardır.

Anahtar kelimeler: İmmun trombositopeni

Abstract: 0393 P-404

HEMOLİTİK ANEMİ İLE TAKİP EDİLEN HASTADA SPLENEKTOMİ SONRASI GELİŞEN PORTAL VEN TROMBOZU. Yasemin Altuner Torun, Mahmut Can Şerbetci, Onur Mert Çelik, Zehra Nur Çoşkun, Mehmet Akif Dündar. *Kayseri Eğitim ve Araştırma Hastanesi, Çocuk Hematoloji Bölümü, Kayseri*

Giriş: Portal ven trombozu, splenektomi sonrasında çok nadir görülen hayatı tehdit eden bir komplikasyon olup insidansı %1.6 ile %11 arasında değişmektedir. Bu yazıda hemolitik anemi ile takip edilen 14 yaşında adölesan erkek hastanın splenektomi sonrasında meydana gelen portal ven trombozu sunulmuştur.

Olgu: Perinatal periyottan itibaren membran defektinden dolayı konjenital hemolitik anemi tanısı ile takip edilen 14 yaş erkek hasta, safra kesesinde taş olması ve hipersplenizm bulgularından dolayı dış merkezde splenektomi ve kolesistektomi operasyonu yapıldı. Takibinde karın ağrısı olan hasta merkezimize başvurdu. Yapılan fizik muayenesine batında yaygın hassasiyet mevcuttu. Hemogramında trombosit sayısının 1.230.000/mm^3 saptanması üzerine yapılan abdominal doppler USG'de portal ven içerisinde lümeni parsiyel oblitere eden trombus görünümü izlendi. Hastaya trombositoz nedeniyle 3-5 mg/kg'dan Aspirin ve 2x1 mg/kg'dan Clexane tedavisi başlandı. Serviste takip edilen hastanın takibinde karın ağrısı kayboldu ve vital bulgular stabil olarak seyretti. Kontrol hemogramın trombosit düzeyi 540.000 olarak gelmesi üzerine asetil salisilik asit tedavisi stoplandı.

Kontrol doppler USG'de rekanalize oluşum izlendi. Hastanın Clexane tedavisini 15 güne tamamlanması planlandı. Genel durumu iyi ve vital bulguları stabil olan hasta taburcu edildi.

Sonuç: Laporaskopik splenektomi sonrasında çocuklarda portal ven trombozu oldukça nadir görülür. Erken splenektomi sonrasında hastalığın kendisi ve splenektomiye bağlı trombositoz olabileceğinden dolayı bu dönemde kan sayımı yapılması ve gerekirse erken dönemde antitrombositer tedavi başlanması gerekmektedir.

Anahtar kelimeler: Portal ven trombozu, splenektomi

Abstract: 0605 P-405

İMMÜN TROMBOSİTOPENİK PURPURALI BİR HASTADA STEROİD İLİŞKİLİ SEREBRAL VENÖZ TROMBOZ: OLGU SUNUMU. Mutlu Kasar[1], Nurhilal Turgut[1], Mahmut Yeral[1], Süheyl Asma[1], İlknur Kozanoğlu[2], Aslı Korur[1], Can Boğa[1]. *[1]Başkent Üniversitesi, Adana Erişkin Kemik İliği Nakil Merkezi Klinik Ünitesi, Adana, [2]Başkent Üniversitesi, Adana Erişkin Kemik İliği Nakil Hücre İşleme Ünitesi, Adana*

İmmün trombositopenik purpurada (ITP), geleneksel tedaviler, otoantikor nedenli trombosit yıkımını engellemeyi amaçlayan; kortikosteroidler, intravenöz immünglobulin immünsüpresif ilaçlar ve splenektomiyi içerir. Çoğunlukla glukokortikoidlerin derin ven trombozu ve pulmoner emboli gibi tromboembolik komplikasyonlar riskini artıran prokoagülan olduğu düşünülmektedir. Serebral ven trombozu ile yüksek doz steroid tedavisinin ilişkisi vaka raporları şeklinde bildirilmektedir. Bu çalışmada ITP tanısıyla deksametazon tedavisi alan bir hastada başağrısı nedeni ile yapılan incelemede saptanan serebral ven trombozu bildirilmiştir.

Olgu: 35 yaşında erkek hasta, gribal enfeksiyon sonrası gelişen dişeti kanaması ve bacaklarda morluklar nedeni ile başvurdu. Anamnezinde ilaç kullanımı öyküsü yoktu. Özgeçmişinde gastroözefajial reflü tarifleyen hastanın fizik muayenesinde ağız içi hemorajik bül ve alt ekstremitelerde yaygın peteşial döküntü saptandı. Hepatosplenomegali ve lenfadenomegali yoktu. Laboratuar bulgularında Hb: 16.4 g/dL, MCV:81 fL, WBC: 7.350 /mm^3, Nötrofil: %53, Lenfosit: %40, Trombosit: 3.490 /mm^3, periferik yayma; trombositopeni ile uyumluydu, atipik hücre tespit edilmedi. ANA (Antinükleer antikor) Kalitatif: 1/100 dilüsyonda ince granüler boyama (+), kromozom boyaması (+), sentriyol (+), ANA profil (İmmünblot): Negatif, C3 (Kompleman): 179 mg/dL, C4 (kompleman): 36 mg/dL, Anti Ds DNA: negatif, Abdomen ve Torax BT incelemesi normaldi. ITP tanısı konulan hastaya deksametazon 40 mg/gün, 4 gün tedavisi (15 günde bir) toplam 4 kür verildi. Hastanın son küründen 4 gün sonra ani gelişen baş ağrısı sol kulak ve sol gözde ağrı yakınmasıyla başvuran hastanın yapılan serebral MR venogafisinde, sol transfer sinüs ve sigmoid sinüs düzeyinde akım izlenmedi. Trombosit düzeyi normal olan olan hastaya düşük molekül ağırlıklı heparin tedavisi başlandı. D-dimer: 505 µg/L olan hastanın trombofili için yapılan taramasında protein C: %84, protein S antijeni: %85, Antitrombin III: %108 Lupus antikoagülanı:46 sn (referans aralığı:31-44 sn), Anti Kardiyolipin Antikor (AKA) IgG: <2 GPL U/mL, AKA IgM: 8.7 MPL U/mL, Faktör V Leiden (1691 G/A) heterozigot mutant, protrombin 20210 G/A normal, MTHFR 677 normal, MTHFR A1298C heterozigot mutant tespit edildi. Yüksek riskli bir trombofilisi ve kollagen doku hastalığı tespit edilmeyen hasta steroid ilişkili serebral venöz tromboz olarak değerlendirildi. Yaklaşık 1.5 ay düşük molekül ağırlıklı heparin tedavisi ile izlenen ve yakınması olmayan hasta kendi isteği ile tedavisini kesti ve kontrolden çıktı.

Tartışma: ITP tedavisinide glukokortikoidler ilk seçenek olarak kullanılırlar. Glukokortikokoidlerin yüksek doz kullanımında koagülasyon aktivasyonu, uzun kullanımda fibrinolizis azalması gibi olası etkileri mevcuttur. ITP'li hastalarda kanama komplikasyonu yanında nadir bir komplikasyon olarak glukokortikoid kullanımına bağlı venöz tromboz da akılda tutulmalıdır.

Anahtar kelimeler: İmmün trombositopeni, kortikosteroid, tromboz

Abstract: 0687 P-406

POSTPARTUM GELİŞEN TROMBOTİK TROMBOSİTOPENİK PURPURA OLGUSU. Hacı Ahmet Aslaner[1], Hümeyra Aslaner[2], Ramazan Coşkun[3], Ayşe Betül Ergül[4], Yasemin Altuner Torun[5]. *[1]Erciyes Üniversitesi Tıp Fakültesi, İç Hastalıkları Anabilim Dalı, Kayseri, [2]Kayseri Eğitim Araştırma Hastanesi, Pediatri Bölümü, Kayseri, [3]Erciyes Üniversitesi Tıp Fakültesi, İç Hastalıkları Yoğun Bakım Bölümü, Kayseri, [4]Kayseri Eğitim Araştırma Hastanesi, Çocuk Yoğun Bakım Bölümü, Kayseri, [5]Kayseri Eğitim Araştırma Hastanesi, Çocuk Hematoloji Bölümü, Kayseri*

Giriş: Trombotik trombosiopenik purpura (TTP) mortalitesi yüksek olan, erken tanı ve tedavinin oldukça önemli olduğu bir hematolojik acildir. 27 yaşında postpartum TTP görülen bu vakayı erken tanı ve tedavinin önemine dikkati çekmek için sunduk.

Olgu: Acil servise halsizlik, sarılık, idrar çıkarmada azalma, şuur değişikliği şikayetleri ile başvuran 27 yaşındaki hastanın hikayesinden, başvurudan 1 gün öncesinde dış merkezde normal spontan vajinal yol ile doğum yaptığı, doğum sonrasında anemi nedeniyle eritrosit transfüzyonu yapıldığı, transfüzyondan sonra bahsi geçen şikayetlerinin başladığı ve karaciğer ve böbrek fonksiyonları giderek bozulan hastanın HELLP sendromu ön tanısı ile merkezimize yönlendirildiği öğrenildi. Özgeçmişinde ve soygeçmişinde özellik olmayan hastanın başvuru sırasında genel durumu kötü, uykuya meyilli, vücut ısısı: 36°C, nabız: 109 /dk, tansiyon:110/80 mm/Hg, solunum:22 /dk, Glasgow Koma Skoru:15, SOFA Skoru: 12, APACHE II Skoru: 20 idi. Fizik muayenede her iki sklerada ikterik görünüm ve sol bacakta purpurik döküntü dışında özellik yoktu. Labarotuvar incelemesinde Hb: 10.1 gr/dl, beyaz küre: 5920/mm^3, trombosit 50000/mm^3, LDH: 3857 IU/dL, retikülosit sayısı: %63.6, BUN: 44 mg/dL, kreatinin: 4.8 mg/dl, total bilirubin: 10.8 mg/dL, direkt bilirubin: 6.3mg/dL, AST: 441 U/L, ALT: 135 U/L, direkt ve indirekt coombs:negatif, haptoglobulin: 6.63 mg/dL, idi. Periferik yaymasında hemoliz ile uyumlu bulgusu olan hastanın protrombin zamanı (PT), aktive parsiyel tromboplastin zamanı (aPTT) ve INR değerleri normal sınırlarda idi. İleri incelemede Lupus antikoagulanı, anti dsDNA, antikardiyolipin IgM, ANA ve ADAMS T 13 negatif olarak saptandı. Gelişinde tansiyonu ve santral venöz basıncı düşük olan hastaya sıvı yüklemesi yapıldı. Takibinde idrar çıkışı olmayan ve akciğerde yaş raller duyulan hastaya 2 saat boyunca hemodiyafiltrasyon yapıldı. Şuur bulanıklığı devam eden hastaya solunum sıkıntısı nedeniyle noninvaziv mekanik ventilasyon

uygulandı. Anamnez, klinik ve labarotuvar bulguları ile TTP düşünülen hastaya metilprednizolon başlandı ve günlük plazmaferez yapıldı. Böbrek fonksiyonları düzelene kadar aralıklı yapıldı. 8 gün boyunca plazmafereze devam edilen hasta genel durumunun düzelmesi, trombosit sayısı, karaciğer ve böbrek fonksiyonlarının düzelmesi üzerine yatışının 23. gününde taburcu edildi.

Sonuç: TTP daha çok gebelik sırasında, nadiren postpartum dönemde görülebilen ve mortalitesi oldukça yüksek olan bir durumdur. Erken tanı mortaliteyi belirgin ölçüde azaltmaktadır. Tedavide plazmaferez oldukça etkili bir yöntem olup sıklıkla hayat kurtarıcıdır.

Anahtar kelimeler: Plazmaferez, Postpartum, Trombotik trombositopenik purpura

Abstract: 0444 P-407

DEMİR EKSİKLİĞİ ANEMİSİ TEDAVİSİ SIRASINDA TROMBOSİTOPENİ GELİŞEN BİR PEDİATRİK OLGU SUNUMU. Turan Bayhan, Şule Ünal, Fatma Gümrük, Mualla Çetin. *Hacettepe Üniversitesi Tıp Fakültesi, Çocuk Hematoloji Bilim Dalı, Ankara*

Giriş: Demir eksikliği çocuklarda aneminin en sık nedenidir. Demir eksikliği anemisine trombositoz eşlik edebilir. Bu durumun nedeninin artmış eritropoietinin trombosit üretimini de uyarması olduğu düşünülmektedir. Burada, demir eksikliği anemisi için demir tedavisi başlandıktan sonra trombositopeni gelişen adölesan çağda bir kız olgu sunulmakta, trombositopeninin nedeni tartışılmaktadır.

Olgu: On beş yaşında kız hasta birkaç aydır olan ciltte solukluk ve çabuk yorulma şikayetleriyle hastanemizde getirildi. Fizik muayenesinde hasta soluk görünümdeydi ve 2/6° sistolik üfürümü vardı, diğer sistem muayeneleri normaldi. Tam kan sayımında; hemoglobin 4,7 g/dL, beyaz küre $8,5x10^9$/L, trombosit $820x10^9$/L, MCV 64,2 fL, Htc %16,3, RBC $2,5x10^{12}$/L, RDW %25,2 geldi ve periferik yaymasında eritrositlerin hipokromik ve mikrositik olduğu görüldü. Diğer laboratuvar incelemelerinde ferritin 2,4 ng/mL, transferrin saturasyonu %0,95, B12 vitamini düzeyi 530 pg/mL ölçüldü. Hastanın menstrüel kanamasının dokuz ay önce başladığı kanamasının yedi gün sürdüğü ve ilk üç gün fazla olduğu, kronik ishalinin olmadığı ve kırmızı et tükettiği öğrenildi. Ağır demir eksikliği anemisi düşünülerek hastaya eritrosit süspansiyonu (3 ml/kg) verilip oral demir tedavisi başlandı. On iki gün sonra kontrol tam kan sayımında hemoglobin 8,2 g/dl, Htc 26,8, RDW %31,5, MCV 72 fL, beyaz küre $5,9x10^9$/L, trombosit $48x10^9$/L ölçüldü (Şekil 1). Trombositopeniye yönelik yapılan kemik iliği aspirasyonu incelemesinde normoblastlarda ağır megaloblastik değişiklikler, eritroid hiperaktivite, çift çekirdekli normoblastlar ve megakaryositlerin sayısında azalma olduğu görüldü (Şekil 2). Tedaviye oral B12 vitamini eklendi. Beş gün sonra hemoglobin düzeyi 8,8 g/dL, trombosit sayısı $189x10^3$/µL, demir tedavisinin 21. gününde hemoglobin düzeyi 9,6 g/dl, trombosit sayısı $363x10^3$/µL olarak ölçüldü.

Tartışma: Demir eksikliği anemisine genellikle trombositoz eşlik etse de demir eksikliği anemisi olan bireylerin %2,1'inde trombositopeni görülebilmektedir. Trombosit üretiminden sorumlu enzimlerin kullandığı demirin yetersizliği, trombositopeni nedeni olarak ileri sürülmektedir. Olgumuzda ise demir eksikliği anemisi tanısı konduğu sırada beklendiği gibi trombositoz varken demir tedavisi sonrası trombositopeni gelişmiştir. Literatürde demir eksikliği anemisinin tedavisi sonrası trombositopeni gelişen dört olgu bildirilmiştir. Hastaların ikisinde oral ikisinde de parenteral demir tedavisi sonrası trombositopeni gelişmiştir. Bu olguların birine kemik iliği aspirasyonu yapılmış ve eritropoezde sola kayma, megakaryositlerde azalma tespit edilmiştir. Hastamızda kemik iliği aspirasyonunda ağır megaloblastik değişiklikler ve eritroid hiperaktivite dikkat çekmiştir. Demir tedavisine ikincil eritroid aktivitenin artmasıyla kemik iliğinde B12 vitamini ve folik asitin aşırı kullanımı trombositopeninin nedeni olabilir.

Anahtar kelimeler: Demir eksikliği, anemi, trombositopeni

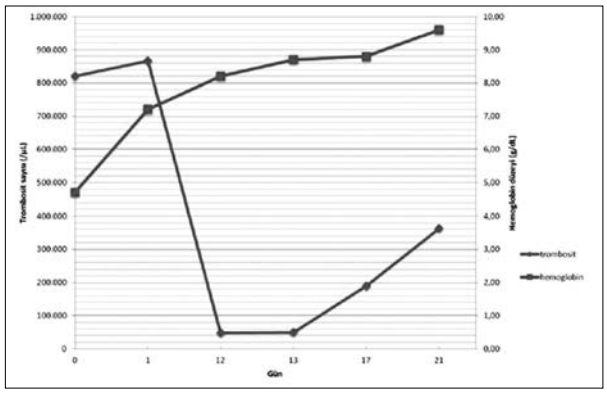

Şekil 1. Trombosit sayısı ve hemoglobin düzeyinin günlere göre değişimi

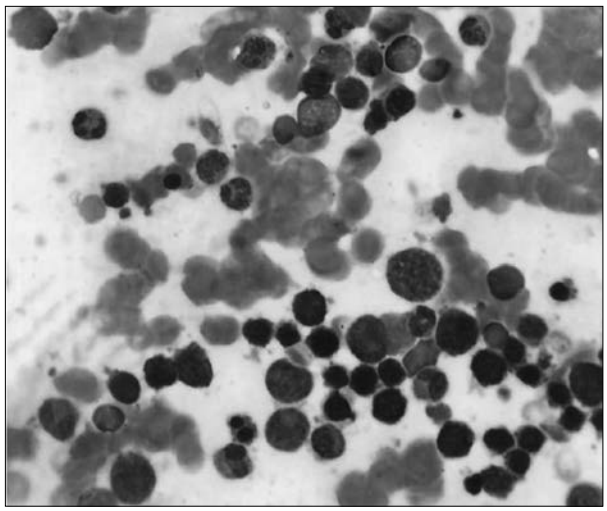

Şekil 2. Kemik iliği aspirasyonu incelemesi

Abstract: 0272 P-408

MULTİPLE SKLEROZ ZEMİNİNDE GELİŞEN DERİN VEN TROMBOZU VE PULMONER TROMBOEMBOLİ. Arzu Yazal Erdem, Dilek Kaçar, Neşe Yaralı, Selcen Bağcı, Bahattin Tunç. *Ankara Çocuk Sağlığı ve Hastalıkları Hematoloji Onkoloji Eğitim ve Araştırma Hastanesi, Çocuk Hematoloji Kliniği, Ankara*

Giriş: Multipl sklerozis(MS) genç erişkinlerde en sık nörolojik kayıplara neden olan hastalıktır. Hastalarda venöz tromboembolizme yatkınlık vardır. Burada MS tanısı aldıktan sonra 6 ay içinde venöz tromboz ve pulmoner tromboemboli (PTE) gelişmiş hastamızı sunduk.

Olgu: 16 yaşında erkek hasta 10 gündür olan sol bacakta ağrı ve solunum sıkıntısı şikayetleri ile başvurduğu dış merkezde Dopler USG'de sol ana femoral vende derin ven trombozu saptanmış, D- Dimer 19 microg/mL (n<0,5) bulunmuş. Solunum sıkıntısı nedeniyle toraks angio BT yapılmış ve normal sınırlarda saptanmış. Yatırılarak 2*100U/kg/doz enoksaparin başlanan hastanın akciğer (AC) sintigrafisinde sağ AC'de çoklu perfüzyon defektleri saptanmış ve PTE tanısı koyulmuş. Öksürük, AC seslerinde azalma şikayetleri belirginleşme, O2 saturasyonlarında düşme olması üzerine yoğun bakım desteği verilmek üzere hastanemize sevk edildiğinde karın ve göğüs ağrısı şikayeti vardı. Özgeçmişinden 6 ay önce multiple skleroz tanısı aldığı ve mega doz metilprednizolon tedavisi ardından 70 gün içinde steroid tedavisinin azaltılarak kesildiği öğrenildi. Soygeçmişinde özellik yoktu. Fizik muayenesinde genel durum orta, O2 saturasyonu %85-88, ciltte yer yer hipo ve hiperpigmentasyon, göz kapaklarında saçlarda kısmen dökülme izlendi. Sağ akciğerde solunum sesleri azalmıştı. Ağrı nedeni ile solunumu düzensizdi. Hastanemizde enoksaparin tedavisine devam edildi, maske ile O2 verildi PT, PTT ve fibrinogen normal, D-Dimer yüksek idi.Anti Faktor Xa düzeyleri ile enoksaparin dozu ayarlandı ve yatışının 3. günü tekrarlanan femoral doplerde kanalize olmamış trombüs izlendi. Otoimmun glandüler sendrom açısından otoantikorları gönerildi. Karın ağrısına yönelik portal dopler normal idi. Hastanın şiddetli göğüs ağrısı devam ettiği için V-P sintigrafisi tekrarlandı ve perfüzyon kısıtlılığında artış saptanması üzerine tPA tedavisi başlandı. Yatışının 10. gününde göğüs ağrısı ve oksijen ihtiyacı kalktı. Kumadin ile tedavisine devam edildi. Tromboza yönelik tetkiklerinden antikardiolipin, antifosfolipid antikorları negatif, lipoprotein a, homosistein normal, tiroid otoantikorları negatif, Faktor V Leiden ve protombin 20210A normal, MTHFR C677T ve A1298C her ikisi de heterozigot sonuçlandı. Tekrarlanan femoral doplerde rekanalizasyon izlendi. Kranial MRG'de sol oksipital ve sol temporoparietalde daha belirgin bilateral hiperintens beyaz cevher lezyonları MS ile uyumlu bulundu.

v-p sintigrafisi

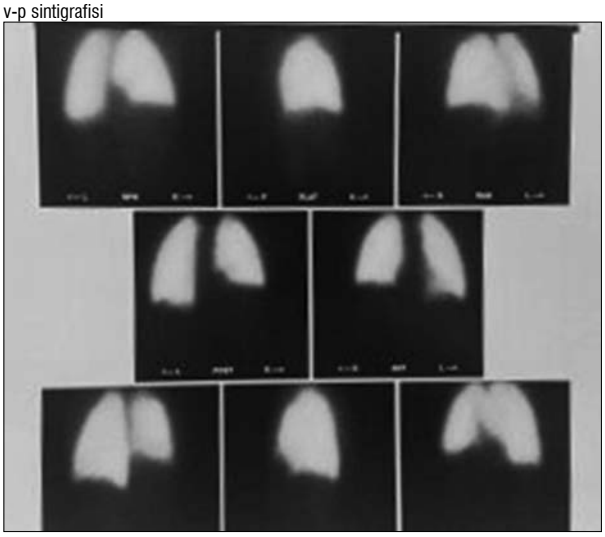

Şekil 1. Hastanın sağ AC de V-P sintigrafisinde perfüzyon defekti

Sonuç: Günümüzde MS hastalarında kortikosteroidler atakların ağırlığını ve süresini kısaltmada etkili oldukları için sık kullanılmaktadır. Steroidler endotel zedelenmesini uyararak tromboza zemin hazırlar. Multiple skleroz hastalarında özellikle gençlerde tanıdan sonra ilk bir yıl içinde derin ven trombozu, pulmoner emboli, inme ve serebrovasküler olay riskinin artmış olduğu bildirilmektedir. Kazanılmış risk faktörlerinin yanında hastamızda genetik risk faktörlerinden MTHFR mutasyonun birleşik heterozigot olması da tromboz riskini artırmaktadır.

Anahtar kelimeler: Multiple Skleroz, Derin Ven Trombozu, Pulmoner Tromboemboli

Abstract: 0456 P-409

İLERİ YAŞTAKİ ROMATOİD ARTRİT OLGUSUNDA EDTA BAĞIMLI PSEUDOTROMBOSİTOPENİ.

Sema Akıncı[1], Tekin Güney[1], Kamile Sılay[2], İmdat Dilek[1]. *[1]Atatürk Eğitim ve Araştırma Hastanesi, Hematoloji Kliniği, Ankara, [2]Yıldırım Beyazıt Üniversitesi, Geriatri, Ankara*

EDTA bağımlı pseudotrombositopeni (EDTA-PTCP), EDTA'ya bağlı antitrombosit antikorlarının varlığı nedeniyle oluşur. Herhangi bir kanama bulgusu olmayan trombositopenik olgularda EDTA-PTCP mutlaka akılda tutulmalıdır. Biz de sülfasalazin, leflunomide ve metilprednizolon tedavisi alan ileri yaştaki romatoid artrit olgusunda, hastalık ve/veya ilaçlara bağlı EDTA-PTCP durumunu sunmak istedik.

Anahtar kelimeler: pseudotrombositopeni, romatoid artrit

Yaşam Kalitesi / Etik / Hukuk / Sosyal İçerikler

Abstract: 0497 P-410

GİNGİVAL ENFLAMASYON VE TALASEMİ MAJOR ARASINDAKİ İLİŞKİNİN KLİNİK VE ANTROPOMETRİK VERİLER EŞLİĞİNDE DEĞERLENDİRİLMESİ.

Pınar Gümüş[1], Selda Kahraman[2], Aliye Akçalı[1], Nurcan Buduneli[1], Özgün Özçaka[1]. *[1]Ege Üniversitesi Diş Hekimliği Fakültesi, Periodontoloji Bölümü, İzmir, [2]Aydın Devlet Hastanesi, Hematoloji Kliniği, Aydın*

Amaç: Bu çalışmada talasemi major ve inflamatuar periodontal hastalıklar arasındaki ilişkinin araştırılması amaçlandı.

Method: Aydın Devlet Hastanesi Talasemi Ünitesinde takip edilen erişkin 29 talasemi major hasta ile kontrol gurubu olarak 25 sağlıklı gönüllü çalışmaya dahil edildi. Her iki gurubunda ağız periodontal muayeneleri ve antropometrik parametre ölçümleri yapıldı. Verilerin değerlendirilmesinde Kolmogorov Simirnov ve Mann- Whitney U testleri ile korelasyon analizlerinde Spearman korelasyon testleri kullanıldı.

Sonuçlar: Çalışmaya katılan hastaların 15'i kadın, 14'ü erkek ve ortanca yaş 25 iken, kontol gurubunun 19'u kadın, 6'sı erkek ve ortanca yaş 31 idi. Tüm katılımcıların ağız muayeneleri yapılarak klinik periodontal durumun değerlendirilmesi için diş cep derinliği, plak indeksleri ve sondalamadaki kanama göstergelerine bakıldı. Cep derinliği ve yaş her 2 gurup arasında istatiksel olarak anlamlı ölçüde farklı saptandı. (p değeri her ikisi için 0.037),Sondalamadaki kanama, plak indeks, yaş ve sigara kullanımı arasında her 2 gurup arasında istatiksel anlamlı fark izlenmedi. (p değerleri sırasıyla 0.613, 0.895, 0.508, 0.093) Talasemi majorlu hastaların arasında gingivit saptanan gurupta sondalamada kanama, plak indeks ve cep derinliği daha yüksek saptanırken (p<0.0001) her 2 gurup

arasında transfüzyon sıklığı ve ferritin düzeyleri arasında istatiksel farklılık saptanmadı. (p değerleri 0.559, 0.565) Klinik periodontal göstergeler ile ferritin düzeyi ve transfüzyon sıklığı arasında korelasyon saptanmadı.

Tartışma: Cep derinliği dışındaki periodontal göstergeler her iki gurup arasında benzer saptandı. Daha sonraki çalışmalarda talasemi majorlu hastalarda inflamatuar periodontal hastalıklar değerlendirilirken klinik periodontal göstergeler yanı sıra inflamatuar belirteçlerin kullanımı ile daha sağlıklı sonuçlar alınabilecektir.

Anahtar kelimeler: talasemi major, inflamasyon, periodontal hastalıklar

Abstract: 0085 P-411

TOPLUMSAL İMMÜNOLOJİ BİLİNCİ. Alparslan Merdin[1], Emine Ögür[2], Fatma Avcı Merdin[3]. *[1]Iğdır Devlet Hastanesi, Iğdır, [2]Akdeniz Üniversitesi Tıp fakültesi, Antalya, [3]Akdeniz Üniversitesi Tıp fakültesi, İç Hastalıkları Anabilim Dalı, Antalya*

Amaç: İmmünoloji Türkçe "bağışıklık bilimi" olarak adlandırılır. Bağışıklık sistemi hücreleri hematoloji (kan bilimi) başta olmak üzere tıbbın tüm dallarındaki birçok hastalıkla ilişkilidirler. Bu çalışmada immünoloji ile ilgili toplumsal bilinç ve bakış açısını gözlemlemeyi amaçladık.

Gereç ve Yöntem: Çalışmamız bir anket çalışmasıdır. Antalya'da yaşayan, 18 yaşını doldurmuş ve bilinen bağışıklık sistemi hastalığı olmayan 179 birey çalışmaya alındı. Sağlık kurumlarında çalışanlar ve sağlıkla ilgili bölümlerde öğrenim görenler çalışmaya alınmadı. Ankete katılan bireylerin bağışıklık sistemi hastalıkları ile ilgili bilgi düzeylerini, aşı tedavilerine bakış açılarını ve insan bedenindeki bağışıklık sistemini oluşturan yapılarla ilgili bilgi düzeylerini sorgulayan 14 soru soruldu.

Bulgular: Anket çalışmasına katılan 179 bireyin %87'si ailesinde veya çevresinde bağışıklık sistemi yetmezliği olan bir hasta olmadığını, %13'ü ise olduğunu belirtti (Şekil 1). Bireylerin %75'i immünoloji terimini daha önce hiç duymadığını, %25'i ise duyduğunu belirtti (Şekil 1). Bireylerin %45'i antikor (bağışan) terimini daha önce duymamıştı (Şekil 1). Toplumda yaygın uygulanan aşı tedavisinin bağışıklık sistemini uyarmak amacıyla yapıldığını ise bireylerin çoğunluğu (%77) biliyordu (Şekil 2). Çiçek hastalığının dünyadan aşılama ile yok edildiğini bireylerin %32'si bilmiyordu (Şekil 2). Kadınlardaki rahim ağzı kanserinin nedeni olan ve cinsel yolla bulaşan HPV virüsüne karşı da aşı geliştirildiğini ve bu aşılama ile birlikte zaman içinde rahim ağzı kanserinin de tarihe karışabileceği hakkında bireylerin %67'sinin bilgisi yoktu (Şekil 2). Günümüzde kanser hücrelerine karşı da aşı tedavisi geliştirilmeye çalışıldığı hakkında bireylerin %25'inin bilgisi yoktu. (Şekil 2). Bağışıklık sistemi organlarının neler olduğu sorulduğunda ise bireylerin %13'ü kan yanıtını verirken, %5'i dalak, %9'u kemik iliği, %8'i karaciğer, %13'ü lenf bezleri, %39'u bunların hepsi (kan, dalak, kemik iliği, lenf bezleri, karaciğer) yanıtını ve %13'ü diğer organlar (beyin, bağırsak, mide, kalp) yanıtını verdi (grafik 1). Bağışıklık sistemi hastalıklarının nasıl oluşabileceğine bireylerin %27'si ailesel veya kalıtımsal yanıtını verirken, %39'u çevresel gıdalar veya yaşam şekli yanıtını ve %35'i de virüsler yanıtını verdi (grafik 1). Son olarak toplumda yaygın olan ve sıklıkla korunmasız cinsel ilişki ile bulaşan HIV virüsünün bağışıklık sistemi hücrelerine zarar vermesi yoluyla hastalıklara neden olduğunu bireylerin %80'i bilmekteydi (Şekil 2).



Grafik 1. Bağışıklık sistemi organları ve hastalıklarının nedenleri ile ilgili toplumsal farkındalık

Şekil 1. Toplumsal imünoloji bilinci



Şekil 2. Toplumsal aşı tedavisi bilinci

Sonuç: Bağışıklık sistemi ve aşı tedavileri, tıbbın önemi hızla artan alanlarındandır. Ancak bu konudaki toplumsal bilgi düzeyinin oldukça düşük olduğu görüldü. Bireylerin büyük kısmının bağışıklık sisteminin özellikleri ve aşı tedavilerinin etkileri konusunda yeterli bilgi sahibi olmadığı görüldü. Bu konularda ilgili derneklerin ve Sağlık Bakanlığı'nın yürüteceği çalışmalarla toplumsal farkındalığın arttırılması gerekmektedir.

Anahtar kelimeler: İmmünoloji, aşı tedavisi, toplumsal bilinç